This is a digital copy of a book that was preserved for generations on library shelves before it was carefully scanned by Google as part of a project to make the world's books discoverable online.

It has survived long enough for the copyright to expire and the book to enter the public domain. A public domain book is one that was never subject to copyright or whose legal copyright term has expired. Whether a book is in the public domain may vary country to country. Public domain books are our gateways to the past, representing a wealth of history, culture and knowledge that's often difficult to discover.

Marks, notations and other marginalia present in the original volume will appear in this file - a reminder of this book's long journey from the publisher to a library and finally to you.

Usage guidelines

Google is proud to partner with libraries to digitize public domain materials and make them widely accessible. Public domain books belong to the public and we are merely their custodians. Nevertheless, this work is expensive, so in order to keep providing this resource, we have taken steps to prevent abuse by commercial parties, including placing technical restrictions on automated querying.

We also ask that you:

+ *Make non-commercial use of the files* We designed Google Book Search for use by individuals, and we request that you use these files for personal, non-commercial purposes.

+ *Refrain from automated querying* Do not send automated queries of any sort to Google's system: If you are conducting research on machine translation, optical character recognition or other areas where access to a large amount of text is helpful, please contact us. We encourage the use of public domain materials for these purposes and may be able to help.

+ *Maintain attribution* The Google "watermark" you see on each file is essential for informing people about this project and helping them find additional materials through Google Book Search. Please do not remove it.

+ *Keep it legal* Whatever your use, remember that you are responsible for ensuring that what you are doing is legal. Do not assume that just because we believe a book is in the public domain for users in the United States, that the work is also in the public domain for users in other countries. Whether a book is still in copyright varies from country to country, and we can't offer guidance on whether any specific use of any specific book is allowed. Please do not assume that a book's appearance in Google Book Search means it can be used in any manner anywhere in the world. Copyright infringement liability can be quite severe.

About Google Book Search

Google's mission is to organize the world's information and to make it universally accessible and useful. Google Book Search helps readers discover the world's books while helping authors and publishers reach new audiences. You can search through the full text of this book on the web at `http://books.google.com/`

Über dieses Buch

Dies ist ein digitales Exemplar eines Buches, das seit Generationen in den Regalen der Bibliotheken aufbewahrt wurde, bevor es von Google im Rahmen eines Projekts, mit dem die Bücher dieser Welt online verfügbar gemacht werden sollen, sorgfältig gescannt wurde.

Das Buch hat das Urheberrecht überdauert und kann nun öffentlich zugänglich gemacht werden. Ein öffentlich zugängliches Buch ist ein Buch, das niemals Urheberrechten unterlag oder bei dem die Schutzfrist des Urheberrechts abgelaufen ist. Ob ein Buch öffentlich zugänglich ist, kann von Land zu Land unterschiedlich sein. Öffentlich zugängliche Bücher sind unser Tor zur Vergangenheit und stellen ein geschichtliches, kulturelles und wissenschaftliches Vermögen dar, das häufig nur schwierig zu entdecken ist.

Gebrauchsspuren, Anmerkungen und andere Randbemerkungen, die im Originalband enthalten sind, finden sich auch in dieser Datei – eine Erinnerung an die lange Reise, die das Buch vom Verleger zu einer Bibliothek und weiter zu Ihnen hinter sich gebracht hat.

Nutzungsrichtlinien

Google ist stolz, mit Bibliotheken in partnerschaftlicher Zusammenarbeit öffentlich zugängliches Material zu digitalisieren und einer breiten Masse zugänglich zu machen. Öffentlich zugängliche Bücher gehören der Öffentlichkeit, und wir sind nur ihre Hüter. Nichtsdestotrotz ist diese Arbeit kostspielig. Um diese Ressource weiterhin zur Verfügung stellen zu können, haben wir Schritte unternommen, um den Missbrauch durch kommerzielle Parteien zu verhindern. Dazu gehören technische Einschränkungen für automatisierte Abfragen.

Wir bitten Sie um Einhaltung folgender Richtlinien:

+ *Nutzung der Dateien zu nichtkommerziellen Zwecken* Wir haben Google Buchsuche für Endanwender konzipiert und möchten, dass Sie diese Dateien nur für persönliche, nichtkommerzielle Zwecke verwenden.

+ *Keine automatisierten Abfragen* Senden Sie keine automatisierten Abfragen irgendwelcher Art an das Google-System. Wenn Sie Recherchen über maschinelle Übersetzung, optische Zeichenerkennung oder andere Bereiche durchführen, in denen der Zugang zu Text in großen Mengen nützlich ist, wenden Sie sich bitte an uns. Wir fördern die Nutzung des öffentlich zugänglichen Materials für diese Zwecke und können Ihnen unter Umständen helfen.

+ *Beibehaltung von Google-Markenelementen* Das "Wasserzeichen" von Google, das Sie in jeder Datei finden, ist wichtig zur Information über dieses Projekt und hilft den Anwendern weiteres Material über Google Buchsuche zu finden. Bitte entfernen Sie das Wasserzeichen nicht.

+ *Bewegen Sie sich innerhalb der Legalität* Unabhängig von Ihrem Verwendungszweck müssen Sie sich Ihrer Verantwortung bewusst sein, sicherzustellen, dass Ihre Nutzung legal ist. Gehen Sie nicht davon aus, dass ein Buch, das nach unserem Dafürhalten für Nutzer in den USA öffentlich zugänglich ist, auch für Nutzer in anderen Ländern öffentlich zugänglich ist. Ob ein Buch noch dem Urheberrecht unterliegt, ist von Land zu Land verschieden. Wir können keine Beratung leisten, ob eine bestimmte Nutzung eines bestimmten Buches gesetzlich zulässig ist. Gehen Sie nicht davon aus, dass das Erscheinen eines Buchs in Google Buchsuche bedeutet, dass es in jeder Form und überall auf der Welt verwendet werden kann. Eine Urheberrechtsverletzung kann schwerwiegende Folgen haben.

Über Google Buchsuche

Das Ziel von Google besteht darin, die weltweiten Informationen zu organisieren und allgemein nutzbar und zugänglich zu machen. Google Buchsuche hilft Lesern dabei, die Bücher dieser Welt zu entdecken, und unterstützt Autoren und Verleger dabei, neue Zielgruppen zu erreichen. Den gesamten Buchtext können Sie im Internet unter `http://books.google.com` durchsuchen.

LANE MEDICAL LIBRARY STANFORD
N73 J86 1901
Chirurgische Klinik der Nierenkrankheite
STOR
24503375491

JAMES ISRAEL

CHIRURGISCHE KLINIK

DER NIEREN-KRANKHEITEN

LANE

MEDICAL LIBRARY

Dr. Emmet Rixford's Library.



Chirurgische Klinik

der

NIERENKRANKHEITEN.

Von

Prof. Dr. **James Israel.**

Mit 15 lithographischen Tafeln und 8 Abbildungen im Text.

Berlin 1901.
Verlag von August Hirschwald.
NW. Unter den Linden 68

Alle Rechte vorbehalten!

Herrn Geheimen Medicinalrath

Prof. Dr. Ernst von Bergmann

in Verehrung gewidmet.

Vorwort.

Vorliegende Arbeit ist das Resultat 16jähriger mit dem Jahre 1884 beginnender Erfahrungen. Der glückliche Umstand, dass mir in dieser Entwicklungsperiode der Nierenchirurgie ein besonders reiches Beobachtungsmaterial zugeflossen ist, legt mir die Pflicht auf, Rechenschaft über seine Verwaltung zu geben und das daraus Gelernte mitzutheilen. Deshalb lege ich hier Alles vor, was ich erfahren und gethan habe, während das nicht selbst Erlebte und praktisch von mir Geprüfte keine Stelle gefunden hat. Ich verkenne nicht die Nachtheile solcher Beschränkung. Denn die zufällige Zusammensetzung eines noch so grossen Krankenmaterials gestattet dem Einzelnen niemals einen gleichmässigen Einblick in alle Bezirke eines Gebiets; auch eine persönliche Vorliebe für einen oder den andern Gegenstand kommt in einer ungleichen Behandlung des Stoffes zum Ausdruck. Aber für diese Unvollkommenheiten bietet die ausschliessliche Verwerthung der eigenen Erfahrung einen Ersatz, wenn ihr Umfang uns ermöglicht, das Wesentliche vom Zufälligen zu scheiden. Denn die Darstellung des Selbsterlebten und Selbstgedachten spricht trotz mancher Lückenhaftigkeit des Gebotenen unmittelbarer und wirksamer als eine umfassendere Compilation fremder Wahrnehmungen und Urtheile. Eine vollständige Wiedergabe der eigenen Erfahrungen giebt ein treueres Bild des therapeutisch Erreichten und noch zu Erstrebenden, als die Zusammenfassung aller in der Literatur verstreuten Einzelmittheilungen, welche keine Gewähr für eine gleichmässige Berichterstattung über Erfolge und Misserfolge bieten. Bei einem so persönlichen Standpunkt einer Arbeit muss die Möglichkeit gegeben sein, ihre objectiven Unterlagen zu prüfen; deshalb sind die Protocolle sämmtlicher Beobachtungen lückenlos mitgetheilt. Ist auch ihr Studium mühsälig, so giebt es doch den einzigen Ersatz für den Mangel eigener Erfahrung, der aus Lehrbüchern allein nicht zu erhalten ist. Denn im Rahmen eines Lehrbuchs lassen sich Krankheitsbilder nur durch Verdichtung zahlreicher Einzelbeobachtungen zu wenigen Typen darstellen, denen nothwendig die vielfältigen individuellen Besonderheiten fehlen müssen. Deshalb wünschte ich den Leser an das Krankenbett zu begleiten, um durch Vorführung der wechselnden Erscheinungen jeder Krankheitsgruppe die zusammenfassende Darstellung zu ergänzen. Dieser Plan soll in dem Titel des Buches zum Ausdruck kommen; er will besagen, dass ich nicht die Absicht hatte ein systematisches Lehrbuch zu schreiben, sondern

[illegible]

das aus eigener Erfahrung Gelernte zum Nutzen derer, die lernen wollen, mitzutheilen. Unter diesen hatte ich nicht nur diejenigen im Sinne, welche eine chirurgische Thätigkeit ausüben, sondern eben so sehr die innern Mediciner und die praktischen Aerzte. Denn wesentlich bei ihnen, als den ersten Berathern, liegt das Geschick der Nierenkranken. Vermögen sie mit sicherem Blick die Operationsbedürftigen von den medicinisch zu behandelnden zu unterscheiden, um sie rechtzeitig der chirurgischen Fürsorge zu überweisen, dann leisten sie den Kranken ebensoviel wie der Chirurg mit der Ausführung des Eingriffs. Deshalb gebe ich diesem Buche den Wunsch als Geleit, dass es zu seinem bescheidenen Theile das Zusammenwirken von Medicin und Chirurgie auf dem hier behandelten Grenzgebiete fördern möge.

Die Casuistik musste sich mit wenigen Ausnahmen auf operirte Fälle beschränken, um den Umfang des Buches nicht über Gebühr zu vergrössern.

Jeder Fall ist doppelt numerirt; die fettgedruckten Ziffern bezeichnen die fortlaufende Reihe der Krankenbeobachtungen, die anderen beziehen sich auf die Zahl der Fälle innerhalb derselben Krankheitskategorie, fangen also in jeder neuen Gruppe wieder mit No. 1 an.

Berlin, im Mai 1901.

J. Israel.

Inhaltsverzeichniss.

Capitel I. Congenitale Anomalien der Niere und des Ureters. S. 1—10.

Congenitale Nierendefecte und Hypoplasien S. 1—2. Congenitale Dystopie S. 2–5. Hufeisenniere; Nephrotomie bei hydronephrotischer Hufeisenniere S. 6—9. Anomalien des Ureters S. 9–10.

Capitel II. Abnorme Beweglichkeit und erworbene Dystopien der Niere. S. 11—28.

Unsicherheit der Abgrenzung zwischen erworbenen und angeborenen Formen S. 11, 12. Befestigungsmittel der Niere S. 12, 13. Secundäre Lageveränderungen hinabgesunkener Nieren S. 13. Aetiologie der Nierendislocationen S. 13–16. Erniedrigung des intraperitonealen Druckes S. 13. Skoliose S. 13, 14. Angeborene Mangelhaftigkeit der Befestigungen S. 14. Congenitale Anlage der meisten Wandernieren S. 15, 16. Secundäre Veränderungen dislocirter Nieren S. 17. Symptome S. 17—19. Diagnose S. 19—22. Therapie S. 22–26. Fälle von Nephropexie S. 26—28.

Capitel III. Subcutane Nierenverletzungen. S. 29, 30.

Capitel IV. Pyelonephriten und entzündliche Herderkrankungen der Niere. S. 31—50.

Pyelonephriten als Gegenstand chirurgischer Behandlung S. 31. Pathogenese S. 31—33. Urogene Entstehung S. 31, 32. Hämatogene Entstehung S. 32, 33. Anatomie S. 33, 34. Operationen hämatogener Nierenabscesse S. 34–43. Operationen bei acuten aufsteigenden Pyelonephriten (Surgical Kidney) S. 43—49. Operation chronischer Nierenabscesse S. 49—56.

Capitel V. Aseptische und inficirte Hydronephrosen. S. 51–129.

Nomenclatur, Unterschiede zwischen inficirten Hydronephrosen und Pyonephrosen S. 51–53. Pathogenese S. 53–60. Pathologie und Symptomatologie S. 61–65. Latente Entwicklung, Secundärinfection S. 61. Intermittirende Hydronephrosen S. 61, 62. Wachsthumsbedingungen der Hydronephrosen S. 62. Umwandlung offener in geschlossene H. S. 62. Begünstigende Ursachen für Occlusionsanfälle intermittirender H. S. 62, 63. Symptome der intermittirenden H. S. 63. Differentialdiagnose von Steinkoliken S. 63. Blutungen aus H. S. 63, 64. Reflectorische Oligurie S. 64. Palpationsresultate S. 64. Verschwinden der Schmerzanfälle bei dauernder Occlusion S. 65. Diagnostische Bemerkungen S. 65. Therapie S. 66–72. Diagnostische und palliative Eingriffe, Punction, Punctionsdrainage, Ureterkatheterismus S. 66, 67. Therapeutische Eingriffe S. 67–72. Nephropexie S. 67. Pyeloplicatio, Nahtcorrectur des abnormen Ureterverlaufs. S. 67, 88, 89. Auslösung des in die Wand des Nierenbeckens eingebetteten Ureters S. 68. Ureteropyeloneostomie, Ureteropyeloanastomosis S. 68. Spaltung der spornartigen Scheidewand zwischen Ureter und Nierenbecken S. 68. Nephrotomie S. 69. Klappenspaltung S. 70, 92–94. Behandlung der Ureterstenosen S. 70. Anlegung permanenter Nierenbecken- und Ureterfisteln S. 71. Verhalten bei Tumoren an der Ureterpapille S. 71. Verhalten bei nicht erkennbarem Abflusshinderniss S. 71. Exstirpationsindicationen S. 71, 72. Uebersichtstabelle der

ausgeführten Operationen S. 72. Krankengeschichten der operirten H. S. 73—129. 1. Retentionen durch Abflusshindernisse an der Grenze von Niere und Ureter S. 73—96. H. bei abnormer Mobilität S. 73—82. H. bei skoliotischer Verlagerung S. 82—90. H. bei (congenitalem?) Tiefstand der Niere S. 90—92. H. bei Klappenbildung S. 92—94. H. bei primären Nierenbeckensteinen S. 94, 95. Hydronephrose in Hufeisennieren S. 95, 96. 2. Retentionen durch Abflusshindernisse im Laufe des Ureters S. 96—101. H. durch zu grosse Länge des Ureters bei congenitaler Beckenniere S. 96, 97. H. durch Stein im Ureter S. 97—99. H. bei Uterusprolaps S. 99, 100. H. bei Geschwülsten an der Ureterpapille S. 101. 3. H. durch paralytisch oder spastisch behinderte Blasenentleerung S. 101—104. 4. H. wahrscheinlich congenitaler Aetiologie S. 105—120. Acute gonorrhoische Infection latenter H. S. 117—120. 5. H. unbekannter Entstehung S. 120—129.

Capitel VI. Pyonephrosen. S. 130—176.

Anatomie S. 130—133. Volumen 130. Inhaltsbeschaffenheit S. 130. Beschaffenheit der Schleimhaut S. 131. Veränderungen des Parenchyms S. 131. Perinephritis S. 131, 132. Beschaffenheit der Hohlräume S. 132. Veränderungen am Ureter S. 132—133. Veränderungen der Blutgefässe S. 133. Aetiologie und Pathologie S. 133—138. Betheiligung der Geschlechter S. 135. Lebensalter S. 135, 136. Einfluss des Geschlechtslebens S. 136. Prognostischer Unterschied zwischen Pyonephrosen und Hydronephrosen S. 137, 138. Chirurgische Behandlung der P. S. 138—150. Ausspülung durch Ureterkatheterismus S. 139. Nephrotomie; ihre Grenzen S. 140—142. Vergleich der Gefahren der Nephrotomie und der Primärexstirpation S. 142, 143. Nephrotomiefisteln S. 143. Gefahren der Secundärexstirpation S. 143. Vergleich der Gefahr der verschiedenen Operationsmethoden auf Grund eigener Erfahrungen S. 145—148. Abgrenzung der Indicationen für die Nephrotomie und die Nephrectomie S. 148, 149. Uebersichtstabelle der bei Pyonephrosen ausgeführten Operationen S. 150. Krankenbeobachtungen S. 150—176. 1. Pyonephrosen nach Cystiten unbekannten Ursprungs S. 150—154. 2. P. nach gonorrhoischer Cystitis S. 151—156. 3. P. nach Wochenbettscystiten S. 156—161. 4. P. nach Krankheiten der weiblichen Genitalien S. 161—165. 5. P. nach früherer Nephrolithiasis S. 165, 166. 6. P. unbekannter Entstehung S. 166—176.

Capitel VII. Renale, pararenale und parapelvicale Cysten. S. 177—179.

Capitel VIII. Nierentuberculose. S. 179—257.

Pathogenese S. 179—182. Häufigkeitsverhältniss zwischen primärer und secundärer N.T. S. 182. Prädisposition des weiblichen Geschlechts S. 182, 183. Combination von N.T. mit Tuberculose des Geschlechtsapparats S. 183. Lebensalter S. 183. Anatomie der primären N.T. S. 184—188. 1. Käsig cavernöse Form S. 184. Partialerkrankung der Niere; isolirte Erkrankung der Pole S. 184, 185. Perinephritische Erkrankungen bei der käsig-cavernösen Form S. 186, 187. 2. Tuberculöse Ulceration der Papillenspitzen S. 187. 3. Chronische Knotenform S. 187, 188. Absteigende Erkrankung der Harnwege S. 188. Entzündliche und tuberculöse Erkrankung der Harnblase S. 189. Häufigkeit der secundären Blasentuberculose S. 189. Erkrankung der 2. Niere S. 190—192. Beziehungen der Genitalzur Nierentuberculose S. 192—195. Klinisches Bild der primären N.T. S. 195—201. Mictionsstörungen S. 195, 196. Harnveränderungen S. 196, 199, 200. Schmerzen S. 196, 197. Volumveränderungen der Niere S. 197, 198. Häufigkeit und Symptome der Perinephritis S. 198. Constitutionelle Folgezustände S. 200, 201. Diagnose der primären N.T. S. 201—204. Operationsresultate S. 204—216. Mortalität der Totalexstirpation S. 204, 205. Ihre Fernresultate S. 205, 206. Einfluss der Nephrectomie auf die Blasentuberculose S. 206—214. Resection von Nierenstücken S. 211, 212. Nephrotomie S. 212—214. Indicationen für die totale und partielle Nephrectomie S. 214—216. Medicinische Behandlung S. 216. Bemerkungen zur operativen Technik S. 216—218. Uebersichtstabelle der operirten Nientuberculosen S. 218, 219. Casuistik der operirten Nierentuberculosen 219—257. I. Nephrectomien S. 219—249. 1. Nephrectomien bei primären N.T. ohne Blasentuberculose S. 219—228, 252—257. 2. Nephrectomien bei primärer N.T. mit secundärer Blasentuberculose S. 228—240. 3. Nephrectomien bei aufsteigender Nieren-

tuberculose S. 240—245. 4. Nephrectomien bei N.T. von unsicherer Pathogenese S. 245—249. II. Nierenresection 249, 250. III. Nephrotomien S. 250—252.

Capitel IX. Nierensyphilis. S. 258—265.

Capitel X. Nierenactinomycose. S. 266—273.

Capitel XI. Nieren- und Uretersteine. S. 274—387.

Verhalten der Steine S. 274—279. Primäre und secundäre Steine S. 274, 275. Chemische Constitution S. 275—276. Organisches Stroma S. 276. Häufigkeit der verschiedenen Steingattungen S. 277. Betheiligung der Geschlechter S. 277. Ursachen S. 277, 278. Zahl, Doppelseitigkeit, Sitz der Steine S. 278, 279. Anatomie der Steinniere S. 279—281. Aseptische Steinnieren S. 279—281. Inficirte Steinnieren S. 281. Peri- und Paranephritis S. 281. Diagnose S. 282—297. Diagnose der Nierensteinkolik S. 282—291. Differentialdiagnose zwischen Nierenkoliken und Koliken anderer Unterleibsorgane S. 283—285. Ueberblick über die mit Kolik einhergehenden Nierenkrankheiten S. 285—287. Differentialdiagnose zwischen Steinkoliken und Nierenkoliken aus anderer Ursache S. 287—289. Mangel specifischer Charaktere der Nierensteinkolik S. 289. Diagnostische Verwerthung der Harnbeschaffenheit während und unmittelbar nach der Kolik S. 290. Diagnostische Bedeutung des Volumens der Niere während der Kolik S. 290. Diagnose der chronischen Nierensteinerscheinungen S. 291—297. Oertliche und irradiirte Empfindungen S. 291, 292. Einfluss von Ruhe und Bewegung S. 292. Mictionsstörungen S. 292. Palpationsresultate S. 292, 293. Druckempfindlichkeit der Niere und des Ureters S. 293, 294. Untersuchung des Ureters durch Mastdarm und Scheide S. 294. Cystoskopie S. 294. Harnveränderungen S. 295—297. Indicationen für operative Behandlung 297—301. Technik der Nierensteinoperationen S. 301—309. Schnittrichtung S. 301. Mobilisirung der Niere; Behandlung der Adhäsionen S. 302. Luxation der Niere S. 302. Wahrnehmungen an der freigelegten Niere S. 302, 303. Vergleich zwischen der Leistungsfähigkeit der Pyelolithotomie und der Nephrolithotomie S. 303—304. Technik der idealen Pyelolithotomie S. 305, 306. Technik der idealen Nephrolithotomie S. 306—309. Nephrolithotomie combinirt mit Nephropexie S. 309. Gefahren der Nierensteinoperationen S. 309—311. Tabellarische Uebersicht der bei Nieren- und Uretersteinen ausgeführten Operationen S. 311, 312. Resultate der idealen Nierensteinoperationen S. 312, 313. Casuistik der Nierensteinoperationen S. 313—357. 1. Ideale Pyelolithotomien S. 313—317. 2. Ideale Nephrolithotomien S. 317—332. Resultate der Nephro- und Pyelolithotomien ohne Nahtverschluss S. 332—334. 3. Fälle von Nephrolithomien ohne Nahtvereinigung S. 334—342. 4. Fälle von Pyelolithotomien ohne Nahtvereinigung S. 342, 343. 5. Resultate der primären Exstirpation von Steinnieren S. 344, 345. Fälle von Primärexstirpation von Steinnieren S. 345—356. Secundärexstirpation von Steinnieren S. 356, 357. Operation der Uretersteine S. 357—362. Freilegung des Ureters S. 358. Verschiebung der Uretersteine in das Nierenbecken S. 359. Ureterolithotomia abdominalis retroperitonealis S. 359. Ureterotithotomia vaginalis S. 360. Präsacrale, perineale und vesicale Ureterolithotomie S. 361. Totalexstirpation des steinhaltigen Ureters S. 362. Uebersicht über die bei Uretersteinen ausgeführten Operationen S. 362, 363. Casuistik der Operationen bei Uretersteinen ohne Anurie. 1. Pyelotomien S. 363, 364. 2. Nephrotomien S. 364, 365. 3. Ureterolithotomia vaginalis S. 365, 366. 4. Ureterolithotomia abdominal. retroperit. S. 367—370. 5. Uretersteinverschiebung mit Nephrotomie S. 370—372. 6. Nephrectomie und secundäre Ureterexstirpation S. 372—375. 7. Nephrectomie mit gleichzeitiger Ureterexstirpation S. 375—377. Verfahren bei Anuria calculosa S. 377, 378. Uebersicht der Operationen bei calculöser Anurie S. 378, 379. Casuistik der Operationen bei calculöser Anurie S. 379—384. Operationen bei calculöser Perinephritis S. 384—387.

Capitel XII. Anurie und Oligurie. S. 388—402.

Calculöse Anurie S. 388. Operative Behandlung der calculösen Anurie S. 390—392. Anurie bei diffuser Nephritis S. 392. Anurie bei aufsteigender Pyelonephritis S. 394. Reflectorische Anurie S. 395—401. Reflexoligurie bei einseitigem nicht calculösen Ureterverschluss S. 396—398. Beseitigung der Oligurie durch Exstirpation der reflexauslösenden Niere S. 398,

Reflectorische Anurie bei Nephrolithiasis S. 398, 399. Reflexanurie nach einseitigen Nierenoperationen S. 399—401. Experimentelle Untersuchungen über reflectorische Anurie S. 401—402.

Capitel XIII. Ueber renale Hämaturien, Nephralgien und Koliken bei scheinbar unveränderten Nieren. S. 403—440.

Geschichtliches S. 403. Einseitige Blutungen, Schmerzen und Koliken S. 406. Nierenkoliken ohne Abflusshindernisse S. 406. Koliken und Blutungen bei organischen Nierenkrankheiten S. 406, 407. Koliken bei Entzündungen anderer Unterleibsdrüsen S. 407, 408. Nervöse angioneurotische Nierenblutungen S. 408. Renale Hämophilie S. 408, 409. Eigene Erfahrungen S. 409—411. Anatomische Befunde S. 411, 412. Klinische Erscheinungen S. 412, 413. Aetiologie S. 413, 415. Beweise für die materielle Grundlage von Koliken und Hämaturien aus scheinbar unveränderten Nieren S. 415—418. Operationsresultate S. 419. Krankengeschichten S. 421—439. Schlussfolgerungen S. 440.

Capitel XIV. Bösartige Tumoren der Niere, des Nierenbeckens, der Nebenniere und pararenale Geschwülste. S. 441—541.

I. Maligne Tumoren des Nierenparenchyms S. 441—530. Statistisches S. 441, 442. Anatomisches S. 442—444. Propagation S. 444—451. Verhalten der Hüllen S. 446, 447. Propagation in die Venen S. 447, 448. Propagation auf dem Lymphwege S. 448, 449. Metastasirung auf dem Blutwege S. 449—451. Verbreitung auf dem Harnwege S. 451. Symptome und Diagnose S. 451—468. Kurze Uebersicht S. 451—453. Hämaturie S. 453—458. Zeitlicher Eintritt der ersten Blutung S. 453, 454. Erkenntniss der Quelle der Blutung S. 454—460. Cystoskopie S. 455. Subjective Zeichen für den renalen Ursprung der Blutung S. 455, 456. Besonderheiten der Tumorblutungen S. 456. Beschaffendes blutigen Urins und der Gerinnsel S. 457. Mikroskopische Hämaturie und Beschaffenheit des makroskopisch blutfreien Harns S. 458—460. Varicocele S. 464, 465. Spontanschmerzen ohne Blutung S. 465, 466. Diagnose der secundären extrarenalen Geschwulstbildungen S. 466—468. Diagnose der Continuitätspropagation S. 466. Diagnose der Geschwulstthrombose der Nieren- und der Hohlvene S. 467. Diagnostische Freilegung der Niere S. 468. Indicationen und Contraindicationen der Operation S. 468—470. Verhalten der 2. Niere S. 469. Diabetes S. 469, 470. Erkrankungen des Herzens S. 470. Operationstechnik S. 470—476. Vergleich zwischen retroperitonealer und transperitonealer Methode S. 470—472. Schnittrichtung S. 473. Behandlung der Fettkapsel S. 473, 474. Behandlung des Gefässstiels S. 474. Luxation des Tumors S. 474. Verhalten bei Geschwulstthrombose der Vena renalis S. 475. Behandlung der Exstirpationshöhle S. 476. Resultate S. 476—481. Operative Mortalität und Todesursachen S. 476—480. Fernresultate 480, 481. Krankengeschichten der operirten Nierentumoren S. 482—530. 1. Carcinome S. 482—490. 2. Sarkome S. 490—494. 4. Hypernephrome und Endotheliome S. 494—516. 4. Maligne Cystadenome S. 516—519. 5. Mischgeschwülste und Teratome S. 519—521. 6. Epitheliale Geschwülste verschiedener Art S. 521—528. 7. Nekrotische, daher histologisch nicht definirbare Geschwülste S. 528—530. Tumoren des Nierenbeckens und des Ureters S. 530—534. Tumoren der Nebennieren und pararenale embryonale Geschwülste S. 534—541.

Capitel XV. Polycystische Nierendegeneration der Erwachsenen. S. 542—551.

Diagnose, Krankheitserscheinungen S. 542—546. Palpationsbefund S. 543, 544. Lebercysten S. 544. Probepunction S. 544. Harnveränderungen S. 544. Veränderungen am Circulationsapparat S. 544, 545. Krankheitsdauer S. 545. Functionelle Leistungsfähigkeit polycystischer Nieren S. 545, 546. Erblichkeit S. 546. Operative Therapie S. 546. Krankenbeobachtungen S. 546—551.

Capitel XVI. Krankheiten des Ureters. S. 552—579.

Verletzungen des Ureters und Ureterfisteln S. 552—559. Ursachen S. 552. Spontanheilung von Ureterfisteln S. 555, 556. Behandlung der Ureterverletzungen und Fisteln S. 556, 557. Ureterfisteln nach Nephrectomie S. 557—559. Ureteritis S. 559—566. Stricturen des Ureters S. 567—569. Uretersteine S. 569—575. Sitz und Zahl S. 571. Ver-

änderungen am Ureter durch Stein S. 571, 572. Rückwirkungen auf die Niere S. 572. Allgemeininfection S. 572, 573. Combination von Nieren- und Uretersteinen S. 573. Symptome der Uretersteine S. 573, 574. Diagnose der Uretersteine S. 574. Ureterklappen S. 576—577. Knickungen, Verziehungen und Adhäsionen des Ureters S. 577—578. Geschwülste des Ureters S. 579.

Capitel XVII. Die Entzündungen der Nierenfettkapsel (Epinephritis). S. 580—608.

Nomenclatur S. 580—581. Fibrös-sklerotische Epinephritis S. 581—583. Lipomatöse Epinephritis S. 583—584. Phlegmonöse Epinephritis S. 584—608. Aetiologie und Pathogenese S. 584—588. Uebersichtstabelle über die Aetiologie von 43 operirten eitrigen Epinephriten S. 587. Pathologische Anatomie der eitrigen Epinephritis S. 588—590. Diagnose S. 590—594. Behandlung S. 594—596. Krankenbeobachtungen S. 596—608. 1. Metastatische Epinephriten S. 596—598. 2. Epinephriten nach latenten, erst durch operative Autopsie aufgedeckten Nierenaffectionen unbekannten Ursprungs S. 598—600. 3. Epinephriten bei entzündlichen, nur durch Harnveränderungen erkennbaren Nierenaffectionen S. 600—602. 4. Epinephriten nach Erkrankungen eines unbekannten Abschnitts des Harnapparates S. 602—603. 5. Epi- und Paranephriten nach Erkrankungen der Harnwege S. 603—605. 6. Epi- und Paranephriten aus unbekannter Ursache S. 606—607. 7. Epinephriten nach Pyelonephriten S. 607. 8. Epinephriten bei Nephrolithiasis S. 607—608.

Erklärung der Abbildungen S. 609—615.

Capitel I.

Congenitale Anomalien der Niere und des Ureters.

1. Congenitale Nierendefecte und Aplasien.

Unter den congenitalen Anomalien der Niere ist die schwerwiegendste der totale Defect oder die Aplasie. Unter sämmtlichen seit dem Jahre 1884 behandelten Kranken haben wir 1 mal eine congenitale Solitärniere nachweisen können, und zwar als unerwartetes Sectionsergebniss bei einem an Phlegmone des Unterschenkels verstorbenen Diabetiker. Unter den ca. 300 von uns operirten Nierenkranken ist ein congenitaler Nierendefect nicht vorgekommen.

Fall 1.1. Congenitaler Defect der rechten Niere. Rudimentäre Entwickelung und intraabdominale Lage des rechten Hodens.

Die Beobachtung betraf einen 52jährigen Mann, welcher an diabetischer Phlegmone des Beins zu Grunde gegangen war. 3 Jahre zuvor lag er auf der inneren Abtheilung des Krankenhauses. Er fühlte sich 3 Monate vor seiner ersten Aufnahme unwohl und schwach. Man fand im Urin Eiweiss, hyaline, granulirte und aus Eiterkörpern bestehende Cylinder, zahlreiche Leukocyten, vereinzelte rothe Blutkörper, theils verfettete, theils gut erhaltene Nierenepithelien. In der linken Nierengegend fühlte man einen etwa zweifaustgrossen Tumor, der vom Rippenrand bis zum Lig. Poupartii reichte und etwas druckempfindlich war. Ueber der Geschwulst zog das Colon descendens herab. Der Process wurde als eine Pyelonephritis aufgefasst, ohne dass man auf die Vermuthung einer Solitärniere gekommen wäre.

Am 25. 5. 94 wurde Patient in meine Abtheilung wegen einer fortschreitenden Phlegmone am linken Unterschenkel aufgenommen. In dem mässig trüben Urin fand man reichlich granulirte Cylinder, 1.2 pCt. Eiweiss, 0,5 pCt. Zucker. Der Befund an der linken Niere wie früher. Die Herzdämpfung erstreckte sich $^1/_2$ cm nach links von der Mamillarlinie. Der zweite Aortenton war verstärkt. Am 6. 6. 94 tritt der Exitus in diabetischem Coma ein.

Sectionsbefund. In der Höhe der Linea innominata pelvis dextra, nahe dem Processus vermiformis, liegt in der Bauchhöhle ein 2 cm langer fibröser Körper, der dem zurückgebliebenen atrophischen Hoden entspricht. Von ihm aus erstrekt sich ein fadenförmiger Strang nach dem Annulus inguinalis dexter. Das rechte Hodenfach ist leer. Die rechte Niere fehlt; die rechte Nebenniere liegt an gewöhnlicher Stelle. Die linke Niere, von einer ungewöhnlich dicken, lipomartigen Fettkapsel umgeben, ist normal gelagert. Maasse der Niere: 12 : 8 : 6,5 cm. Sie zeigt eine abnorme Gestalt: der Hilus liegt in der Mitte ihrer Hinterfläche, rings von Nierensubstanz umgeben; in ihn senkt sich der Ureter ohne Bildung eines Nierenbeckens ein. Die Substanz der Niere ist blass und stark getrübt. Die Harnblase zeigt nur eine linksseitige Uretermündung; rechts keine Andeutung von Papille und Ureterwulst. Die hypertrophirte Prostata ist auf beiden Seiten gleichmässig stark entwickelt. Aus der Aorta geht eine grosse linke Nierenarterie unter rechtem Winkel ab, während die rechte fehlt. Die

Aorta eng, zeigt arteriitische Herde und grosse atheromatöse Geschwüre. Die Herzklappen ohne Veränderung, Muskulatur des Herzens gelblich, neben der Spitze des linken Ventrikels fibröse Herde.

Für die practische Chirurgie sind zwei Punkte dieses Falles bemerkenswerth: nämlich erstens das Fehlen des Hodens im Scrotum an der Seite des Defectes, eine Missbildung, die bei einer vorzunehmenden Nierenoperation stets dazu auffordern muss, an die Eventualität einer Solitärniere zu denken, da die Combination von Hemmungsbildungen des Genitalapparats mit congenitalen Nierendefecten nicht selten beobachtet wird. Auch die cystoskopische Untersuchung wäre im Stande gewesen, gegründeten Verdacht auf eine Bildungsanomalie zu erwecken, da nur eine Ureterpapille gefunden werden konnte.

Den 2. interessanten Nebenbefund bietet die Prostata. Trotzdem an Statt des rechten Hodens nur ein kleiner fibröser Körper ohne functionelle Bedeutung gefunden wurde, war der entsprechende Prostatalappen ebenso hypertrophisch wie der der entgegengesetzten Seite. Diese Thatsache spricht nicht sehr zu Gunsten der Theorie, welche der Empfehlung der Castration als Heilmittel der Prostatahypertrophie zu Grunde liegt.

Während es sich in diesem Falle um einen Totaldefect einer Niere handelte, zeigte ein in meiner Abwesenheit beobachteter, von Herrn Dr. Feilchenfeld[1]) beschriebener Fall eine congenitale Hypoplasie der rechten Niere, welche in ihrer practischen Consequenz einem Defecte gleichzustellen ist.

Fall 2.2. Anurie durch Steinverstopfung der linken Niere. Rudimentäre Anlage der rechten Niere.

Ein 65jähriger Mann kam wegen 8tägiger Anurie ins Krankenhaus und starb 8 Tage später, nachdem die Urinsecretion im Ganzen seit 14 Tagen aufgehört hatte. Bei der Obduction fand man linkerseits eine enorm vergrösserte pyelonephritisch erkrankte Niere von $19^1/_2$ cm Länge, 10 cm Breite, 7 cm Dicke, deren Nierenbecken und Kelche von einer grossen Anzahl von Steinen erfüllt waren. Die linke Blasenmündung des Ureters war durch einen etwas in die Blase ragenden Stein occludirt. Rechts lag die Nebenniere an normaler Stelle. Weit unter ihr, da wo der untere Pol einer normal gelagerten Niere liegen würde, befand sich eine nierenartige Masse von etwa Pflaumensteingrösse. Der Charakter dieses drüsenartigen Gebildes als einer aplastischen Niere erwies sich durch seinen Zusammenhang mit der Aorta und der Vena cava mittelst relativ grosser Gefässe. Ausser diesem Gebilde fanden sich noch zwei kleinere, wie kleine Lymphdrüsen aussehende Körperchen, welche dem Verlauf des Ureters entsprechend gelagert waren. Dieser selbst liess sich nicht auffinden. Ueber die Verhältnisse des Genitalapparates liegen leider keine Notizen vor.

2. Congenitale Dystopie der Nieren.

Am häufigsten werden congenital verlagerte Nieren im grossen oder kleinen Becken gefunden. Sie unterscheiden sich von den einfach herabgesunkenen Nieren durch einen abnorm tiefen Ursprung ihrer Gefässe. Derartige Verlagerungen der Niere können zu groben diagnostischen Missgriffen Veranlassung geben, da das Organ im Falle von Beschwerden mit einer intraperitonealen Neubildung verwechselt werden kann. In den meisten Fällen werden congenitale Lageveränderungen unbemerkt bleiben, da sie gewöhnlich erst dann zu Klagen Veranlassung geben, wenn die Niere erkrankt ist. Unter unserm Beobachtungsmaterial befinden sich 3 Fälle dieser Anomalie, von denen eine richtig erkannt, zu einem operativen Eingriffe Veranlassung gegeben hat, während die beiden anderen erst bei der Section entdeckt wurden. Ich berichte

1) Centralblatt für Chirurgie. 1886. S. 649.

zunächst über eine Kranke, die mir mit der Diagnose eines Dickdarmkrebses zugegangen war.

Fall 3.3. Congenitale Verlagerung der rechten difformen Niere in das kleine Becken. Exstirpation. Heilung.

Frau K., 61 Jahr alt, hochgradig nervös, leidet seit Jahren an grossen Darmbeschwerden, Koliken in der Nabelgegend, beständigem Stuhldrang, heftigem Aufstossen. Nachdem Pat. einmal irrthümlich eine zum äusseren Gebrauch bestimmte Medicin verschluckt hatte, sollen die Koliken fast dauernd bestehen. Stuhl von normaler Consistenz und Farbe. Seit einiger Zeit klagt Pat. über grossen Durst und sehr häufiges Uriniren. Die Mictionen erfolgen $^1/_2$—$^3/_4$stündlich mit Gefühl von Drang ohne Schmerzen.

Status. Bei der sehr aufgeregten, nervösen Frau findet man einen etwas aufgetriebenen Leib. In der rechten Unterbauchgegend fühlt man in der Gegend des Processus vermiformis einen harten, unebenen Körper, welcher nach Angabe des früher behandelnden Arztes zeitweise verschwinden soll; bei combinirter Untersuchung und Druck von den Bauchdecken aus kann man den unteren Umfang des Gebildes eben im Scheidengewölbe fühlen. An der Stelle der Resistenz hat Pat. Spontanschmerzen. Urin ist trüb, opalescirend, zeigt eine Spur von Albumen und einige Eiterkörper; die Miction erfolgt halbstündlich bei Tag und Nacht. Die Blase ist normal. Während der untere Pol der inken Niere palpirt werden kann, ist von der rechten an normaler Stelle in keiner Lage etwas zu fühlen. Anbetrachts der völlig normalen Stuhlentleerung, der Urinveränderungen, der vermehrten Mictionshäufigkeit, der Unfühlbarkeit der rechten Niere bei Palpirbarkeit der linken wird die Diagnose mit grosser Wahrscheinlichkeit auf eine Beckenniere gestellt.

13.10.97 Operation: Probelaparotomie abwärts des Nabels. Nach Emporheben der Dünndärme fühlt man einen resistenten Körper, welcher hinter dem parietalen Peritoneum der Rückwand wenig verschieblich ist. Er liegt nach aussen begrenzt vom Colon und Coecum, berührt unten den freien Rand der Tube und wird am unteren Antheil seiner Vorderfläche vom Wurmfortsatz und dem Lig. apendicoovaricum überzogen. Die Gestalt des Tumors entspricht einer verkleinerten, etwas unregelmässig geformten Niere. Nach Spaltung der hinteren Peritonealplatte liegt die vom Fettgewebe überzogene Nierensubstanz frei. Darauf wird zunächst von einem weiteren Eingriffe abgesehen, das hintere Peritoneum mit einigen Nähten wieder verschlossen und die Bauchdeckenwunde vernäht.

Da sowohl die Darmbeschwerden wie der schlafraubende permanente Urindrang mit halbstündiger Miction fortbestehen, so wird am 1. 11. die Niere entfernt.

1. 11. Nephrectomie: Schnitt beginnt zwei Querfinger breit oberhalb der Spina ant. sup. ossis ilei, verläuft schräg nach abwärts und einwärts in 8cm Länge. Nachdem Pat. auf die linke Seite gelegt ist, fällt das Colon ascendens mit den übrigen Därmen nach links hinüber. Man muss mit der ganzen Hand eingehen, um die tief im Becken liegende, jetzt mit der Umgebung verwachsene Niere in das Niveau der Wunde zu luxiren. Hierbei reisst der Ureter am Nierenbecken zu einem Theil seines Umfangs ab. Die Niere stellt ein kleines Organ von unregelmässiger Form dar. Die sehr kleinen Stielgefässe entspringen aus der Vena und Arteria iliaca communis. Nach Einführung eines Gazestreifens wird die Bauchwunde geschlossen.

Befund der exstirpirten Niere (s. Tafel I, Fig. 1 u. 2). Die Niere ist ein unregelmässiger, kuchenförmig abgeplatteter Körper. Das Organ misst im Längsdurchmesser $7^1/_2$, im Querdurchmesser $5^1/_2$, im Dickendurchmesser 2 cm. Gewicht 85 g. Die vordere Fläche, an welcher die Gefässe und Ureteren eintreten, zeigt zwei mit Fett ausgefüllte im Längsmesser verlaufende parallele Hilusfurchen, welche durch einen Lappen von Nierensubstanz geschieden sind. In diese beiden Hilusfurchen senken sich die Aeste des früh getheilten Ureters ein, der in 4 Aeste zerfällt, von denen einer gesondert in die eine Furche eintritt, während sich drei andere in die zweite einsenken. Die dem Hilus entgegengesetzte hintere Seite ist glatt und zeigt am unteren Rande eine tiefe von vorn nach hinten gerichtete Querincisur, an deren vorderem Endpunkte die Arteria und Vena renalis in die Nierensubstanz eintreten. Die Gefässe sind auffallend eng. Pat. wurde geheilt entlassen; ein Jahr später musste sie wegen psychischer Störung in eine Irrenanstalt übergeführt werden.

Das Zusammentreffen congenitaler Verlagerungen der Niere mit psychischen Störungen ist gewiss kein zufälliges. Man hat diese Entwicklungsfehler als Degenerationsstigmata zu betrachten; dasselbe gilt von einem Theil der Wandernieren, welche

sicher zu einem grossen Theile einer congenitalen Disposition ihre Entstehung verdanken. Es ist eine interessante Bestätigung, dass sich auch in dem jüngst von Hochenegg[1]) veröffentlichten Falle von Nierendystopie schwere psychische Störungen zeigten.

Unser Fall ist wahrscheinlich der erste, in dem ein stark begründeter Verdacht auf das Vorhandensein einer dystopischen Niere vor der Operation bestand. Mit Ausnahme eines von Müllerheim[2]) beschriebenen Falles sind alle übrigen ohne Diagnosestellung operirt worden. Für die Erkenntniss des wahren Sachverhalts wird vermuthlich die von Hochenegg empfohlene Sondirung des Ureters von Vortheil sein, da seine Kürze auf der Seite des abnormen Gebildes den Verdacht auf eine dystopische Niere bestärkt. Ein weiterer Nutzen dürfte aus der Cystoskopie resp. dem Harnleiterkatheterismus für den Nachweis der Existenz oder des Fehlens einer zweiten Niere erwachsen, welches bei der in Rede stehenden Entwickelungsanomalie nicht selten beobachtet wird. Hinsichtlich der Operationsmethode ist mein Fall der erste, welcher durch einen lateralen, extraperitonealen Schnitt, entsprechend der unteren Hälfte der von mir zur Freilegung des Ureters angegebenen Incision, nephrectomirt wurde. Nachdem die Probelaparotomie die Vermuthung der Nierendystopie bestätigt hatte, hielt ich den sofortigen Anschluss einer transperitonealen Exstirpation für unzweckmässig und schloss deshalb die Bauchwunde, um in einer zweiten Sitzung die extraperitoneale Nephrectomie auszuführen. Die übrigen Operateure sind entweder per Laparotomiam oder mit vaginaler Coeliotomie oder auf sacralem Wege vorgegangen. Diese von Hochenegg angewandte verletzendere Methode dürfte nur ausnahmsweise in Frage kommen, und erfordert jedenfalls die vorhergehende sichere Erkenntniss der retroperitonealen Lage des fraglichen Körpers, die in dem Hochenegg'schen Falle durch vaginale Coeliotomie gewonnen war. In unserem wie in anderen Fällen war die Niere difform, plattgedrückt, ihr auf der vorderen Fläche gelegener Hilus verdoppelt. Den mehrfach ausgesprochenen Zweifel, ob eine rechtsseitig verlagerte Niere Stuhlbeschwerden hervorrufen kann, behebt unsere Beobachtung, da die Darmbeschwerden so in den Vordergrund traten, dass der Verdacht auf ein Carcinom des Coecums aufgetaucht war.

Hatte in dem eben berichteten Falle die dislocirte Niere keine wesentlichen secundären Veränderungen aufzuweisen, so zeigt der nächste Fall eine gänzliche Umwandlung des abnorm gelagerten Organs in eine blasige Hydronephrose.

Fall 4.4. Hydronephrose einer linksseitigen Beckenniere.

Der 62jährige Patient, welcher wegen 6tägiger Anurie in das Krankenhaus eingeliefert wurde, gab an, 25 Jahre früher an wiederholten Koliken der linken Bauchgegend gelitten zu haben. Seit vielen Jahren fehlten alle krankhaften Erscheinungen. Die jetzige Sistirung der Urinabsonderung trat ganz unvermittelt inmitten bester Gesundheit ein. Bei der Section fand sich die rechte Niere normal gelagert, während die linke Niere an ihrem gewöhnlichen Platze fehlte. Im kleinen Becken sieht man einen prall gefüllten Sack, der seiner Lage nach für eine stark gespannte Harnblase gehalten werden könnte, in Wirklichkeit aber der hydronephrotisch entarteten, ungemein stark gespannten Niere entspricht, durch welche die Blase vollkommen verdeckt ist. Der linke Ureter ist dünnwandig, stark geschlängelt, ca. 25 cm lang. Die linken Nierengefässe gehen von den Vasa iliaca interna dicht unterhalb der Theilungsstelle der Vasa iliaca communia ab. Die linke Niere ist ein einkammeriger prall gespannter Sack mit glatter Wand und ganz hellem Inhalt; nur 3 Kelche sind noch als napfförmige Vertiefungen angedeutet. Makroskopisch sind keine Reste von Nierensubstanz mehr zu erkennen.

---

1) Zur klinischen Bedeutung der Nierendystopie. Wiener klinische Wochenschrift. 1900. No. 1.
2) Centralbl. f. Gynäkologie. 1898.

Epikrise. In diesem Falle lag offenbar das zur Hydronephrose führende Moment in dem Missverhältnisse zwischen dem kurzen Abstand der Niere von der Blase, und der normalen Länge des Ureters, welches diesen zwang, sich in vielfache enge Windungen zu legen, die den Abfluss erschwerten.

Es ist klar, dass bei Frauen eine Retentionsgeschwulst in einer Beckenniere am leichtesten zur Verwechselung mit Neubildungen Veranlassung geben kann, welche vom Genitalapparat, insbesondere den Ovarien ihren Ausgang nehmen. Auch eine Unterscheidung von Echinokokken des Beckenbindegewebes dürfte ohne Probepunktion nicht immer möglich sein. Dass eine Nierengeschwulst im kleinen Becken zu einem ernsten Geburtshindernisse werden kann, hat die Erfahrung gelehrt.

Fall 5.5. Pyonephrosis calculosa einer linksseitigen Beckenniere.

In einer dritten Beobachtung fanden wir bei einem 21jährigen Manne, welcher lange Zeit an schwerer Cystitis mit rechtsseitigen pyelonephritischen Processen gelitten hatte, eine Pyonephrose der linken, im kleinen Becken gelagerten Niere mit Steinbildung im Ureter. Wegen unerträglicher Blasenbeschwerden war die Anlegung einer Fistula suprapubica nothwendig geworden, später die Nephrotomia dextra wegen Vereiterung der rechten Niere. Dann traten häufige linksseitige Koliken unter starken Fiebersteigerungen auf, nicht selten mit Abgang kleiner Phosphatsteine. Die Schmerzen wurden ebenso häufig in der linken Lumbalgegend an der Stelle einer normal gelegenen Niere empfunden, wie weiter abwärts in der Regio hypogastrica sinistra mit heftiger Ausstrahlung in den Oberschenkel. Die häufig ausgeführte Untersuchung der linken Nierengegend hatte niemals von der Niere etwas fühlen lassen; bisweilen war dagegen in der linken Unterbauchgegend eine diffuse empfindliche Resistenz an der Seite der Blase wahrnehmbar gewesen. Da indessen Druckschmerzhaftigkeit auch rechts von der Blase bestand, so wurde die Erscheinung auf pericystische Processe geschoben. Bei der Section fand sich die linke Niere gänzlich im kleinen Becken unterhalb der Linea innominata gelagert. Von der Aorta entsprang an normaler Stelle keine Arteria renalis. Das Nierenbecken ist stark vergrössert, der Harnleiter dilatirt, seine Wand stark verdickt. In seinem Anfangstheil sitzt ein 4 cm langer, wurstförmiger, graubrauner Phosphatstein. Die Schleimhaut des Harnleiters und Nierenbeckens sind schiefrig verfärbt und hier und da ulcerirt. Das Nierenbecken ist ganz mit Eiter gefüllt, die Nierensubstanz soweit verdünnt, dass sich nur noch am oberen Pol eine geringe Menge vorfindet. An der Nierenoberfläche prominiren linsen- und kleinerbsengrosse Abscesschen. Der obere Pol ist fast untrennbar mit dem anliegenden S. romanum verwachsen.

Epikrise. Die häufige Localisation der Kolikschmerzen in der Lumbalgegend trotz Lage der Niere in der Tiefe des kleinen Beckens ist geeignet die Aufmerksamkeit von dem wahren locus affectus abzuziehen. Würde man in einem solchen Falle wegen Stein oder Eiterretention zu einem operativen Eingriffe genöthigt sein, so dürfte dieser nur auf extraperitonealem Wege ausgeführt werden und zwar mittelst einer Incision, welche dem unteren Abschnitt der von mir zur Freilegung des Ureters angegebenen Schnittführung entspricht. Die Incision müsste 2 Querfinger breit nach oben und innen vom oberen Darmbeinstachel beginnen und von dort aus in leicht nach abwärts convexem Bogen parallel dem Lig. Poupartii bis zum äussern Rectusrande, im Bedürfnissfalle bis zur Mittellinie verlaufen. Nach Spaltung der platten Bauchmuskeln event. auch Einkerbung oder totaler Durchschneidung des M. rectus, würde das Peritoneum nach innen und oben stumpf abgeschoben, und damit die Nierencapsel freigelegt werden.

Zu der Kategorie der congenital verlagerten Nieren gehört auch eine Anzahl der gewöhnlich als Ren mobilis bezeichneten. Ganz abgesehen von der Frage, ob die gewöhnliche Wanderniere ohne anatomische Anomalien mehr oder minder häufig einer congenitalen Disposition ihre Entstehung verdankt, findet man nicht selten bei Nieren, welche sich im klinischen Bilde nicht von den übrigen Wandernieren unterscheiden, einen anormalen, zu tiefen oder zu weit nach vorn gelegenen Ursprung der Gefässe.

3. Hufeisenniere.

Neben der Aplasie, der Hypoplasie und der Dystopie hat unter den congenitalen Missbildungen die Hufeisenniere die grösste Bedeutung. Wir sind ihr zweimal unter unseren operirten Nierenkranken begegnet. Bei einem 16jährigen Manne, welcher seit mehreren Jahren an Dysurie, seit dem letzten Jahre an linksseitigen Nierenkoliken gelitten hatte, fanden wir eine Anschwellung der Niere im linken Hypochondrium, welche sich median nicht gut abgrenzen liess, vielmehr nach der Gegend des Epigastriums in eine tiefgelegene nicht deutlich zu umschreibende Resistenz überging. Bei der Operation zeigte sich eine Hufeisenniere mit Hydronephrose der linken Hälfte, während die rechte anscheinend normal war. Das gesammte Organ liess sich durch Zug an dem Hydronephrosensacke leicht soweit in den Bereich der Bauchwunde ziehen, dass es übersehen und betastet werden konnte. Die beiden Nieren waren in ihrem unteren Abschnitte verschmolzen. Der linke erweiterte Ureter entsprang aus einem zwischen beiden gelegenen, scheinbar gemeinsamen Nierenbecken und stieg an der Vorderseite des Hydronephrosensackes hinab. Der rechte konnte nicht zur Ansicht gebracht werden. Der Verlauf des Harnleiters **vor** dem Sacke hatte gleich im Beginne der Operation den Verdacht auf eine Hufeisenniere in uns erweckt. (Vergl. die genauere Krankengeschichte Fall **42**. 17). Als nach der Nephrotomie die Spannung des Leibes verschwunden war, gelang die Palpation der Hufeisenniere durch die Bauchdecken. Der untere Contour des Organs bildet ein nach unten convexes Kreissegment, dessen tiefster Punkt dem unteren Umfange des Nabels entspricht. Dieses Kreissegment stellt die untere Begrenzungslinie des Verbindungsstücks der beiden unteren Pole dar. Die rechte Hälfte des Organs ist ganz distinct palpabel als ein länglicher Körper, dessen lateraler etwas rechts convexer Rand sich von der Nabelhorizontalen bis zum Schnittpunkt der rechten Parasternallinie mit der Verbindungslinie der X Rippenspitzen erstreckt. Dieser Punkt entspricht dem oberen Pol, wo der laterale Contour in den medianen hilusartig ausgeschweiften umbiegt. Der ganze Körper hat eine etwas wurstförmige Configuration; sein fühlbarer Quermesser hat ca. 2 Querfingerbreite; er ist manuell etwas verschieblich gegen seine Unterlage. Viel undeutlicher sind die Grenzen der linken Hälfte des Organs, von der nur der untere convexe Rand unterschieden werden kann.

Bei cystoskopischer Untersuchung findet man 2 Ureteröffnungen an normaler Stelle. Es ist demnach wahrscheinlich, dass auch 2 Ureteren vorhanden sind, trotzdem nur einer gefunden wurde.

Nachtrag bei der Correctur: Ein 2. von uns beobachteter Fall von Hufeisenniere verdient ein um so grösseres Interesse, als **die Diagnose auf Hydronephrose der rechten Hälfte einer Hufeisenniere vor der Operation gestellt** werden konnte.

Fall 5a.6. Intermittirende Hydronephrose der rechten Hälfte einer Hufeisenniere.

Der 23jährige stud. med. L. litt im Alter von 12 Jahren an einem 8tägigen Icterus. Seit dem 19. Jahre begannen Schmerzanfälle, die vom Rücken ausgehend sich nach beiden Seiten, besonders nach rechts hinzogen und am heftigsten in der Leber- resp. Gallenblasengegend empfunden wurden. Auf der Höhe des Anfalls trat galliges Erbrechen auf, nach 2—3 Tagen schwanden die Schmerzen. Seit jener Zeit wiederholten sich diese Zustände in Pausen von 8 Tagen bis 3 Wochen. Während der Anfälle fühlt Pat. eine Resistenz rechts vom Nabel. Vor 10 Monaten trat ohne äussere Veranlassung

und ohne Schmerzen eine 8tägige Hämaturie auf; im Harn wurden Cylinder gefunden; seitdem ist nie wieder Blut beobachtet worden.

Am 5. 10. 1900 wurde Pat. während eines Schmerzanfalls in das Krankenhaus aufgenommen. Die Conjunctiven zeigten eine eben erkennbare icterische Färbung. Man fühlte in- und unterhalb der Gallenblasengegend eine nicht scharf umgrenzte Resistenz, deren untere Grenze vom Nabel in einem abwärts convexen Bogen nach rechts und oben verlief; sie war sehr druckschmerzhaft und bewegte sich weder mit der Respiration, noch liess sie sich manuel verschieben. Die Nieren sind an normaler Stelle nicht zu palpiren. Der Urin ergiebt weder chemische noch mikroskopische Anomalien. In den nächst untersuchten Urinproben werden rothe Blutkörper gefunden. Am 6. 10. ist die Resistenz zugleich mit den Schmerzen verschwunden. Am 8. 10. erneute heftige kolikartige Schmerzen unter Wiedererscheinen der Geschwulst. Nach 12 Stunden sind Schmerzen und Tumor geschwunden. — Pat. verlässt das Krankenhaus. Am 6. 11. 1900 tritt Pat. wieder ein, weil sich in der Nacht vorher ein neuer Anfall eingestellt hat. Den vorletzten, vor 3 Wochen eingetretenen hat Pat. durch Druck auf die wiedererschienene Geschwulst coupirt, welche dadurch sofort zugleich mit den Schmerzen verschwand. Der jetzt fühlbare Tumor liegt rechts von der Mittellinie oberhalb des Nabels. Sein unterer Contour zieht sich von der Gallenblasengegend in nach unten convexem Bogen zur Mittellinie, welche er 2 Querfingerbreit unterhalb des Nabels schneidet und einen Querfingerbreit nach links überschreitet, um weiterhin keine deutliche Grenze zu zeigen. Ebenso verstreicht die Geschwulst nach oben gegen den Skrobiculus cordis und die Lebergegend, ohne sich deutlich abgrenzen zu lassen. Sie zeigt deutliche Fluctuation und ist gänzlich unbeweglich bei der Athmung. Die 24stündige Urinmenge ist während des Schmerzanfalls auf 220 ccm herabgssetzt; es fehlen fremde Bestandtheile.

Auf Grund der Diagnose „Hydronephrose der rechten Hälfte einer Hufeisenniere“ wurde die Freilegung des Organs beschlossen.

17. 11. Nephrotomie. Querschnitt unmittelbar unter den Rippen vom äusseren Rande des M. sacrolumbalis dexter bis zur Mammillarlinie. Die peritoneale Umschlagsfalte wird abnorm weit hinten gefunden; sie wird weithin medianwärts verschoben und die Fettkapsel freigelegt. Nach ihrer Durchtrennung kommt man auf die prall fluctuirende, sehr vergrösserte Niere. Um diese übersehen zu können, wird ein von der Mitte des Querschnitts abwärts verlaufender Schenkel hinzugefügt, der bis zu einem 2 Querfingerbreit median vom Darmbeinstachel gelegenen Punkte reicht. Jetzt lässt sich die von ihrer Fettkapsel befreite, auf das Doppelte vergrösserte pralle Niere erst hervorziehen, nachdem durch Punktion 125 ccm dunkelgelben Urins entleert worden sind. Es zeigt sich, dass von ihrem unteren Pol eine ca. daumenbreite Brücke von Nierensubstanz zum unteren Pol der linken Niere hinüberzieht; diese Brücke liegt gerade vor den Wirbelkörpern, während die linke Niere viel medianer liegt als normal und etwas kleiner ist als gewöhnlich. Oberhalb der Verbindungsbrücke liegt ein apfelsinengrosses Nierenbecken, über dessen vorderer Wand ein sehr dünner Ureter verläuft, der dicht am oberen Rande entspringt. Ein zweiter, linker Ureter ist nicht auffindbar. Nun wird die rechte hydronephrotische Niere am Convexrand incidirt und 250 ccm Urins von zunehmend blutiger Färbung entleert. Die blutenden Ränder des Schnittes werden mit dem Thermokauter verschorft und mit 2 Suturen an die Musculatur des Bauchdeckenschnittes befestigt, das Nierenbecken wegen starker Blutung aus der Schleimhaut tamponirt. Der absteigende Bauchschnitt wird vernäht, der quere bleibt offen und wird tamponirt.

8. 11. Bereits in den ersten 24 Stunden werden 1000 ccm ganz klaren Urins aus der Blase entleert, ohne makroskopischen oder mikroskopischen Blutgehalt, mit 31,0 g Harnstoffgehalt. Aus der Nierenwunde entleert sich reichlich bluthaltiger Urin in die Verbandstoffe.

9. 11. Urin 700, ganz klar ohne fremde Beimischung, mit 33,0 g Harnstoff.

21. 11. Pat. noch in Behandlung bei gutem Befinden.

Epikrise. Das wesentliche Interesse des Falles wendet sich der diagnostischen Seite zu; es ist mir nicht bekannt, ob Jemand schon eine intermittirende Hydronephrose einer Hufeisenniere diagnosticirt hat. Die Diagnose setzte sich aus zwei Elementen zusammen, nämlich erstens der Erkenntniss, dass eine intermittirende Hydronephrose bestand, zweitens dass diese die Hälfte einer Hufeisenniere betraf. Für eine intermittirende Hydronephrose sprach das Auftreten von Schmerzanfällen in der Oberbauchgegend in gewissen, ziemlich regelmässigen Intervallen von durchschnittlich 14 Tagen, die einmal

beobachtete Hämaturie, welche bei Hydronephrosen viel öfter vorkommt, als gemeinhin bekannt ist, der mikroskopische Befund von rothen Blutkörpern beim Abklingen, ihr Fehlen auf der Höhe des Anfalles, endlich die Angabe, dass Pat. einmal durch Druck sowohl die Geschwulst wie den Anfall zum Verschwinden bringen konnte. Wie verhielt sich aber das wichtigste Erforderniss für die Diagnose einer Hydronephrose, nämlich der palpatorische Nachweis einer Geschwulst in der Nierengegend? Er war zu keiner Zeit zu erbringen. Niemals innerhalb wie ausserhalb der Anfälle war von beiden Nieren etwas an ihrer normalen Stelle zu fühlen. Es war zwar während der Anfälle eine Geschwulst vorhanden, aber an einem Orte, der viel eher einer Vergrösserung der Gallenblase entsprach, als einer Schwellung der Niere. Diese Vorstellung konnte noch eine Stütze finden durch einen in früherer Zeit vorhandenen Icterus und eine leicht icterische Farbe der Conjunctiven bei der ersten Aufnahme. Und doch konnte die mit jeder Kolik auftretende Schwellung trotz ihrer Lage nicht auf eine Vergrösserung der Gallenblase bezogen werden; denn wir kennen keine solche von der hier beobachteten Ausdehnung, welche regelmässig nach Ablauf eines oder zweier Tage bis zur Unfühlbarkeit schwindet, keine, die auf Druck ihren Inhalt entleert und sich dadurch plötzlich der Palpation entzieht; keine, welche gänzlich immobil, von der Respiration unbeeinflusst der hinteren Bauchwand breitbasig ansitzt, keine so voluminöse, deren unterer Umfang nicht umgriffen werden könnte. Combinirte man diese Eigenschaften der Geschwulst mit den Urinveränderungen, nämlich der früher beobachteten Hämaturie, dem mikroskopischen Befunde von Blutkörpern beim Abklingen des Schmerzes, der Herabsetzung der 24stündigen Harnmenge während der Dauer des Anfalls auf 250 ccm, so musste man zu dem Schlusse kommen, dass die Geschwulst nichts anderes als ein durch intermittirende Retention ausgedehntes Nierenbecken sein konnte. War das richtig, dann konnte es sich bei dessen abnorm medianer Lage und der Unfühlbarkeit der Nieren an normaler Stelle nur um eine dislocirte Niere handeln; und da rein mediane Dislocationen ohne Tiefstand weder bei erworbener Wanderniere noch congenitaler einseitiger Dystopie vorkommen, war der Schluss auf eine Hufeisenniere gerechtfertigt, der durch die operative Autopsie glänzend bestätigt wurde.

Die Ursache der Hydronephrosenbildung lag in dem Ursprung des Ureters nahe dem oberen Rande des Nierenbeckens. Diese Configuration muss mit Nothwendigkeit zu einer unvollständigen Entleerung führen. Bezüglich der Gründe des anfallsweise auftretenden Verschlusses der Abflussöffnung verweise ich auf das Capitel: „Hydronephrose“. Wenn nun auch der Befund bei der Operation den Eindruck eines beiden Nieren gemeinsamen Nierenbeckens gemacht hatte und ein zweiter Ureter nicht gefunden werden konnte, so beweist doch die Entleerung völlig klaren blutfreien Urins unmittelbar nach der Operation trotz starker Blutung in den Hydronephrosensack, dass zwei gesonderte Nierenbecken mit je einem Ureter vorhanden sein müssen.

Es sei hier noch einer wichtigen Erscheinung dieses lehrreichen Falles gedacht, nämlich des Einflusses eines einseitig gesteigerten intrarenalen Drucks auf die Herabsetzung der Secretion der andern Niere. Am Tage des Schmerzanfalles war die gesammte Harnmenge auf 250 ccm herabgedrückt, bereits in den der Nephrotomie folgenden 24 Stunden war allein die von der nicht operirten Niere gelieferte auf 1000 ccm gestiegen.

Es hat also die operative Beseitigung der Spannung in der rechten Niere sofort die andere befähigt, ein 4mal so grosses Quantum Urin auszu-

scheiden als am Tage zuvor, was um so bedeutsamer ist, als auch die eröffnete Hydronephrose sehr reichliche Harnmengen secernirte, Pat. kein Getränk erhielt und viel Flüssigkeit durch Erbrechen und profuses Schwitzen verloren hatte. Diese Erfahrung ist völlig conform meinen früheren, in den Capiteln „Hydronephrose" und „Anurie" ausführlich behandelten Beobachtungen über den reflectorisch hemmenden Einfluss, den gewisse Krankheitszustände einer Niere auf die Function der anderen ausüben. Neu und wichtig ist aber an diesem Falle die Thatsache, dass mit Aufhebung des Hemmungreflexes nicht nur die Ausscheidung des Wassers über die Norm erhöht wird, sondern auch die der festen Bestandtheile, sofern die allein von der linken Niere gelieferte Harnstoffmenge am ersten Tage p. op. 31,0 g, am zweiten 33 g betrug, trotz mangelnder Nahrungs- und Wasseraufnahme. — Daraus ist der Schluss zu ziehen, dass bei der reflectorischen Hemmung einer ganz gesunden Niere die festen Bestandtheile im Blute zurückgehalten werden, demnach der Nachweis der Erniedrigung seines Gefrierpunkts (nach Koranyi) unter diesen Umständen gar nichts gegen die Gesundheit der zweiten Niere und ihre Fähigkeit, nach Exstirpation der anderen ausreichend zu functioniren, beweisen würde.

4. Anomalien des Ureters.

Frühzeitige Gabelung und Verdoppelung des Ureters. Unter den congenitalen Anomalien des Ureters ist die häufigste eine frühzeitige Gabelung, welche an jedem Punkte zwischen Blase und Nierenbecken beobachtet wird. Jeder der Ureteräste bildet den Abfluss eines von dem anderen völlig getrennten Kelchsystems. Dabei gehen gewöhnlich die Kelche direct in den sie versorgenden Ureterast über, ohne dass es zur Bildung eines eigentlichen Nierenbeckens käme. Viel ungewöhnlicher ist das Vorhandensein zweier ausgebildeter von einander getrennter Nierenbecken. Erheblich seltener als diese Anomalie ist der Befund zweier vollkommen von einander getrennter Ureteren mit getrennten Einmündungsstellen in die Blase. Von allen diesen Varietäten haben wir genügende Beispiele erlebt, welche der Leser in den Kapiteln über Nierenretentionen und Steinnieren verzeichnet findet. Diese Anomalien können eine erhebliche practische Bedeutung haben. Bei der Selbstständigkeit der mit einander nicht communicirenden beiden Kelchsysteme kommt es nicht selten vor, dass Erkrankungen auf eines derselben beschränkt sind oder wenn sie beide Systeme ergriffen haben, in ihrem Charakter von einander abweichen. So findet man hydronephrotische und pyonephrotische Processe, welche nur auf eine Hälfte der Niere beschränkt sind, während die andere sich ganz normal verhält (s. Tafel III, Fig. 2), oder man findet das eine Kelchsystem mit blandem, das andere mit stinkendem Eiter erfüllt. In solchen Fällen kann eine conservative Behandlung mit Resection des von einem Ureterast versorgten Erkrankungsgebiets unter Erhaltung des gesunden Bezirks sehr wohl am Platze sein. Es ist ferner klar, dass eine Gabelung des Ureters der Behandlung von Infections- und Retentionsprocessen mittelst der cystoskopischen Nierenbeckenspülung einen unüberwindlichen Widerstand entgegensetzen muss, da man kein Mittel in der Hand hat, den Katheter gerade in den Ast des Ureters gelangen zu lassen, welcher zu dem erkrankten Nierenabschnitte führt.

Congenitale Klappenbildungen. Auf congenitale Klappenbildungen des Ureters an seinem Ursprunge mag ein Theil der von uns in früherem Lebensalter beobachteten Hydronephrosen zu beziehen sein. Doch lässt sich an den ausgebildeten

Hydronephrosen im Einzelfalle leider nicht feststellen, wieweit die geschilderten Anomalien Ursache oder Folgezustand des Leidens sind.

Nur wenn wir bei einer verhältnissmässig geringfügigen Retention in der Niere eines sehr jungen Individuums eine auffallend stark entwickelte Klappenbildung antreffen, wie im Falle **41**.16, überwiegt die Wahrscheinlichkeit einer congenitalen Anlage.

Anomale Insertion des distalen Ureterendes. Wenn der Harnleiter an einem zu hohen oder zu tiefen Punkt in die Blasenwand eintritt, aber an der normalen Stelle der Blasenschleimhaut mündet, so muss er in abnorm grosser Ausdehnung die Blasenwand durchsetzen. Dieses Verhalten kann zu einer Erschwerung des Abflusses mit Entwickelung renaler Retententionsprocesse führen. Auf solche Verhältnisse ist vielleicht ein Theil der Hydronephrosen zurückzuführen, bei denen die Niere normal gelegen ist, kein Hinderniss zwischen Niere und Ureter besteht, dagegen dieser bis zu seinem Eintritt in die Blasenwand erweitert gefunden wird. Fall **53**.28 illustrirt dieses Verhalten. In einer unserer Beobachtungen bei einem 15jährigen Knaben (Fall **54**.29), bei welchem ein doppelter Ureter gefunden wurde, ist diese Erklärung besonders wahrscheinlich. Das untere Dritttheil der Niere und der zugehörige Ureter verhielten sich normal; die oberen $^2/_3$ waren in eine dünnwandige Hydronephrose umgewandelt, deren ableitender Ureter bis zum Eintritt in die Blase erheblich erweitert war (s. Tafel III, Fig. 1). Hier liegt die Annahme nahe, dass der zweite Ureter an einer falschen Stelle in die Blase eingetreten ist.

Anomale Insertionen des Ureters ausserhalb der Harnblase sind unter unserem Beobachtungsmaterial nicht vorgekommen.

Capitel II.

Abnorme Beweglichkeit und erworbene Dystopien der Nieren.

Die Trennung der beweglichen herabgesunkenen Nieren, der sogenannten Wandernieren von den im vorigen Abschnitte besprochenen congenital verlagerten entspringt mehr der überlieferten Gewohnheit als einer inneren Berechtigung. Denn, wie alsbald begründet werden wird, giebt es sowohl Uebergänge zwischen beiden Formen der Dystopie, als auch Thatsachen, welche für einen grossen Theil der Wandernieren eine congenitale constitutionelle Anlage sehr wahrscheinlich machen. Nicht nur für die Wandernieren mit abnormem Ursprung der Gefässe oder anderen morphologischen Anomalien, sondern auch ohne diese anatomischen Hinweise ist man in vielen Fällen gezwungen, eine angeborene Schwäche und Nachgiebigkeit der Befestigungsmittel anzunehmen, welche mit oder ohne bekannte äussere Einflüsse eine Verschiebung des Organs zulassen.

Bei der ausserordentlichen Häufigkeit der Wanderniere wäre es von principieller Wichtigkeit, genau zu wissen, wo die normale Beweglichkeit aufhört und die pathologische beginnt. — Bevor ich nachgewiesen habe, dass der Niere physiologisch ein erhebliches Maass respiratorischer Verschieblichkeit zukommt, welche viele ganz normal gelagerte Nieren der Palpation zugängig macht, hielt man jede Niere, die fühlbar war ohne vergrössert zu sein, für pathologisch hinabgesunken. Seit wir eines besseren belehrt worden sind, fängt erst die Schwierigkeit an, die Grenze der physiologischen Beweglichkeit zu bestimmen. An der Leiche giebt es ein sicheres Kriterium; hat sich die Niere von der Nebenniere entfernt, so ist eine abnorme Senkung vorhanden.

Mag eine Niere noch soweit mit der Respiration hinabsteigen, oder manuel aus dem Bereiche des Brustkorbs hinabzuziehen sein, so haben wir doch kein Recht, darin einen krankhaften Zustand zu sehen, so lange sie in der Respirationspause wieder an ihre normale Stelle zurückkehrt, und keinerlei Beschwerden verursacht. Die Grenze der Bewegungshemmung ist bei manchen Menschen auch an andern Organen bisweilen ungewöhnlich weit hinaus gerückt, ohne dass wir daraus einen krankhaften Zustand folgern.

Ich brauche nur an die häufig vorkommende passive Ueberstreckungsfähigkeit der Finger in den Interphalangealgelenken zu erinnern, welche bisweilen so weit geht, dass eine Phalanx mit der anderen einen dorsalwärts offenen Winkel von 120—100° bilden kann.

Bei den äussersten Graden der Mobilität, bei welchen die Niere dauernd in ganzer Ausdehnung hinter den weichen Bauchdecken palpabel ist, liegt ohne Zweifel ein fehlerhafter Zustand vor. Bei mittleren Graden sind wir auf die nur unsicher zu verwerthenden Klagen angewiesen um zu beurtheilen, ob wir uns noch innerhalb der Grenzen des physiologisch Zulässigen befinden.

Welches sind nun die Befestigungsmittel der normal gelegenen Niere? Wir haben zwischen mechanischen und dynamischen zu unterscheiden. Unter den mechanischen ist das vornehmlichste Fixationsmittel die Fascia retrorenalis, ein dünnes fibröses Blatt, welches die Fettkapsel der Niere hinten umhüllt, oder richtiger ausgedrückt, ihre äusserste verdichtete Schicht bildet, nach aufwärts die Nebenniere überzieht, sich an das Zwerchfell anheftet, und medianwärts vor der Wirbelsäule entlang zieht, um in das entsprechende Blatt der anderen Seite überzugehen. Ein viel dünneres Blatt überzieht die vordere Fläche der Fettkapsel, umscheidet die Stielgefässe und schlägt sich medianwärts als vorderer Ueberzug der Aorta und V. Cava auf die andere Seite hinüber.

Am unteren Umfang der Fettkapsel ist die durch die beiden Blätter der Fascia renalis gebildete Hülle nicht geschlossen, vielmehr lösen sich daselbst beide in das lockere Zellgewebe der Fossa iliaca auf. Die Verbindung zwischen der fibrösen Nierenkapsel und der Fascia retrorenalis wird durch beiderseits inserirte sehr feine lockere dehnbare Bindegewebsfasern gebildet, welche das Fettgewebe durchziehen.

Das vordere Blatt der Fascia renalis wird verstärkt durch das die Niere vorn überziehende parietale Blatt des Bauchfells; beide sind so wenig von einander zu trennen, dass dieser Abschnitt als die subseröse Schicht des Peritoneum betrachtet werden kann.

Aus diesem anatomischen Verhalten geht hervor, dass erstens der Niere ein nicht unerhebliches Maass von Verschieblichkeit innerhalb der weichen Fettkapsel zukommt, dass zweitens einer Dislocation nach unten der geringste Widerstand entgegen steht, da hier die durch die Fascia renalis gebildete Hülle nicht geschlossen ist, und dass drittens die einer Verschiebung in medianer Richtung entgegenstehenden mechanischen Widerstände gering sind, weil sie nur aus dem dehnbaren Parietalperitoneum und dem subserösen schwachen hinteren Blatte der Fascia renalis gebildet werden.

Erlangt nun die Niere eine abnorme Beweglichkeit, so kann diese zunächst durch eine Ausweitung und Verlängerung der Fettkapsel zu Stande kommen, unter Dehnung des feinen Bindegewebsgerüstes, welches zwischen Capsula propia und Fascia retrorenalis ausgespannt ist. In solchen Fällen findet man bei der operativen Autopsie, dass nach Reposition der Niere ein leerer Raum innerhalb des überschüssigen unteren Abschnitts der zu weit gewordenen Fettkapsel entsteht. In anderen Fällen ist die Fettkapsel mitsammt der Niere hinabgesunken, so dass der Contact mit der Nebenniere aufgehoben ist, ein Verhalten, welches eine Dehnung desjenigen Theiles der Fascia retrorenalis voraussetzt, der sich von der Capsula adiposa zur Nebenniere hinüberschlägt. Hat man in Fällen dieser Art die Bauchdecken quer unter dem Rippenbogen durchtrennt, so kommt man zunächst weder auf die Niere noch die Fettkapsel, sondern sieht den von Ungeübten oft fälschlich für die Niere gehaltenen rechten Leberlappen durch das Bauchfell bläulich durchschimmern, in gleicher Weise mit der Athmung auf und absteigend, wie die Niere. Häufig findet man bei starkem Tiefstand eine weithinabreichende zungenförmige Verlängerung des rechten Leberlappens, welche eine Verwechselung mit der Niere begünstigt. Ein Fettschwund der Capsula

adiposa ist durchaus nicht zum Zustandekommen einer abnormen Mobilität erforderlich; dagegen begünstigt der Schwund des retroperitonealen Fetts bei allgemeiner Abmagerung die Lageveränderungen der Niere, weil dadurch die Spannung des parietalen Bauchfellblattes vermindert wird.

Als dynamisches Befestigungsmittel von grösster Bedeutung wirkt der intraperitoneale Druck. Diese klinisch lange bekannte Thatsache ist durch die Versuche von Delitzin und Wolkoff neuerdings experimentell nachgewiesen worden, indem sie fanden, dass sich an der aufrecht gestellten Leiche die Nieren nach Durchschneidung der Bauchdecken senken. In demselben Sinne wirken Erschlaffung des Beckenbodens und der Bauchwandungen nach Schwangerschaften resp. schlecht abgewarteten Wochenbetten, Exstirpation grosser Abdominaltumoren, starker Fettschwund der Mesenterien.

Sinkt die Niere hinab, so vollführt sie häufig gleichzeitig eine Drehung um ihre sagittale Achse im Sinne einer Retroversion des oberen Pols, durch welche der Hilus mehr oder minder weit nach aufwärts gerichtet wird; gleichzeitig nähert sich das Organ bei tieferem Hinabsteigen mehr und mehr der Medianlinie. Der Grund für diese secundären Lageveränderungen liegt in der Spannung, welche die Stielgefässe durch den Zug einer senkrecht hinabsteigenden Niere erleiden, eine Spannung, die ein ferneres Abwärtsgleiten nur zulässt, wenn die Niere, um den Ursprungspunkt des Gefässstiels pendelnd, sich in dem Masse, wie sie hinabsinkt, gleichzeitig der Mittellinie nähert. Durch diese Pendelbewegung rückt der Hilus nach aufwärts, der Convexrand nach abwärts. Diese Drehung kann fehlen, wenn die Nierengefässe entweder abnorm lang, oder ungewöhnlich dehnbar sind oder zu tief entspringen.

In äusserst seltenen Fällen stellt sich beim Hinabsinken der obere Pol in Anterversion; dann liegt die Vermuthung vor, dass der untere adhäsiv fixirt ist. Eine derartige Beobachtung habe ich an einer von anderer Seite erfolglos operativ fixirten Niere gemacht, bei der als einziger Rest der vorangegangenen Nephropexie ein ca. 3 cm langer Verbindungsstrang zwischen dem unteren Pol und der Bauchwand gefunden wurde.

Aetiologie der Nierendislocation. Die Ursachen für Verlagerung der Niere können erworben oder angeboren sein.

a) Erworbene Nierendislocationen durch Erniedrigung des intraperitonealen Drucks. Zu den erworbenen Formen gehören, abgesehen von den grob traumatischen Luxationen, zunächst diejenigen, welche infolge Herabsetzung des intraperitonealen Druckes nach Exstirpation grosser Geschwülste des Bauchraumes entstehen. Diese Thatsache habe ich selbst mehrfach nach Entfernung sehr grosser Nierengeschwülste beobachten können. In gleicher Richtung wirkt die nach Durchschneidung der seitlichen Bauchdecken häufig entstehende paralytische Vorwölbung der durchschnittenen Bauchwandhälfte. Zu derselben Kategorie gehört eine Anzahl der nach häufigen, schnell auf einander folgenden Schwangerschaften eintretenden Nieren-Senkungen, welche zum Theil auf den Verlust des Bauchdecken- und Beckenbodentonus, zum Theil auf eine bleibende Dehnung des Parietalperitoneums zu beziehen sind.

b) Erworbene Dislocationen durch skoliotische Verdrängung der Niere. Eine nicht seltene Ursache der Nierendislocation liegt in der Abweichung der Lendenwirbelsäule von dem normalen Verlaufe, unter deren Einflusse die Nierennische so weit verengt wird, dass sie nicht mehr Raum zur Beherbergung der Niere hat, so dass diese, einmal nach abwärts gedrängt, immer tiefer in den Abdominalraum hinabrückt. Die am häufigsten in Betracht kommende Verbiegung der

Wirbelsäule ist die linksconvexe Lumbalskoliose, an der häufig auch die untersten Brustwirbelkörper theilnehmen. Bei dieser Difformität wird die Nierennische durch zwei Factoren verengt. In erster Linie geschieht dies durch die linksconvexe Verbiegung und die Drehung der Wirbelkörper nach links; in zweiter Linie wirkt die Difformation und Richtungsänderung der untersten Rippen in demselben Sinne, da der transversale Durchmesser des Brustkorbs in deren Bereiche verschmälert ist.

Versucht man in vorgeschrittenen Fällen skoliotischer Dislocation die Niere an ihren normalen Platz zu reponiren, so misslingt das häufig, weil der vorhandene Raum nicht mehr gross genug ist, das Organ aufzunehmen. Schon geringe seitliche Abweichungen der Wirbelsäule genügen, eine Dislocation der Niere zu erzeugen. Insbesondere ist es mir bei Operationen aufgefallen, dass bei sehr geringer seitlicher Verbiegung eine unverhältnissmässig starke Drehung der Wirbelkörper gefunden werden kann, welche eine wesentliche Raumbeschränkung zu Wege bringt. Im Gegensatze zu der leichten Zugängigkeit der hinabgedrängten linken Niere bei der linksconvexen Lumbalskoliose mit rechtsconvexer Brustwirbelskoliose liegt die rechte Niere so versteckt hinter den ausgebauchten und dem Darmbeinkamme genäherten Rippen, dass ihre Auffindung Schwierigkeiten machen kann. Dadurch, dass die tiefstehende linke Niere ungewöhnlich nahe hinter der vorderen Bauchwand palpirt werden kann, erweckt sie leicht den Anschein einer Vergrösserung. Dieser Umstand veranlasste einen namhaften Chirurgen zu dem Verdacht auf eine Solitärniere bei einer skoliotischen Dame. In Folge dessen wollte er sich zu der von ihr gewünschten Nephropexie nicht eher entschliessen, bis er sich von dem Vorhandensein einer zweiten Niere überzeugt hätte. Als er mittels des Simon'schen Schnittes auf der rechten Seite einging und die Niere nicht finden konnte, glaubte er seine Vermuthung bestätigt und verweigerte die Nephropexie. Ich konnte cystoskopisch zwei an normalen Stellen mündende functionirende Ureteren nachweisen und führte die Nierenfixation mit Erfolg aus.

Skoliotische Schnürniere. Die skoliotischen Veränderungen des Skeletts können zu einer Difformität der Niere führen, welche ich als Schnürniere bezeichnen möchte, nach Analogie der als Schnürleber bekannten Formveränderung, welcher eine ähnliche Aetiologie zu Grunde liegt. Ist nämlich die Niere nur zum Theil aus dem Bereiche des Brustkorbs nach unten verdrängt, so kann der Druck der untersten abnorm verlaufenden Rippen auf das eingezwängte Organ eine so tief einschneidende Furche erzeugen, dass das Schnürstück zu einem mehr minder kugeligen Körper wird, der durch ein fibrös verändertes Gewebe mit dem Rest der Niere zusammenhängt und dadurch gegen diese ein gewisses Maass von Verschiebbarkeit gewinnt. So kann der palpatorische Eindruck eines von der Niere getrennten Gebildes entstehen, welches unter Umständen einen Tumor der Flexura coli vorzutäuschen vermag (s. Textabbildung Fig. 1, S. 15).

c) Angeborene abnorme Beweglichkeit der Nieren. Bereits im vorigen Capitel haben wir eine Anzahl von Fällen besprochen, in denen es sich um congenitale Verlagerung der Niere in das kleine Becken handelte. Ausser diesen extremen Fällen kommen aber nicht selten Formen vor, welche sich durch ihre klinische Erscheinung durchaus nicht von gewöhnlichen Wandernieren unterscheiden, wohl aber anatomisch von ihnen durch einen zu tiefen oder sonst abnormen Ursprung der Stielgefässe zu trennen sind. Aber auch unabhängig davon lässt in manchen Fällen eine abnorme Configuration der Niere oder eine anomale Gefässinsertion den Schluss auf

eine fehlerhafte congenitale Anlage zu. Auch diejenigen Wandernieren, welche bei ganz jungen Kindern beobachtet werden, sprechen mit grosser Wahrscheinlichkeit gegen einen erworbenen Zustand.

d) Abnorme Beweglichkeit der Nieren mit ungewisser Aetiologie. Die am häufigsten vorkommenden Formen, die gewöhnlichen Wandernieren, sind hinsichtlich ihrer Aetiologie am meisten controvers. Nach der hergebrachten Ansicht ist diese Affection eine erworbene Krankheit, für deren Entstehung entweder einmalige traumatische Einflüsse verwerthet werden, wie Heben von Lasten, Springen, brüskes Aufrichten aus horizontaler Lage ohne Unterstützung der Arme u. s. w., oder allmälig wirkende protrahirte Schädlichkeiten, wie Druck des Corsets oder fest gebundener Rockbänder auf die untersten Rippen, hohe Absätze, welche Lordose erzeugen oder Erniedrigung des intraabdominalen Drucks durch Abmagerung und Erschlaffung der Bauchwände.

Fig. 1.

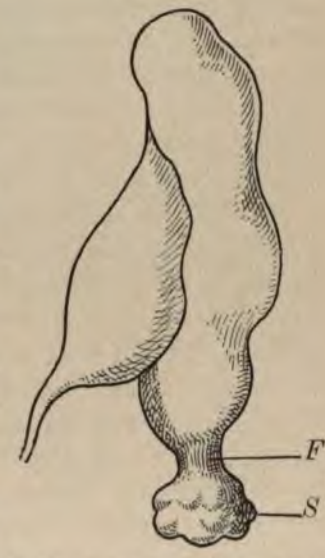

Schnürniere. (Schematische Zeichnung nach einem Operationsbefunde.)
F Schnürfurche. *S* Schnürstück des unteren Pols.

Wenn nun auch nicht in Abrede gestellt werden soll, dass alle diese Schädlichkeiten eine begünstigende Rolle spielen, so spricht vieles dagegen, dass sie das eigentliche Wesen der Krankheitsursache ausmachen. Denn einerseits unterliegt die grosse Mehrzahl der Menschen denselben Einwirkungen ohne krankhafte Consequenzen, auf der anderen Seite finden wir bei der grössten Zahl der Wandernieren, ohne den Thatsachen Zwang anzuthun, keine einzige Ursache, die zur Erklärung ihrer Entstehung beitragen könnte. Mädchen, die sich nie geschnürt, solche, die immer barfuss gegangen sind, Frauen, die nie geboren haben, Männer und Knaben, die sich an keine traumatische Schädlichkeit erinnern, Leute mit gutem Fettpolster — sie alle sind ebenso gut dem Leiden unterworfen, wie diejenigen, bei denen die Möglichkeit schädlicher Einflüsse zuzugeben ist. Schon diese Thatsachen würden uns der Annahme einer Prädisposition geneigt machen, welche man sich entweder als eine angeborene Schwäche der Befestigungsmittel oder als zu flachen Bau der paravertebralen Nierennische oder als eine bereits angeborene abnorme Mobilität zu denken hätte. Zu dieser Vorstellung stimmt, dass manche meiner mit Wandernieren behafteten Patienten ihrer deutlichen Erinnerung nach das erste Auftreten der damals noch unscheinbaren Beschwerden in eine sehr frühe Zeit, bisweilen in den Beginn des Schulbesuches zurückverlegten. Einige empfanden Schmerz in der Nierengegend beim Tragen der Schulmappe, von Anderen wurden die störenden Empfindungen zuerst in der Tanzstunde bemerkt, bei noch Anderen traten Uebelkeiten mit Schmerzanfällen in der Nierengegend auf, welche als Blähungskoliken gedeutet worden waren. — Aber nicht nur solche Thatsachen sind es, welche uns die Vorstellung einer häufig angeborenen Disposition nahe legen, sondern auch Momente, welche auf constitutionelle Anomalien hinweisen. In dieser Hinsicht möchte ich einen Werth auf die Erblichkeit oder die Familiendisposition legen. Ich habe wiederholt dasselbe Leiden bei mehreren Schwestern gesehen, auch Patientinnen berichten hören, dass ihre Mutter eine Wanderniere gehabt habe. — Ein noch schwerer wiegender Grund zur Annahme einer ange-

borenen Disposition scheint mir das unendlich häufige Zusammentreffen von Hysterie, Neurasthenie und Nervosität mit der abnormen Mobilität der Niere zu sein, eine Combination, welche für einen über das örtliche Leiden hinausgehenden labilen Zustand der Patientinnen spricht.

Gegen diese Vorstellung wird der Einwand erhoben werden, dass diese nervösen Störungen sehr wohl als Folgezustand einer erworbenen Mobilität der Niere erklärt werden könnten. Soll dieses Verhältniss auch für eine Anzahl von Fällen nicht geleugnet werden, so trifft es doch für viele andere nicht zu.

Die von mir beobachteten, entgegenstehenden Thatsachen sind folgende: 1. habe ich Familien beobachtet, von denen einige Mitglieder neurasthenisch oder hysterisch waren, andere Wandernieren hatten; 2. findet man häufig Hysterie mit beschwerdelosen Wandernieren combinirt; 3. treten die Erscheinungen der Wanderniere bei manchen Individuen erst hervor, nachdem sie von Jugend auf nervös, neurasthenisch oder hysterisch gewesen waren. Die Coincidenz dieser nervösen Störungen mit Wandernieren ist viel zu häufig und ihre Schwere oft zu unproportional zu den geringfügigen Nierenbeschwerden, um als ein zufälliges Zusammentreffen oder als Folgezustand betrachtet werden zu können.

Zu den hier ausgeführten Bedenken gegen die Auffassung der Wanderniere als einer erworbenen Krankheit kommt als wichtiges unterstützendes Moment die Beobachtung Stiller's (Berl. klin. Wochenschr. 1899. S. 742, 770, 787), dass zugleich mit der Wanderniere und der Enteroptose häufig eine unzweifelhaft angeborene körperliche Anomalie gefunden wird. Er konnte in solchen Fällen eine abnorme Beweglichkeit der 10. Rippe nachweisen, welche entweder auf einem Defect des knorpeligen Verbindungsstückes zwischen ihrer Spitze und dem Rippenbogen beruht oder auf einer bindegewebigen Vereinigung an Stelle der knorpeligen. Diese Thatsachen, welche ich in einer Zahl von Fällen bestätigen konnte, lassen es in Verbindung mit den vorher genannten erklärlich finden, wenn Albarran die Wanderniere geradezu als „Stigmate de dégénérescence" bezeichnet.

Er zieht zur Stütze dieser Ansicht die nicht seltenen congenitalen Anomalien heran, welche in Verbindung mit Wandernieren beobachtet werden, wie abnormen Ursprung der Gefässe an der hinabgesunkenen oder der entgegengesetzten Niere; die Coincidenz von Wanderniere auf der einen, congenitaler Beckenniere auf der anderen Seite, ferner angeborene Formanomalien, welche an mobilen Nieren bisweilen gefunden werden, endlich andere congenitale Unregelmässigkeiten am Colon wie an der Leber. Auch die in Uebereinstimmung mit meinem Beobachtungen gefundene Heredität verwerthet Albarran für seine Anschauung. — Erst unter der Voraussetzung congenitaler Fehler der Anlage ist es erklärlich, warum bei einer Anzahl von Personen durch Corsettragen, durch hohe Absätze, durch Entbindungen oder Abmagerung eine Nierensenkung eintritt, während bei anderen denselben Einflüssen ausgesetzten Personen keine solche Consequenz gefunden wird. — Die Entstehung einer Wanderniere durch einmaliges Heben eines schweren Gegenstandes, durch Springen, Turnen etc. bei vorher normalen Individuen erscheint mir äusserst unwahrscheinlich, vielmehr dürfte der Sachverhalt so sein, dass unter dem Einflusse dieser äusseren Einwirkungen zum ersten Male eine Schmerzempfindung erzeugt wurde, welche den bis dahin latenten Zustand den Patienten zum Bewusstsein brachte.

Secundäre Veränderungen dislocirter Nieren. Die gesenkte Niere kann mannigfachen secundären Veränderungen unterliegen, welche bisweilen für die aus dem Leiden erwachsenden Beschwerden von ausschlaggebender Bedeutung sind. In erster Linie kommt die Fixation durch paranephritische Adhäsionen in Betracht, welche einen fixirten Tiefstand erzeugt; eine solche Niere lässt sich nicht völlig in die normale Lage reponiren. Die mit diesem Zustande nothwendig verbundenen, nicht ausgleichbaren Richtungsveränderungen des Ureters disponiren zu Retentionszuständen durch Erschwerung des Abflusses. Viel häufiger ist aber eine secundäre adhäsive Fixation in zu tiefer Lage erst die Folge der entzündlichen Reizerscheinungen, welche mit wiederholten Stauungen in Folge der abnormen Mobilität einhergehen. Denn die Entwickelung von Hydronephrosen in Wandernieren ist ein relativ häufiges Vorkommniss, welches durch die mit der Dislocation der Niere verbundene Hinabzerrung des Ureterhalses zu Stande kommt. Die genauere Pathogenese dieser Veränderungen und die Rolle, welche den Verlaufsänderungen des Harnleiters dabei zukommt, ist in dem Capitel der Hydronephrosen auseinandergesetzt. Doch muss man sich vor dem Irrthume hüten, jede tief stehende Hydronephrose als Folgezustand einer praeexistirenden Mobilität zu betrachten, da auch das umgekehrte Verhältniss vorkommt, nämlich ein secundäres Hinabsinken hydronephrotischer Nieren durch die Schwere.

Symptome. Die grösste Zahl aller beweglichen Nieren verursachen keine Beschwerden, sondern werden zufällig gelegentlich der Untersuchung des Leibes aus anderen Gründen entdeckt. Bei vielen Patienten beginnen die Klagen über ihre Niere erst von dem Tage ab, an welchem ein unvorsichtiger Arzt ihnen Kenntniss von der abnormen Beweglichkeit des Organs gegeben hat. Bei einer dritten Kategorie sind die abdominalen Beschwerden so vielfältig, so wechselnd, dass es geradezu willkürlich wäre, die Niere dafür verantwortlich zu machen. Diese Patientinnen gehören zu den unglücklichen Nervösen, von denen Stiller treffend sagt, dass ihr Nervensystem auf uncontrolirbaren Bahnen reiche Leiden spendet. Bei vielen findet man neben der Wanderniere Genitalerkrankungen, oder Enteroptose, oder Affectionen des Magen-Darmtractus, deren Symptome sich so untrennbar mit denen der Wanderniere vermischen, dass der Antheil des einzelnen Organs an dem Gesammtleiden nicht präcisirt werden kann. Nur da, wo gar keine begleitenden Krankheiten gefunden werden können und die Patientinnen in Unkenntniss ihres Fehlers frei von suggestiven Einflüssen sind, kann man die vorhandenen Krankheitsäusserungen sicher auf die Wanderniere beziehen.

Diese Voraussetzungen treffen aber nur in einer Minderzahl von Fällen zu. So finde ich beispielsweise unter den 93 durch Küster operirten Fällen von Ren mobilis bei Frauen[1]) 53 = 57 pCt. complicirte Fälle, und zwar bestanden die Complicationen 6mal ausschliesslich in Nervenkrankheiten, 21mal ausschliesslich in Genitalkrankheiten, 14mal in dem gleichzeitigen Vorkommen von Nerven- und Genitalkrankheiten, 10mal in Affectionen des Verdauungstractus, 2mal in Leiden des Harnapparates.

Die Erscheinungen, welche auf eine Wanderniere bezogen werden dürfen, kann man in drei Gruppen eintheilen. In die erste gehören die nach längerem Stehen, Gehen, Sitzen oder körperlichen Anstrengungen (Heben) auftretenden Schmerzempfindungen verschiedenster Abstufung, welche entweder auf die Niere beschränkt sind oder

1) Dr. Paul Geiss, 18 Jahre Nierenchirurgie. Marburg. 1900.

über ihren Bereich hinaus auf die ganze entsprechende Bauchhälfte, den Rücken, den Magen, den Oberschenkel ausstrahlen, durch horizontale Lagerung bald abklingen und verschwinden. Die zweite Gruppe bezieht sich auf die Erscheinungen der nervösen Dyspepsie; die dritte äussert sich in unregelmässig auftretenden, den Nierenkoliken gleichenden Schmerzanfällen, bisweilen mit allen dazu gehörenden Attributen, wie Frost, Uebelkeit, Erbrechen, Ausstrahlung des Schmerzes längs des Ureters, Oligurie während des Anfalles, vermehrter Harnabsonderung nach seiner Beendigung. Diese Anfälle treten theils nach denselben äusseren Anlässen, wie die der ersten Gruppe ein, theils mit einer gewissen Regelmässigkeit in der prämenstruellen Zeit, theils ohne jeden erkennbaren Anlass, sogar Nachts. Dabei ist die Niere druckempfindlich, bisweilen etwas geschwollen; der Anfall pausirt gewöhnlich nicht sofort nach dem Einnehmen der Rückenlage, sondern macht einen typischen Verlauf durch, der sich über viele Stunden hinziehen kann.

Die Pathogenese dieser Kolikanfälle ist in zweifacher Weise erklärt worden, und zwar von einigen durch Abknickung des Ureterhalses mit Absperrung des Harnabflusses und dadurch bewirkter Retention mit schneller Steigerung des intrarenalen Drucks; von andern als eine Beeinträchtigung der Blutcirkulation durch Verziehung des Gefässstiels, durch welche eine acute venöse Anschoppung mit schneller intrarenaler Druckerhöhung zu Stande kommt.

Für die Mehrzahl der Fälle scheint die erstgenannte Deutung ein grösseres Maass von Wahrscheinlichkeit zu haben, da einestheils die Erfahrung lehrt, dass die geschilderten Anfälle häufig der Entwicklung von Hydronephrosen in Wandernieren vorangehen, andererseits Veränderungen in der Verlaufsrichtung des Ureters bei gesenkten Nieren thatsächlich sowohl durch die operative wie die postmortale Autopsie erwiesen sind (s. Textabbildung No. 6). Immerhin bleibt für die Möglichkeit einer Störung der Gefässcirkulation ein gewisser Spielraum übrig, besonders im Hinblick auf die nicht seltene Coincidenz der Anfälle mit der prämenstruellen und menstruellen Periode. Die Oligurie oder gar die reflectorische Anurie während des Anfalles, die vermehrte Harnabsonderung nach Beendigung des Paroxysmus würde ebenso gut mit einer acuten venösen Stauung in der Niere, wie mit einer Abknickung des Ureters vereinbar sein, denn in beiden Fällen tritt eine schnelle Steigerung des intrarenalen Drucks auf, welcher nicht nur die Sekretion der betreffenden Niere unterdrückt, sondern auch auf reflectorischem Wege sekrethemmend auf die andere wirkt, während mit dem Absinken des Drucks zur Norm oft eine verstärkte Harnfluth eintritt. Diese Polyurie nach Beendigung der Kolik kann keinesfalls auf die Ausscheidung von im Nierenbecken retinirten Harnmengen bezogen werden, denn dagegen spricht die stets geringfügige, wenn überhaupt vorhandene Volumvergrösserung der Niere während des Anfalls, wie die Thatsache, dass bei plötzlicher mechanischer Verlegung des Abflusses sich stets nur eine minimale Flüssigkeitsmenge im Nierenbecken findet, weil die Niere alsbald aufhört zu secerniren.

Folgende Beobachtung hat mir den Gedanken nahe gelegt, ob nicht dem Symptomencomplex der acuten kolikartigen Nierenschmerzen, der Oligurie, des Erbrechens, der Lipothymie eine Reizung der im Stiel verlaufenden vasomotorischen und sensiblen Nerven durch die mit der Dislocation verbundene Zerrung zu Grunde liegt. Nach Exstirpation einer hydronephrotisch entarteten Wanderniere hatte ich den Fehler begangen, ein zu langes starres Drainrohr einzulegen, welches augenscheinlich den Stiel

drückte und reizte. So lange das Drainrohr lag, empfand Pat. dieselben Schmerzen, die sie bei den intermittirenden Anfällen vor der Nephrektomie gehabt hatte, zugleich mit Uebelkeit und beträchtlicher Herabsetzung der Urinmenge. Unmittelbar nach Entfernung des Rohres verschwanden die Schmerzen sofort und gleichzeitig schnellte die Urinmenge in die Höhe bis zu einer ausgesprochenen Polyurie. Hier muss also die Reizung der Stielnerven sowohl die Schmerzanfälle an der operirten wie die reflectorische Oligurie der anderen Seite ausgelöst haben. Völlig vereinbar mit dieser Hypothese ist eine schliesslich zur Hydronephose führende Verziehung des Ureters während der Anfälle, da eine Nierendislocation, welche eine Zerrung der Stielnerven erzeugt, zugleich nothwendig mit einer Richtungsänderung des Ureters verbunden sein muss.

Die Eintheilung der mit der Wanderniere einhergehenden Krankheitserscheinungen in bestimmte Gruppen ist eine etwas schematische; in Wirklichkeit finden sich bei einem und demselben Patienten meistens mehrere oder alle geschilderten Symptome gleichzeitig oder alternirend. Zu den mit der Wanderniere so ungemein häufig einhergehenden Störungen des Nervensystems haben wir unseren Standpunkt bereits dargelegt; wenn diese Zustände erst nach den renalen Beschwerden in die Erscheinung treten, so sind sie durch diese bei vorher nervös disponirten Personen ausgelöst worden; häufig aber lässt sich bei genauer Erforschung feststellen, dass Aeusserungen neuropathischen Verhaltens schon in eine Zeit zurückzudatiren sind, in welcher von Wandernierensymptomen noch nichts bekannt war.

Diagnose. Die Diagnose der Wanderniere hat zwei Aufgaben zu erfüllen, nämlich erstens den palpatorischen Nachweis einer mobilen dislocirten Niere zu erbringen, zweitens zu erforschen, welchen Antheil das abnorme Verhalten der Niere an den Beschwerden hat. Die erste Aufgabe erscheint verhältnissmässig leicht; sie läuft hinaus auf die Fühlbarkeit eines Organs in der Bauchhöhle an einer ungehörigen Stelle, welches Grösse und Form einer Niere hat und sich leicht in die Nierennische reponiren lässt, in welcher vor der Reposition nichts von der Niere gefühlt werden konnte. Vermag man noch dazu die Pulsation der in den Hilus eintretenden Arterie zu fühlen, so ist die objective Diagnose so vollständig wie möglich.

Da indessen die bewegliche Niere nicht immer zur Zeit der Untersuchung aus ihrem Lager herausgeschlüpft ist, so kann man ihre abnorme Beweglichkeit bisweilen nur erkennen, wenn man versucht, sie durch einige Kunstgriffe so weit zu dislociren, dass sie hinter den Bauchdecken gefühlt werden kann. Meistens genügen dazu tiefe Inspirationsbewegungen bei Lagerung auf der entgegengesetzten Seite; dann sinkt die durch die inspiratorische Zwerchfellsabflachung hervorgedrängte Niere ihrer Schwere nach medianwärts und abwärts. Führt dieses Verfahren nicht zum Ziele, so erreicht man es, indem man die Niere in der Seiten- oder Rückenlage mit Hülfe tiefer Inspirationsbewegungen aus ihrer Nische bimanuel hervorholt.

Gleich nachdem die Niere auf der Höhe der Inspiration ihren tiefsten Stand eingenommen hat, dringen während der im Beginne der Exspiration eintretenden Phase der Bauchdeckenerschlaffung die vorn und hinten unterhalb des Rippenrandes flach aufgelegten Fingerspitzen sanft in die Tiefe, bleiben in dieser Lage bis zur nächsten Erschlaffungsphase der Bauchwand, um dann tiefer einzudringen, und so fortzufahren, bis das Organ möglichst weit nach unten dislocirt ist. Die Wirksamkeit des Verfahrens beruht auf dem Umstande, dass die mit der Inspiration hinabgestiegene Niere wegen der zunehmenden bimanuellen Verengung des Eingangs zur Nierennische mit der Ex-

spiration nicht wieder an ihren normalen Platz zurückkehren kann, da der Dickendurchmesser des Organs vom oberen Pol nach der Mitte zu anschwillt. Nach einer oder wenigen Athmungen gelingt es bei einem grösseren Maasse von Beweglichkeit, den oberen Pol abzufangen, und über ihm die vorn und hinten liegenden Finger bis zur Berührung der hinteren und vorderen Bauchwand einzudrücken, worauf das Organ dann bimanuel in den Bauchraum hinabgezogen werden kann. So einfach der Nachweis der Wanderniere erscheint, so ist doch die Zahl der Irrthümer eine ausserordentlich grosse. Sie bestehen weniger in einer Verkennung dieses Zustandes, da dieser die z. Z. viel zu grosse Popularität der Affection bei Aerzten und Laien entgegenwirkt, als in der Neigung, von anderen Organen ausgehende Geschwülste als Wandernieren anzusprechen. Vor dieser Verwechselung schützt der palpatorische Nachweis der Niere an normaler Stelle und die fehlende Reponirbarkeit des als Niere angesprochenen Körpers. Das letztgenannte Kriterium fehlt freilich bei adhäsiver Fixation einer gesenkten Niere; aber selbst in schwierigen Fällen geben doch meistens die Ergebnisse einer sorgfältigen Palpation genügenden Schutz vor Irrthümern. Unter den verschiedenen Affectionen, welche mir mit der Diagnose „Wanderniere“ zu Gesicht gekommen sind, fand ich Schnürlappen der Leber, carcinöse und tuberculöse Tumoren des aufsteigenden Dickdarms oder den proximal von diesen gelegenen, geblähten und gesteiften Darmabschnitt, Geschwülste der Flexura Coli, Carcinome des Pylorus, lang gestielte kleine Ovarialtumoren, bewegliche Pankreascysten, vergrösserte Gallenblasen. Es hiesse die Symptomatologie der meisten Unterleibsgeschwülste behandeln, wollte ich näher auf die Differentialdiagnose zwischen allen den erwähnten Affectionen und der Wanderniere eingehen. Hier mögen nur einige Andeutungen folgen, weshalb diese scheinbar schwer begreiflichen Irrthümer vorkommen, und wodurch sie zu vermeiden sind.

Ein Schnürlappen der Leber kann durch folgende Eigenschaften Anlass zur Verwechselung mit einer Wanderniere geben. Er gewinnt durch die tiefe Schnürfurche ein gewisses Maass von Beweglichkeit gegen die übrige Leber, grenzt sich gegen diese nach oben scheinbar ab, verliert häufig seine platte Form durch Zunahme seines Dickendurchmessers und Abrundung des unteren Randes. Bei bimaneller Untersuchung überträgt die an normaler Stelle liegende Niere das Ballottement auf den ihrer Vorderfläche aufliegenden Leberlappen. Die palpatorische Trennung beider Organe wird durch Lagerung des Patienten auf die linke Seite erleichtert, wodurch sich der Leberlappen der Schwere nach etwas medianwärts senkt und gestattet, die Fingerspitzen zwischen ihn und die Niere zu schieben, um diese gesondert abzutasten. Ein weiteres unterscheidendes Moment liegt darin, dass wenn auch der untere Rand des Schnürlappens zum grössten Theile abgerundet sein mag, er doch häufig an einigen Stellen scharf genug bleibt, um ihn von dem runden Contur der Niere zu unterscheiden.

Bei vergrösserten Gallenblasen, deren lang ausgezogener Hals eine ausgedehnte Verschieblichkeit ermöglicht, schützt vor Verwechselungen die Richtung der Beweglichkeit, welche sich auf ein Pendeln von einer Seite zur andern beschränkt, dagegen weder ein Hinabziehen noch eine Reposition in die Nierengegend gestattet. Auch hier, wie bei Schnürlappen, ermöglicht die linke Seitenlage meistens eine palpatorische Trennung von der Niere. Besondere Schwierigkeiten können durch Drehung der Leber um ihre sagittale Achse erwachsen, bei der die Gallenblase nach rechts unten verschoben

ist, so dass ihre Lage annähernd der einer hinabgesunkenen Niere entspricht. Aber bei dieser Anomalie ist es verhältnissmässig leicht, den in abnormer Richtung von rechts unten nach links oben steil aufsteigenden Leberrand und seine Beziehungen zur Gallenblase zu fühlen.

Unter den Dickdarmtumoren sind es wesentlich die Carcinome des aufsteigenden Colon, welche zu Verwechselungen Anlass geben. Die mit dieser Affection verbundenen Kolikschmerzen und Uebelkeiten, die nach dem Gasgehalt des Darms wechselnde Fühlbarkeit liegen diesem Irrthum zu Grunde. Das wesentlich unterscheidende Moment liegt in der Beschränkung der Beweglichkeit auf die Querrichtung, während die in der Körperachse meistens sehr gering ist und eine Verschiebung in die Lumbalgegend nicht gestattet. Nicht selten ist es weniger der schwer fühlbare Tumor selbst, als die periodisch auftretende Blähung des zuführenden Darmabschnitts, welche die Diagnose in falsche Bahnen lenkt. Ein solcher Patient giebt an, dass zeitweilig ein glatter harter ovoider Körper in der rechten Leibeshälfte unter Kolikschmerzen auftrete, und plötzlich mit Nachlass der Empfindung schwinde. Hat der Arzt Gelegenheit, den Vorgang zu beobachten, so findet er einen harten glatten Körper, der während der Untersuchung plötzlich mit dem Aufhören des Spasmus verschwindet, wodurch bei nicht genügender Aufmerksamkeit leicht die Vorstellung erweckt wird, dass er in Folge der Palpation an eine Stelle verschoben wurde, wo er nicht mehr gefühlt werden kann. Lässt man aber ohne weitere Manipulationen die Hand ruhig so lange auf dem gespannten Darmabschnitte liegen, bis er für das Gefühl verschwunden ist, so wird man häufig zugleich mit der Erschlaffung der Darmwand das gurgelnde Geräusch der entweichenden Gase fühlen oder hören.

Ein Pyloruscarcinom wird bei Ptosis des dilatirten Magens nicht selten so beweglich, dass es Anlass zu Irrthümern giebt. Die gastrischen Erscheinungen werden dann als eine die vermeintliche Wanderniere begleitende nervöse Dyspepsie gedeutet. Luftauftreibung des Magens klärt bald die Natur der Geschwulst auf.

Eine Verwechselung zwischen Wandernieren und Cysten des Pankreas kann nur in den sehr seltenen Fällen besonders grosser Beweglichkeit dieses Organs vorkommen. Bei solcher Sachlage habe ich eine ca. orangengrosse Pankreascyste beobachtet, welche in aufrechter Körperhaltung unter der Spitze der XI. Rippe erschien, und leicht als Wanderniere imponiren konnte. Man kann sich indessen bald davon überzeugen, dass die Geschwulst sich nicht wie eine Wanderniere nach aussen und oben, sondern nur nach innen und oben reponiren lässt, so dass sie median vom Rippenbogen im Epigastrium zur Erscheinung zu bringen ist.

Selten sind Ovarialtumoren so lang gestielt, dass sie Wandernieren vortäuschen. Auf Grund dieses Irrthums sah ich eine apfelsinengrosse, aussergewöhnlich langgestielte Ovariencyste unter dem Rippenbogen durch eine Federpelotte fixirt. Die aus der unnatürlichen Zerrung des Stieles erwachsenden Beschwerden hatten mir die Patientin zugeführt; von der Vagina aus konnte man leicht den gespannten Stiel palpiren und durch Ovariotomie alle Schmerzen beseitigen.

Vor allen solchen Verwechselungen schützt man sich am besten durch eine gute Technik der Nierenpalpation, durch die Prüfung der Reponirbarkeit des fraglichen Gebildes in die Nierennische und durch eine sorgfältige Tastung aller zugänglichen Unterleibsorgane in jedem auf Wanderniere verdächtigen Falle. Ganz unumgänglich ist eine auf alle Organe ausgedehnte Untersuchung, wenn wir der 2. dia-

gnostischen Aufgabe gerecht werden wollen, nämlich der Zurückführung der mannigfachen Klagen auf ihre wahre Quelle.

Dann wird man oft Genitalerkrankungen, insbesondere Retroflexionen des Uterus oder Adnexerkrankungen finden, Magendilatationen und Enteroptose, oder man wird bei genauerer Untersuchung des scheinbar unverdächtigen Urins mittelst der Centrifuge die Ueberzeugung gewinnen, dass den Beschwerden eine organische Nierenkrankheit, insbesondere ein Stein zu Grunde liegt. Schmerzempfindungen durch Steine in mässig beweglichen Nieren werden häufig als Wandernierensymptome gedeutet. — Wenn die auf abnorme Mobilität bezogenen Beschwerden nicht in ruhiger Rückenlage bei reponirter Niere bald verschwinden oder vorzugsweise während der Nachtruhe auftreten, so liegt ein gegründeter Verdacht vor, dass ihre Quelle entweder in einer organischen Krankheit der Niere oder einer Affection anderer Unterleibsorgane oder einer Neuropathie zu suchen ist.

Therapie. Die moderne Behandlung der Wanderniere erweckt bei mir den Eindruck einer zu grossen operativen Aktivität, welche ich als eine ebenso kurzlebige Strömung betrachte, wie andere, die wir in der jüngsten Zeit erlebt haben. Wie man mit der Amputatio colli uteri oder der Entfernung der Ovarien ein ganzes Heer von Beschwerden zu heilen vermeinte, so geht es jetzt mit der Nephropexie. Kamen früher die Frauen zum Gynäkologen mit der Bitte, ihnen die Ovarien zu entfernen, so kommen sie jetzt zum Chirurgen mit dem Wunsche, sich die Niere annähen zu lassen. Findet man bei Durchsicht der Operationsstatistiken mancher Operateure, dass mehr als die Hälfte aller ihrer Nierenoperationen Nephropexien waren[1]), so könnte man leicht zu der Vorstellung kommen, dass die Beweglichkeit der Niere eine der dringendsten Operationsanzeigen unter allen Nierenkrankheiten sei. Vergleicht man damit den sehr geringen Antheil meiner Nephropexien an der Gesammtheit meiner Nierenoperationen, so ergiebt sich daraus der stets von mir vertretene entgegengesetzte Standpunkt.

Wie ich schon 1894 in meinen Erfahrungen über Nierenchirurgie und 1897 in Moskau ausgeführt habe, finde ich in den wenigsten Fällen von Wanderniere eine Operationsindication und begrüsse in Tuffier's Ausführungen auf dem Moskauer internationalen Congresse mit Freude das Geständniss, dass ihn die Erfahrung zu einer milderen Praxis bekehrt habe, nachdem er eine zum Umfang seiner übrigen Nierenoperationen ausser Verhältniss grosse Zahl von Nephropexien ausgeführt hat. Während er von 1888—1894 64 Wandernieren operirt hat, waren es nur 8 von 1894—1897. Meine Zurückhaltung liegt in folgenden Gründen. In einer grossen, vielleicht überwiegenden Zahl von Fällen werden Beschwerden auf die Wanderniere bezogen, welche sicher ganz anderen Quellen entstammen. Dahin gehört in erster Linie das grosse Contingent der neuropathischen Zustände — ferner der vom Genitalapparat abhängigen Störungen; in noch höherem Grade die aus der Combination beider erwachsenden Leiden. — Zweitens fallen die der Nierensenkung allein aufgebürdeten Symptome bei der häufigen Combination mit Enteroptose den Lageveränderungen mehrerer Unterleibsorgane zur Last, so dass der Antheil der Niere an dem Krankheitsbilde gar nicht mit irgend welcher Sicherheit oder auch nur Wahrscheinlichkeit vor der Operation bestimmt werden kann. Der letzte Grund liegt in der Thatsache,

1) So finden sich beispielsweise in der von Paul Geiss veröffentlichten Statistik Küster's unter 200 Nierenoperationen abzüglich der Paranephriten 108 Nephropexien. Ein ähnliches Verhältniss findet sich in Tuffier's auf dem Moskauer internationalen Congresse mitgetheilter Statistik, in welcher 72 Nephropexien unter 153 Nierenoperationen figuriren.

dass unter der Leitung eines die gesammte Körperconstitution wie das psychische Verhalten berücksichtigenden Arztes eine hygienisch-orthopädische Behandlung in den meisten Fällen ebenso weit führt wie eine operative. — Alle diese Erwägungen würden nur einen geringen Werth beanspruchen, wenn die Resultate der Operation den Erwartungen entsprechen würden. Das kann aber nicht behauptet werden.

Da die meinem Standpunkt entsprechende geringe Zahl eigener Nephropexien nicht genügt, um aus ihnen bindende Schlüsse hinsichtlich der Enderfolge zu ziehen, so benutze ich die jüngste Statistik der Küster'schen Operationen (l. c.), um ein Bild der Resultate zu gewinnen. Von den dort berichteten 98 Fällen sind 13 auszuschliessen, deren Heilung erst zu kurze Zeit besteht, um Schlüsse für die Dauer zu gestatten oder deren Resultate überhaupt nicht verzeichnet sind.

Von den 85 verwerthbaren sind 4 Männer mit keiner Heilung, 3 Misserfolgen = 75 %, 1 Besserung = 25 %. Unter 81 verwerthbaren weiblichen Fällen finden sich 34 = 41,9 %, welche als uncomplicirt aufgeführt werden, 47 = 58,1 % mit Complicationen von Seiten des Nervensystems, des Genitalapparats, des Verdauungstracs, des Harnapparats.

Unter den 34 uncomplicirten sind 29 Heilungen = 85,2 pCt., unter den 47 complicirten dagegen nur 21 Heilungen = 44,6 pCt. Es finden sich also unter den gesammten 85 verwerthbaren Fällen nur 50 Heilungen, entsprechend 58,8 pCt. Die als Besserungen oder unsichere Besserungen angeführten Resultate sind nicht zu berücksichtigen, weil sie dem subjectiven Ermessen einen zu grossen Spielraum lassen; nur das als Heilung bezeichnete Verschwinden aller Beschwerden, welche zur Nephropexie Veranlassung gaben, ist verwerthbar. Stellen wir die Heilungsziffern für die verschiedenen Kategorien der complicirten Fälle fest, so ergeben sich bei Complication mit Nervenkrankheiten 50 % (3 : 6), mit Genitalkrankheiten 38 % (8 : 21), bei gleichzeitiger Complication mit Genital- und Nervenkrankheiten 42,8 % (6 : 14), bei Complicationen und Erkrankungen des Magens, der Gallenblase, des Darms 40 % (4 : 10), bei gleichzeitiger Erkrankung des Harnapparats 50 % (1 : 2).

Bedenkt man ferner, dass sich 2 Todesfälle durch Lungenembolie an die Operation angeschlossen haben, so sind diese Resultate kaum geeignet, einem sehr activen Vorgehen gegen die Wanderniere das Wort zu reden.

Da es als selbstverständlich auszuschliessen ist, dass die zahlreichen Misserfolge bei einem hervorragenden, in der Nierenchirurgie besonders erfahrenen Operateure auf Fehlern der Technik beruhen, so können sie nur in der Natur des Leidens begründet sein, welches in der Mehrzahl der Fälle kein Gegenstand operativer Eingriffe ist.

Meinen Standpunkt zur Behandlung der Wanderniere will ich schliesslich auf Grund sehr zahlreicher Beobachtungen in Kürze skizziren. Eine absolute Operationsindication kann ich nur bei Kolikanfällen in Folge von Zerrung oder Abknickung des Stiels anerkennen, insbesondere wenn diese mit nachweisbarer temporärer oder gar dauernder Retention einhergehen. Hier erfordert die drohende Gefahr der Entwickelung einer Hydronephrose einen Eingriff. Bei allen übrigen Krankheitsäusserungen der Wanderniere darf zunächst eine nichtoperative Behandlung versucht werden, welche erst im Falle der Erfolglosigkeit oder der Unausführbarkeit operativen Maassnahmen zu weichen hat. Jede Behandlung der Wanderniere setzt in erster Linie eine sorgfältige Erforschung der ganzen Vergangenheit, der hereditären Verhältnisse, sowie eine genaue Untersuchung des gesammten Organismus voraus, insbesondere des Nervensystems, des Genital-

apparats, der Lage der Abdominalorgane und der Magenfunctionen. Ueberall, wo organische Veränderungen entdeckt werden können, müssen erst diese Gegenstand der Behandlung werden, ehe man berechtigt ist, die Niere als vermeintlichen Ausgangspunkt der Erkrankung operativ anzugreifen. Neben der Therapie der begleitenden Zustände ist in den meisten Fällen die Anlegung einer geeigneten Bandage erforderlich. Kein derartiger Apparat kann und darf seine Aufgabe darin sehen, durch einen isolirten Druck auf die Niere oder die hypochondrische Gegend die Dislocation des Organs zu hindern. Denn zur Erreichung dieses Zieles bedürfte es des excessiv starken Druckes einer federnden Pelotte, welcher weder ertragen würde, noch ohne Schädigung ausführbar wäre. Erinnert man sich, dass nach neuerdings veröffentlichten Beobachtungen[1]) schon eine etwas ausgiebige Palpation der Wanderniere Eiweiss, Cylinder und rothe Blutkörper im Harn erscheinen lässt, so bedarf es keines Hinweises darauf, wie schädlich ein continuirlicher, ungleich intensiverer, federnder Pelottendruck wirken muss. Diese Schädigung tritt um so sicherer ein, als keine in erträglichen Grenzen drückende bruchbandartige Vorrichtung ein Hinabsinken der Niere zu verhindern vermag, wie man sich häufig genug an so gequälten Patienten überzeugen kann, deren vermeintlich fixirte Niere man hinter oder gar unterhalb der Pelotte findet.

Alle Vorrichtungen, welche wirklichen Nutzen bringen, können nur durch eine gleichmässige Steigerung des gesammten intraabdominalen Druckes wirken; daraus folgt, dass sie an der ganzen Fläche der Bauchwand anzugreifen haben. Sie müssen geeignet sein, gleichzeitig Ersatz für einen verlorenen Tonus der erschlafften Bauchdecken zu schaffen, einen vorhandenen Hängebauch zu heben, einer Ptose der Eingeweide entgegenzuwirken. Eine gleichmässige Steigerung des intraabdominalen Druckes verringert die Excursionsmöglichkeit der Niere. Diesen Indicationen hat mir am besten ein elastisches Corset entsprochen, welches nach den Körperformen für jeden Einzelfall gewebt, nach oben so hoch wie ein gewöhnliches Corset, nach unten so tief hinabreicht, dass die Patientin eben ohne Behinderung sitzen kann. Der dem Gewebe der Gummistrümpfe ähnliche Stoff ist durch je eine seitliche und eine in der vorn gelegenen Schlusslinie eingenähte dünne Stahlfeder verstärkt. Dicht über der Symphysis pubis gehen von der gleichen Stelle des Corsets nach jeder Seite 2 breite elastische Gurte ab. Die unteren umgeben das Becken parallel der Inguinalfalte und werden an kurzen festen an der Kreuzbeingegend angenähten Gurten befestigt. Dieses elastische Gurtpaar ist bestimmt, den Unterleib zu heben. Das zweite Paar verläuft von der gleichen Ursprungsstelle wie das erste, jederseits schräg nach oben und aussen, median am Darmbeinstachel vorbei, zwischen Darmbeinkamm und Rippen um die Flanke herum nach hinten und wird in der Höhe der mittleren Lendenwirbelmit Haken und Oese vereinigt. Durch diese schräg aufwärts laufenden Gurte wird ein besonderer elastischer Druck auf den ganzen Bezirk ausgeübt, in welchen die Niere hinabsinken kann. Dieser Druck kann verstärkt werden durch ein an der Innenfläche des Corsets befestigtes Luftkissen von annähernd dreieckiger Form. Seine obere leicht concave Kante legt sich dicht an den Rippenbogen an; seine abgerundete Spitze füllt den Raum zwischen diesem und dem Darmbeinkamm aus; eine median gelegene Basis reicht bis zur Mammillarlinie. Ueber dieses Luftkissen zieht der schräg nach oben verlaufende Gurt hinweg und drängt in dem ganzen bedeckten Bezirk die Bauchdecken sanft dorsal- und aufwärts.

---

1) Menge, Münch. med. Wochenschr. 1900. No. 23.

Bei der grossen Häufigkeit der neuropathischen Disposition ist es von grösster Bedeutung für den Erfolg, die geängstigten Patientinnen, welche mit dem Worte Wanderniere gewöhnlich schreckhafte Begriffe verbinden, mit allen Mitteln zu beruhigen, selbst wenn es auf Kosten der Wahrhaftigkeit geschehen müsste. Man hat ihnen klar zu machen, dass ein gewisses Maass von Beweglichkeit der Niere bei allen Frauen vorhanden ist, dass selbst mit grösserer Lockerung niemals eine Gefahr verknüpft sei und eine Regulirung der Lebensweise in Verbindung mit einer geeigneten Bandage in der überwältigenden Mehrzahl alle Beschwerden beseitigt und die normale Lage der Niere wiederherzustellen vermag. Da wo Nervosität und Abmagerung, häufig in Verbindung mit nervöser Dyspepsie, zusammentreffen, ist eine zweckmässige Ernährungstherapie, unter Umständen eine Weir-Mitchel'sche Mastkur von grossem Werthe. Bei Atonie der Bauchdecken, bei Ptose der Därme mit mangelhafter Peristaltik und Neigung zur Gasentwickelung ist Massage, Gymnastik, electrische und hydropathische Behandlung am Platze.

Frauen, bei denen die von der Wanderniere ausgehenden Beschwerden sich mit einer gewissen Regelmässigkeit an die Menstrualperiode halten, sollten einige Tage vor und während dieser liegen. Langes Stehen ist eine besonders grosse Schädlichkeit; darum ist den städtischen Modedamen das oft zur Leidenschaft gewordene unnütze Wandern von einem Magazin in das andere zu verbieten, in welchen sie viele Stunden stehend verbringen, um sich Waaren vorlegen zu lassen. Ebenso verderblich ist ihnen das ausserordentlich anstrengende Anprobiren von Toiletten bei beschäftigten Modistinnen, bei denen sie über das erlaubte Maass zu stehen gezwungen sind, nachdem sie durch stundenlanges Antichambriren bereits abgespannt sind. Die Abstellung dieser Missbräuche hat bei vielen meiner Patientinnen einen überraschend guten Einfluss geübt.

Ist eine conservative hygienische, diätetische und orthopädische Behandlung erfolglos gewesen oder wegen der Verhältnisse der Kranken nicht durchzuführen, dann tritt in geeigneten Fällen die Operation in ihr Recht. Sie hat die grösste Aussicht auf Erfolg bei uncomplicirten Fällen, in welchen alle Beschwerden auf die Lageveränderung der Niere zurückführbar sind. Besteht zugleich Enteroptose, so wird das Resultat schon unsicherer und wird nur dann von Nutzen sein, wenn neben den von der Senkung der Därme ausgehenden allgemeinen Beschwerden unzweifelhafte gut localisirbare Nierenschmerzen bestehen. Am wenigsten wird man sich bei ausgesprochener neuropathischer Disposition, bei Hysterie und Neurasthenie versprechen können; in manchen dieser Fälle nützt die Operation gar nichts, in anderen schadet sie; die suggestive Wirkung schwindet meistens bald, und wenn selbst die Klagen über die Schmerzhaftigkeit der operirten Niere verstummen, so treten bald neue auf, welche sich entweder auf die entgegengesetzte Niere beziehen oder andere Baucheingeweide betreffen.

Hinsichtlich der Operationsmethode halte ich die Betonung dreier Punkte für wichtig. Nur diejenigen Verfahren geben die Gewähr eines dauerhaften Operationserfolges, bei welchen die fixirenden Suturen das Parenchym durchsetzen. Dieses Nahtmaterial muss resorbirbar sein, weil mit der Verwendung von Silber- oder Seidenfäden die Gefahr eines allmäligen Durchschneidens verknüpft ist, welches das Parenchym nicht nur in der Trennungslinie zerstört, sondern durch Narben- und anämische Infarktbildung einen über diesen engeren Bezirk hinausgehenden Untergang von secernirendem

Gewebe zur Folge hat. Ein vollkommener primärer Nahtverschluss der Bauchwunde stellt die für den Erfolg unentbehrliche Flächenverklebung zwischen Niere und Bauchwand in Frage, weil schon eine geringfügige Blut- oder Secretansammlung den Contact beeinträchtigen kann. Deshalb sollte ein durch den unteren Wundwinkel hinausgeleiteter Gazestreifen den durch die Hebung der Niere entstandenen Hohlraum unterhalb des unteren Pols drainiren. Wird der Sindon nach 3 Tagen entfernt, dann liegt in der Regel eine Gefahr für eine Blut- oder Secretverhaltung nicht mehr vor. — Die von mir bevorzugte Operationsmethode ist die Guyon'sche.

Fälle von Nephropexie.

Fall **6.**1. Frau C. Aufnahme 1. 5. 86. Rechtsseitige Wanderniere. Ausgesprochen psychopathisches Verhalten. Nephropexie 7. 5. 86 mittelst Annähung der Ränder der partiell resecirten Fettkapsel an die Lumbalmuskulatur. Operation ohne jeden Einfluss auf die Beschwerden.

Fall **7.**2. Frl. Emma D., 38 J. Aufnahme 26. 3. 92. Ren mobilis dexter. Schwere Hysterie. 23. 11. 92 Guyon'sche Nephropexie nach Resection eines Streifens der Capsul. fibrosa am Convexrande. Die völlige Festheilung der Niere hatte keinen Einfluss auf die Klagen. Der $3^1/_2$ Monate nach Heilung der Nephropexie durch Volvulus der Dünndärme herbeigeführte Tod verschaffte mir die Möglichkeit, durch die Autopsie die völlig normale Lagerung der Niere und ihre unverrückbar feste Verwachsung mit der Bauchwand darzuthun. Vergl. meine „Erfahrungen über Nierenchirurgie". S. 133—135.

Fall **8.**3. Frau H., 42 J. Aufgenommen 26. 12. 93. Entlassen 17. 2. 94. Ren mobilis dexter. Hysterie. Klagen über Schmerzen im Kreuz und Unterleib sowie zunehmende Nervosität, Krämpfe, Globus hystericus, Gefühl, als ob sich etwas im Leibe bewege. Ausschabung der Gebärmutter, Anlegung einer festen Leibbinde erfolglos.

Sehr magere, anämische Person. Uterus nach rechts verzogen; im hinteren rechten Scheidengewölbe ein empfindlicher Narbenstrang. Nephropexie nach Guyon. Trotz dauerhafter Fixation der Niere keine Besserung der Beschwerden.

Fall **9.**4. Frau H., 42 J. Aufgenommen 13. 2. 94. Entlassen 2. 3. 94. Ren mobilis dexter et sinister. Skoliosis. Beschwerden treten nur an der linken Niere auf, zuerst mit Unterbrechungen, seit 2 Jahren fast continuirlich, Tag und Nacht, verstärkt durch Bewegung. Häufig Uebelkeit, Erbrechen. Mässige links convexe Lumbal-, rechts convexe Dorsalskoliose. Sonst keine Anomalien. Nephropexia sinistra. Erfolg gut. Dauerhaftigkeit des Resultats unbekannt.

Fall **10.**5. Frau Fr., 53 J. Aufnahme 30. 7. 95. Entlassung 24. 8. 95. Ren mobilis dexter. Enteroptosis. Uterus infantilis. Pat. leidet seit früher Jugend an Magenbeschwerden. Seit der Verheirathung bestanden Unterleibsbeschwerden besonders bei der Arbeit, verbunden mit Urindrang. Ausfluss nie vorhanden. Pat. ist kinderlos. Die seit Jugend bestehenden Magenbeschwerden äusserten sich in Aufstossen und epigastrischen bis zum Rücken ausstrahlenden Schmerzen. Seit mehreren Jahren bestehen Schmerzen in der rechten Nierengegend; aber auch links sind solche vorhanden, die in Arm und Bein ausstrahlen. Drückender Schmerz im Halse. Status: Bei gutem Panniculus schlaffe Bauchdecken. Die epigastrische Aortenpulsation auffallend deutlich und oberflächlich; Druck am linken Rande der Wirbelsäule im Epigastrium erzeugt lebhaften Schmerz. Der Kopf des Pancreas deutlich palpabel. Der Magen ist weit hinabgesunken. Das Colon transversum bildet einen abwärts convexen Bogen, dessen Scheitelpunkt sich in der Mitte zwischen Nabel und Symphyse befindet. Die rechte Niere liegt in der Rückenlage normal, bei linker Seitenlage sinkt sie gänzlich aus ihrer Nische heraus. Aufwärtsdrehung des Hilus und Retroversion des oberen Pols. Uterus ganz infantil entwickelt, Cervix erheblich länger als das Corpus.

Nephropexie nach Guyon. Gutes unmittelbares Resultat; über die Dauer des Erfolges nichts bekannt.

Fall **11.**6. Frl. Br., 36 Jahr. Aufnahme 3. 8. 96. Entlassen 23. 2. 97. Ren mobilis dexter. Im 15. Jahre Magengeschwür mit grossen Schmerzen. Dann Wohlbefinden, bis sie vor einem

Jahre beim Oeffnen einer schweren Schiebethür einen starken Ruck in der rechten Seite empfand. Seitdem bestehen daselbst Schmerzen mit Ausstrahlung in Schooss und Schulter, welche auch Nachts andauern; zugleich ist starke Abmagerung eingetreten. Sehr hageres, blasses Mädchen mit langem, sehr flachen Thorax. Rechte Niere tief hinabgesunken, sehr druckempfindlich. Herz stark nach links, weniger nach rechts verbreitert. Aorteninsufficienz. Nephropexie nach Guyon in Aethernarkose. Die Niere mitsammt der ganzen völlig atrophischen Fettkapsel ist in das grosse Becken hinabgesunken, so dass nach Spaltung der Fascia transversa die durch das Parietalperitoneum hindurchscheinende Leber vorliegt. Zwischen Niere und der atrophischen Fettkapsel auffallend starke, zum Theil sehnige Verwachsungen. Nach der Operation treten schwere Compensationsstörungen des Herzens auf, welche nicht mehr schwinden.

Auf die Schmerzen hat die Operation keinen Einfluss ausgeübt, trotzdem die Niere in vortrefflicher Lage ganz fest fixirt ist. Am 9. 1. 1899, 2 Jahr 3 Monat p. op., erlag Pat. dem Herzfehler. Die Section zeigte eine ideale Befestigung der Niere in normaler Lage.

Fall **12.**7. Frau Major H., 33 J. Aufnahme 30. 10. 99. Entlassung 9. 11. 99. Ren mobilis dexter. Pat. kinderlos. Seit September 1898 treten häufig Uebelkeiten, Erbrechen und Ohnmacht ein. Die Anfälle beginnen oft mit Stuhldrang, dann entsteht das Gefühl, als ob der Magen plötzlich abgeknickt sei. Appetit gut, Verdauung träge. Eine Morphiuminjection coupirt stets den Anfall. Erst nachdem der Arzt eine rechtsseitige Wanderniere entdeckt hatte, empfand Pat. Ziehen im Rücken und der Flanke, wenn sie sich durch Palpation von einem besonders starken Tiefstand der Niere überzeugen konnte. Doch hatten diese Empfindungen nach ihrer Angabe nichts mit ihren gastrischen Anfällen zu thun. Sehr magere Frau mit auffallend flachem, sehr langen Thorax, hohlem Epigastrium, Gastroptosis, auffallender Reflexerregbarkeit der Därme, welche sich beim Palpiren energisch steifen. Rechtsseitige mobile Inguinalhernie. Die rechte Niere liegt quergelagert in der Nabelhorizontalen, mit aufwärts gerichtetem Hilus, in dem die Pulsation der A. renalis fühlbar ist. Auf dringenden Wunsch des Hausarztes und der Angehörigen führte ich gegen bessere Ueberzeugung die Guyon'sche Nephropexie aus mit Abpräpariren eines Streifens der Caps. propria am Convexrande und schloss zugleich eine Mastkur an.

Es wurde keine Gewichtszunahme erzielt, und nach der Entlassung ist trotz guter Fixation der Niere wieder ein gastrischer Anfall aufgetreten. Nach Mittheilung des Arztes sollen diese in letzter Zeit nicht wiedergekehrt sein.

Fall **13.**8. Frau Sch., 27 Jahr. Aufnahme 1. 7. 96. Entlassung 21. 7. 96. Ren mobilis sinister. Skoliosis lumbalis sinistro convexa, thoracicodorsalis dextro convexa. Skoliose besteht seit dem 13. Jahre, unaufhaltsam fortschreitend. Seit einem Wochenbett vor 6 Jahren klagt Pat. über Schmerzen in Unterleib, der linken Hüfte und dem gleichnamigen Unterschenkel. Ende Januar 1896 wurde eine linksseitige Wanderniere entdeckt und deren operative Fixation empfohlen. Der zu Rathe gezogene Chirurg hatte Verdacht, dass das unmittelbar hinter der vorderen Bauchwand gelegene, sehr voluminös erscheinende Organ eine Solitärniere sei. Er wollte sich daher zur Nephropexie nur entschliessen, wenn er sich von dem Vorhandensein einer rechten Niere überzeugt hätte. Als er diese nach Simon'scher Incision in der rechten Lumbalgegend nicht fand, stand er von der Fixation der linken Niere ab. Status: Cystoskopisch zwei an normaler Stelle mündende functionirende Ureteren. Weit vorgeschrittene links-convexe Skoliose der Lenden- und untersten Brustwirbel, rechts-convexe der oberen Brustwirbel mit starker S-förmiger Krümmung. Thorax sehr difform, die rechte Hälfte erweitert, die linke stark verengt. Die buckelförmig nach hinten strebenden untersten Rippen der linken Seite biegen in der vordere Axillarlinie mit einer scharfen winkligen Knickung nach vorn um. Die Niere liegt, hinter den dünnen Bauchdecken für das Auge erkennbar, im grossen Becken. Ihr unterer Pol befindet sich in Rückenlage 2 Querfingerbreit unterhalb der Interspinalinie, der obere verschwindet hinter dem Rippenbogen. Das Organ erscheint wegen seiner oberflächlichen Lage vergrössert. Bei dem Versuch der Reposition wird nur der kleine Zwischenraum zwischen Rippen und Darmbeinkamm vorgebuchtet, ohne dass die Niere an die normale Stelle zu bringen ist. Auch nach der operativen Freilegung gelingt dieses nicht, so dass man sich mit der Nephropexie nach Guyon in möglichst emporgedrängtem Zustande begnügen muss. Bei der Verlängerung des Simon'schen Schnittes bis an den Rippenrand wurde die überragende Pleura verletzt und sofort vernäht. Heilung ohne Reaction.

Der Erfolg der Operation war wenig befriedigend; die Schmerzen in der immer noch zu tief gelagerten Niere bestanden weiter, wenn auch in geringerer Intensität.

In Fällen von Skoliose, die bis zum Verschwinden der Nierennische vorgeschritten sind, kann begreiflicherweise die Nephropexie nichts mehr nützen.

Beherzigenswerth ist die Erfahrung, dass bei starker Difformität der Wirbelsäule die Umschlagsfalte der Pleura auf der Seite der Lumbalconvexität die 12. Rippe nach unten überragen kann, somit der Verletzung beim Simon'schen Längsschnitte leicht ausgesetst ist. Es empfiehlt sich daher bei dieser Sachlage ein Schrägschnitt parallel dem Rippenrande.

Nephrophexien in Verbindung mit Nephrolithotomie s. die Fälle **119.1**; **121.3**; **127.8**; **135.16**; **142.23**; **145.26**.

Nephropexien bei Hydronephrosen in beweglichen Nieren s. d. Fälle **26.1**; **30.5**; **31.6**; **36.11**; **38.13**.

Capitel III.

Subcutane Nierenwunden.

Unsere persönlichen Erfahrungen über subcutane Nierenverletzungen sind sehr beschränkte. Die uns zur Beobachtung gekommenen Fälle waren bedingt theils durch Ueberfahren, theils durch Sprung oder Sturz aus dem Fenster, theils durch Auffallen einer schweren Last auf den Leib. Sämmtliche Fälle heilten bei conservativer Behandlung bis auf einen, der einen operativen Eingriff wegen einer hämatogenen Secundärinfection des verletzten Organs erforderte.

Fall 14.1. Subcutane Nierenruptur. Hämatogene Infection. Eiterige Perinephritis, Pleuritis. Incision der Perinephritis. Nephrectomie. Heilung.

Der 10jähr. Jacob K. wurde am 28. 10. 98 Abends 8 Uhr von einem Krankenwagen mit Gummirädern überfahren, indem Vorder- und Hinterräder quer über ihn hinweggingen. 2 Stunden nach dem Unfall wurde er in das Krankenhaus in kollabirtem Zustande aufgenommen, mit grosser Blässe, tief eingesunkenen Augen, ängstlichem Gesichtsausdruck. Der Bauch war tief eingezogen, die Bauchmuskeln hart contrahirt. Aeussere Verletzungen waren nicht zu constatiren. Beide Lumbalgegenden, insbesondere aber die linke, waren auf Druck schmerzhaft. Der entleerte Urin war rein blutig, ohne andere mikroskopische Bestandtheile als rothe Blutkörper.

29. 10. Der noch immer stark blutige Urin, 200 cm in 24 Stunden, enthält reichlich granulirte und Epithelcylinder, sowie eine grosse Anzahl geschwänzter und Plattenepithelien, sowohl einzeln wie in organischem Zusammenhang. Pat. sehr blass und verfallen, bricht unaufhörlich. Trotz ausserordentlich starker Contraction der Bauchmuskulatur scheint eine festere Resistenz in der linken Lumbalgegend fühlbar zu sein.

30. 10. Die rechte Seite des Abdomens ist weich geworden, die linke fest contrahirt geblieben. Urin wie gestern, Menge auf 420 gestiegen mit 1029 specifischem Gewicht. Allgemeinbefinden besser. Nachmittags Temperatur 37,7; Hitzegefühl. Sehr intensive Schmerzen in der linken Lumbalgend.

1. 11. Urin 320, nicht mehr blutfarben, enthält ausser einzelnen rothen Blutkörperchen massenhaft harnsaures Natron; Cylinder verschwunden; sehr intensive Schmerzen in der linken Nierengegend. Die ganze linke Bauchhälfte zeigt eine starke permanente reflectorische Contraction der Bauchmuskeln. In der linken Lumbalgegend zeigen sich Sugillationen. Es besteht eine allen Mitteln trotzende Obstipation; während der 6 Tage seines Hospitalaufenthalts ist noch kein Stuhl erfolgt.

3. 11. Es gelingt zum ersten Mal, einen Tumor in der linken Lumbalgegend zu fühlen und Stuhl zu erzielen. Der Urin enthält vereinzelte Eiterkörperchen und massenhafte Salze.

4. 11. Eiterkörperchen nehmen zu und massenhafte Bakterien treten im Urin auf. Abends steigt die Temperatur auf 38,5, die Schmerzen der linken Seite steigern sich.

5. 11. Urin sehr trübe, reich an Eiterkörperchen und Bacterien. Katheterismus mit ausgekochtem Nélaton'schen Katheter unter allen antiseptischen Kautelen. Die Ueberimpfung des steril aufgefangenen Urins auf Nährböden ergiebt eine Reincultur von Bacterium coli. Abends Fieber.

6. 11. Abdomen zum ersten Male so erschlafft, dass man die Contouren des Tumors genau be-

stimmen kann. Er reicht median bis zur Parasternallinie, verschwindet nach oben im Thoraxraum und endet unten etwas unterhalb der Spina-Nabellinie. Urin trübe, reich an Eiterkörpern. Abends Fieber.

7. 11. Der Tumor ist medianwärts bis zur Mittellinie, seitwärts bis zur Angularlinie gewachsen.

8. 11. Temperatur 39,5. Die nicht scharf zu umgrenzende Geschwulst reicht median bis nahe an die Mittellinie, nach unten bleibt sie 2 Querfinger breit von der Crista ilei entfernt; nach hinten und oben finden sich keine Grenzen. Es wird perinephritische Eiterung diagnosticirt.

9. 11. Operation. Trennung der Bauchmuskulatur durch einen schrägen Lumbalschnitt parallel der 12. Rippe. Nach Spaltung der Fascia retrorenalis findet man Sugillation im Fettgewebe, aber kein flüssiges Blut. Bei Ablösung der Adiposa von der Propria gelangt man hoch oben in der Zwerchfellshöhlung in einen Abscess, aus welchem sich 2 Esslöffel voll trüber Flüssigkeit entleeren. Die vordere Wand des Abscesses wird gebildet von der Hinterwand der Niere, an welcher ein tiefer Querriss palpabel ist. Bei weiterer Ablösung der Fettkapsel nach vorn gelangt man in einen zweiten perirenalen Abscess in der Hilusgegend, in dessen Grunde die Niere gleichfalls zerrissen ist. Beide Abscesse werden durch eingelegte Gazestreifen drainirt, die ganze Wunde offen gelassen. Nach geringem Abfall steigt die Temperatur wieder, sodass sie am 11. 11. Abends 39,2 erreicht.

13. 11. Athmung auffallend frequent. An der linken Thoraxhälfte hinten unten eine absolute Dämpfung bis 2 Querfinger breit oberhalb des Angulus scapulae. Durch die Punction wird serös eitriges Exsudat entleert. Bei der Revision der Wundhöhle, nach Verlängerung des Bauchdeckenschnittes bis zur Wirbelsäule, zeigt sich, dass nach vorn und oben von der Niere im subphrenischen Raum Eiter stagnirt, dessen freie Entleerung unmöglich ist, solange die Niere den Abfluss versperrt. Da Pat. seit gestern äusserst blass und verfallen war, da die Pleuritis auf eine Propagation der nicht zu drainirenden subphrenischen Eiterung bezogen werden musste, die Niere selbst missfarbig aussah, so entschloss ich mich zur Exstirpation.

Präparat. Gewicht 137 g, Länge 10, Breite 6, Dicke 2,5 cm. Der obere Abschnitt der Niere ist glatt, der untere mit dicken Fibrinfetzen belegt. An der Dorsalfläche befindet sich ein oberhalb der Mitte beginnender querschräger Riss, der durch das Nierenbecken hindurchläuft, in der Hilusgegend am tiefsten ist, so dass hier durch Auseinanderweichen der zackigen Ränder eine tiefe Höhle gebildet ist. Von ihrem speckig belegten Grunde aus gelangt man in das Innere der Nierenhohlräume. Ein zweiter tiefer Riss geht senkrecht von dem ersteren nach oben bis $1^1/_2$ cm unterhalb des oberen Pols. Ein dritter verläuft quer über die ventrale Fläche der Niere und eröffnet das Nierenbecken. Von den beiden quer verlaufenden Rissen gehen feinere sternförmige Ausstrahlungen ab. In der Umgebung sämmtlicher Risse der Hilusgegend finden sich ausgedehnte anämische Infarcte. Auf dem Durchschnitt zeigt sich das Nierenbecken frei von Entzündung; nur an seiner unteren Grenze finden sich einige Sugillationen. Man erkennt auf dem Durchschnitt des Parenchyms mannigfache anämische Zonen, sowie einen anämischen Infarct.

Verlauf. Nach der Operation bleibt ein subfebriler Zustand bestehen, trotzdem die Wunde sich vortrefflich reinigt.

28. 11. werden 280 ccm trüben, hämorrhagischen Exsudats durch Punction aus der Pleurahöhle entleert. Die Urine enthalten noch immer Reinculturen von Bacterium coli.

3. 2. wird Pat. völlig geheilt entlassen.

Epikrise. Wir haben es hier mit einer hämatogenen Infection einer subcutan zerissenen Niere zu thun, welche mit grösster Wahrscheinlichkeit aus dem Darm stammt. Dafür spricht der Befund einer Reinkultur von Bacterium coli im Urin; die 6 Tage lang dauernde unüberwindliche Verstopfung bildete vermuthlich die Quelle der bacteriellen Invasion. Diese practische Erfahrung am Menschen kann als eine Bestätigung der bekannten Posner'schen Thierversuche gelten. Von diagnostischem Werh für die Erkennnung der Seite der Verletzung ist die einseitige spastische reflectorische Contraction der Bauchmuskulatur, ein Phänomen, welches nicht bloss bei Verletzungen, sondern auch bei anderen Erkrankungen der Niere, unter anderen der Nephrolithiasis, nicht selten beobachtet wird. Es bietet bisweilen bei der totalen Anurie durch einseitige Steinverstopfung, wenn weder Koliken voraufgegangen sind noch Druckschmerzhaftigkeit besteht, oder das Sensorium benommen ist, die einzige Handhabe, um unabhängig von den Angaben des Patienten die Seite der Erkrankung zu erkennen.

Capitel IV.

Pyelonephriten und entzündliche Herderkrankungen der Niere.

Pyelonephriten sind bisher meistens nur dann Gegenstand chirurgischer Eingriffe gewesen, wenn sie zur Bildung von Pyonephrosen oder Vereiterung von Hydronephrosen geführt hatten. Dagegen glaubte man in denjenigen Fällen, in welchen der Krankheitsprocess in einer Durchsetzung der Niere mit zahlreichen miliaren Abscessen ohne Retentionserscheinungen gipfelt, von einer chirurgischen Interferenz nichts mehr erwarten zu dürfen. Solchen Formen gegenüber erschien die Nephrotomie ohnmächtig, die Nephrectomie wegen der überwiegend häufigen Doppelseitigkeit der Affection unstatthaft. Ich werde an der Hand einiger in diesem Capitel mitgetheilten Beobachtungen zeigen, dass die bisher vertretenen Ansichten einer Wandelung bedürfen. Denn nicht nur kann eine pyelonephritische zu schwerer septischer Allgemeininfection führende Erkrankung auf eine Niere beschränkt sein und dann mit Erfolg entfernt werden, sondern auch conservative Operationen, wie die Nephrotomie und partielle Abtragungen müssen auf Grund meiner Erfahrungen einen Platz in der Therapie der Pyelonephriten finden. Denn durch die Nephrotomie ist es mir gelungen, sowohl Nieren zur völligen Ausheilung zu bringen, die mit multiplen miliaren Abscessen durchsetzt waren, als auch den schwersten Folgezustand dieser Erkrankung, die totale Sistirung der Urinsekretion, prompt zu beseitigen.

Infectiöse und pyelonephritische Erkrankungen der Niere können auf zweifachem Wege entstehen: entweder durch Einwanderung von Infectionsträgern auf dem Harnwege entgegen der Richtung des Harnstroms, oder durch Verschleppung der pathogenen Keime auf dem Blutwege bis in die feinen Nierengefässe. Wir unterscheiden demnach eine urogene und eine hämatogene Niereninfection. Die gewöhnlichste Quelle für die erstgenannte ist eine mit Retention gepaarte Cystitis. Da diese Combination wegen der grossen Verbreitung der Prostataerkrankungen und der Harnröhrenstricturen viel häufiger bei Männern als bei Frauen vorkommt, so sind auch aufsteigende Pyelonephriten beim männlichen Geschlecht weitaus zahlreicher als beim weiblichen. Da die schräge Durchsetzung der Blasenwand durch den Ureter einen ventilartigen Schutz gegen eine aufsteigende Verbreitung der Harninfection giebt, ist eine Insufficienz dieser Vorrichtung meistens die Vorbedingung für das Zustandekommen urogener pyelonephritischer Processe. Dass eine Ueberwindung des Ventilverschlusses durch Ueberdehnung der Blasen-

wandungen in Folge mechanischer Abflusshindernisse oder Paralyse des Detrusor zu Stande kommen kann, bedarf keiner Erklärung. Nicht so leicht begreiflich ist der Vorgang, der bei cystitischen Blasen mit Verkleinerung der Capacität und abnormer Intoleranz gegen geringe Inhaltsmengen den inficirten Urin in den Ureter treibt. Ein Theil dieser Fälle erklärt sich dadurch, dass eine häufige und erhebliche Steigerung des intravesicalen Drucks zu Stande kommen muss, wenn sich beim Beginn jedes der ungemein zahlreichen Miktionsversuche zugleich mit der Contraction des Detrusor ein Krampf des Sphincter vesicae einstellt. Dieses dynamische Hinderniss kann nur durch gewaltige Anstrengung der austreibenden Muskulatur und der Bauchpresse überwunden werden; der so erzeugte enorme Druck überwindet bei häufiger Wiederkehr allmählich den Ventilverschluss und lässt einen rückläufigen Urinstrom in den Harnleiter gelangen. Auf diese Weise entstehen bei Frauen manche Pyelonephriten im Gefolge von Cystiten, die durch ungewöhnlich heftigen und häufigen Urindrang, verbunden mit Blasenkrämpfen und tropfenweiser Entleerung unter stärkstem Pressen charakterisirt sind.

Während der Infectionsstoff bei aufsteigenden Processen am häufigsten von der Blase aus in den Ureter eintritt, kann er in diesen direct durch Ureterfisteln gelangen. Dann kommt eine Infection besonders leicht zu Stande, wenn eine allmälig zunehmende narbige Verengung der Fistel dem ungehinderten Abfluss des Urins Schwierigkeiten bereitet. Einen besonders günstigen Boden finden urogene wie hämatogene Infectionen in vorher bestehenden Krankheitszuständen der Niere, welche mit temporären oder permanenten Retentionen einhergehen. Demnächst wird die Empfänglichkeit durch die Schwangerschaft gesteigert, welche mit einer vermehrten Hyperämie der Nieren einhergeht und durch Druck auf den Ureter nicht selten Stauungszustände hervorruft. Zu den Nierenaffectionen, welche am häufigsten der Secundärinfection unterliegen, gehören die aus mobilen Nieren hervorgegangenen intermittirenden Retentionen und die Calculose. Bei dieser ist es fast die Regel, dass sie bei langem Bestande durch aufsteigende oder hämatogene Pyelonephritis complicirt wird. Dass der Infectionskeim auch direct durch einen unreinen Ureterkatheterismus in die Niere importirt werden kann, wird durch den Fall 31 der malignen Geschwülste erwiesen, den ich bereits in meiner Arbeit „Was leistet der Ureterkatheterismus der Nierenchirurgie“[1]) angeführt habe. Für die hämatogene Infection hat man in neuerer Zeit als fruchtbare Quelle das im Darm wohnende Bacterium coli kennen gelernt, welches im Stande ist, unter bestimmten Bedingungen in die Blutcirculation zu gelangen. Experimentell hat Posner den Einfluss künstlicher Darmocclusionen auf das Zustandekommen dieses Ereignisses geprüft und eine Ueberschwemmung des ganzen Organismus, insbesondere der Nieren, mit diesen Microben feststellen können. Ebenso haben die klinischen Erfahrungen von Heubner und Baginsky dargethan, dass bei Kindern unter dem Einflusse krankhafter Zustände der Darmverdauung metastatische Nierenaffectionen zu Stande kommen können. Hierher gehört auch der von mir in Capitel III berichtete Fall von Vereiterung einer subcutanen Nierenruptur. Eine länger bekannte Ursache für hämatogene pyelonephritische Erkrankungen finden wir in den acuten Infectionskrankheiten, unter deren Einfluss nicht nur vorher erkrankte, z. B. hydronephrotische Nieren, zur Eiterung kommen, sondern auch vorher gesunde pyelonephritisch erkranken. Endlich hat man in neuester Zeit einen metastatischen Transport von Microorganismen in die Nieren kennen gelernt, welche aus Entzündungs-

1) Berl. Klin. Wochenschr. 1899. No. 2. S. 34.

herden des übrigen Körpers stammen. Ich habe zuerst im Jahre 1891 dargethan, dass eine metastatische Nierenerkrankung nach einem Karbunkel entstehen kann. In den folgenden Beobachtungen findet sich ein Fall, in welchem langedauernde Furunculose dieselbe ätiologische Rolle spielt. Dieselbe Erfahrung habe ich bei einem Furunkel an der Hand gemacht. Ebenso habe ich einen Fall von acuter Vereiterung einer Hydronephrose nach einem Fingerpanaritium mit Lymphangoitis entstehen sehen.

Von grosser Wichtigkeit ist die Kenntniss der Thatsache, dass hämatogene metastatische Erkrankungen der Nieren ihre Quelle auch in Erkrankungen der peripheren Harnwege haben können; denn durchaus nicht jede Pyelonephritis, welche sich zu Erkrankungen der unteren Abschnitte des Harnapparats hinzugesellt, kommt auf ascendirendem, urogenem Wege zu Stande. Auch ein Theil der foudroyanten Pyelonephriten, welche nach Eingriffen an der Harnröhre oder Blase auftreten, ist metastatischer Natur. Endlich giebt es hämatogene Pyelonephriten, deren Ausgangspunkt uns trotz der Section unbekannt bleibt. Wir müssen hier annehmen, dass ein in den Körper eingedrungenes Virus an seiner Eintrittsstelle keine oder eine spurlos verschwindende Läsion veranlasst hat und erst in den Capillaren der Niere haftend, zu schweren Veränderungen geführt hat. Ein Beispiel dafür liefert vielleicht der Fall 19.5 unserer Beobachtungen.

Die anatomische Unterscheidung zwischen den aufsteigenden und den hämatogenen Processen ist in vorgeschrittenen Stadien der Erkrankung nicht immer möglich. Doch gestattet bisweilen, aber nicht immer, das Verhalten des Nierenbeckens ein Urtheil. Denn während es bei urogener Entstehung stets erkrankt ist und sich die Verbreitung der Veränderungen von da durch die graden Harnkanäle in der Richtung nach der Rinde zu verfolgen lässt, braucht es bei den hämatogenen Processen nicht mit Nothwendigkeit in Mitleidenschaft gezogen zu sein, vielmehr können sich die krankhaften Veränderungen hier ausschliesslich auf das Parenchym mit besonderer Bevorzugung der Rindensubstanz beschränken. Immerhin sind solche Befunde seltener, da das Nierenbecken bald secundär erkrankt. Aber auch eine primäre Localisation hämatogener Infection in der Nierenbeckenschleimhaut kommt zweifellos vor, so dass aus ihrer Betheiligung an dem Krankheitsprocess kein Schluss auf dessen Pathogenese gezogen werden kann, vielmehr nur die Intactheit des Beckens bei gleichzeitig bestehenden Herden in der Nierensubstanz eine hämatogene Entstehung verbürgt. Viel beweisender für eine solche als die makroskopischen Kriterien ist der Nachweis der inficirenden Krankheitserreger in den Gefässen.

Wir unterscheiden in anatomischer Beziehung 5 Formen der in Rede stehenden infectiösen Nierenveränderungen. Die erste und mildeste ist die der aufsteigenden katarrhalischen Pyelonephritis, mit Schwellung der Nierenbeckenschleimhaut und einer katarrhalischen Erkrankung der papillären Sammelröhren, welche sich mehr oder minder weit durch die graden Harnkanäle hindurch erstrecken kann. Eine zweite Form geht mit der Bildung multipler miliarer Herde einher, welche entweder unregelmässig durch die ganze Niere unter besonderer Bevorzugung der Rindensubstanz verstreut sein können oder in Reihen gruppirt sind, welche fächerförmig vom Hilus gegen die Rinde ausstrahlen. Sie können ihre reichlichste Entwickelung in den oberflächlichsten Schichten zeigen, sodass man nach Abziehen der Capsula propria plateauartig über die Nierenoberfläche hervorragende Gruppen dicht gedrängter Knötchen findet (s. Tafel II). Bei grosser Acuität des Processes sieht man dort die einzelnen Knötchen von rothen Höfen umgeben, welche bei gruppirtem Auftreten confluiren, während bei chronischen Processen die hyperämische Färbung der Umgebung fehlt. An der durch-

schnittenen Niere erkennt man häufig, dass die an der Oberfläche sichtbaren Herde Endglieder einer radiär vom Hilus nach der Rinde zu ausstrahlenden Kette sind. Eine dritte Form findet man bei denjenigen Kranken, welche in Folge peracuter Niereninfection rapide zu Grunde gegangen sind. Hier hat der Process noch keine Zeit gehabt, Herderkrankungen hervorzubringen. Die makroskopischen Veränderungen beschränken sich auf eine starke Congestion, zuweilen einige Ecchymosen und eine Trübung, bisweilen eine ödematöse Beschaffenheit der ganzen Schnittfläche. Eine vierte seltene Form, welche bei sehr chronischem Verlaufe der Pyelonephritis zur Beobachtung kommt, geht mit der Bildung weniger grosser Abscesse in einem sklerotischen Nierenparenchym einher. Derartige grössere Höhlen sind von concentrischen Zügen fibrösen Bindgewebes umgeben. Endlich führt in ganz besonders seltenen Fällen die Niereninfection zur Gangrän des Nierenbeckens, der Kelchschleimhaut und zur Bildung brandig-jauchiger Herde im Parenchym. Die Aetiologie dieser Form ist eben so wenig bekannt wie der Grund ihres gangränösen Charakters. Ein Beispiel dieser Art findet sich in der nachfolgenden Krankengeschichte No. **19**.5.

I. Hämatogene Nierenabscesse.

Fall **15**.1. Metastatischer Carbunkel der linken Niere mit Perinephritis; Nephrectomie; Heilung.

Hermann E., 43 Jahr, aufgenommen 29. 8. 91, geheilt entlassen 8. 11. 91.[1]).

Stets gesund, niemals geschlechtskrank oder blasenleidend. Im Sommer 90 litt er an Furunculose im Bart und Nacken. Im Juni 90 entwickelte sich ein grosser Carbunkel im Nacken unter Fiebererscheinungen. Anfang Juli traten plötzlich heftige Schmerzen in der linken Lumbalgegend auf mit Ausstrahlung nach dem Hodensack. Dazu gesellte sich hohes Fieber mit Morgentemperaturen von 39, Abendtemperaturen bis 40, Schwere in den Gliedern und starkem Krankheitsgefühl. Am 2. August wurde ein paranephritischer Abscess gefunden und durch Incision ein Liter Eiter entleert.

Status vom 29. 8. 91. Auffallende Magerkeit, eingefallene Wangen, leichte Cyanose. Am äusseren Rande des linken M. quadratus lumborum gelangt man an der Stelle der früheren Incision durch eine vertical verlaufende $6^1/_2$ cm lange spaltförmige Oeffnung in eine platte Höhle mit dicht aneinander liegenden Wandungen. In ihrer vorderen Wand sieht man beim Auseinanderziehen der Spalträuder eine Stelle, welche sich durch einen gelblichen Belag von der im übrigen rosa granulirenden Fläche unterscheidet. Hier dringt eine Sonde in der Richtung nach vorne in die Niere ein. In der Tiefe der spaltförmigen Höhle findet man gelbverfettete Granulationen. Der in rechter Seitenlage fühlbare untere Pol der Niere ist druckempfindlich. Urin sauer mit reichlichen Leukocyten, einer Spur Albumen, einem hyalinen Cylinder, frei von Tuberkelbacillen. Der übrige Urogenitalapparat ist ganz normal.

9. September Nephrectomie. Nach Verlängerung des vorhandenen Längsschnittes nach oben bis auf die 12. Rippe wird die dicke Schwarte an der Vorderfläche der Höhle unter Leitung einer durch den Fistelgang in die Niere eingeführten Sonde nach abwärts gespalten. Während in der dadurch freigelegten unteren Hälfte der hinteren Nierenfläche nichts Abnormes zu finden ist, wird nach Fortsetzung der Spaltung nach oben eine eierpflaumengrosse prominirende Geschwulst an der Hinterfläche nahe dem oberen Pol gefühlt und dem Gesicht zugängig gemacht. Da die Oberfläche der Prominenz von gelben Pünktchen durchsetzt ist und ein Probeeinschnitt viele miliare Herdchen erkennen lässt, so wird in der Vorstellung, dass Tuberculose vorliege, die Exstirpation ausgeführt. Danach werden alle umgebenden, mit gelbverfetteten, anscheinend tuberculösen Granulationen durchsetzten Schwarten gründlichst entfernt, unter um so grösserer Schwierigkeit, als eine gleichartige Gewebs-Veränderung sich bis in die Substanz des Sacrolumbalis und Ileopsoas erstreckt.

Verlauf. Heilung. Pat. ist dauernd gesund geblieben.

Anatomischer Befund der exstirpirten Niere (s. Tafel I, Fig. 3). Länge 11, grösste

1) Siehe Erfahrungen über Nierenchirurgie. S. 79.

Breite am oberen Ende 6, am unteren 5, grösste Dicke 4 cm. Die Vorderfläche glatt. An der oberen Hälfte der hinteren Fläche prominirt ein Tumor von der Grösse eines längs durchschnittenen Taubeneies, der da, wo er in die glatte Nierensubstanz übergeht, einen unregelmässigen, rosettenförmigen Contour zeigt. Auf dem Sectionsschnitt zeigt die Niere keine Gewebsstructur mehr, keine Differenzirung zwischen Mark- und Rindensubstanz. Schnittfläche grauröthlich, glänzend, feucht. Das Nierenbecken völlig intact, von normaler Ausdehnung, zart und weiss, ohne Spur entzündlicher Veränderungen. Der Durchnitt durch die geschwulstartige Prominenz zeigt ein speckigweisses Gewebe von $2^1/_2$ cm Dickendurchmesser, welches an der Grenze zwar allmälig in das Nierengewebe übergeht, aber in Farbe und Consistenz so scharf abgesetzt ist, dass es den Eindruck eines eingelagerten Tumors macht, der sich vorzugsweise auf Kosten der Rinde, zum Theil auch der Marksubstanz entwickelt hat. In diese speckige Gewebsmasse eingesprengt finden sich in ausserordentlich grosser Zahl miliare bis stecknadelknopfgrosse Eiterherdchen, daneben gelbe, unregelmässige streifige Zeichnungen von verfettetem Gewebe. Die aus den Abscesschen hervorquellende Substanz ist zähe, schleimig, erweichtem Gewebe ähnlicher als flüssigem Eiter. Manche Herde enthalten überhaupt keinen flüssigen Inhalt. Die Oberfläche des Tumors war bedeckt von einer zum Theil verfetteten Granulationsschicht. Hie und da prominiren an der Peripherie des Tumors Knoten über die Oberfläche mit eitrig fettigem Inhalt, zum Theil aus Confluenz kleinster hervorgegangen. An die granulirende Oberfläche des Tumors führte der in die vordere Wand der perinephritischen Höhle einmündende Fistelgang. Die Capsula adiposa renis ist in ihrem oberen und hinteren Theil derb schwielig, zum Theil durchsetzt mit einem roth und gelb gesprenkelten Granulationsgewebe.

Mikroskopische und bacterielle Untersuchungen ergaben keine Tuberculose. Auch andere Mikroorganismen konnten bei der erst nach monatelanger Aufbewahrung in Spiritus ausgeführten Untersuchung nicht mehr nachgewiesen werden. Zwischen den Granulations- und Eiterherden fand sich eine sehr weit vorgeschrittene interstitielle Entzündung, sodass sich streckenweise von specifischen Nierenelementen nichts mehr fand, an anderen Stellen nur weit auseinander gedrängte Harnkanälchen in neugebildetem Binde- und Granulationsgewebe. In der unmittelbaren Umgebung der Herde war das Gewebe dicht mit Rundzellen durchsetzt.

Epikrise. Wir dürfen diesen Befund anstandslos als einen metastatischen Karbunkel der Niere bezeichnen, entsprechend seiner makroskopischen und mikroskopischen Erscheinung, wie der Thatsache, dass dem acuten Ausbruche der Nierenkrankheit eine Furunculose und Carbunculose unmittelbar vorausgegangen waren, dass sich weder objectiv das geringste Anzeichen ascendirender Processe fand, noch Pat., der virginell in die Ehe getreten war, jemals eine Geschlechtskrankheit oder eine Blasenaffection gehabt hatte. Aber auch ohne alle anamnestische Daten würde der circumscripte, geschwulstartige Charakter der Entzündung, welcher von allen bisher bekannten Nierenaffectionenen abweicht, sofort die Vorstellung erwecken müssen, dass hier Infectionskeime auf metastatischem Wege durch den Bluttransport an eine bestimmte Stelle der Nierenrinde gelangt und hier zu umschriebenen Veränderungen geführt haben. Dieser Fall ist der erste gewesen, an welchem ein derartiger Vorgang nachgewiesen werden konnte. Von besonderem Interesse ist es, dass eine zweifellos hämatogene Infection sich nicht nur auf eine einzige Niere, sondern auch auf einen ganz umschriebenen Theil des Organs beschränken konnte. Diese Thatsache reiht sich den analogen Erfahrungen bei der hämatogenen Tuberculose an, welche oft nicht nur einseitig auftritt, sondern auch primär nur einen ganz umschriebenen Bezirk der Niere ergreift. (Vergl. hiermit auch die Erfahrungen über einseitige Nierensyphilis Cap. IX.)

Einen Parallelfall zu vorstehendem liefert die folgende Beobachtung.

Fall 16.2. Metastatische Rindenabscesse mit Perinephritis nach Furunculose. Heilung nach partieller Nierenresection.

Dr. Hugo L., aufgenommen 1. 8. 99, geheilt entlassen 14. 10. 99.

Nachdem der bis dahin gesunde, insbesondere nie geschlechtskranke Patient den Sommer

hindurch an einer hartnäckigen Furunculose gelitten hatte, bei der eine Eruption stets eine andere ablöste, erkrankte er am 14. 7. 99 beim Erwachen mit heftigen Schmerzen in der rechten Oberbauchgegend, welche in unveränderter Stärke mehrere Tage anhielten. Es bestand hohes Fieber mit mehrfachen Schüttelfrösten. Bei der Aufnahme auf der inneren Abtheilung des Krankenhauses constatirte man eine lebhafte Schmerzhaftigkeit der rechten Nierengegend, im Urin Spuren von Albumen, angeblich keine morphotischen Elemente. Allmälig entwickelte sich eine ausgedehnte perinephritische Resistenz mit deutlich hectischem Fiebertypus, welcher abends 39° erreichte, morgens um 37° schwankte. Die Pulsfrequenz hielt sich zwischen 96 und 100. Am 16. 8. wurde Pat. auf meine Abtheilung verlegt, wo folgender Befund erhoben wurde: Die rechte Lumbalgegend ist in ganzer Ausdehnung stark vorgewölbt, eine vorn in der Oberbauchgegend fühlbare Resistenz erstreckt sich bis gegen die Mittellinie hin, nach abwärts bis zur Spina-Nabellinie, nach aufwärts ist sie palpatorisch nicht von der Leber zu trennen. Der ganze Bezirk ist druckschmerzhaft, der Percussionsschall darüber gedämpft. Der Urin enthält geringe Mengen Albumen, mikroskopisch spärlich Leukocyten, theilweise in cylindrischer Anordnung, vollkommen ringförmig ausgelaugte rothe Blutkörperchen, keine frischen.

17. 7. Operation. Hautschnitt beginnt von der Spitze der 12. Rippe, läuft schräg nach vorn in einer Ausdehnung von 20 cm. Unter der subcutanen Fettschicht kommt man auf schwieliges, eitrig infiltrirtes Gewebe, nach dessen Durchtrennung grünlich-gelber Eiter in grosser Menge abfliesst; die Muskulatur ist von Eiterherden durchsetzt. Das Gewebe der Bauchwandungen in weiter Ausdehnung vollkommen nekrotisch, in ein vielkammeriges System eitergefüllter Höhlen und Gänge verwandelt. Die Scheidewände werden durchbrochen, die nekrotischen Gewebspartien mit der Scheere entfernt und dadurch ein freier Abfluss geschaffen. Schliesslich gelangt man auf die gänzlich nekrotische von Eiterherden durchsetzte Fettkapsel der Niere. Die Auffindung der Niere selbst macht grosse Schwierigkeiten. Ihre Capsula propria ist vollkommen vom Parenchym abgehoben, theils vereitert, theils nekrotisch. Das obere und untere Drittel der Niere fühlt sich gleichmässig glatt und normal consistent an, während das mittlere Drittel weich und teigig und von unebener Oberfläche ist. Aus dieser Partie excidirte Stückchen zeigen die Rindensubstanz durchsetzt mit multiplen, kleinen, stecknadelknopf- bis linsengrossen Abscesschen. Es wird nun stückweise soviel aus dem erkrankten Mittelstück der Niere mit der Scheere abgetragen, bis die Schnittfläche keine weiteren Abscesse mehr erkennen lässt. Die gesammte entfernte Gewebspartie mag etwa Kirschengrösse betragen haben. Auf die Nierenwunde wird ein Jodoformtampon geführt und die ganze Wundhöhle mit Gaze ausgefüllt.

Verlauf. Trotz ganz normalen Wundverlaufes und sofortigen Verschwindens der Albuminurie tritt zunächst eine nur 4 Tage dauernde Entfieberung ein, nach welcher Periode die Temperaturen wieder einen hectischen Typus annehmen, ohne dass ein Grund dafür gefunden werden kann. Diese Fieberung dauert bis zum 39. Tage post operationem, um dann ebenso unaufgeklärt zu verschwinden, wie sie aufgetreten war. Dauernde Heilung und vollkommene Normalisirung des Urins.

Mikroskopische Untersuchung der excidirten Gewebsstücke. Der grösste Theil des Nierenparenchyms ist destruirt. An dessen Stelle ist theils ein Granulationsgewebe getreten, das nur wenige Leukocyten und abgestossene Nierenepithelien enthält, theils kleine Abscesse. Die stehen gebliebenen Harnkanälchen sind grösstentheils cystisch erweitert, ihre Epithelien meistens erhalten, jedoch abgeflacht. Im Lumen finden sich neben Detritus Leukocytenhaufen. Von den erhaltenen Glomeruli enthält ein kleiner Theil Leukocyten innerhalb der Kapillarschlingen; bei anderen ist wieder der Raum zwischen der Bowmann'schen Kapsel und den Schlingen mit Leukocyten durchsetzt. Die Gram'sche Färbung liess innerhalb der Abscesse Häufchen von Staphylokokken erkennen. Doch konnten diese weder innerhalb der Harnkanälchen noch innerhalb der Glomerulusschlingen nachgewiesen werden.

Epikrise. Die Aehnlichkeit dieses Falles mit dem vorher referirten ist in die Augen springend. Beide Male nach vorangehender Furunculose bei bis dahin gesunden, nie geschlechtskranken Männern ein peracutes Auftreten von Fieber, Lumbalschmerz und schwerem Krankheitsgefühl. Beide Male schnelle Ausbildung perinephritischer, eiteriger und nekrotisirender Entzündung, welche beide Male sich nicht auf das para-

nephritische Fettgewebe beschränkt, sondern zerstörend in die Bauchmusculatur eindringt. Beide Male wird als Ausgangsort der perirenalen Phlegmone ein umschriebener Erkrankungsbezirk der Nierenrinde gefunden, welcher durchsetzt ist von miliaren und etwas grösseren Abscesschen. Dieser Befund zeichnet sich vor dem vorigen noch durch eine grössere Vollständigkeit aus, insofern die Infectionskeime in Gestalt von Staphylokokkenhaufen in den Nierenabscesschen gefunden wurden. Fehlt auch ihr Nachweis innerhalb der Gefässe, so kann nach allen übrigen Daten die metastatische Entstehung der Krankheit nicht bezweifelt werden. Von besonderem Interesse ist die Thatsache der 39 Tage währenden Fieberung nach erfolgreicher Operation, ohne dass die Wund- und Harnverhältnisse ausser einem minimalen Leukocytengehalt das geringste zu wünschen übrig liessen. Ein in der Fieberperiode von Zeit zu Zeit auftretender heftiger Harndrang mit Schmerzen in der Blase und Harnröhre trotz ganz normalen Verhaltens der Harnwege wirft ein Licht auf die Entstehung dieses Fiebers. Höchst wahrscheinlich waren in der Niere nach der stückweisen Excision noch unentdeckte Eiterherdchen zurückgeblieben, welche sowohl das hectische Fieber wie die zeitweise auf Harnröhre und Blase auftretenden Irradiationen erzeugten. Ihre Rückbildungsfähigkeit in Folge der Resection eines Nierenstückchens ist von grossem practischem Interesse, sofern diese Erfahrung dazu auffordert, sich bei gleichartigen Affectionen auf ein möglichst conservatives Verfahren zu beschränken. Konnte man in diesem Falle die spontane Heilbarkeit miliarer Nierenabscesse auch nur aus den klinischen Symptomen erschliessen, so giebt der unter den aufsteigenden Pyelonephriten berichtete Fall **23.9.** einen unwiderleglichen Beweis dafür, dass eine mit zahlreichen miliaren Abscesschen durchsetzte Niere nach einfacher Nephrotomie zur Ausheilung gelangen kann.

Während in den eben referirten Fällen die hämatogene Infection streng einseitig war, zeigen die folgenden beiden Fälle eine doppelseitige Erkrankung mit so starker Prävalenz der einen Niere, dass die Affection der anderen erst nach Exstirpation der schwerer erkrankten erkannt wurde.

Fall **17.3.** Ectasie des Magens mit motorischer Insufficienz und Stagnation des Inhalts. Rechtsseitige Pyelitis. Linksseitige Pyelonephritis apostematosa. Normale Harnblase. Linksseltige Nephrectomie. Heilung.

Herr Ma., 39 Jahr. Aufgenommen 17. 10. Entlassen 3. 12. 98.

Anamnese. Pat. leidet an chronischem Lungenkatarrh mit starkem Schleimauswurf, besonders Morgens, in dem sich einmal Blut gezeigt haben soll. Viele Jahre hindurch besteht eine Dilatation des Magens mit motorischer Schwäche, mit langdauernder Stagnation der Ingesta, welche wegen Zersetzungsprocesse häufige Magenausspülungen erforderlich machte. Seit unbestimmter Zeit traten etwa 3—4mal im Jahre ganz kurzdauernde Schmerzanfälle in der linken Nierengegend auf, nach deren Ablauf stets 1 bis $1^1/_2$ Tage dauerndes Brennen beim Urinlassen empfunden wurde. Ueber die Beschaffenheit des Urins weiss Pat. nichts auszusagen. Vor 4 Monaten begann ein Fieberzustand mit Kopfschmerzen, Gliederschmerzen, Mattigkeit und Appetitlosigkeit, der als Influenza aufgefasst wurde. Als aber nach 8 Tagen Schmerzen in der Blase mit häufigem Urindrang und Fieber bis 38,5 hinzutraten, wurde die Krankheit vom Arzte als Blasenkatarrh gedeutet. Sobald Pat. nach 14tägigem Krankenlager aufstand, empfand er linksseitige Nierenschmerzen. Seit dieser Zeit fiebert er sehr häufig bis 39°. Mit dem Abfall der mit Harnverminderung einhergehenden Fieberanfälle will Pat. eine grössere Quantität trüben, eiterhaltigen Urins entleert haben. Die Untersuchung der Niere rief nach seiner Angabe häufig Fieber hervor, unter Steigerung der Nierenschmerzen, bisweilen auch unter Auftreten von Harnverhaltung. Solche Fieberanfälle fielen nach 2tägiger Dauer ab unter Zunahme der ausgeschiedenen Harnmenge und des schleimig-eiterigen Sediments; bisweilen traten auch Schmerzen im Verlaufe des linken Ischiadicus auf. In Karlsbad häuften sich die Anfälle. Niemals wurden andere morphotische

Bestandtheile als Eiterkörper im Urin gefunden, weder rothe Blutkörper, noch Cylinder, noch Tuberkelbacillen.

Status. Auffallend frühzeitig gealterter magerer Mann mit grosser Blässe der Haut und Schleimhäute. Rechts oben hinten in der Fossa supraspinata unbestimmtes Athmen von etwas Knarren begleitet. Die linke Niere ist nur schwer in rechter Seitenlage bei tiefer Inspiration unterhalb der 10. Rippe fühlbar, in Rückenlage durch Ballottement. Druck in der Lumbalgegend empfindlich. Am Genitalapparat ist nichts Abnormes zu finden. Die Blase erweist sich bei der Cystoskopie als völlig gesund. Bei Berührung des linken Ureters vom Mastdarm aus entstehen Stiche im Gliede. Die rechte Niere unfühlbar. Der Urin gelb, diffus trübe, mit sehr geringem Sediment, welches aus Leukocyten und einzelnen Papillenpfröpfen besteht; rothe Blutkörper, Cylinder und Tuberkelbacillen fehlen. Eiweiss ist nur in Spuren vorhanden. Menge 2000, specifisches Gewicht 1017. Nach der Cystoskopie entsteht eine Temperatursteigerung bis 39°. Ebenso steigt nach einer Nierenpalpation die Temperatur für einige Stunden bis 39°.

19. 10. Nephrectomie. Schnitt parallel der letzten Rippe. Musculatur auffallend trocken, blassbräunlich. Die Capsula adiposa ist fast fettfrei. Die Niere liegt beinahe gänzlich hinter den Rippen, sie fühlt sich nach Ablösung der etwas sulzig durchfeuchteten Fettkapsel auffallend weich an. Am oberen Pol ist sie durch fetthaltige Adhäsionen fixirt. Nach ihrer Luxirung findet man ein im Längsmesser sehr vergrössertes Organ, auf dessen Oberfläche man stecknadelkopfgrosse und grössere mehr bucklig und längsoval geformte Erhabenheiten findet, theils von düsterrother, theils weisslichgrauer Farbe mit cyanotischem Hof. Eine Probeincision im Bereiche mehrerer derartiger Herde zeigt fächerförmig angeordnete gelbliche Streifen im Parenchym. Am Ureter und dem Nierenbecken findet sich nichts Abnormes. Die nach Abklemmung der Gefässe im Sectionsschnitt ausgeführte Spaltung der Niere zeigt auf der Schnittfläche theils kleine knötchenartige Herde, theils radiär verlaufende gelbe Streifen, theils keilförmig abgegrenzte infarctähnliche gelbe Verfärbungen der Niere. Die Rindensubstanz hat ihre normale Zeichnung verloren, sie erscheint theils gleichmässig durchscheinend, theils gelb gefleckt. Auf Grund dieses Befundes wird die Niere exstirpirt.

Verlauf. Ungestörte Wundheilung. Im Verlauf der Beobachtung treten erhebliche Magenbeschwerden in die Erscheinung, als deren Ursache sich eine erhebliche Dilatatio ventriculi mit starker motorischer Insufficienz und tagelanger Stagnation des Inhalts ergiebt. Regelmässige Magenausspülungen und breiige Diät bessern den Zustand erheblich. Auf die Beschaffenheit des Urins hat die Operation kaum einen Einfluss ausgeübt. Zeitweise tritt eine trübe Polyurie ein, der Urin ist stets auffallend arm an Farbstoff und festen Bestandtheilen. Das minimale 24stündige Sediment besteht ausschliesslich aus freien und zu Papillarpfropfen, manchmal zu cylindrischen Gebilden gruppirten Eiterkörpern. Zeitweise wird über geringe Schmerzen in der rechten Niere geklagt; die früher schon beobachteten Stiche in der Glans penis sind noch vorhanden. Das Fieber ist dauernd vorschwunden. Das Allgemeinbefinden und der Ernährungszustand erheblich gebessert. Die Empfindung in der Niere und der Glans penis bestehen in erheblich abgeschwächtem Grade noch 3—4 Jahre p. op. die Urinbeschaffenheit hat sich nicht verändert. Kräftezustand und Aussehen erheblich gebessert.

Epikrise. Hinsichtlich der Pathogenese ist es nach den anamnestischen Daten sehr wahrscheinlich, dass eine linksseitige, wahrscheinlich auch rechtsseitige chronische Pyelitis Jahre lang bestanden hat, ehe eine acute fieberhafte eitrige Invasion des Nierenparenchyms erfolgte. Das erste Auftreten der Fieberbewegungen bezeichnet den Eintritt dieses Ereignisses. Da weder jemals Gonorrhoe noch Blasenkatarrh bestanden haben, die Blase sich ferner bei cystoskopischer Untersuchung als ganz normal erwiesen hat, am Ureter bei der operativen Autopsie keinerlei Anomalie nachweisbar war, so muss man annehmen, dass die Pyeliten auf hämatogenem Wege zu Stande gekommen sind. Ueber den Ausgangspunkt der Infection lässt sich nur Hypothetisches sagen. Von den beiden neben dem Harnleiden bestehenden Erkrankungen der Lunge und des Magens dürfte mit grösserer Wahrscheinlichkeit letztgenannte als Quelle der Infection zu betrachten sein. Handelte es sich doch um langdauernde Stauungen zersetzter Nahrungsmengen in dem schlaffen dilatirten Magen, welche in den Darm übertretend nach sonst vorliegenden Erfahrungen intestinaler Infection zu pyelitischer Erkrankung führen

können. Das hier constant beobachtete Phänomen des Auftretens von Fieber nach der Nierenpalpation verdient Beachtung. Es gestattet den Schluss auf eitrige Processe in der Niere.

Gänzlich unbekannt blieb die Infectionsquelle in dem folgenden Falle:

Fall 18.4. Hämatogene pyelonephritische Erkrankung beider Nieren mit doppelseitiger Perinephritis apostematosa. Exstirpation der rechten Niere. Incision der linksseitigen Perinephritis. Heilung.

August M., 51 Jahr. Erste Aufnahme 20. 10. 98 bis 13. 12. 98. Der Pat., ein ganz gesunder, besonders kräftig gebauter Seemann, bekam vor 2 Jahren einen rechtsseitigen Kolikanfall, verbunden mit Icterus. Während die Aerzte einen Gallensteinanfall diagnosticirten, hielt Pat. seine Krankheit für ein Nierenleiden, da der Schmerz vorzugsweise dicht neben der Wirbelsäule seinen Sitz hatte. Dann blieb er ganz gesund, bis er März 98 wieder mit Schmerzen in der nämlichen Gegend erkrankte, zu denen sich nach 3 Tagen Frost und Fieber bis zu 40° gesellten. Der fieberhafte Zustand dauerte mit ganz unregelmässigen Temperaturschwankungen 4—5 Wochen an. Dabei stellte sich vermehrte Häufigkeit der Miction ein. Während 8—10 Tagen war täglich Blut dem Urin beigemischt. Am Ende dieser Periode trat nach einem besonders hohen Fieberanfall plötzlich eine ganz profuse Eiterentleerung mit dem Urin ein und damit vollkommene Entfieberung und scheinbare Genesung. Nach ungetrübtem Wohlbefinden erkrankte er wiederum, jetzt vor 3—4 Wochen, Ende September 1898, unter unbestimmten Krankheitserscheinungen, Appetitlosigkeit, Schmerzen in der Lebergegend, mässigem Fieber. Nach mehreren Tagen wurde unter Schüttelfrost und Temperatursteigerung bis 41° wieder ein stark getrübter Urin mit dickem Eitersatz entleert. Seitdem bestehen unregelmässige Fieberungen mit Schüttelfrösten und kaltem Schweiss beim Fieberabfall. Der Urin blieb trübe, mit wechselndem Eitergehalt. Die Schmerzen waren im Ganzen niemals sehr stark. Sie lagen in dem Bezirke zwischen dem Schnittpunkt der Mammillarlinie mit dem Rippenbogen und der Wirbelsäule.

Status. Ausserordentlich kräftig gebauter Mann mit blassen Schleimhäuten, deutlichen Zeichen der Abmagerung. Bei der Palpation findet man eine unbestimmt abgegrenzte starke Resistenz im rechten Hypochondrium, welche sich zwischen Median- und Parasternallinie vom Rippenrande 3—4 Querfingerbreit abwärts erstreckt. Genaue Grenzen der Niere sind nicht zu fühlen. Ballotement fehlt. Urin 900, specifisches Gewicht 1034, sauer, diffus trübe, $^1/_2$ pro Mille Eiweiss. Das Sediment besteht aus Eiterkörpern, wenig Papillenpfröpfen, viel Oxalsäurekrystallen. Cystoskopisch findet sich an der Blasenschleimhaut nichts Abnormes. Aus der rechten Ureterpapille ragt ein kurzer dicker Eiterfaden heraus. Der aus der linken entleerte Urin zeigt keine sichtbare Trübung.

22. 10. Nephrectomie mit lumboabdominalem Querschnitt. Die Niere liegt zum grössten Theil hinter den Rippen. Wegen untrennbarer schwieliger Verwachsung der Fettkapsel mit der Propria gelingt die Aushülsung der Niere nur subcapsulär. Aber auch dann vermag man nicht, sie an die Oberfläche zu bringen, da sie durch den sklerotisch ummauerten kurzen Stiel in der Tiefe festgehalten wird. Während der Aushülsung und dem Mobilisirungsversuch entleeren sich grosse Eitermengen. Am oberen Pol fühlt man eine mit Granulationen bedeckte Stelle, welche die untere Wand eines suprarenalen Abscesses zwischen oberem Pol und Zwerchfell bildet. Nachdem die auf das Anderthalbfache vergrösserte Niere durch die Eiterentleerung erheblich verkleinert ist, wird unter Leitung des Gefühls der Stiel abgeklemmt und abgeschnitten. Der Ureter war nicht gesondert zu Gesicht gekommen, weil er gleichzeitig mit den Stielgefässen von der Zange gefasst war.

Präparat. Die Niere ist im aufgeschnittenen Zustande um ein Weniges vergrössert. Maasse: Länge 12, Breite am oberen Pol 5, Hilus 4,5, am unteren Pol 5,5, Dicke 4 cm, Gewicht 175 g. Die fibröse Kapsel fehlt. An der Vorderfläche des oberen Pols befindet sich ein dreimarkstückgrosser, fungöser, mit scharfen zackigen Rändern versehener Bezirk. Diese ungefähr 2 mm hohe, der Rinde scheinbar aufgelagerte Erhabenheit ist von dunkelrother Farbe, ganz weicher Consistenz; zwischen den zerklüfteten Granulationen finden sich stecknadelkopfgrosse, intensiv gelbe Knötchen. Auf der Schnittfläche zeigt das Parenchym eine gleichmässig blassröthlich graue Farbe. Die Grenzen zwischen Rinde und Mark gänzlich verwischt. An manchen Stellen ist die den Markkegeln entsprechende Partie von eigenthümlich weisslich glasig opaker Farbe. Die Dicke des noch erhaltenen Parenchyms beträgt hier zwischen 7 mm und 1,8 cm. Papillenspitzen sind nicht mehr vorhanden. Das Nierenbecken stark erweitert, die Schleimhaut verdickt, mit ziemlich reichlichen Blutungen. Die Erweiterung erstreckt

sich auf die Nierenkelche in ausgedehntem Maasse. Die Schleimhaut ist hier mit einer schwammig hämorrhagischen Granulationsmasse bekleidet, die an Consistenz und Farbe der der Aussenfläche aufgelagerten entspricht. Die an diese fungöse Schicht der Nierenkelche peripher angrenzende Parenchymzone ist von exquisit gelben, stecknadelkopfgrossen, zum Theil confluirenden Knötchen durchsetzt. Die Granulationen eines berstenden Kelches haben die Nierenoberfläche durchbrochen und stehen in continuirlichem Zusammenhange mit der Granulationsbedeckung des oberen Pols. Wo die Nierenkelche auf dem Querschnitt getroffen sind, sieht man sie vollständig von hämorrhagischen Granulationsmassen ausgefüllt, um welche sich wie ein Kranz die vorher beschriebenen gelben Knötchen gruppiren. Ebensolche Herde finden sich in spärlicher Zahl mitten im Parenchym ohne Zusammenhang mit den Kelchen. An einer linsengrossen Stelle ist die Schleimhaut des Nierenbeckens ulcerirt; der Ureter ist mit dem untersten Theil des Nierenbeckens abgeschnitten.

Verlauf. Sehr lange dauernde zum Theil fötide Eiterung aus der suprarenalen Höhle. Hin und wieder erscheinen plötzlich kurzdauernde Fieberungen, oft unter Frost, ohne nachweisbare Ursachen, ohne jede Verhaltung, insbesondere sehr hohe intermittirende Fiebertemperaturen vom 13. bis 17. Tage bei ganz normalen Wundverhältnissen und gutem Befinden. Dann tritt völlige dauernde Entfieberung ein. Der Urin klärt sich nicht vollständig. Er enthält über 14 Tage lang ausser Eiterkörpern epitheliale und Wachscylinder. Diese verschwinden allmälig, aber die Trübung durch Eiterkörper, Papillenpfröpfe und reichliche Bacterien bleibt bestehen. Urin bei der Entlassung 1400 bis 1600, Gewicht 1014—1016, Mictionspausen normal; niemals Schmerzen. Albumen ca. $^1/_2$ $^0/_{00}$. Pat. wird bei sehr gutem Befinden entlassen mit einer kleinen granulirenden fistulösen Stelle in der Narbe, durch welche eine Sonde hoch hinauf nach der Richtung der Zwerchfellskuppe dringt.

27. März stellt sich Pat. wieder vor, weil die Fistel nicht zur Heilung gekommen ist. Der Urin ist nach wie vor trübe, blassgrünlich gelb. Sein Eiweissgehalt ist gestiegen (auf 2 $^0/_{00}$). Mikroskopisch finden sich Eiterkörper, einzeln und in Pfröpfen. Ausschabung der Fistel.

Zweite Vorstellung 15. Mai. Der Zustand des Pat. hat sich zum Schlechteren verändert. Er sieht blass aus, verliert an Körpergewicht und scheint hin und wieder febril zu sein. Auch werden Schmerzempfindungen in der linken Nierengegend geklagt. Der Urin ist erheblich klarer geworden, enthält 1,5 $^0/_{00}$ Eiweiss, mikroskopisch einzelne rothe Blutkörper, frische und Schatten, wenig Leukocyten. Erscheinungen gestörter Blasenfunction fehlen gänzlich. In Rückenlage fühlt man jetzt in der linken Nierengegend eine Schwellung, welche 5 Querfinger breit den Rippenrand in der vorderen Axillarlinie überragt, keine respiratorische Verschieblichkeit erkennen lässt und druckschmerzhaft ist. Die Schwellung liegt so oberflächlich, dass der Verdacht auf Perinephritis vorliegt.

Seit dieser Zeit verschlechtert sich der Zustand des Pat. dauernd bis zu seiner Wiederaufnahme am 21. 8. 1898.

Status. 21. 8. 1898. Auffallende Blässe der Lippen. Erhebliche Abmagerung. Unregelmässiges Fieber. In Rückenlage fühlt man im linken Hypochondrium eine diffuse, sehr schmerzhafte abwärts bis zur Nabelhorizontalen, median bis zur Mittellinie reichende Resistenz, die sich nach oben unter den Rippenrand verliert, in der Lumbalgegend nicht fühlbar ist und der Respiration nicht folgt. Das Colon descendens verläuft über der Vorderfläche der Geschwulst. Die Fistel an der rechten Seite besteht noch. Es ist ein absoluter Widerwillen gegen Nahrung vorhanden. Der Urin fast klar, sauer, mit minimalem Gehalt an Leukocyten, ohne Blutkörper, ohne Cylinder, enthält ca. $^1/_2$ prom. Eiweiss. Beide Ureteren sind vom Rectum aus nicht fühlbar.

Die linke Oberbauchhälfte ist so schmerzhaft, dass Pat. jede Bewegung im Bette scheut.

Unter fortdauerndem Kataplasmiren nimmt die vom Bauche fühlbare Schwellung ab, während in der Lumbalgegend und über den unteren Rippen diffuse ödematöse Schwellung und dunkle Fluctuation unter der 12. Rippe entsteht.

2. 9. Incision parallel der 12. Rippe. Man stösst sofort unter der Haut auf Eiter, welcher die Fascien durchbrochen und eine ausgedehnte Nekrose des Unterhautzellgewebes hervorgebracht hat. Nach Spaltung der tiefen Weichtheile entleeren sich grosse Mengen übelriechenden Eiters. Die nekrotischen Partien werden exstirpirt, die Niere kommt nicht zu Gesicht. Die Höhle wird ausgiebig tamponirt.

8. 9. Profuse Eiterung dauert fort. Bei genauer Inspection der Wundhöhle findet man im oberen Theile der vorderen Wand einen Punkt, aus dem beim Husten Eiter herausquillt. Von hier aus gelangt man in einen Gang, der hoch nach oben unter das Zwerchfell führt und nach ausgiebiger Dilatation grosse subphrenische Eitermengen entleert.

Am 9. 10. wird Pat. völlig geheilt mit absolut normalem Verhalten des Urins entlassen. Die rechtsseitige Fistel ist nach regelmässigen Injectionen von Jodtinctur zur Heilung gekommen.

Epikrise. Ohne Zweifel haben wir es hier mit einem Falle von hämatogener doppelseitiger Nephritis und Perinephritis zu thun, da bei dem ganz normalen Verhalten der unteren Harnwege sowie der Blasenfunction ein aufsteigender Process ausgeschlossen ist. Die Quelle und das Alter der Infection sind gänzlich unbekannt. Nur das ist sicher, dass die Umwandelung der Becken- und Kelchschleimhaut in ein schwammiges, von gelben Herden durchsetztes Granulationsgewebe für eine grosse Chronicität des Krankheitsverlaufs spricht. Schon zur Zeit der ersten Operation wurde mit Sicherheit eine Erkrankung der linken Niere erkannt. Denn nach Exstirpation der rechten blieb das Harnverhalten unverändert; es folgte eine viel länger dauernde Ausscheidung von Epithel- und Wachscylindern, als sonst jemals nach Nephrektomie bei gesunder zweiter Niere beobachtet wird. An der Trübung des Urins hatte die Blasenschleimhaut keinen Antheil, da sie cystoskopisch intact erschien, alle Functionsstörungen fehlten, endlich lange fortgesetzte Blasenspülungen gänzlich erfolglos waren. Ebenso musste die lange Fieberperiode nach der Operation, die Neigung zu häufigen Schüttelfrösten bei dem absolut normalen Wundverlauf auf eine der rechtsseitigen ähnliche Erkrankung der linken Niere bezogen werden. Der weitere Verlauf rechtfertigte diese Annahme. Abweichend aber von dem Verhalten der erstoperirten Seite, auf welcher die Erkrankung der Niere in den Vordergrund trat, war es auf der linken die schleichende Perinephritis, welche das Bild beherrschte, während die zu Grunde liegende Nierenaffection sich allmälig zurückbildete. Dass dem so war, geht aus der fortschreitenden Klärung des Urins und dem Verschwinden des Gehaltes an rothen Blutkörpern trotz Wachsens der perirenalen Schwellung hervor. Als anatomisches Substrat der linksseitigen Nierenaffection dürfen wir mit einer an Gewissheit grenzenden Wahrscheinlichkeit multiple pyelonephritische Miliarabscesse annehmen. Dafür spricht ihre Entwickelung unter unregelmässigen Schüttelfrösten, die starke Albuminurie und Cylindrurie, der Blutgehalt, das Hinzugesellen einer perinephritischen Eiterung. Gegen diese Diagnose spricht nicht der Ausgang in Heilung, denn die Rückbildungsfähigkeit multipler metastatischer miliarer Nierenabscesse, welche a priori unwahrscheinlich ist, geht mit Sicherheit aus der Beobachtung des Falles **23.** 9 hervor.

Das Vorkommen eines solitären metastatischen Nierenabscesses ist von uns in dem Falle **67.** 2 (siehe Pyonephrosen) beobachtet worden, der linkerseits eine aufsteigende Pyonephrose mit Perinephritis, rechterseits einen mandelgrossen Abscess an der Grenze von Mark und Rinde in einer sonst ganz unveränderten Niere zeigte.

Diese Beobachtung gehört zu den nicht ganz seltenen Fällen, in welchen Erkrankungen des Harnapparates selbst den Ausgangspunkt für hämatogene metastatische Erkrankungen der Nieren bilden. Man darf deshalb Nierenabscesse, welche sich zu Harnröhren- und Blasenerkrankungen gesellen, nicht ohne Weiteres als Product einer urogenen Infection betrachten; vielmehr ist es sowohl durch den anatomischen Nachweis von Mikroorganismen in den Gefässen der Niere, wie durch die Rapidität des Verlaufes, wie auch endlich durch die Abwesenheit einer Erkrankung der geraden Harnkanäle in einer Anzahl von Fällen ganz sichergestellt, dass der Entstehung mancher Eiterherde in der Niere eine hämatogene Verschleppung von Infectionskeimen aus den unteren Abschnitten des Harnapparates oder der anderen Niere zu Grunde liegt. So erklären sich insbesondere die bisweilen peracut nach chirurgischen Eingriffen

an der Harnröhre und Blase unter Schüttelfrösten auftretenden Nierenerkrankungen, welche gewöhnlich schnell zum Tode führen. In diese Kategorie gehört ein grosser Theil der Krankheitsbilder, welche die Engländer mit dem Namen des „Surgical Kidney" belegt haben.

Diesen Beobachtungen reihe ich die seltene Beobachtung einer gangränösen Pyelonephritis an, für welche die hämatogene Entstehung nicht mit absoluter Sicherheit bewiesen ist, da ein langjähriger mässiger Blasenkatarrh vor der Nierenerkrankung bestand. Doch lässt eine zu gleicher Zeit aufgetretene Allgemeininfection des Körpers, insbesondere der Lungen, sowie das Fehlen jeder vorhergehenden Exacerbation der chronischen Cystitis mit grosser Wahrscheinlichkeit die Deutung zu, dass die Infection auf der Bahn des Blutweges erfolgt sei.

Fall 19.5. Linksseitige gangränöse Pyelonephritis. Doppelseitige Pneumonie. Tod.

Herr E., ca. 60 Jahre alt. Pat., ein äusserst robuster, nicht zuckerkranker Mann, litt seit Jahren an mässigem Blasenkatarrh mit unvollständiger Entleerung des Harns, ohne dass eine Prostatahypertrophie nachgewiesen werden konnte. In den letzten Jahren waren die aus der Blasenaffection hervorgehenden Beschwerden, sowie die Harntrübung unter dem Einflusse lange fortgesetzter Blasenspülungen minimale geworden. Am 31. 1896 bekam Pat. nach einem Jagdausflug plötzlich heftige kolikartige Schmerzen in der linken Nierengegend. Am nächsten Tage traten Schüttelfröste mit hohem Fieber auf, zugleich die Erscheinungen doppelseitiger Lungenentzündung, trockener Zunge und Delirien. Der Urin blieb bis zum 11. 12. an Menge und Beschaffenheit unverändert, 2000 ccm in 24 Stunden, hellgelb, leicht diffuse getrübt, mit Spuren von Albumen und sehr geringem Eitergehalt. Blasenbeschwerden fehlten gänzlich. Am 13. 12. erfolgte der Tod.

Section. (Dr. Oesterreich.) Zwerchfellstand links 4., rechts 5. Intercostalraum. Das Pericard stark fetthaltig; im Herzbeutel keine Flüssigkeit. Epicard und Pericard glatt, der rechte Ventrikel mässig erweitert, die Pulmonalklappen intact. Der linke Ventrikel mässig erweitert, seine Musculatur stark hypertrophisch, gelbroth, sehr brüchig. Geringe Synechie zwischen rechter und linker Aortenklappe. Im Bereiche der Schliessungslinie eine geringfügige flache Verrucosität. Mitralklappen intact; linke Pleurahöhle frei. Linke Lunge zeigt im Unterlappen zahlreiche grössere und kleinere, meistens intralobuläre, wenig scharf begrenzte pneumonische Herde. Die Spitze enthält eine alte Verdickung und einige Herde schiefriger Induration; sehr starkes Oedem. Rechte Lunge. Der rechte Unterlappen zeigt frische fibrinöse Beschläge. Der ganze rechte Oberlappen ist hepatisirt, gelblichroth, trocken, körnig. Im rechten Mittel- und Unterlappen pneumonische Herde von gleicher Beschaffenheit wie links. Milz bedeutend vergrössert, sehr weich. Pulpa quillt stark hervor, Schnittfläche sehr feucht und blutreich. In der Harnblase starke trabeculare Veränderung. Prostata kaum vergrössert. Der rechte Ureter in seinem oberen Theile etwas erweitert. Die rechte Niere zeigt eine dicke Fettkapsel, ein wenig erweitertes Nierenbecken mit getrübter Schleimhaut. Das Volumen der Niere ungefähr normal. Die Oberfläche zeigt an einigen Stellen ausgeprägte chronische interstitielle narbige Herde mit feinen Granulationen. Die Rinde gelblichroth, trotz starker acuter trüber Schwellung sehr schmal. Linke Niere im Dickendurchmesser etwas verdickt, im Längsdurchmesser nicht vergrössert. Das linke Nierenbecken und die angrenzenden Kelche sind missfarbig, graugrünlich, blasig. An einer Stelle liegt ein kirschengrosser, jauchiger Abscess im Nierenparenchym, welcher sich in einen Kelch öffnet. Da wo der Jaucheherd die Oberfläche erreicht, ist die Kapsel hämorrhagisch geröthet. Das den Anfangstheil des Ureters und das Nierenbecken umgebende Fettgewebe ist phlegmonös und gangränös.

Epikrise. Wir glaubten, die vorstehende Erkrankung der Niere als eine hämatogene auffassen zu müssen anbetrachts der Thatsache, dass einerseits keine Exacerbation der vorher bestehenden chronischen Cystitis stattgefunden hatte, welche ein acutes Aufsteigen des Processes hätte erklären können, andererseits gleichzeitig mit der Nierenerkrankung schwere Allgemeininfection aufgetreten war, welche sich in multiplen intralobulären Entzündungsherden der Lunge und einer frischen weichen Milzschwellung

documentirte. Der Ausgangspunkt dieser Infection erhellt weder aus der Anamnese noch aus der Section. Bemerkenswerth ist die ausserordentliche Schwere der linksseitigen Nierenerkrankung, welche abweichend von dem gewöhnlichen einen brandigen Charakter zeigte. Ob der jauchige Parenchymabscess die erste Localisation der Infection darstellte, die Betheiligung der Kelche und des Nierenbeckens sowie die phlegmonöse perihilöse Entzündung erst als Produkt seines Durchbruches in einen Kelch zu betrachten war, oder ob die zeitliche Folge der Veränderungen die umgekehrte war, liess sich aus dem Präparate nicht erkennen.

II. Aufsteigende Pyelonephriten.

A. Pyelonephriten nach Ureterfisteln.

Fall 20.6. Ureterscheidenfistel. Rechtsseitige Pyelonephritis. Nephrectomie. Heilung.

Frau P., 43 Jahre. Aufgenommen 28. 9. 96. Geheilt entlassen 27. 5. 97. Bei dem Versuch, von der Vagina aus eine rechtsseitige Pyosalpinx zu incidiren, hatte der Operateur am 3. 10. 96 durch eine Klemmzange den Ureter verletzt. Drei Wochen später entleerte sich Urin aus der Scheide. Vom 18. 11. ab traten unregelmässige Temperatursteigerungen auf unter gleichzeitiger Druckschmerzhaftigkeit der rechten Niere. Der aus der Vagina ausfliessende Urin, der bis dahin hell war, ein specifisches Gewicht von 1001—1003 zeigte, wurde allmälig trübe und eiterig. Am 29. 12. findet man den unteren Pol der rechten Niere in der Höhe der Nabelhorizontalen. Der obere Pol verschwindet unter dem Rippenrande. Druck auf die Niere ist schmerzhaft. Während bis Mitte Januar die Menge des aus der Fistel entleerten Harns der aus der Blase entleerten gleich war, ist sie in der letzten Zeit auf die Hälfte herabgesunken. Das Volumen der Niere schwankt zu verschiedenen Zeiten. Die Cystoskopie zeigt, dass der rechte Ureter sich viel seltener und weniger kräftig contrahirt als der linke.

Am 10. 4. Exstirpation der Niere. Sie ist mässig vergrössert und zeigt sowohl auf dem Durchschnitt wie auch auf ihrer Oberfläche nach Abziehen der Propria eine grosse Menge kleiner Abscesschen, welche wesentlich in der Rindensubstanz gelegen sind.

27. 5. 97 geheilt entlassen.

Fall 21.7. Ureterbauchfistel. Linksseitige Pyelonephritis. Nephrectomie. Heilung.

Johanna H., 43 Jahre, welche vor 16 Jahren abortirt hatte, bekam nach einem Falle am 31. 1. 95 schwere peritonitische Erscheinungen, welche am 12. 2. auf Grund der Diagnose einer Perforationsperitonitis zur Laparotomie zwangen. Es fand sich eine circumscripte, durch Därme begrenzte Eiteransammlung unterhalb des Nabels, welche mit einem geplatzten eitrigen Tubensack in Verbindung stand. Nachdem am 29. 3. Pat. geheilt entlassen worden war, trat sie am 20. 4. 95 wieder in die Behandlung wegen dauernder Schmerzen im Unterleibe und spontanem Wiederaufbruch der Laparotomienarbe mit Entleerung eitriger Flüssigkeit. Am 24. 5. wird ein enormer intraligamentär entwickelter linksseitiger Tubensack entfernt, welcher mit Uterus, Gedärmen und Blase zu einer fast untrennbaren Masse verwachsen war. Nach zweistündiger Operation ist der Sack völlig isolirt bis auf einen breiten Stiel, nach dessen Trennung sich herausstellte, dass man es mit dem in ganz abnormer Weise in die Höhe gedrängten Ureter zu thun gehabt hatte. Wegen starken Collapses der Pat. begnügte man sich mit der Einnähung des renalen Endes in die Bauchdecken und Einführung eines elastischen Katheters in sein Lumen. Bereits am 30. 5. beginnen Fiebersteigerungen. Am 3. 6. werden durch Einführung eines vorn offenen Ureterkatheters 30 ccm Eiter entleert. Nachdem regelmässige Spülungen des Nierenbeckens den Urin geklärt haben, wird der Versuch gemacht, das periphere Ureterstück als Voract einer Wiederherstellung der Continuität zu sondiren. Dabei zeigt sich, dass der Katheter nur einige Centimenter weit einzudringen vermag, und dann auf ein unüberwindliches Hinderniss stösst, welches in einer Verwachsung der Trennungsstelle besteht. Da inzwischen eine Anzahl von Fieberanfällen mit Schmerzhaftigkeit der linken Niere aufgetreten war, wurde von einer conservativen Behandlung abgesehen und die Nephrectomie ausgeführt. In der exstirpirten Niere zeigte sich neben geringer Erweiterung und entzündlicher Schwellung des Nierenbeckens das Parenchym von strahlig angeordneten miliaren Herden durchsetzt.

Epikrise. Die Behandlung dieses Falles ist zweifellos eine fehlerhafte gewesen. Da die Ureterverletzung sofort bei der Operation bemerkt wurde, hätte man einen Katheter von der Blase durch beide getrennte Enden hindurch bis in das Nierenbecken führen und über ihm die Nahtvereinigung ausführen müssen. Wäre das nicht gelungen, so würde in einer späteren Periode die Einpflanzung des Ureters in die Blase indicirt gewesen sein.

Fall **22.8.** Perforation des Collum uteri durch Versuch criminellen Aborts. Sepsis des Uterus. Verletzung des rechten Ureters bei der Uterusexstirpation. Bildung einer Ureterscheiden-, Mastdarmblasen- und Mastdarmscheidenfistel. Pyelonephritis apostematosa dextra. Pyämie. Leberschwellung. Milzschwellung. Septische Nephritis der linken Niere. Exstirpation der rechten Niere. Heilung.

Frau S., 33 Jahre. Aufgenommen 9. 9. 95. Geheilt 24. 11. 95. Am 22. 7. wurde in Folge criminellen Abortversuchs der Cervix uteri durchbohrt. Es folgten Schüttelfröste und septischer Ausfluss. Am 26. 7. wurde durch einen Gynäkologen die faulige Frucht entfernt. Dabei gelangte er mit dem Finger durch ein Loch an der Cervix-Corpus-Grenze in eine jauchige Höhle rechts zwischen Uterus und Blase. Bei dem Versuch, diese durch Incision vom vorderen Scheidengewölbe aus freizulegen, fand er die Uteruswand septisch und morsch und schritt sofort zur Exstirpation unter Versorgung der Ligamente und Parametrien mit Klemmzangen. Am 3. 8. wird zum ersten Mal ein wässrig kothiger Ausfluss aus der Vagina beobachtet. Am 11. Abgang von Blähungen per vaginam, am 15. wird mit Sicherheit Urinausfluss aus der Scheide constatirt, nachdem am Tage zuvor ein Schüttelfrost aufgetreten war. Von nun ab jagte ein Schüttelfrost den andern. Am 20. 8. wird eine Stockung des Harnabflusses aus der Scheide bemerkt und gleichzeitig eine schmerzhafte Schwellung der rechten Niere. Dazu gesellt sich Milz- und Leberschwellung sowie leichter Ikterus, und grosser Kräfteverfall. Bei der Uebernahme der Pat. in meine Behandlung am 19. 9., 8 Wochen nach dem Abortversuch, konnte folgender Status festgestellt werden.

19. 9. Aeusserste Abmagerung und Blässe. Tiefeingesunkene Augen. Ikterische Färbung der Conjunctiven. Fieber von 40 °, schnell einander jagende Schüttelfröste. Andauernde Uebelkeit und Erbrechen. Die Milz vergrössert, die linke Niere nicht vergrössert, nicht empfindlich. Die rechte Bauchhälfte zeigte eine grössere Fülle als die linke, bedingt durch eine ganz bedeutende Vergrösserung der rechten Niere, welche, soweit sich wegen der grossen Schmerzhaftigkeit erkennen liess, median bis fast zur Mittellinie, nach unten bis zur Interspinalinie reichte; respiratorische Verschieblichkeit war undeutlich. Aus der Scheide entleert sich Urin und Koth. Injectionen in den Mastdarm gehen aus der Scheide ab. Im rechten Scheidengewölbe fühlt man eine trichterförmige Einziehung entsprechend der dort mündenden Ureterfistel. Der aus der Blase mit Katheter entnommene, ausschliesslich der linken Niere entstammende Urin enthielt 2 pro Mille Eiweiss, reichliche grobgranulirte Cylinder, eitrige Papillenpfröpfe, Eiter untermischt mit gallig gefärbten Darminhaltsmassen, rothe Blutkörperchen, reichliche Phosphate. Der linke Ureter war weder verdickt noch empfindlich. Der aus der Scheide ausfliessende Urin ist sehr reich an Eiweiss urd enthält eine reichliche Beimischung von Kothmassen.

Diagnose. Auf Grund der klinischen Erscheinungen stellte ich die Diagnose einer rechtsseitigen aufsteigenden Pyelonephritis mit Bildung multipler miliarer Abscesse (Surgical Kidney) und einer septischen Allgemeininfection, welche sich durch Schüttelfröste, hohes Fieber, Milz- und Leberschwellung, Ikterus und linksseitige septische Nephritis kundgab.

Trotz des Vorhandenseins der linksseitigen septischen Nierenentzündung wagte ich die Exstirpation der rechten Niere als einzige Lebensrettung, in der Hoffnung, dass, wie ich es wiederholt gesehen hatte, mit der Entfernung dieser Infectionsquelle die toxische Entzündung der linken Niere sich zurückbilden würde.

20. 9. Nephrectomie in Chloroformnarkose. Die Trennung der Bauchdecken legt eine sulzig ödematös infiltrirte Fettkapsel frei, nach deren Abstreifung auf der Oberfläche der geschwollenen Niere zahllose gruppirte Abscessherdchen erscheinen.

Präparat (s. Tafel II). Niere fast auf das Doppelte vergrössert. Längsmesser 13,5, Quermesser 9, Dickendurchmesser 4 cm. Die Fettkapsel ist sulzig ödematös, die Albuginea schwer abziehbar. Auf der Oberfläche findet man zahlreiche ausgedehnte plateauartige Erhebungen von unregel-

mässiger landkartenartiger Begrenzung, welche aus gruppirten miliaren gelben Herdchen auf düsterrothem Grunde bestehen. Auf dem Durchschnitte zeigt sich eine starke sulzige Infiltration des Hilusfettes und seiner das Nierenbecken und die Kelche umgebenden Fortsetzungen; weder Becken noch Kelche sind erweitert. Die Nierensubstanz ist stark geschwollen, in der Rinde und den Papillenspitzen blass anämisch, während die Basen der Markkegel ein roth- und gelbgeflammtes Aussehen haben, durch Abwechselung erweiterter rother Gefässe und zu Streifen angeordneter gelber Herde. Durchweg finden sich in der Rinde wie an der Grenze des Marks unzählige gelbe Herde, welche besonders zwischen den Vasa recta der Ferrein'schen Pyramiden zu Reihen gruppirt sind und fächerförmig gegen die Rinde ausstrahlen. Ureter wie Nierenbecken zeigen eine trübe Schwellung ihrer Schleimhaut.

Verlauf. Nach der Nierenexstirpation hört sofort die Harnentleerung aus der Scheide auf, während der Kothabfluss andauert. Bis zum 25. 9. besteht andauerndes Erbrechen. Der Harnstoffgehalt der am 3. Tage p. op. entleerten Urinmenge von 590 ccm mit specifischem Gewicht von 1024 beträgt nur $11\frac{1}{2}$ g. Allmälig steigen die Harnmengen mit Verringerung des Eiweissgehaltes und Verschwinden der Cylinder. 12. 10. Urin zum ersten Mal eiweissfrei. Die Communicationen zwischen Blase und Darm schliessen sich spontan. Pat. wird gänzlich hergestellt entlassen.

Epikrise. Der ausgezeichnete Erfolg dieser Operation bietet ein lehrreiches Beispiel dafür, wie wenig uns die mikroskopische, die Eiweiss- und Harnstoffuntersuchung des gesondert aus jeder Niere aufgefangenen Urins bis jetzt in den Stand setzt, Klarheit über die Prognose einer Nephrectomie zu gewinnen. Die Beschaffenheit des ausschliesslich der linken Niere entstammenden Blasenurins mit seinem hohen Eiweissgehalt, seinem Reichthum an körnigen Cylindern, Papillenpfröpfen und rothen Blutkörpern sowie seinem niedrigen Harnstoffgehalt würde für Diejenigen, welche im Ureter-Katheterismus ein Mittel zu besitzen glauben, um Todesfälle auf Grund von Erkrankung der zweiten Niere zu vermeiden, die entschiedenste Contraindication gegen eine Nierenexstirpation abgegeben haben. Trotzdem hat sie in diesem Falle lebensrettend gewirkt. Diese Erfahrung bestätigt meine wiederholt ausgesprochene Ansicht, dass die mit unseren bisher bekannnten Mitteln erkennbare Beschaffenheit des Urins einen Rückschluss auf die Funktionsfähigkeit der Niere und auf die Rückbildungsfähigkeit ihres krankhaften Zustandes nicht gestattet.

B. Von der Blase aufsteigende Pyelonephriten.

a) Peracute Form mit Miliarabscessen. Während die Pyelonephritis selbst in ihren bösartigsten Formen gewöhnlich erst sub finem vitae zum Erlöschen der Harnsekretion führt, zeichnete sich der nachfolgende Fall von peracuter pyelonephritischer Infection einer Solitärniere durch das sofortige Einsetzen der Anurie beim Beginne der ersten Krankheitserscheinungen aus. Ist schon dieses ungewöhnliche Ereigniss von grossem Interesse, so noch mehr der überraschende Einfluss, welchen die Spaltung der Niere auf die sofortige Wiederherstellung der Harnsekretion und die völlige Heilung des schweren Processes ausgeübt hat.

Fall **23.**9. Tuberculose der rechten Niere mit eitriger Perinephritis und tuberculöser Cystitis. Nephrectomie. 8 Monate später acute Pyelonephritis der linken Niere mit multipler miliarer Abscessbildung. Totale Anurie. Spaltung des Nierenparenchyms. Heilung.

Herr Fr., 63 J. Aufgenommen 1. 1. 99. Im Mai 1898 hatte ich bei dem damals 61jährigen Pat., dessen Mutter und Schwester an Tuberculose gestorben waren, die rechte Niere wegen vorgeschrittener tuberculöser Erkrankung entfernt, welche mit einer ungemein ausgedehnten eitrigen Perinephritis complicirt war. (Siehe Capitel VIII, Fall **110.**24.) Die Heilung erfolgte bis auf eine kaum secernirende Ureterfistel; der Kranke erholte sich in wunderbarer Weise unter Zunahme von 60 Pfund Körpergewicht. Aber es blieb eine schon 3 Jahre vor der Operation bestehende

Dysurie zurück. Pat. musste ein- bis anderthalbstündlich mit mässigem Schmerz am Ende der Miktion uriniren. Es unterlag keinem Zweifel, dass es sich um eine mässige tuberculöse Erkrankung der Blasenschleimhaut handelte. Der Urin enthielt stets eine geringe Menge Eiter und Blutkörper, auch spärliche Tuberkelbacillen wurden gefunden. Anbetrachts der grossen Intoleranz der Blase gegen Katheterismus und Spülung wurde von jeder Lokaltherapie abgesehen. Da Pat. sich nach seiner Entlassung allwöchentlich vorstellte, konnte ich mich dauernd von seinem ausgezeichneten Wohlbefinden überzeugen. Er verhielt sich, abgesehen von nur mässig unangenehmen Miktionsempfindungen, wie ein ganz besonders kräftiger, völlig gesunder Mann von 2 Centner Gewicht. Da wurde er plötzlich, ohne dass nachweisbare Veränderungen im Urin vorangegangen waren, am Abend des 30. December 1898 von einer äusserst heftigen linksseitigen Nierenkolik mit Uebelkeit und Erbrechen befallen, welche eine starke Morphiuminjection erforderte. In der Nacht wurden noch einige Male allerkleinste Urinmengen entleert, seit dem Morgen des 31. kein Tropfen mehr. Gleichzeitig fehlte jede Neigung zum Uriniren. Die Kolikschmerzen hatten nur eine Nacht gedauert, aber Uebelkeit, Aufstossen und Erbrechen hielten an. Dazu gesellten sich grosse Unruhe und auffallende Athemfrequenz.

Status. Bei der Aufnahme am 1. 1. 99 des Morgens fand ich den Pat. mit congestionirtem bläulich-rothem Gesicht, etwas chemotischen Conjunctiven, trockenen Lippen, dick belegter Zunge, auffallend häufiger tiefer Respiration von 50 Athemzügen in der Minute. Der Puls war abnorm stark gespannt, seine Frequenz 108. An dem sehr stark aufgetriebenen Leibe des corpulenten über 100 kg schweren Mannes war undeutlich eine empfindliche diffuse Resistenz zwischen linkem Rippenbogen und Spina-Nabellinie zu fühlen. In der Blase fanden sich beim Katheterismus nur einige Tropfen Eiters. Vom Rectum konnte im linken Ureter kein Stein palpirt werden. Pat. klagte über Uebelkeit, Durst und Trockenheit im Halse. Abends erhebt sich die Respirationsfrequenz auf 60; es tritt grosse Unruhe ein, und unter Schüttelfrost steigt die Temperatur auf 40,9, bis nach 3 Stunden unter profusem Schweiss plötzlich ein Abfall erfolgt. Am nächsten Morgen, 2. Januar, bestand die Anurie fort. Temperatur 38, Respiration 60. Die abnorme Spannung der Arterien war unverändert, die Zunge trocken und dick blegt.

Diagnose. Ich schwankte zwischen einer Verlegung des Ureters durch Steineinklemmung und einem acut aufsteigenden pyelonephritischen Entzündungsprocess der Niere. Eine acute Tuberculose glaubte ich ausschliessen zu sollen, da mir nicht bekannt ist, dass ein solcher Process sofort und ganz unvermittelt zur Anurie führt. Die Steindiagnose erschien wegen der gänzlich mangelnden Empfindlichkeit des Ureters beim Druck vom Mastdarm und Bauche aus weniger wahrscheinlich, wenn auch durchaus nicht ausgeschlossen.

Da es unzweifelhaft war, dass Pat. ohne chirurgische Hilfe an Functionseinstellung der einzigen noch vorhandenen Niere baldigst zu Grunde gehen müsse, entschloss ich mich mit schwerem Herzen zu einem operativen Eingriff, um entweder einen obturirenden Stein zu entfernen, oder bei dem Befunde einer Pyelonephritis ohne Stein auf Grund später zu erörternder Erwägungen die Niere zu spalten.

Operation. Am 2. Januar 1899 schritt ich zur Freilegung der Niere mittelst eines sehr ausgedehnten Czerny'schen schrägen Lumboabdominalschnitts. Auffallend war die schwarze Farbe der venösen Muskelblutung. Eine enorme properitoneale Fettlage musste exstirpirt werden, um einen Einblick zu gewinnen. Die nach Spaltung der gewaltigen Fettkapsel mobilisirte Niere zeigte eine Schwellung bis zur anderthalbfachen Vergrösserung aller Durchmesser. Ihre Farbe war düster roth, ihre Consistenz hart. Es wurde zunächst der Versuch gemacht, den Ureter freizulegen, um ein etwaiges Abflusshinderniss zu suchen; doch vergeblich wegen der ausserordentlich dicken Fettmassen und der enormen Tiefe der Wunde. Nun wird die Niere durch einen kurzen Sectionsschnitt zunächst gerade soweit gespalten, dass man den Finger in das Nierenbecken einführen kann. Bei dem Einschnitt hatte sich ca. 1 Theelöffel Eiter entleert, vermuthlich aus dem Becken, da ein Hohlraum auf der Schnittfläche nicht wahrgenommen werden konnte. Der eingeführte Finger entdeckte weder einen Stein, noch das geringste Quantum Harn im Nierenbecken. Nun wird nach Abschnürung des Gefässstiels mittelst eines Gummidrains der Schnitt über den grössten Theil des convexen Randes der Niere verlängert und durchweg bis ins Becken vertieft. Der Versuch des retrograden Katheterismus misslingt, weil die Sonde die Ureteröffnung nicht findet. An der nun blutleeren Niere erkennt man eine schmutzig verwaschene Beschaffenheit der Schnittfläche. Auf der Oberfläche des Organs schimmern eine grosse Anzahl miliarer tuberkelähnlicher Abscesschen durch die Capsula propria hindurch. Nachdem ein Scheibchen der Nierenrinde zur mikroskopischen Untersuchung exstirpirt ist, wird noch einmal, und dieses Mal mit Erfolg, der Versuch gemacht, den Ureter zu finden. Er erweist sich als knorpelhart,

auf Bleistiftstärke verdickt, leer und frei von Steinen. Es folgte eine lockere Tamponade der gespaltenen Niere und ihrer ganzen Umgebung.

Verlauf. 24 Stunden nach der Operation war der Verband stark urinös durchtränkt und von da ab begann eine ware Harnfluth aus der Wunde, während kein Tropfen in die Blase gelangte. Erst am 12. Tage wurden die ersten kleinen Mengen per vias naturales entleert, um allmälig zuzunehmen, bis schliesslich bei der Entlassung am 31. März die gesammte Urinmenge von 1800 ccm auf normalem Wege entfernt wurde. Der Urin war am Schlusse der Behandlung hellgelb, sauer, mässig trübe, enthielt $^1/_2$ pro Mille Albumen, mikroskopisch Leukocyten, spärliche Papillenpfröpfe und frische rothe Blutkörper. Ein erheblicher Theil dieser morphotischen Beimischungen ist unzweifelhaft auf die Erkrankung der Blasenschleimhaut zu beziehen, da die Beschaffenheit und Menge des Urins dieselben waren wie vor Eintritt der neuen Erkrankung. Die urämischen Erscheinungen schwanden erst sehr langsam nach Wiederauftreten der Harnsekretion. Zuerst sank die gesteigerte Respirationsfrequenz, dann die abnorme arterielle Spannung und Frequenz des Pulses, zugleich nahm der cyanotische Turgor des Gesichts ab und die Zunge wurde feucht. Am längsten, über 14 Tage, hielt sich eine mässige Benommenheit des Sensoriums, verbunden mit grosser Ruhelosigkeit. Zeitweise traten neue urämisch nervöse Erscheinungen hinzu, wie klonische Zuckungen im Gesicht und den Händen, fibrilläre Muskelzuckungen, halbseitige Facialisparese, Singultus. Alle diese Erscheinungen schwanden in der dritten Woche nach der Operation. Pat. ist zur Zeit der Abfassung dieses Berichtes, 2 Jahre nach der Operation bei bestem Wohlbefinden, vollkommener Leistungsfähigkeit und fühlt sich, mit Ausnahme des $1^1/_2$stündlich auftretenden Mictionsbedürfnisses, als einen besonders gesunden kräftigen Mann.

Die mikroskopische Untersuchung des excidirten Stückchens ergab, dass die miliaren Herdabscesse so frischen Datums sind, dass die Epithelien der im Abscessbereich liegenden Harnkanälchen noch die Färbbarkeit ihrer Kerne bewahrt haben, also noch nicht nekrotisch sind.

Epikrise. Ueber die Ursache der pyelonephritischen Anurie und ihre Heilbarkeit durch die Incision des Nierenparenchyms.

Für das Verständniss dieses bemerkenswerthen Falles haben wir folgende 4 Fragen zu beantworten:

1. Welche Art von Nierenerkrankung lag hier vor?
2. Wodurch führte sie zur Anurie?
3. Wodurch wurde die initiale Nierenkolik hervorgerufen?
4. Wodurch hat die Nierenspaltung heilend gewirkt?

Was zunächst die Pathogenese und die anatomische Form der Nierenaffection betrifft, so kann es keinem Zweifel unterliegen, dass es sich hier um einen von der Blase aufgestiegenen Process gehandelt hat, der zu jener acut perniciösen Form der Pyelonephritis geführt hat, die mit der Bildung multipler, insbesondere in der Rindensubstanz auftretender miliarer Abscesse einhergeht. Die Bedingung für ihre Entstehung war in der langjährigen Blasenaffection gegeben, die zu der bei der Operation constatirten chronischen Ureteritis geführt hat. Wie erklärt sich nun die plötzliche Anurie, die doch bei derartigen Processen sonst nicht beobachtet wird? Von vornherein ist die Ansicht von der Hand zu weisen, als ob es sich hier um eine Verlegung des Abflusses durch Schwellung des Ureters gehandelt habe, denn einerseits findet ein derartiger Vorgang nicht so unvermittelt statt, dass es zu einer plötzlich einsetzenden Anurie kommt; andererseits fehlte eine nennenswerthe Erweiterung des Nierenbeckens und jeder Spur von retinirtem Harn. Endlich zeigte sich der Ureter leer und durchgängig. Wir betrachten die Secretionshemmung als Folge der acutentzündlichen intrarenalen Drucksteigerung, welche gerade hier eine ungewöhnliche Höhe erreichen musste, weil diese Niere schon durch den Verlust der anderen dauernd einem erhöhten Blutdruck ausgesetzt war. Denn soll eine einzige Niere die sonst auf beide vertheilte secretorische Function allein versehen und dieser Aufgabe völlig gerecht werden, so muss sich der

Querschnitt ihres gesammten Gefässsystems erweitern, um annähernd von der gleichen Blutmenge in der Zeiteinheit durchströmt zu werden, wie in der Norm beide Nieren. Führt bereits dieses Verhalten bei der geringen Dehnbarkeit der fibrösen Kapsel zu einem ständig erhöhten intrarenalen Druck, der sich in solchen artificiellen Solitärnieren durch dunklere Farbe und Resistenzvermehrung kundgiebt, so muss die Drucksteigerung durch einen peracuten Entzündungsschub zu einer deletaeren Höhe gedeihen, ehe die nur sehr langsam dehnbare fibröse Kapsel nachgeben kann. Dann kommt es zunächst zu einer Compression der Venen mit Blutstauung, welche ihrerseits wieder durch zunehmendes Gewebsödem zur Steigerung des intrarenalen Druckes führt, bis die Capillaren comprimirt werden und damit die Secretion erlischt.

Diese plötzliche Spannungszunahme ist nun auch der Grund für den Eintritt des initialen heftigen Kolikanfalles, welcher im Verein mit der sich anschliessenden Anurie leicht die Vorstellung einer Steinocclusion des Ureters erwecken konnte. Man muss die von den Meisten festgehaltene irrthümliche Ansicht aufgeben, dass Nierenkoliken nur durch plötzliche Unterbrechung des Harnabflusses infolge von Ureterverschluss hervorgerufen werden können. Vielmehr hat uns eine vielfältige Erfahrung gelehrt, dass alle Momente, welche zu einer plötzlichen Drucksteigerung im Nierenparenchym selbst bei völliger Intactheit der Abflusswege führen, einen Kolikanfall hervorrufen können. Da diese Verhältnisse in dem Capitel XIII „Renale Hämaturien, Nephralgien und Koliken bei scheinbar unveränderten Nieren“ gewürdigt werden, bedürfen sie hier keiner weiteren Ausführung. Aus den eben auseinandergesetzten physikalischen Bedingungen, welche die Anurie veranlassten, wird der Einfluss einer rechtzeitigen Parenchymincision auf die Wiederherherstellung der Harnabsonderung ohne Weiteres verständlich, weil sie die deletäre Spannung aufhebt und durch Entleerung von Blut, Gewebsflüssigkeit und Entzündungsproducten den auf den Capillaren lastenden Druck soweit erniedrigt, dass die Blutcirculation und mit ihr die Secretion wieder in Gang kommen kann. Schwerer verständlich, aber dennoch in diesem Falle unanfechtbar sicher constatirt ist die Heilbarkeit multipler über die Niere disseminirter Miliarabscesse durch die Parenchymincision. Entzieht sich auch der Heilungsvorgang zunächst unserem Verständnisse, so muss doch mit dieser wichtigen Thatsache bei der operativen Behandlung derartiger Affectionen gerechnet werden. Während ich bisher in der Durchsetzung der Niere mit miliaren Herden auf Grund der Vorstellung ihrer Unheilbarkeit stets eine Indication für die Nierenexstirpation sah, glaube ich nach dieser Erfahrung berechtigt zu sein, das conservativere Verfahren der Nierenspaltung auch in derartigen Fällen zu versuchen. Von diesem Gesichtspunkte geleitet, habe ich mich bereits in einem der vorher referirten Fälle (**16.2**) damit begnügt, nur einen Theil der von Miliarabscessen durchsetzten Nierensubstanz abzutragen und damit vollkommene Heilung erreicht.

Fall **24.10**. Chronische (gonorrhoische?) Cystitis. Doppelseitige Pyosalpinx. Doppelte Salpingectomie. Acute Pyelonephritis dextra. Exstirpation. Heilung.

Helene W., aufgenommen 6. 7. 97, entlassen 18. 12. 97. Nach einem vor 6 Wochen erlittenen Fall bekam Pat. Ausfluss aus der Scheide und Schmerzhaftigkeit in der Gegend der Blase; Anfangs Juli gesellten sich Schmerzen beim Uriniren hinzu. Seit einigen Tagen besteht Fieber. Bei der Aufnahme zeigen sich peritonitische Erscheinungen, als deren Ursache ein geplatzter Tubensack erkannt wird. Am 8. 7. 97 werden mittelst queren Bauchschnittes 2 enorme Tubensäcke entfernt, dessen linker einen 1 cm langen Riss in der Wand zeigt und seinen Inhalt in die freie Bauchhöhle

entleert hat. Der rechtsseitige, kindskopfgrosse ist breitbasig adhärent, grössentheils intraligamentär entwickelt und reicht nach oben bis zur Nabelhorizontalen. Der Ureter muss in grosser Ausdehnung von dem Sacke abpräparirt werden. Trotz normalen Wundverlaufs wird Pat. erst am 37. Krankheitstage entfiebert. Nachdem sie bis zum 2. October afebril geblieben war, traten ganz unregelmässige Fieberungen mit Schüttelfrösten auf, welche bis zum 22. October anhielten, um dann einer völlig normalen Temperatur Platz zu machen. Mit dem Eintritt der Fieberbewegungen wird Schmerzhaftigkeit der rechten Niere geklagt, welche sich häufig, insbesondere mit dem Eintritt der Schüttelfröste zu heftigen Kolikschmerzen steigert. Der schon vorher katarrhalische Urin ist ammoniakalisch, zeigt einen zunehmenden Eiweissgehalt, reichliche Eiterkörper und Bacterien. Die rechte Niere ist herabgesunken, so dass ihr unterer Contour querfingerbreit über der Nabelhorizontalen steht; ihr Dickendurchmesser scheint vergrössert. Grosse Druckempfindlichkeit bei der Palpation. Der rechte Ureter von der Scheide aus palpirt dicker als der linke. Bei jedem Schüttelfrost kann der Eintritt einer Vergrösserung des Dickendurchmessers und eine erhebliche Zunahme der Palpationsempfindlichkeit nachgewiesen werden. Mit dem Abfall dieser Fieber- und Frostperiode verschwinden die Nierenbeschwerden; der Urin enthält nur noch einen Hauch Eiweiss. Die Pat. wird am 13. 11. scheinbar gesund entlassen. Aber bereits am 25. 11. kehrt sie wieder mit Fieber, Vergrösserung und erheblicher Druckschmerzhaftigkeit der Niere. Heftige Nierenkoliken mit Frösten wiederholen sich. Eiweiss- und Eitergehalt steigen.

27. 11. Exstirpation der rechten Niere. Die Niere selbst nicht vergrössert; das Nierenbecken von doppelter Wallnussgrösse. Auf der Oberfläche sieht man zahlreiche miliare gelbe Knötchen, zum Theil von rothen Höfen umgeben. Auf dem Durchschnitt zeigen sich unzählige Abscesse von submiliarer und miliarer Grösse, theils einzeln, theils aggregirt, theils fächerförmig in der Richtung vom Hilus nach der Rinde zu angeordnet. Der nach der Heilung restirende Blasenkatarrh heilt im Laufe einiger Monate unter Blasenspülungen.

Epikrise. Wenngleich zur Zeit der Aufnahme ein Blasenkatarrh nicht sicher constatirt worden ist, so ist er doch bei der gonorrhoisch inficirten Pat. mit Wahrscheinlichkeit anzunehmen. Anbetrachts der Seltenheit indessen, mit welcher es bei Blasenkatarrhen der Frauen zu aufsteigenden Processen bei vorher gesunden Nieren kommt, ferner der Thatsache, dass die Pyelonephritis sich an die Exstirpation eines grossen, überall verwachsenen Tubensackes angeschlossen hat, endlich der Stauung im Nierenbecken drängt sich die Vorstellung auf, dass sich dem bestehenden Blasenkatarrh noch ein zur renalen Stauung disponirendes Abflusshinderniss zugesellt haben musste, um eine acute Pyelonephritis zu erzeugen. Es ist nicht unwahrscheinlich, dass dieses Abflusshinderniss durch die dem operativen Eingriffe folgenden Vernarbungsprocesse erzeugt wurde, welche den von dem enormen Tubensack in grosser Ausdehnung abpräparirten Ureter verzerrt, angelöthet oder geknickt haben mögen. Für eine derartige Annahme spricht auch, dass sich die fieberhaften Stauungserscheinungen in der Niere erst 3 Monate nach der Operation bemerkbar machten.

III. Grosse chronische Nierenabscesse nach aufsteigender chronischer Pyelonephritis.

Grössere Nierenabscesse infolge aufsteigender Pyelonephriten sind verschwindend selten gegenüber der Häufigkeit der vorher geschilderten multiplen miliaren Herde. Wir haben im Ganzen nur 2 Fälle beobachten können. Ihre klinische Erscheinung fällt zum grössten Theil mit der der Pyonephrosen zusammen, ihre wahre Natur dürfte meistens erst durch die operative Autopsie aufgehellt werden.

Fall 25.11. Multiple grosse Nierenabscesse. Nephrotomie. Secundäre Nephrotomie. Tod.

Anton G., 42 Jahr, aufgenommen 10. 3. 91, gestorben 30. 7. 91. Im Gefolge einer Gonorrhoe stellte sich vor 13 Jahren eine Cystitis ein, welche nach 2monatlicher Behandlung angeblich heilte.

LANE LIBRARY

Seit dem Jahre 1883 kehrten die Blasenbeschwerden wieder und dauerten mit Unterbrechungen bis jetzt an. Bei der Aufnahme klagt Pat. über heftige Schmerzen in der Gegend des Blasenhalses, der Prostata und des Afters, welche am intensivsten beim Uriniren auftreten.

Status. Urin alkalisch, stinkend, mit stark eitrigem Sediment, einigen rothen Blutkörpern, ohne Cylinder. Der Eiweissgehalt entspricht dem Eiter. Prostata nicht vergrössert. Strictur und Stein nicht vorhanden. Urinmenge 1800—2500, specifisches Gewicht 1020. Untersuchung auf Tuberkelbacillen negativ. Nach Monate lang dauernder, ganz einflussloser Localbehandlung der Blase wird Druckempfindlichkeit, sowie diffuse Resistenz der linken Nierengegend mit deutlichem Ballottement gefunden. Nachdem die Blase solange ausgespült ist, bis der Urin einigermaassen klar erscheint, wird der Versuch der Expression der linken Niere mit negativem Erfolg gemacht.

12. 6. Nephrotomie, durch welche 2 grosse putride Abscesse in der Nierensubstanz eröffnet werden, welche ausser jeder Communication mit dem Nierenbecken stehen. Die Niere wird an der äusseren Haut fixirt, die Abscesse drainirt. Ein Einfluss der Operation auf den Urin, sowie auf das Allgemeinbefinden kaum erkennbar. Die Nierenhöhlen secerniren unverändert reichlich; Pat. erholt sich nicht. Deshalb wird die Nephrectomie beschlossen und am 28. 8. ausgeführt.

Fig. 2.

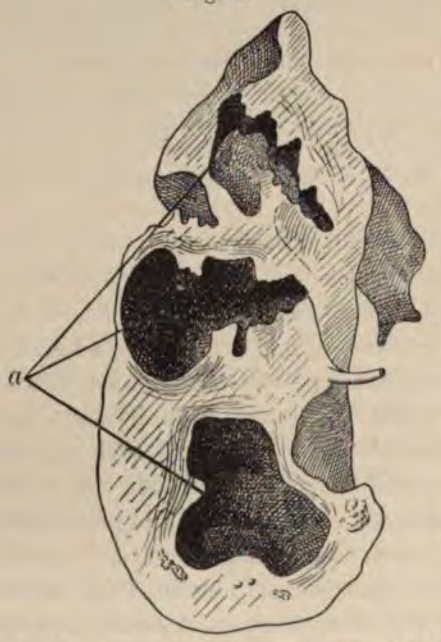

Niere mit 3 grossen pyelonephritischen Abscessen.
a Abscesshöhlen von concentrisch angeordneten Bindegewebszügen umgeben.

Das Präparat ergab folgenden anatomischen Befund (s. Textabbildung Fig. 2). Die Nierenzeichnung auf dem Durchschnitt nicht mehr erkennbar. In der Mark- wie in der Rindensubstanz finden sich mehrere Höhlen von Mandelgrösse und darüber, welche theils mit einer aus schlaffen, rothgelben Granulationen bestehenden pyogenen Membran ausgekleidet sind und einen röthlich eitrigen Inhalt umschliessen, theils gänzlich von schlottrigen Granulationen erfüllt werden. Sämmtliche Höhlen waren kreisförmig von concentrischen Bindegewebslagen umgeben, welche ohne Rücksicht auf die Nierenstructurzeichnung verliefen. In der Corticalsubstanz, besonders in unmittelbarer Umgebung eines grossen Abscesses liegen über die Durchschnittsfläche prominirende goldgelbe Einsprengungen, welche theils die Form von Längsstreifen haben, die in der Richtung der Markstrahlen angeordnet sind, theils keine regelmässige Anordnung erkennen lassen. Bei den umfangreichsten, welche Kirschkerngrösse erreichen, erkennt man die Entstehung durch Confluenz aus kleinsten Knötchen. Ein Nierenbecken existirt nicht mehr; vielmehr wird die Gegend des Hilus durch eine hühnereigrosse, höckrige, steinharte, fibrolipomatöse Schwiele eingenommen, welche den Ureter ummauert. Mikroskopisch liessen sich weder Tuberkel noch Bacillen nachweisen, ebensowenig käsige Massen.

2 Tage p. op. Tod unter urämischen Erscheinungen. Bei der Autopsie findet sich der linke Ureter auf das Dreifache der Norm verdickt, in derbes schwieliges Gewebe eingebettet, die Blase in stark katarrhalischem Zustande, die Prostata nicht vergrössert, in der Urethra ein falscher Weg. Die rechte Niere zeigt eine diffuse Trübung des Parenchyms. Nirgend Abscesse. Nierenbecken und Ureter normal.

Capitel V.

Aseptische und inficirte Hydronephrosen.

Einleitende Bemerkungen zu den Retentionsgeschwülsten der Niere.

Begriffsbestimmung und Nomenclatur. Mit dem Namen der Retentionsgeschwülste bezeichnen wir diejenigen Veränderungen der Niere, welche durch unvollständigen oder aufgehobenen Abfluss der Secretionsproducte entstehen, gleichviel ob sie aseptisch oder inficirt sind. Für die aseptische Verhaltung ist seit Rayer's Vorgang der Name der Hydronephrosen im Gebrauch, für die eiterigen seit Roberts der Name der Pyonephrosen. Diese Bezeichnungen sollten zunächst nichts über die Pathogenese der betreffenden Affectionen aussagen, sondern hatten nur einen beschreibenden Charakter. Aber es ist nicht zu verkennen, dass sie nicht einmal in dieser Hinsicht zutreffend sind; denn weder wird bei den Hydronephrosen Wasser gefunden, noch bei den meisten Pyonephrosen reiner Eiter. Man hat daher in neuerer Zeit mit einer Aenderung der Nomenclatur begonnen, indem man die Bezeichnung Hydronephrose durch Uronephrose ersetzt hat. Aber Uro- wie Pyonephrose bezeichnen doch nur Anfangs- oder Endpunkt einer Reihe von Retentionszuständen verschiedenartigen Inhalts, während die am häufigsten vorkommenden Zwischenglieder mit allen Abstufungen der Harntrübung und -Zersetzung noch einer treffenden Benennung harren. Um diese Schwierigkeiten zu umgehen, hat Küster den Versuch gemacht, für alle Formen der Retention, aseptischer wie inficirter Natur, den einheitlichen Namen „Sackniere" einzuführen. Wie wir bereits in den „Erfahrungen über Nierenchirurgie" betont haben, halten wir diese Neuerung für keine glückliche. Denn weder entspricht sie in morphologischer Hinsicht den anatomischen Veränderungen der meisten Fälle, noch trägt sie der pathogenetisch erforderlichen Trennung zwischen aseptischen Urenephrosen, inficirten Uronephrosen und primären Pyonephrosen Rechnung. Gerade das ätiologische Moment ist es aber, welches in einer neuen Nomenclatur seinen Ausdruck finden sollte. Denn von einer richtigen Erkenntniss der Pathogenese des Einzelfalles hängt häufig der Erfolg der Therapie ab. Wir sollten die Bezeichnungen der Uro- und Pyonephrosen jetzt nicht mehr als rein beschreibende gebrauchen, sondern damit die Vorstellung ätiologisch verschiedener Krankheitsprocesse verbinden. In diesem Sinne wollen wir unter Hydro- oder Uronephrosen Retentionszustände verstehen, welche auf Grund eines primär vorhandenen Abflusshindernisses entstanden, zunächst aseptisch waren, später inficirt sein können; unter Pyonephrosen solche, die ohne vorangegangene aseptische Retention

unmittelbar aus einem infectiös entzündlichen Processe hervorgegangen sind, welcher entweder gleichzeitig zur Abflussbehinderung geführt hat oder dieser vorangegangen ist. Bei den Uebergangsformen, welche ich als Hydropyonephrosen oder inficirte Hydronephrosen bezeichnet habe und die neuerdings mit dem Namen der Uropyonephrosen belegt worden sind, werden wir uns in jedem Einzelfalle die Frage vorzulegen haben, ob es sich um eine primäre Hydronephrose mit secundärer Infection gehandelt hat oder um einen primär entzündlichen Process mit secundärer Verhaltung der Producte. Wie wichtig in practischer Hinsicht diese Unterscheidungen sind, geht unter anderem aus der Thatsache hervor, dass bei den Hydronephrosen und den aus ihnen in späterer Zeit hervorgegangenen Hydropyonephrosen eine compensatorische Hypertrophie der anderen Niere nicht selten gefunden wird, während sie bei den von vornherein infectiösen Erkrankungen der Nieren mit dem Ausgange in Pyonephrosen häufig fehlt. Daraus folgt, dass die Prognose der Operationen bei den beiden Gattungen der Retentionsgeschwülste eine durchaus verschiedene sein wird.

Auch mit Rücksicht auf den anatomischen Befund ist ein Zusammenwerfen aller Retentionsprocesse unstatthaft. Denn während bei den aseptischen Formen die fortschreitende Stauung dahin tendirt, in ihrem Endstadium die Niere in einen einheitlichen Sack zu verwandeln, gipfelt die primäre Pyonephrose in der Hervorbringung eines vielkammerigen Systems von Höhlen mit nur mangelhafter, bisweilen aufgehobener Communication untereinander, einer Configuration, welche nicht die geringste Aehnlichkeit mit einem Sacke hat. Dieser Unterschied der Formation ist darin begründet, dass bei der reinen Hydronephrose ohne infectiös-entzündliche Complicationen das Nierengewebe an allen Abschnitten dem dehnenden Druck einen annähernd gleichmässigen Widerstand entgegensetzt, daher in gleicher Weise verdrängt und comprimirt wird, bis es schliesslich in eine mehr minder dünne Schale umgewandelt ist. Fast stets betrifft, bei Abwesenheit von Entzündungsprocessen, die stärkste Erweiterung das Nierenbecken; die Kelche dehnen sich gleichmässig, während ihre Communication mit dem Nierenbecken nicht nur gut erhalten, ja mit zunehmender Stauung breiter wird als normal, weil die zwischen den erweiterten Kelchen gelegenen Gewebspfeiler durch den Flüssigkeitsdruck sowohl verschmälert wie nach der Peripherie verdrängt werden. So entsteht eine grosse Beckenhöhle, welcher in offener Verbindung die aus den Kelchen hervorgegangenen Hohlräume aufsitzen. Schreitet bei weiterer Zunahme des intrarenalen Druckes die atrophirende Compression der Scheidewände weiter fort, so resultirt endlich eine einheitliche grosse Höhle, an deren Wand sich nur noch napfförmige, durch niedrige Leisten begrenzte Vertiefungen als Andeutung der früheren Kelche finden.

Anders bei den primären Pyonephrosen. Hier erlangen die verschiedenen Theile des Nierengewebes durch die mit der Infection einhergehenden sklerosirenden Processe eine ungleiche Zunahme der Verdichtung, welche der Dehnung an verschiedenen Stellen des Parenchyms einen verschieden grossen Widerstand entgegensetzt. Die stärkste interstitielle Gewebsneubildung und damit die grösste Widerstandskraft gegen Druck und Dehnung findet sich in den Gewebspfeilern zwischen den Kelchen, die geringste in der Rinde. Aus diesem verschiedenen Verhalten resultirt mit der Zeit eine Flaschenform der erweiterten Kelche, deren enger Hals am Uebergang in das Nierenbecken gelegenist. Während sich nämlich nach Schwund der Markkegel bei zunehmendem Druck die im Grunde der Kelche gelegene widerstandsunfähigere Rinden-

substanz immer kugeliger ausdehnt, verengen sich die Kelchhälse immer mehr theils durch bindegewebige Dickenzunahme der zwischen ihnen gelegenen Scheidewände, theils durch Hineinwachsen des wuchernden Hilusfetts in die trennenden Gewebsfeiler, theils durch entzündliche Schwellung der Kelch- und Beckenmucosa. Häufig sind im Gegensatz zur primären Hydronephrose die Kelche stärker erweitert als das Becken, wenn die Communication zwischen beiden frühzeitig verengt worden war. Ebenso hängt die oft zu beobachtende ungleichmässige Grösse der Kammern bei den wahren Pyonephrosen von der ungleichen Weite der Communicationen zwischen den einzelnen Höhlen und dem Becken ab.

Es geht aus diesen Ausführungen hervor, dass die aseptischen Hydronephrosen von den primären Pyonephrosen nicht nur ätiologisch, sondern auch morphologisch zu trennen sind. Muss nun auch zugegeben werden, dass viele Uebergangsformen dadurch entstehen, dass sich bereits in frühem Stadium der Retention eine pyelonephritische Infection hinzugesellt hat, so lässt sich doch in vielen Fällen eiterhaltiger Retentionsgeschwülste aus den beschriebenen anatomischen Unterschieden noch erkennen, ob es sich um primär aseptische Retentionsgeschwülste mit secundärer Infection oder um primäre Pyonephrosen gehandelt habe. Wir werden daher für die primären Hydronephrosen mit secundärer Vereiterung des Inhalts den Namen der inficirten Hydronephrosen beibehalten und den der Pyonephrosen auf die Fälle beschränken, bei welchen ein entzündlich-infectiöses Moment den Ausgangspunkt des gesammten Processes gebildet hat.

Hydronephrosen.

A. Beschaffenheit des Inhalts.

Der Inhalt der Hydronephrosen ist veränderter Urin. Diese Veränderungen können soweit gedeihen, dass von dem urinösen Charakter nicht viel übrig bleibt. Namentlich in geschlossenen Hydronephrosen nehmen die specifischen Harnbestandtheile, insbesondere der Harnstoff, immer mehr ab, so dass in vorgeschrittenen Fällen überhaupt nichts mehr davon gefunden wird. Die Flüssigkeit wird immer wässeriger, specifisch leichter, ihr Farbstoff schwindet; meistens ist ein geringer Albumengehalt vorhanden. Diese extremen Veränderungen finden sich nur bei aufgehobener Communication mit der Blase, während bei den offenen Hydronephrosen die Beschaffenheit der retinirten Flüssigkeit der des Urin gleicht, nur meistens in Folge stärkerer Wassersecretion specifisch leichter und heller ist. In anderen Fällen ist der Inhalt durch die bei Hydronephrosen gar nicht selten vorkommenden Blutungen dunkel gefärbt, theils blutig roth, theils braun mit der Nuance des Methämoglobins, theils chocoladenfarbig, theils milchkaffeeähnlich. Bisweilen erinnert nur ein grünlicher Schimmer an stattgehabte mikroskopische Blutungen. In sehr seltenen Fällen hat man Gasentwickelung, insbesondere Kohlensäure im Hydronephroseninhalt gefunden. Bei stattgehabter Infection trübt sich der Inhalt in verschiedenem Grade durch Beimischung von Eiter.

B. Pathogenese.

Die practisch wichtigste Aufgabe ist, in jedem Einzelfalle die Ursachen der Retention zu erkennen, weil jede erfolgreiche Therapie bei diesem Leiden eine ätiologische sein muss, wenn wir uns nicht mit dem rohesten Verfahren der Exstirpation der erkrankten Niere begnügen wollen. In der Erkenntniss der Stauungsursache und der

Ausbildung einer causalen Behandlung haben wir seit der Entwickelung der Nierenchirurgie bedeutungsvolle Fortschritte gemacht, auf die wir jetzt schon mit Befriedigung zurückblicken können, trotzdem wir erst im Beginne der Aufgabe stehen.

Nach dem Sitze der Stauungsursache unterscheiden wir:

1. Hydronephrosen, bedingt durch in der Niere selbst gelegene Abflusshindernisse;
2. Hydronephrosen in Folge gestörten Lageverhältnisses der Niere zum Ureter;
3. Hydronephrosen durch Hindernisse im Verlaufe des Ureters;
4. Hydronephrosen, erzeugt durch erschwerten Abfluss des Urins aus dem Ureter in die Blase;
5. Hydronephrosen, bedingt durch erschwerte Entleerung der Blase.

1. In der Niere selbst gelegene Abflusshindernisse. Die ad 1 genannten Abflusshindernisse bestehen entweder in Steinen, welche sich vor die Uretermündung legen oder in der übermässigen Production von Sand, der, sich auf die Wände des Beckens niederschlagend, die Abflussöffnung verlegt; in Tumoren des Nierenbeckens, oder in Parasiten, wie Echinokokken oder Strongylus.

a) Steine, Sand. Die Erzeugung rein aseptischer Hydronephrosen durch Steine im Nierenbecken ist verhältnissmässig selten, weil sich gewöhnlich zu einer Nephrolithiasis mit Retention bald eine Infection hinzugesellt. Reine grosse Hydronephrosen durch Nierenstein haben wir nur einmal beobachtet, und zwar in dem Falle **167.48.**

Noch seltener giebt eine starke Sandbildung Grund zur Entstehung einer Hydronephrose. Ein ausgezeichnetes Beispiel dieser Art habe ich in einem Falle von Leukämie beobachtet, welche bekanntlich häufig mit einem Uebermaass von Harnsäureausscheidung einhergeht. Hier fand sich der Ureter fast verstopft durch eine Anhäufung feinsten harnsauren Sandes, mit erheblicher Erweiterung des Beckens und der Kelche.

b) Zottengeschwülste. Ausser den Concretionen sind es besonders die Papillome und Zottenkrebse des Nierenbeckens, welche Retentionen erzeugen, wenn sie in der Nähe der Abflussöffnung sitzen. Da die Grösse dieser sehr gefässreichen Geschwülste und mit ihr der Grad der Abflussbehinderung je nach ihrem Blutgehalte wechselt, so zeigt diese Gattung von Hydronephrosen Volumsschwankungen. Häufig wird die Hydronephrose durch Blutungen aus dem Tumor in eine Hämatonephrose umgewandelt; das Auftreten einer intermittirenden Hämatonephrose ist ein charakteristischer Zug der Zottengewächse des Nierenbeckens (vergl. Capitel XIV „Geschwülste").

2. Lageveränderungen der Niere. Die weitaus häufigste Quelle hydronephrotischer Entartung ist eine Störung des Abflusses aus der Niere in Folge von Lageveränderungen des Organs. Diese können entweder aus abnormer Mobilität oder congenitalem Tiefstande der Niere hervorgehen, oder sind das Product skoliotischer Verbiegung der Lendenwirbelsäule.

Abwärtszerrung des Ureterhalses durch Descensus der Niere. In allen diesen Fällen leidet der ungestörte Abfluss unter dem Umstande, dass mit der Dislocation der Niere der Anfangstheil des Ureters eine abnorme Richtung erhält. Da dieser in seinem an das Nierenbecken anstossenden Abschnitte, dem sogenannten Ureterhalse, erheblich beweglicher ist als in seinem übrigen fest an das Bauchfell fixirten Verlaufe, so folgt er einer jeden Locomotion der Niere und wird bei deren Absteigen mit hinabgezerrt. Es verläuft dann in den uncomplicirten Fällen von Nierensenkung

von seiner Ursprungsstelle aus nicht direct abwärts, sondern geht in die Horizontale über, bis er bei fortschreitender Ptosis der Niere sogar aufwärts steigt, um erst dann unter Bildung einer nach oben convexen Biegung in den normalen Verlauf überzugehen. In dieser Ablenkung des Abflussrohrs liegt eine Erschwerung für die Entleerung des Nierensecrets, welche sich bis zur völligen Verhaltung steigern kann, wenn die Curven des Ureters eine winklige Knickung erleiden.

Intermittirende und permanente Hydronephrosen. Unter dem Einflusse der Retention kommt es zunächst zu einer Drucksteigerung im Nierenbecken, dann zur Dehnung seiner Wand. War das Hinderniss ein temporäres, wie bei beweglichen Nieren, welche leicht in die normale Lage zurückkehren, so kann das Becken nach Entleerung der gestauten Inhaltsmassen wieder auf den normalen Umfang zurückkehren. Häufen sich die Anfälle von Occlusion, so verliert es in zunehmendem Maasse seine Elasticität und zieht sich auch nach frei gewordenem Abfluss nicht wieder auf sein normales Volumen zusammen.

Dabei dehnt sich nun in der überwiegenden Mehrzahl der Fälle die Beckenwand nicht in allen Theilen gleichmässig, sondern einzelne Abschnitte werden stärker ausgebuchtet als andere. Weitaus am häufigsten betrifft die stärkere Ausdehnung den unteren, zwischen Ureterursprung und tiefstem Punkte des Hilus gelegenen Abschnitt, offenbar durch die Wirkung der Schwere bei aufrechter Stellung. Durch diesen Vorgang bildet sich ein Blindsack unterhalb der Abflussöffnung, welche dann nicht mehr der tiefsten Stelle des Nierenbeckens entspricht, sondern mit Zunahme der Aussackung scheinbar immer weiter in die Höhe rückt. Ist diese Configuration eingetreten, so muss es zu einer dauernden Stagnation von Residualharn kommen, ganz ähnlich dem Verhalten seniler Blasen, in welchen die Urethralöffnung höher liegt als der ausgebuchtete Blasenboden. Zunächst tritt noch eine vollständigere Entleerung bei horizontaler Rücken- oder Seitenlage während der Nacht ein, weil dann die Niveaudifferenz zwischen dem tiefsten Punkt des Blindsackes und der Abflussöffnung geringer ist als im Stehen. Bei den alsbald zu besprechenden Folgezuständen fortschreitender Stauung wird die Retention auch bei Horizontallage nicht mehr behoben. Seltener als das eben beschriebene Verhalten ist eine stärkere Ausbuchtung des zwischen der Abflussöffnung und dem oberen Hilusrande gelegenen Abschnittes der Nierenbeckenwand. In diesem Falle verschiebt sich der Ureterursprung in der Richtung nach dem unteren Hilusrande.

Drehungen der Niere mit consecutiven Verziehungen des Ureters. Weitere Veränderungen des Ureterverlaufs hängen von secundären Lageveränderungen der Niere ab, welche sich zu der Senkung hinzugesellen. Sie können sowohl im Sinne einer Drehung um die sagittale, wie um die longitudinale Achse erfolgen. Bei Drehung um die sagittale Achse nimmt die hinabsinkende Niere allmälig eine immer horizontalere Lage ein, indem der Hilus sich nach oben dreht, der obere Pol nach unten und hinten sinkt, der untere Pol sich der Mittellinie nähert.

Die Ursache dieser Drehung liegt in der Spannung, welche der Stiel durch ein beträchtlicheres Abwärtssinken der Niere in der Längsachse des Körpers erleiden müsste, weil sich dabei der Insertionspunkt der Nierengefässe von ihrem Ursprungspunkt entfernt. Diese Spannung zieht die Niere medianwärts unter gleichzeitiger Drehung des Nierenbeckens nach aufwärts, weil bei dieser Lage des herabgesunkenen Organs die Entfernung zwischen der Hilusinsertion der Gefässe und ihrem Ursprunge

aus Aorta und Hohlvene die relativ geringste ist. — War in Folge von blindsackförmiger Ausbuchtung der unteren Nierenbeckenwand der Ursprung des Harnleiters weit nach aufwärts gewandert, so kann er sich bei der genannten Drehung der Niere bogenförmig um den medialen Rand des gefüllten Nierenbeckensackes herumwickeln. (Vergl. Fall **31.6** und Textabbildung Fig. 3.)

Die zweite Art der Drehung, nämlich die um die longitudinale Achse, ist eine Folge starker Volumzunahme des Sackes. Findet das überfüllte Nierenbecken für eine weitere Ausdehnung in medianer Richtung einen Widerstand an den Wirbelkörpern, so tritt eine allmälige Bewegung des Hilus nach vorn gegen die nachgiebigere Bauchwand ein. Indem der Ureterhals dieser Drehung folgt, gelangt er an die hintere Nierenbeckenwand und steigt an dieser in Folge der vorangegangenen Nierensenkung schräg nach aufwärts. (Vergl. Fall **28.3** und **29.4** und Abbildung Tafel III Fig. 3.)

Adhäsive Fixationen des Ureters. Unter dem Einflusse der anfallsweise auftretenden Occlusionen kommt es zu venösen Stauungen in der Wand des Nierenbeckens und des abgeknickten Ureters, in deren Folge sich adhäsive Verbindungen zwischen Nierenbeckenwand und Ureter entwickeln, welche diesen in seiner anomalen Richtung fixiren, so dass er auch bei Rückkehr der Niere in ihre normale Lage seinen abnormen Verlauf beibehält. Diese Adhäsionen sind erst locker und dehnbar, sodass sie noch einen gewissen Spielraum für einen Ausgleich der Krümmungen und einen continuirlichen, wenn auch unvollständigen Abfluss zulassen. Durch ihre allmälige Schrumpfung wird das fehlerhafte Lageverhältniss des Ureters zum Nierenbecken ein immer unverrückbareres. Im weiteren Verlaufe können sich brückenförmige Adhäsionslamellen über ihn ausspannen, welche mit ihren beiden Endpunkten am Nierenbecken inseriren. Ist diese Configuration eingetreten, so wird bei zunehmender Dehnung des Nierenbeckens der Ureterhals comprimirt und undurchgängig, weil dann die beiden Fusspunkte des Adhäsionsbogens sich von einander entfernen, dieser dadurch abgeflacht wird und sein Scheitelpunkt das Abflussrohr gegen das gespannte Nierenbecken drückt. (Vergl. Fall **28.3** und Abbildung Tafel III Fig. 3.)

Scheinbarer Verlauf des Ureters in der Nierenbeckenwand; schräge Insertion. Geht der adhäsive Process weiter, so verschmelzen die den Ureter überbrückenden Lamellen so innig mit der Nierenbeckenwand und drücken ihn durch ihre Retraction so fest in diese hinein, dass er auf eine längere Strecke in ihr zu verlaufen scheint und erst an einer Stelle frei wird, welche je nach Ausdehnung des Blindsacks mehrminder weit unterhalb der Abflussöffnung liegt. Da bei dieser Einbettung der Ureter parallel der Beckenwand verläuft, so muss seine Einmündung eine ganz schräge spaltförmige sein, während die Wandschichten, welche seine Lichtung von der des Nierenbeckens trennen, verschmelzen und einen Sporn bilden. Damit wird der Abfluss durch denselben Mechanismus behindert, welchen Witzel bei seiner Methode der Bildung von Schrägkanälen erfolgreich nachgeahmt hat.

Klappenbildung. Indem sich der Gewebssporn durch den zunehmenden Flüssigkeitsdruck im Nierenbecken mehr und mehr abplattet, verdünnt und an seinem freien Rande membranös wird, entsteht eine Klappe, welche im Stande ist, unter dem centripetal wirkenden intrarenalen hydrostatischen Drucke das Lumen des Ureters zu verschliessen. Ist somit die Entstehungsart dieser erworbenen Klappen eine durchsichtige, so ist die Frage nach dem Vorkommen congenital angelegter Klappen

noch eine offene. Immerhin ist diese Annahme für eine geringe Anzahl von Fällen nicht unwahrscheinlich, in welchen man diese Erscheinung in ausgebildeter Weise bei jugendlichen Individuen antrifft, bei denen weder die Deviation des Ureterverlaufs, noch die Verschiebung der Abflussöffnung weit genug vorgeschritten sind, um eine secundäre Klappenbildung zu erklären. Vergl. Fall **41.** 16.

Die hier geschilderten secundären Adhäsionen zwischen Ureter und Nierenbecken, seine Einbettung in die Nierenbeckenwand, die schräge Insertion, die Sporn- und Klappenbildung sind nicht auf die aus mobilen Nieren hervorgehenden Hydronephrosen beschränkt, sondern können bei jeder Gattung von Hydronephrosen gelegentlich gefunden werden.

Skoliotischer und angeborener Tiefstand der Niere. Die für die Umwandlung beweglicher Nieren in intermittirende, permanente offene und geschlossene Hydronephrosen dargelegten Mechanismen treffen zum grössten Theile auch für den Tiefstand von Nieren aus anderen Ursachen zu, sei es, dass die Niere aus ihrer normalen Lage verdrängt ist, weil sich die Nierennische durch skoliotische Verbiegung der Lenden- und der untersten Brustwirbel zu weit verengt hat, um der Niere an normaler Stelle noch Raum zu geben, sei es, dass es sich um eine congenitale Tieflagerung der Niere handelt. Im Gegensatze zu den aus abnormer Mobilität der Niere hervorgehenden Hydronephrosen finden sich die skoliotischen und congenital tiefgelagerten überwiegend häufig auf der linken Seite. Weshalb das bei congenitalem Tiefstand der Niere der Fall ist, wissen wir nicht. Dass dagegen die skoliotische Verdrängung der Niere vorzugsweise auf der linken Seite auftritt, erklärt sich leicht dadurch, dass die häufigste Form der Skoliose die linksconvexe Verkrümmung der Lendenwirbelsäule ist. (Vergl. Capitel II. Abnorme Beweglichkeit und erworbene Dystopie der Niere.)

3. Abflusshindernisse im Laufe des Ureters. Seltener als die auf Grund erworbener oder angeborener Dystopie der Niere entstehenden Hydronephrosen werden diejenigen Gegenstand chirurgischer Behandlung, deren Ursache in Abflusshindernissen im Verlaufe des Ureters liegt. Unter den innerhalb des Lumens befindlichen Hemmnissen kann es sich um Steine, um papilläre Geschwülste, um Echinococcusblasen oder um Stricturen handeln.

a) Uretersteine. Dass Steine, welche aus der Niere in den Ureter gewandert und daselbst stecken geblieben sind, zu reinen Hydronephrosen führen, ist aus gleichen Gründen verhältnissmässig selten, wie rein aseptische Retentionen bei Steinen im Nierenbecken. Denn entweder hatte schon vor dem Hinabsteigen des Steins eine Pyelitis calculosa bestanden, oder sie entsteht nach der Occlusion des Ureters sehr frühzeitig auf urogenem oder hämatogenem Wege. Wo es aber thatsächlich zu einer aseptischen Retention kommt, da kann diese gelegentlich unter dem Bilde der intermittirenden Hydronephrose verlaufen, in Folge des Wechsels zwischen vollständiger und unvollständiger Verlegung des Abflussrohrs (vgl. Fall **184.**65).

b) Papillome. Noch seltener als Steine geben die Papillome des Ureters, welche meistens mit gleichartiger Erkrankung des Nierenbeckens zusammenfallen, Anlass zur Ausbildung von Hydronephrosen. Es ist vielmehr geradezu erstaunlich, dass der Urinabfluss selbst in Fällen nicht gestört zu werden braucht, in denen die papillären Geschwülste über eine grosse Ausdehnung des Ureters verbreitet sind und an manchen Stellen circulär die ganze Wand besetzen, wie wir das in einem Falle von Nieren-

becken- und Ureterpapillomen beobachtet haben (s. Tumoren des Nierenbeckens und des Ureters Cap. XIV).

c) Stricturen. Noch seltener geben erworbene Stricturen des Ureters Anlass zur Ausbildung einer Hydronephrose. Denn die meisten derartigen Affectionen sind Theilerscheinungen einer Ureteritis, welche zur Pyonephrose führt. Am ehesten wird ein derartiger Vorgang beobachtet bei jenen circumscripten Stricturen des Ureters, welche sich an der Stelle einer langdauernden Steineinklemmung entwickeln, die zur Ulceration der Schleimhaut, zur Narbenbildung und zu periureteritischer umschriebener Verdickung geführt hat. Dasselbe Resultat kann sich in Folge von Trauma des Harnleiters durch stumpfe Gewalt entwickeln. In einem einzigen Falle haben wir bisher eine circumscripte obliterirende, zur Hydronephrose führende Strictur des Ureters beobachtet, welche weder auf vorherige Steineinklemmung noch auf ascendirende Entzündungsprocesse zu beziehen war und für welche mit einiger Wahrscheinlichkeit eine tuberculöse Aetiologie verantwortlich gemacht werden musste (s. Capitel XVI, Krankheiten des Ureters).

Eine häufigere Quelle für Retentionszustände in der Niere bilden jene Stricturen, welche sich nach Verletzungen des Ureters, insbesondere im Laufe gynäkologischer Operationen, ereignen. Sie können sowohl nach völliger Durchtrennung des Rohrs durch narbige circuläre Verengung der Fistelöffnung eintreten, als auch die Folge von Spontanheilung unvollständiger Continuitätstrennungen sein, welche nur eine Wand des Ureters betreffen (s. Cap. XVI, Krankheiten des Ureters). In beiden Fällen kommt aber wegen frühzeitig aufsteigender Infection gewöhnlich nicht das reine Bild der Hydronephrose zur Erscheinung.

d) Compression des Ureters. Eine Verengung des Ureters durch Compression von aussen kommt nicht selten durch Geschwülste im kleinen Becken zu Stande; insbesondere sind es die Carcinome des Uterus und ihres Lymphdrüsengebiets, sowie von der knöchernen Beckenwand ausgehende Tumoren, Sarcome, Chondrosarcome, welche durch Druck eine relative oder vollkommene Undurchgängigkeit des Ureters erzeugen. In manchen Fällen greift die Neubildung direkt auf die Wand des Ureters über. Die seltene Beobachtung einer Compression des Ureterhalses durch maligne retroperitoneale Lymphome zwischen Niere und Wirbelsäule ist im Falle 43.18 mitgetheilt.

Compression des Ureters durch Kreuzung mit der Nierenarterie. Unter den comprimirenden Einwirkungen auf den Ureter verdient seine Kreuzung mit einem Aste der Nierenarterie eine Erwähnung, welche folgendermaassen zu Stande kommen kann. Zunächst entsteht durch Senkung einer mobilen Niere eine Verziehung des Ureterhalses mit Retention und blindsackartiger Ausweitung der untern Nierenbeckenwand, in Folge deren der Ureterursprung scheinbar immer weiter in die Höhe rückt. Gesellt sich zu der Senkung die übliche Drehung der Niere um ihre Sagittalachse, welche den Hilus nach aufwärts richtet, so wickelt sich der Ureter um den gefüllten Blindsack herum und wird in dieser Lage durch Adhäsionen fixirt. Durch die mit der Senkung und Drehung verbundene Annäherung des unteren Pols an die Mittellinie erhält der diesen versorgende Arterienast eine stark absteigende Richtung, welche ihn befähigt, den fast wagerecht verlaufenden Ursprungstheil des Ureters an der nach oben gedrehten Vorderwand des Blindsacks zu kreuzen. Mit zunehmender Retention geräth der Harnleiter zwischen den Druck des gefüllten Nierenbeckens und der gespannten Arterie

und kann so bis zum Verschlusse seines Lumens abgeplattet werden. Ein solches Verhalten findet der Leser genauer beschrieben in dem Falle 31.6. (Vergl. Abbildung Fig. 3.)

e) Verziehungen und Abknickungen des Ureters. Eine andere Ursache gehemmten Abflusses bilden bindegewebige Verziehungen und Abknickungen des Harnleiters, für welche eine fruchtbare Quelle in vernarbten parametritischen Processen zu suchen ist. Von grösserem Interesse, weil häufiger und therapeutisch zugänglicher, sind adhäsive Verziehungen und Abknickungen im obersten Abschnitte des Harnleiters, welche sich nicht selten im Gefolge chronisch entzündlicher Reizungsstände des Nierenbeckens, insbesondere auf Grund von Nierensteinen, entwickeln. Aus dieser Thatsache erklärt sich eine Anzahl von Fisteln, welche nach der Nephrotomie oder Nephrolithotomie zurückbleiben, wenn die den Ureter verziehenden abnormen Fixationen nicht gelöst worden sind.

Fig. 3.

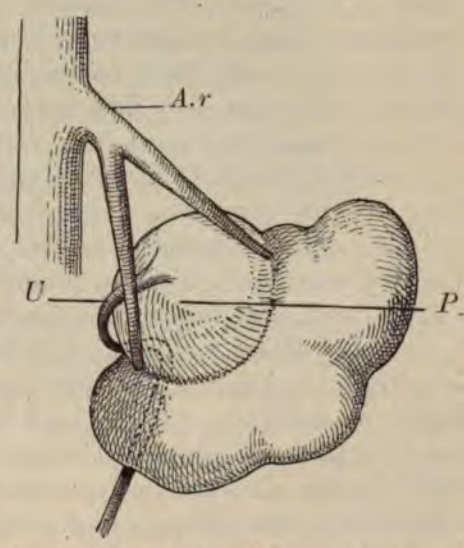

Kreuzung zwischen Nierenarterie und Ureter bei hydronephrotischer gesenkter Niere.

A.r A. renalis. *P* Pelvis. *U* Ureter. Der punktirte Abschnitt verläuft an der Hinterwand des Nierenbeckens und des unteren Pols.

f) Prolapsus uteri. Ein nicht seltenes Vorkommen ist die Erschwerung des Harnabflusses durch Prolapse des Uterus, welche die Ureteren mit sich hinabzerren. Vergl. Fall 44. 19.

g) Relativ zu grosse Länge des Ureters bei congenitaler Tieflagerung der Niere. Eine relativ zu grosse Länge des Ureters bei congenitalem Tiefstand der Niere kann zur Hydronephrosenbildung führen. So beobachteten wir einen Fall (4.4), dessen linke Niere innerhalb des kleinen Beckens lag, während der zugehörige Ureter eine normale Länge von 23 cm aufwies. Infolgedessen war er gezwungen, sich in vielfache Windungen und Schlängelungen zu legen, welche als Hinderniss für den Harnstrom, zur Hydronephrose geführt hatten.

4. Behinderung des Abflusses aus dem Ureter in die Blase.

a) Tumoren der Blase. Unter den Hindernissen für den ungestörten Abfluss aus dem Ureter in die Blase sind in erster Linie Blasentumoren zu nennen, welche sich in der Gegend der Ureterpapille entwickelt haben und häufig die Blasenwand in ihrer ganzen Dicke durchsetzen, sodass der letzte Ureterabschnitt mitten durch die Geschwulst verläuft.

b) Blasensteine führen zur Hydronephrose entweder durch ein enormes, das Lumen zum grossen Theile erfüllendes Volumen oder durch ihre Lage in einem Divertikel, in dessen Grunde der Ureter einmündet. Eine derartige Configuration dürfte bisweilen auf congenitale Anlage zu beziehen sein, da ich sie bei ganz jungen Individuen gesehen habe.

c) Erschwerte Blasenentleerung. Weitaus häufiger als die letztgenannten intravesicalen Hindernisse giebt eine erschwerte Entleerung des Harns aus der Blase Anlass zur Rückstauung und Hydronephrosenbildung; insbesondere wirken die gut-

artigen und bösartigen Geschwülste der Prostata und die Stricturen der Harnröhre in dieser Richtung. In sehr seltenen Fällen kann die abnorme Grösse eines Prostataabscesses zur Compression des Ureters unter acuter Hydronephrosenbildung führen. Ich beobachtete ein derartiges Vorkommniss bei einem Manne in den 20er Jahren, welcher nach gonorrhoischer Infection Anurie bekam. Bei der Untersuchung des Abdomen fühlte man eine ovoide median gelegene, von der Symphyse bis zum Nabel reichende Geschwulst, welche für die gefüllte Blase imponirte. Als aber der Katheterismus zeigte, dass diese völlig leer war, stellte sich bei bimanueller Untersuchung vom Mastdarm und dem Bauche heraus, dass es sich um eine enorme Eiteransammlung handelte, welche einer Abscedirung der Prostata ihren Ursprung verdankte. Durch ihren Druck war die Blase platt nach vorn gedrängt und die Ureteren comprimirt, so dass beide Nieren in Folge acuter Retention um das Doppelte vergrössert, leicht zu palpiren waren. Im Momente der Entleerung des Abscesses durch eine perineale Incision verschwanden beide Nierengeschwülste.

Ausser diesen mechanischen Abflusshindernissen aus der Blase wirken dynamische in gleicher Richtung, mögen sie paralytischer oder spastischer Natur sein. Am häufigsten kommen Schwächezustände der Blasenmuskulatur in Betracht, welche entweder senilen atrophirenden Processen ihren Ursprung verdanken, oder von Erkrankungen des Centralnervensystems, wie Tabes, multiple Sklerose oder Rückenmarksverletzungen, abhängig sind. (Vergl. Fall **46**.21).

d) Spastische Coordinationsstörungen der Blase. Weniger bekannt ist es, dass spastische Coordinationsstörungen der Blasenthätigkeit zur Rückstauung in die Niere führen können. Es kommen im Gefolge von Cystiten, bisweilen nicht einmal sehr schweren Charakters, Zustände von ganz unverhältnissmässig grosser Irritabilität der Blase vor, welche sich in ausserordentlich häufigem und heftigem Harnzwang, verbunden mit grosser Schwierigkeit der Entleerung äussern, weil jedesmal zugleich mit der Contraction des Detrusor ein Spasmus des Sphinkter eintritt, der ein nur tropfenweises Austreten des Urins gestattet. Unter solchen Umständen bleibt die Blase stets contrahirt und ihr geringer Inhalt wird bei jedem der unzähligen Mictionsversuche einem abnorm hohen Druck ausgesetzt. Da ein solches Verhalten das Einfliessen des Harns in die Blase in hohem Maasse erschwert, da zudem noch mit dem häufigen Mictionsbedürfniss die Urinsekretion gesteigert wird, so können sich erhebliche Erweiterungen der Ureteren entwickeln, welche zu hydronephrotischen Zuständen in den Nieren führen. Charakteristisch für diese Form ist ein ausgesprochenes Missverhältniss zwischen der starken Dilatation der Harnleiter und der nur mässigen der Nierenhohlräume. Da in diesen Fällen die Blase inficirt ist, breitet sich die Infection auch meistens nach kürzerer oder längerer Zeit auf die höher liegenden Abschnitte des Harntractus aus. Vergl. Fall **47**.22.

In allen denjenigen Fällen, in welchen sich das Hinderniss unterhalb der renalen Abflussöffnung befindet, wird der Ureter zwischen diesen beiden Punkten dilatirt und verlängert. War der Process ohne hinzutretende entzündliche Infection verlaufen, so bleiben die Ureterwanderungen schlaff, gedehnt und erleiden nur dann umschriebene fibröse periureteritische Verdickungen, wenn aseptische Steineinklemmungen lange Zeit stattgehabt hatten. Treten aber, wie in vielen Fällen, infectiöse Processe hinzu, so kann das Abflussrohr allen den sklerosirenden Veränderungen unterliegen, welche unter dem Capitel der Ureteritis beschrieben sind.

C. Pathologie und Symptomatologie der Hydronephrosen.

Latente Entwickelung. Infection. Eine Anzahl von Hydronephrosen entwickelt sich so völlig latent, dass sie erst zur Wahrnehmung gelangen, wenn sie entweder den Patienten wegen der auffälligen Zunahme seines Leibesumfanges zum Arzte führen, oder durch eine hinzugetretene Infection Krankheitsäusserungen hervorrufen. Art und Schwere dieser Secundärerscheinungen hängen ebenso von der Virulenz des Infectionsstoffes ab, wie von dem Grade der Abflussbehinderung. Bei acuter Vereiterung einer bereits früher oder erst mit dem Eintritte der Entzündung geschlossenen Hydronephrose können schwere septische Allgemeinerscheinungen beobachtet werden: hohes Fieber, Schüttelfröste, Erbrechen, flatternder Puls, Verfall der Gesichtszüge. Nimmt die Infection ein langsameres Tempo an, ist ihre Virulenz eine geringe, und war die Hydronephrose eine offene, so giebt sich die Veränderung theils in einer Trübung des vorher klaren Urins, theils in intermittirenden Schmerz- und Schwellungsanfällen kund, welche durch zeitweise Verengung oder völlige Verlegung der Abflussöffnung bedingt werden. Die latenten Formen von Hydronephrose beruhen meistens auf congenitalen Ursachen, wie angeborenem Tiefstande der Niere, Anomalien am Ureterursprung, congenitalen Klappenbildungen innerhalb des Harnleiters oder abnormem Verlauf seines intraparietalen Endstücks, welcher dadurch zu Stande kommt, dass er entweder an einer zu tiefen oder zu hohen Stelle in die Blase eintritt und eine längere Strecke deren Wand zu durchsetzen hat, ehe er sich frei in das Lumen eröffnet.

Intermittirende Hydronephrosen. Gegenüber diesen selteneren latenten Formen bildet eine Entwicklung der Hydronephrose unter subjectiv wie objectiv intermittirenden Erscheinungen die Regel. Als man die intermittirenden Formen der Hydronephrose bei mobilen Nieren zuerst kennen lernte und den Grund dieses Krankheitsbildes in der abnormen Beweglichkeit der Niere fand, hat man gemeint, dass sich der Begriff der intermittirenden Hydronephrose völlig mit einer aus einer Wanderniere hervorgegangenen Hydronephrose decke.

Intermittirende Entwickelung nicht mobiler Hydronephrosen. Die zunehmende Erfahrung hat gelehrt, dass diese Vorstellung eine zu einseitige ist. Zunächst hat man das Bild einer intermittirenden Hydronephrose, wenn auch in seltenen Fällen, auch bei Steinen kennen gelernt, und zwar ebensowohl bei solchen im Nierenbecken wie im Ureter. Ein typisches Beispiel dieser Art haben wir in dem Falle **184**.65 kennen gelernt. Eine periodische Occlusion auf Grund von Calculose kann auf zweierlei Weise zu Stande kommen: entweder verlegt der Stein durch eine hin und wieder eintretende Lageveränderung die Abflussöffnung resp. den Ureter, oder die noch vorhandene enge Passage zwischen Stein und Ureterwand wird zeitweilig durch Schwellung der Schleimhaut verlegt. Solche congestiven Zustände kommen unter verschiedenen äussern Einflüssen zu Stande, unter denen namentlich die Menstruation, sexuelle Erregungen, sowie alkoholische Getränke erwähnt zu werden verdienen. Viel wichtiger als diese immerhin seltene Ursache für eine Intermittenz der Krankheitserscheinungen ist die Thatsache, dass die Entwicklung der meisten offenen Hydronephrosen, gleichviel ob in beweglichen oder tiefstehenden oder normal liegenden Nieren, mit periodisch auf- und absteigenden Schwankungen der Retention verbunden ist. Der Grund dieses Wechsels der Erscheinungen liegt darin, dass eine unvollständige Entleerung des Nierenbeckens an und für sich, welche Ursache ihr auch zu Grunde liegen mag, so lange zu

einer stetigen Zunahme des Residualharns mit Steigerung des intrarenalen Drucks führen muss, bis dieser bei einer gewissen Höhe einen Theil der retinirten Flüssigkeit auszutreiben vermag. Dieser Wechsel zwischen steigender Füllung und periodischer unvollkommener Entleerung vollzieht sich, so lange die Wandungen noch genügende Elasticität bewahrt haben, um bei einer bestimmten Spannung das Hinderniss zu überwinden.

Wachsthumsbedingungen der Hydronephrosen. Die einer jeden Hydronephrose innewohnende Tendenz zur fortschreitenden Vergrösserung trotz intermittirender Entleerung ist die nothwendige Folge einer stetigen Verminderung der austreibenden Kraft bei gleichzeitigem Wachsthum der Widerstände. Wenn von jedem secernirten Quantum auf Grund erschwerten Abflusses ein Bruchtheil zurückbleibt, so muss eine zunehmende Ausweitung der Wände die Folge sein, weil der Niere die Möglichkeit einer compensatorischen Steigerung der austreibenden Kräfte, wie sie z. B. am Herzen durch muskuläre Hypertrophie zu Stande kommt, fehlt. Da die Dehnung mit der Zeit eine Elasticitätsverminderung mit sich bringt, muss die austreibende Kraft abnehmen, Gleichzeitig wachsen aber auch die Widerstände, theils durch die mit ungleichmässiger Ausweitung des Sackes verbundene Verdrängung der Abflussöffnung von dem tiefsten Punkt, theils durch alle die secundären Veränderungen des Ureterverlaufs, seine adhäsive Fixation in abnormer Lage, seine schräge Insertion, seinen Verlauf innerhalb der Wand des Nierenbeckens, endlich die Ausbildung sporn- und klappenartiger Ventilverschlüsse, welche oben ausführlicher als Folgezustände der Retention beschrieben worden sind.

Umwandelung offener in geschlossene Hydronephrosen. Durch dieses Verhalten entsteht ein Circulus vitiosus, in dem die durch Elasticitätsverlust bedingte Zunahme der Retention eine Steigerung der Abflusshindernisse im Gefolge hat, welche wiederum zu einer fortschreitenden Dehnung der Hydronephrosenwände führt. So muss endlich ein Zustand eintreten, in welchem die Zunahme des Flüssigkeitsdruckes nicht mehr die periodische Entleerung erzwingen kann, vielmehr bei gewissen Configurationen, insbesondere der schrägen Insertion oder der Klappenbildung, die Abflussöffnung zu verlegen vermag. Dann ist aus der offenen eine geschlossene permanente Hydronephrose geworden, welche entweder stabil bleibt oder wächst, aber sich nicht mehr verkleinern kann.

Aeussere Momente, welche das Auftreten von Occlusionsanfällen bei intermittirender Hydronephrose begünstigen. Geht aus diesen Ausführungen hervor, dass der Eintritt intermittender Occlusionsanfälle mit Volumschwankungen in der natürlichen Entwickelung der Hydronephrosen begründet ist, so kann er begünstigt werden durch äussere schädliche Einflüsse, welche durch Schwellung der Schleimhaut oder plötzliche Ueberfüllung des Sackes den bis dahin noch theilweise vorhandenen Abfluss gänzlich aufheben. Derartige Schwellungszustände können entweder auf active Congestionen zurückgeführt werden, die durch alkoholische Getränke, durch prämenstruellen Blutzufluss zu den Unterleibsorganen, durch sexuelle Erregung zu Stande kommen, oder sie sind die Folge venöser Stauung, zu welcher insbesondere Schwangerschaft, hartnäckige Stuhlverstopfung, gasige Auftreibung der Därme unter dem Einflusse von Indigestionen beitragen. Plötzliche Ueberfüllungen des Sackes werden bisweilen durch reichlichen Genuss stark diuretischer Getränke herbeigeführt. Der Anfall endet mit der Erniedrigung des erhöhten intrarenalen Druckes, sei es, dass dieser den Abfluss erzwingt oder bei un-

überwindlichem Hinderniss die Wandungen bis zum Elasticitätsverlust dehnt. Kann die Flüssigkeit bei keiner Druckhöhe mehr die Widerstände überwinden, so entsteht aus der offenen eine geschlossene Hydronephrose, welche keinen Tropfen Inhalts mehr in die Blase zu entleeren vermag, trotzdem der Ureter für eine cystoskopisch eingeführte Sonde vollkommen durchgängig sein kann. In äussersten Fällen kann es zu einer wirklichen Obliteration der Harnleiters durch Verwachsung seiner Wandungen kommen.

Symptome der intermittirenden Hydronephrosen. Die Symptome der intermittirenden Hydronephrosen können vollkommen denen der Nierensteine gleichen. Bei beiden können dieselben Kolikschmerzen mit Erbrechen, Uebelkeit und Frost auftreten, dieselbe Druckschmerzhaftigkeit der Nierengegend, resp. der ganzen Bauchhälfte, dieselbe reflectorische Herabsetzung der von der anderen Niere producirten Harnmenge, wie auch nicht selten ganz ähnliche qualitative Urinveränderungen mit der Beendigung des Anfalles beobachtet werden, in Form von Eiweissspuren und mikroskopischem oder makroskopischem Blutbefunde.

Differentialdiagnose von Steinkoliken. Es kann deshalb schwierig sein, die Diagnose zwischen Stein und intermittirender Hydronephrose zu stellen, wenn man den Kranken nicht während des Anfalles beobachtet hat. Dann aber ist man meistens in der Lage, den wahren Sachverhalt durch die jedesmalige Volumszunahme der Niere während der Occlusion zu erkennen. Aber auch sonst ist diese Unterscheidung meistens auf Grund der Urinbeschaffenheit möglich. Denn während bei der überwiegenden Mehrzahl der Nierensteine auch ausserhalb der Kolikanfälle unter dem Einflusse von Körperbewegung mikroskopische Beimischung rother meistens ausgelaugter Blutkörperchen gefunden wird, treten diese bei intermittirenden Hydronephrosen, wenn überhaupt, gewöhnlich nur unmittelbar nach Lösung des Occlusionsanfalles auf. Diese Unterschiede verwischen sich selbstverständlich da, wo ein Nieren- oder Ureterstein die Ursache einer intermittirenden Hydronephrose ist.

Blutungen aus Hydronephrosen. Aber auch bei uncomplicirten einfachen Hydronephrosen kann die Unterscheidung von Stein unüberwindlichen Schwierigkeiten in den Fällen begegnen, in welchen häufigere von Occlusionsanfällen scheinbar unabhängige Blutungen aus dem hydronephrotischen Sacke erfolgen. Die meisten Blutungen, auf deren Vorkommen ich bereits 1894 in meinen Erfahrungen über Nierenchirurgie aufmerksam gemacht habe, entstehen durch eine zugleich mit der Harnretention eintretende venöse Stauung in der Niere. Sie kommen daher in den typischen Fällen nur während des Stadiums der acuten völligen Occlusion zu Stande, in welchem der abgesperrte Inhalt blutig wird, während der aus der Blase entleerte Uin blutfrei ist. Mit der Wiederherstellung des Abflusses gelangt die retinirte blutige Flüssigkeit in die Blase und erzeugt Hämaturie. Dass diese Blutung nicht erst im Momente des Freiwerdens der Passage, also unter dem Einflusse einer plötzlichen Druckerniedrigung erfolgt, vielmehr gerade durch die mit dem Verschlusse einhergehende intrarenale Drucksteigerung, wird dadurch bewiesen, dass die Punction solcher Säcke auf der Höhe der Occlusionsperiode blutigen Inhalt ergiebt. Wir verweisen in dieser Beziehung auf die Erfahrungen an den Fällen 28.3; 52.27; 49.24. Während nun solche typischen nur im Anschlusse an den Anfall auftretenden Hämaturien durch das Fehlen von Blutkörpern in den freien Intervallen meistens von den calculösen unterschieden werden können, trifft das nicht für diejenigen zu, welche fast continuirlich oder längere Zeit hindurch in makro- oder mikroskopischer Form erscheinen. Dieses Ver-

halten findet sich besonders dann, wenn ausgebildete oder unvollständige Occlusions-Anfälle sich so oft wiederholen, dass bereits der neue eintritt, ehe noch die Folgen des voraufgegangenen gänzlich abgeklungen sind. Unter solchen Umständen kann bei kleinen, hinter den Rippen versteckten Hydronephrosen ohne fühlbare Schwellung im Anfall die Unterscheidung von Stein unmöglich sein. Vergl. die Fälle **64**.39; **65**.40.

Unterschiede der Blutungen aus einfachen und mit Zottenkrebsen combinirten Hydronephrosen. Der Symptomencomplex der intermittirenden Hydronephrosen mit Blutungen hat eine gewisse Aehnlichkeit mit dem der Retentionen, welche durch Zottengeschwülste in der Nähe der Abflussöffnung des Nierenbeckens erzeugt werden. Charakteristisch für diese ist eine entweder continuirliche oder häufig eintretende, bisweilen profuse Hämaturie, welche mit dem Eintritt einer Occlusion plötzlich unter Anschwellung der Niere und Auftreten von Koliken verschwindet. Mit Beendigung des Anfalles tritt unter Abschwellung der Niere eine starke Blutentleerung ein, welche in wechselnder Stärke und mit mehr oder weniger Unterbrechungen wieder bis zur nächsten Occlusion andauert.

Einfluss der Anfälle auf die Harnmenge. Reflectorische Oligurie. Neben diesen qualitativen gehen häufig wichtige quantitative Veränderungen der Harnbeschaffenheit mit den Anfällen einher. In der grösseren Zahl beobachteten wir während der Dauer der Occlusion eine beträchtliche Verminderung der Harnmenge, in seltenen Fällen eine vollkommene Sistirung der Harnproduction — Erscheinungen, welche auf eine reflectorische Functionshemmung der anderen Niere unter dem Einflusse des gesteigerten intrarenalen Druckes in der Hydronephrose zu erklären sind. Lehrreiche Beispiele dieser Art geben die Fälle **5a**.6 und **28**.3. Ist die Occlusion gehoben, so tritt nicht selten eine Polyurie ein, welche zum grösseren Theil auf einer vermehrten Ausscheidung der harnfähigen Stoffe durch die gesunde Niere, zum kleineren auf der Entleerung der in der Hydronephrose retinirten Flüssigkeit beruht. Der letztgenannte Factor der Harnvermehrung ist meistens nicht erheblich, da einerseits schon eine unbedeutende Steigerung der retinirten Flüssigkeitsmenge ausreicht, um einen für die Auslösung eines typischen Anfalls ausreichenden Spannungszuwachs zu erzeugen, andererseits die Secretion in der occludirten Niere durch die Steigerung des intrarenalen Druckes erheblich abnimmt oder ganz erlischt.

Palpationsresultate. Als reine intermittirende Hydronephrosen können wir diejenigen bezeichnen, welche nach Verschwinden der Occlusion sich alsbald auf ihr normales Volumen zurückbilden. In solchen Fällen ereignet es sich bisweilen, dass während der Untersuchung plötzlich die Geschwulst unter den Händen verschwindet. Manche Patienten kennen diese Thatsache aus der Erfahrung und wenden gewisse Manipulationen an, in Form einer Art von Massage, Druck oder manueller Hebung der Niere, um den Anfall schneller vorbeizuführen (s. Fall **49**.24). Hat das Nierenbecken durch häufig wiederholte Retentionen seine Elasticität verloren, hat sich ein Blindsack gebildet, stagnirt stets ein Quantum Residualharns, so tritt auch mit Beendigung des Anfalls keine Restitutio in integrum ein. Es bleibt dann auch in den Zeiten scheinbarer Gesundheit eine Vergrösserung der Niere übrig, deren Palpation indessen oft recht schwierig ist, weil sie nur einen schlaffen, widerstandslosen Sack darstellen kann (vergl. Fall **53**, 28). Während unter diesen Umständen die Patienten häufig angeben, dass die Geschwulst mit Beendigung jedes Anfalls vollständig verschwinde, kann der geübte Untersucher ein bedeutend vergrössertes, aber völlig

schlaffes Organ durch die Palpation nachweisen. Diese Formen bezeichne ich mit dem Namen der remittirenden Hydronephrosen.

Verschwinden der Schmerzanfälle bei geschlossenen Säcken. Wird bei den intermittirenden und remittirenden Hydronephrosen eine Periodicität der Anschwellungen und der Koliken beobachtet, so können beide Erscheinungen bei grossen, permanent geschlossenen Säcken vollkommen fehlen. Dieselben Patienten, welche in den früheren Stadien der Krankheit unter häufigen Anfällen zu leiden hatten, empfinden nicht selten keinerlei Schmerzen mehr, wenn die Geschwulst eine erhebliche Grösse erreicht hat. Diese scheinbar paradoxe Thatsache findet ihre Erklärung darin, dass bei sehr ausgedehnten geschlossenen Säcken die Wandungen ihre Elasticität so völlig eingebüsst haben, dass sie einer ferneren Dehnung keinen Widerstand entgegensetzen, somit eine Zunahme der Retention ohne gleichzeitige Steigerung des schmerzerzeugenden intrarenalen Druckes erfolgen kann.

D. Diagnostische Bemerkungen.

In differentialdiagnostischer Beziehung kommen für die Occlusionsanfälle intermittirender Hydronephrosen ausser den schon erwähnten Nierensteinkoliken besonders Gallensteinkoliken in Betracht. Hier findet eine Verwechselung bisweilen statt, wenn sich während der Kolik eine erhebliche Schwellung der Gallenblase ohne Icterus entwickelt hat, die mit dem Anfalle wieder schwindet. Die Erkennung wird wesentlich erleichtert durch die Palpation des Patienten bei linker Seitenlagerung, wobei die Gallenblase in medianer Richtung sich von der Niere entfernt, daher die isolirte Palpation beider möglich ist. Einen seltenen Anlass zu Irrthümern geben Cysten im Schwanze des Pankreas, welche zu intermittirenden Anfällen führen, die symptomatisch denen der Nierenkoliken ausserordentlich ähnlich sind. Besonders leicht ist die Gefahr der Verwechselung bei der von mir beschriebenen abnormen Mobilität des Pankreas.[1])

Verwechselung mit Ovarialcystomen, paranephritischen Cysten, pseudofluctuirenden Nierentumoren. Bei den geschlossenen Hydronephrosen, welche einen so grossen Umfang erreicht haben, dass sie sich in das Becken hinabsenken, ist die häufigste Verwechselung die mit cystischen Geschwülsten der Ovarien. Dieser Irrthum kommt noch leichter zustande, wenn es sich um hydronephrotische Veränderung einer congenital in das Becken verlagerten Niere handelt. Maassgebend für die Unterscheidung ist die Lage einer Nierengeschwulst hinter dem Colon. Am schwersten sind paranephritische oder solitäre Nierencysten, sowie Echinokokken der Niere von Hydronephrosen zu unterscheiden. Hier nützt der Ureterkatheterismus. Fördert er keine grössere Flüssigkeitsmenge unter Verkleinerung der Geschwulst oder unterscheidet sich die durch Punction gewonnene Flüssigkeit von der durch den Katheter gewonnenen, so ist der Beweis erbracht, dass keine einfache Hydronephrose vorliegt. Auch das scheinbare Fluctuationsgefühl mancher Tumoren giebt zu falschen Deutungen Veranlassung. Insbesondere gilt dieses von manchen zellreichen oder erweichten malignen Tumoren, sowie von Lipomen der Fettkapsel mit glatter Oberfläche. Klärung giebt die Probepunction, bei der man indessen im Auge behalten muss, dass auch Pseudocysten in malignen Geschwülsten eine klare Flüssigkeit enthalten können. Da diese aber stets einen besonders hohen Eiweissgehalt hat, ist ihre Unterscheidung von Hydronephroseninhalt möglich.

1) D. Med. Wochenschr. 1900, No. 1.

E. Therapie.

Der grosse Fortschritt, den die letzten Jahre in der Therapie der Hydronephrosen gebracht haben, besteht im Wesentlichen darin, dass wir jetzt nicht mehr in der Entfernung des Sackes oder der Entleerung der gestauten Flüssigkeit durch die Nephrotomie die einzige Möglichkeit der Behandlung sehen, sondern bestrebt sind, der Aetiologie des Einzelfalles gerecht zu werden. Wir versuchen jedesmal vor oder während der Operation uns Rechenschaft über Sitz und Natur des Abflusshindernisses zu geben. Gelingt das, so sind die aus dieser Erkenntniss erwachsenden Aufgaben zweifache. Sie bestehen in erster Linie in der Wegsammachung des primären Hindernisses, in zweiter in der Beseitigung secundärer, erst durch die Retention bedingter Veränderungen, welche auch nach Entfernung der eigentlichen Krankheitsursache die vollständige Entleerung der retinirten Flüssigkeit hindern. Wenn diese secundären Abflusshindernisse mechanische sind, wie Klappen, Blindsackbildung u. s. w., so sind sie je nach ihrer Beschaffenheit einer operativen Beseitigung zugängig. Ist aber die Entleerung der Niere durch dynamische Momente erschwert, weil die austreibende Kraft des Nierenbeckens und Harnleiters durch Ueberdehnung gelitten hat, dann ist die Behandlung auf den Versuch beschränkt, die Elasticität durch eine langdauernde Entlastung von dem abnormen Flüssigkeitsdruck wiederherzustellen, was in manchen durch Anlegung einer temporären Nierenbeckenfistel erreicht wird.

A. Diagnostische und palliative Eingriffe. a) Punktion. Unter den palliativen therapeutischen Eingriffen haben wir zunächst der Entleerung durch die Punction zu gedenken. Der dauernde Werth dieses Eingriffes ist ein geringer, da das fortwirkende Hinderniss eine Wiederanfüllung des Sackes nach längerer oder kürzerer Zeit zu Wege bringt. Immerhin wird der nicht speciell chirurgisch gebildete Arzt bisweilen mit Vortheil zu diesem Mittel greifen, besonders dann, wenn die durch plötzliche Occlusion sehr grosser Hydronephrosen hervorgerufenen Schmerzen, dyspnoische Zustände und reflectorische Oligurie oder Anurie eine schnelle Abhülfe erfordern. Die Punktion darf das Peritoneum nicht verletzen; der geeignetste Einstichpunkt liegt am äusseren Rande des M. quadrat. lumborum ca. 8 cm vor den Proc. spinos. in der Mitte zwischen Darmbeinkamm und XII. Rippe.

b) Punktionsdrainage. Einen etwas grösseren Werth kann, wenn auch nicht für die Therapie, so doch für eine exactere Erkennung des Zustandes der zweiten Niere, die Punctionsdrainage beanspruchen. Sie wird so ausgeführt, dass man durch eine weite Trocartcanüle ein genau passendes Drainrohr in den Sack schiebt und nach Entfernung der Canüle liegen lässt. Dieses Verfahren ermöglicht im Falle einer vollständigen Ableitung die gesonderte Untersuchung der Secrete beider Nieren und gestattet, wenn der Fistelurin trüb und der Blasenurin klar ist, die Entscheidung, ob die andere Niere genügend functionirt, um eine Exstirpation der Hydronephrose zuzulassen (vergl. Fall **57.32** und **79.14**). Vor dem Einstechen eines dicken Trokars empfiehlt sich eine Incision der Haut unter Localanästhesie (Schleich).

c) Ureterkatheterismus. Einen nicht viel grösseren therapeutischen Werth als die Punction mit und ohne Drainage kann der Ureterkatheterismus beanspruchen. Auch er vermag nur eine palliative Entleerung des Sackes herbeizuführen und leistet in diagnostischer Beziehung noch weniger als eine gut gut functionirende Punctionsdrainage, da die Zeitdauer seiner unschädlichen Anwendung eine erheblich beschränktere

ist. Er kann nur dann der Krankheitsursache gerecht werden, wenn sie in echten Stricturen des Harnleiters besteht, welche durch wiederholte oder permanente Sondirung erweitert werden können. Da indessen stricturirende Veränderungen der Ureterwand nur in den seltensten Fällen einer Hydronephrose zu Grunde liegen, dürfte die Anwendbarkeit dieses Verfahrens nur auf wenige Fälle eingeschränkt bleiben. Dem geringen Nutzen steht die Infectionsgefahr gegenüber, da alle bisherigen Methoden der Katheterdesinfection unzuverlässig sind. Wenn auch eine normale Niere durch den Ureterkatheterismus selten geschädigt wird, weil keine Retention besteht und das Instrument zu diagnostischen Zwecken nur eine kurze Strecke in den Harnleiter einzudringen hat, so ist die Gefahr viel grösser, wenn Flüssigkeit in der Niere stagnirt und der Katheter zu ihrer Entleerung bis in das Nierenbecken vorgeschoben werden muss. Ich habe selbst auf diesem Wege die Vereiterung einer Hydronephrose entstehen sehen, trotzdem unter den denkbarst grössten Cautelen mit einem lange Zeit in Formaldehyddämpfen desinficirten Katheter vorgegangen war.

B. Therapeutische Eingriffe. a) Nephropexie. Betrachten wir zuerst die Therapie der aus abnormer Mobilität hervorgehenden Hydronephrosen, so ist das erste Erforderniss einer causalen Therapie die Hebung und Fixation der herab gesunkenen Niere. Dieser Indication kann in manchen Fällen durch Anlegung einer Bandage genügt werden. Aber ein solcher Versuch ist höchstens da gestattet, wo es sich um intermittirende Hydronephrosen im strictesten Sinne des Wortes handelt, die Niere also nach Beseitigung des Anfalles auf ein völlig normales Volumen zurückkehrt. Wenn aber auch in den freien Intervallen eine Erweiterung des Nierenbeckens zurückbleibt, oder eine Bandage wegen Empfindlichkeit der Niere nicht vertragen wird oder keinen Erfolg hat, ist ein operativer Eingriff geboten. Dieser kann sich auf eine Fixation der gehobenen Niere an normaler Stelle mittelst der Nephropexie beschränken, wenn die Hebung ausreicht, den freien Abfluss wieder herzustellen. Sind aber bereits adhäsiv fixirte Verziehungen des Ureters oder blindsackartige Ausweitungen des Nierenbeckens oder Klappenbildungen an der Abflussöffnung ausgebildet, dann sind neben der Nephropexie noch besondere operative Maasnahmen gegen diese secundären Veränderungen erforderlich. Bei Bildung eines Blindsackes unterhalb der Abflussöffnung würde auch trotz Hebung der Niere die Entleerung immer unvollständig bleiben, da eine Stagnation von Residualharn in dem todten Raume des Recessus fortdauern würde, welche mit der Zeit zu fortschreitender Ausweitung des Sackes führen muss.

b) Pyeloplikatio. Hier ist die Beseitigung des Blindsackes durch eine plastische Operation indicirt, welche ich als Pyeloplicatio bezeichnet habe. Sie besteht in der Ausschaltung des todten Raumes durch Verkürzung und Hebung der ausgebuchteten Wand mittels zweckentsprechend angelegter Etagennähte (Textabbildung Fig. 4 pag. 68).

Die genaue Beschreibung dieses in jedem Einzelfalle verschieden zu gestaltenden Verfahrens findet der Leser in den Krankengeschichten der Fälle **38.** 13; **30.** 5; **31.** 6. Durch die Pyeloplicatio wird die zuvor zu hoch liegende Abflussöffnung wieder an die tiefste Stelle des regelmässiger formirten Reservoirs gebracht.

c) Correctur des abnormen Ureterverlaufs. Aber auch nach dieser Correctur würde die Entleerung in denjenigen Fällen unvollständig bleiben, in denen der Halstheil des Ureters trotz Befreiung aus abknickenden Adhäsionen und Hebung der Niere stets wieder in die fehlerhafte aufsteigende Richtung zurückfedert. In

solcher Lage vermag man durch eine vom Nierenbecken zum Ureter verlaufende Naht (Fig. 4 y) den federnden Knick an der Abgangsstelle zu corrigiren und einen normal abwärts gerichteten Verlauf zu erzwingen. Die Ausführung dieses Verfahrens ist im Falle **38.** 13 beschrieben. Ob man derartige plastische Operationen mit der Anlegung einer temporären Nierenfistel vereinigt, oder nicht, hängt von dem Maasse der Elasticität ab, welche das Nierenbecken noch bewahrt hat. Contrahiren sich seine Wandungen gut nach Entleerung der Flüssigkeit, so kann auf die Fistelbildung verzichtet werden. Bleiben die Wandungen schlaff, so ist die Drainage des Sackes nothwendig, da nur unter dem Einflusse längerer Druckentlastung die geschädigte Elasticität und Contractilität wieder hergestellt werden kann, soweit sie nicht unwiederbringlich verloren war. Bei sehr grossen hydronephrotischen Säcken, insbesondere dann, wenn der Ureter nach ausgedehnter Einbettung in ihre Wand spaltförmig einmündet, genügt die Pyeloplicatio nicht mehr. Hier ist es erforderlich, entweder den Harnleiter aus seiner Verschmelzung mit der Nierenbeckenwand auszulösen oder an dem tiefsten Punkte des Sackes eine neue Abflussöffnung mittelst einer Ureteropyeloneostomie oder einer Ureteropyeloanastamosis herzustellen.

Fig. 4.

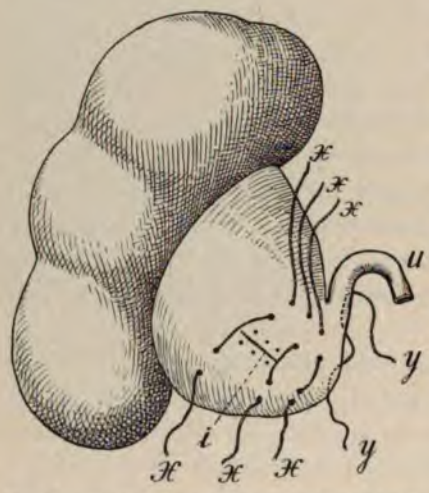

Pyeloplicatio und Uretercorrectur. Hinterseite der linken Niere.
i Vernähte Incision der Hinterwand des Nierenbeckens. *x* Nähte für die Pyeloplicatio. *y* Naht für die Correctur des Ureterverlaufs. *u* Ureter.

d) Auslösung des Ureters aus seinem Verlauf in der Wand des Nierenbeckens. Die Auslösung und Mobilisirung des Ureters kann nur den schrägen Verlauf und die daraus resultirende spitzwinklige Einmündung mit spaltförmiger Oeffnung bekämpfen, lässt aber die fehlerhafte Insertion an einer zu hoch gelegenen Stelle bestehen. Deshalb kann eine vollkommene Entleerung damit nicht erreicht werden. Um eine Wiederverwachsung des ausgelösten Ureters mit der Sackwand zu verhindern, empfiehlt es sich, ihn in das Peritonealperitoneum einzustülpen, und dieses über ihm zu vernähen, so dass er gewissermassen mit einem Mesenterium bekleidet ist. Die genauere Beschreibung des Verfahrens findet der Leser im Falle **52.** 27.

e) Ureteropyeloneostomie, Ureteropyeloanastomosis. Wirksamer müssen die Methoden sein, welche die fehlerhafte Insertion durch gänzliche Ausschaltung des in der Sackwand eingebetteten Ureterabschnitts beseitigen, indem sie eine neue Communication zwischen dem tiefsten Punkte des Sacks und dem Abflussrohr herstellen. Hierzu führen zwei Wege: entweder die Querdurchtrennung des Ureters an der Stelle, wo er frei aus der Einbettung heraustritt mit folgender Implantation seines distalen Stücks an dem abhängigsten Punkte (Ureteropyeloneostomie, Küster) oder die Herstellung einer seitlichen Anastomose zwischen diesem und dem freien Abschnitte des Harnleiters (Ureteropyeloanastomosis). Nähere Angaben über diese Verfahren siehe in dem Capitel XVI „Erkrankungen des Ureters".

f) Spaltung der spornartigen Ureter-Nierenbeckenscheidewand. Eine letzte Methode zur Wiederherstellung des freien Abflusses besteht in der Spaltung der

spornartigen Scheidewand zwischen dem Lumen des Nierenbeckens und dem des Ureters. Gegen Wiederverwachsung der Spaltränder schützt ihre Umsäumung oder die Einlegung eines Dauer-Ureterkatheters.

Fig. 5.

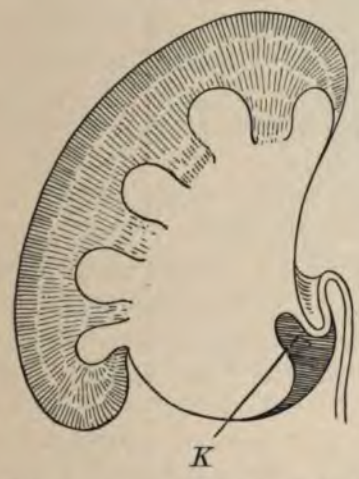

K Ureterklappe im Profildurchschnitt.

Fig. 5a.

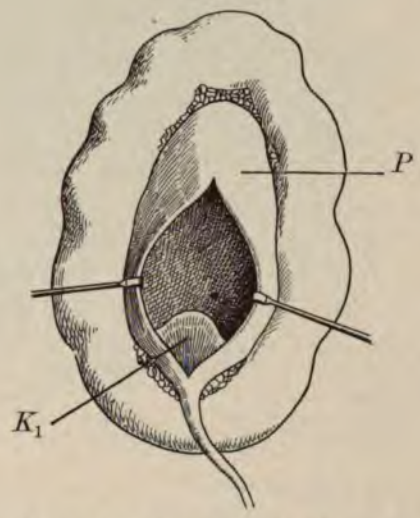

K_1 Aufsicht auf die Ureterklappe durch eine mit Häkchen auseinander gezogene Incisionsöffnung des Nierenbeckens *P*.

Fig. 5b.

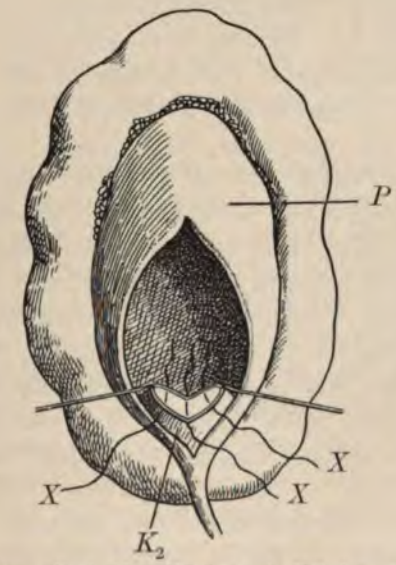

K_2 Ureterklappe gespalten, die beiden Hälften mit Häkchen auseinander gezogen.
X Nähte durch die Schleimhauträuder der gespaltenen Klappe.

g) **Nephrotomie.** Bei allen diesen Eingriffen an grossen Säcken ist die gleichzeitige Nephrostomie unentbehrlich, um sowohl durch freie Ableitung des Urins nach aussen die Heilung der plastischen Operationen zu sichern, als auch durch

dauernde Druckentlastung die geschädigte Elasticität der Wandungen soweit als möglich wiederherzustellen. Ist diese unwiederbringlich verloren, so vermag kein Verfahren die Retention zu beheben. Es bleibt dann, falls die Nierenincision sich schliesst, eine Hydronephrose bestehen, welche im besten Falle beschwerdelos ertragen wird, da nach Beseitigung des Abflusshindernisses dem Eintritt einer zu starken Spannung durch die Entleerung des Ueberschusses in die Blase vorgebeugt wird. Meistens gelingt es aber nicht einmal, dieses unvollkommene Resultat zu erreichen; es bleibt eine dauernde Fistel, welche entweder ertragen werden muss, oder nur durch Exstirpation des Sackes beseitigt werden kann. In neuester Zeit ist der Versuch gemacht worden, den abhängigsten Abschnitt eines sehr tief hinabreichenden Hydronephrosensacks unter Umgehung des Ureters direct mit der Blase zu anastomosiren.

h) Klappenspaltung. Bei den Hydronephrosen mit Klappenbildung beseitigt eine Spaltung der Klappe mit Umsäumung der Spalträndер das Hinderniss. Hier empfiehlt sich, selbst bei nicht sehr ausgedehnten Säcken die temporäre Offenhaltung der Nierenbeckenincision, weil eine in den ersten Tagen nach der Operation auftretende Schwellung im Bereiche des Spalts leicht den Abfluss behindern könnte. Die ausführliche Beschreibung des Operationsverfahrens findet sich im Falle 41.16, s. Textabbildung Fig. 5, 5a, 5b. pag. 69.

i) Steinextraction. Für die durch Stein in der Niere oder im Ureter erzeugten Hydronephrosen besteht die selbstverständliche causale Behandlung in der Entfernung der verstopfenden Concremente, deren genauere Vorschriften in dem Capitel der Nieren- und Uretersteine zu finden sind. Doch ist es mit dieser Beseitigung der primären Krankheitsursache allein nicht immer gethan, da bisweilen secundäre Veränderungen des Nierenbeckens und Ureters selbst noch nach Entfernung des Steins eine ungehinderte Entleerung beeinträchtigen können. Hier kommen seltener blindsackartige Ausstülpungen des Nierenbeckens unterhalb der Abflussöffnung in Betracht, als adhäsive Verziehungen und Fixationen des Ureterhalses in abnormer Verlaufsrichtung. Ist die unregelmässige Erweiterung des Nierenbeckens nicht zu weit vorgeschritten, so kann die aus einer Nephrostomie sich ergebende Drainage genügen, die Elasticität der Wandungen durch Druckentlastung wiederherzustellen und eine regelmässige Configuration des Nierenbeckens herbeizuführen. Hat die Elasticität aber erheblich gelitten, dann könnte in seltenen Fällen bei aseptischem Inhalt auch hier einmal die Hinzufügung der Pyeloplicatio zur Drainage der Niere eine Stelle finden. Verwachsungen und Verziehungen des Ureters müssen gelöst werden. Behält dieser trotzdem die Neigung, in die fehlerhafte Richtung zurückzufedern, so ist ein an seinem Abgange befindlicher Knickungswinkel durch die oben erwähnte Nahtcorrectur (s. Textabbildung No. 4. y), weiter abwärts gelegene störende Abweichungen von dem gestreckten Verlaufe durch Einlegung eines permanenten Ureterkatheters auszugleichen.

k) Beseitigung von Ureterstenosen. Bei den durch Stenosen des Ureters verursachten Hydronephrosen ist neben den verschiedenartigen Verfahren zur Beseitigung der Verengung, nämlich der Bougirung, der Einlegung eines Dauerkatheters, der Längsspaltung der Strictur mit querer Vernähung, der Resection, der Ureteropyeloneostomie und Uterocystoneostomie stets eine Drainage der Niere durch die Nephrostomie erforderlich. Denn sie gewährt nicht nur eine grössere Sicherheit der Heilung operativer Eingriffe am Ureter, sondern ermöglicht eine Bougirung in retrograder Richtung, welche

wirksamer ist als die cystoskopische, weil man in der Anwendung dickerer Sonden und der Zeitdauer ihres Verweilens unbeschränkter ist.

l) Anlegung permanenter Nierenbecken- und Ureterfisteln. Diejenigen Hydronephrosen, welche einer Compression des Ureters durch inoperable Geschwülste ihre Entstehung verdanken, dürften in den allerseltensten Fällen Gegenstand chirurgischer Therapie sein, weil das Grundleiden keine radicale Heilung zulässt. Immerhin könnte sich bei doppelseitigen oder lebhaften Beschwerden einseitiger Hydronephrosen die Nothwendigkeit eines palliativen Eingriffes ergeben, welcher dann je nach Sachlage in Anlegung einer Nieren- oder Ureterfistel, in den seltensten Fällen in einer Umgehung des Hindernisses durch Anastomose zwischen Ureter und Blase resp. Ureter und Nierenbecken bestehen würde.

m) Verhalten bei Blasentumoren an der Ureterpapille. Bei den Hydronephrosen, welche durch intravesicale Abflusshindernisse in der Gegend der Ureterpapille erzeugt werden, wie Blasen-Tumoren oder Steine in Divertikeln, in deren Grunde der Harnleiter mündet u. s. w., besteht die causale Therapie in der Beseitigung dieser Bildungen. Mit der Exstirpation von Blasentumoren in der Gegend der Papille ist nicht selten die Resection eines Stückes des von der Geschwulst umwachsenen Ureters nothwendig unter Neuimplantation des centralen Abschnitts in eine andere Stelle der Blase.

n) Verhalten bei nicht erkennbarem Abflusshinderniss. Vermag man auch bei vielen Hydronephrosen den Grund des Abflusshindernisses entweder vor oder während der Operation zu finden, so ist es leider in einer nicht ganz kleinen Zahl von Fällen unerkennbar. Dann sind wir gezwungen, uns auf die Nephrostomie zu beschränken, in der Hoffnung, durch die Drainage die verlorene Elasticität der Sackwandungen soweit wiederherzustellen, dass sie nach Schluss der Fistel das unbekannte Hinderniss zu überwinden vermag. Da der Erfolg dieses Planes von der Natur des Hindernisses abhängt, so wird man in manchen dieser Fälle auf eine permanente Fistel zu rechnen haben, deren Beseitigung mangels anderer uns zu Gebote stehender Mittel die Nephrectomie erfordert.

o) Indicationen für die Exstirpation. In den voranstehenden Ausführungen haben wir uns bisher nur mit den konservativen Methoden der Hydronephrosenbehandlung beschäftigt. Immerhin hat diese Therapie aus inneren wie aus äusseren Gründen ihre Grenzen. Zunächst ist die Exstirpation bei Säcken mit obliterirtem Ureter am Platze. Durch ihre Entfernung erleidet der Organismus keine Einbusse, weil eine dauernd geschlossene Hydronephrose für die Ausfuhr der Stoffwechselproducte nichts mehr leistet. Dieselbe Nothwendigkeit ergiebt sich unter der Voraussetzung völliger Functionsfähigkeit der zweiten Niere aus einem wiederholtem Misslingen unserer conservativen Bestrebungen. Endlich dürften sehr ausgedehnte Säcke mit fast verschwundenem Parenchym, sowie solche, welche aus einer im kleinen Becken gelegenen Niere hervorgegangen sind, am besten der Exstirpation verfallen, weil hier sowohl die Aussicht auf eine conservative Heilung verhältnissmässig gering ist, als auch die aus dem Leiden erwachsenden Beschwerden erheblich sein können. Für die Zulässigkeit conservativer Operationen zur Wiederherstellung des Abflusses ist die Beschaffenheit der retinirten Flüssigkeit maassgebend; man kann bei aseptischen Hydronephrosen erheblich mehr wagen als bei inficirten, da bei diesen alle plastischen Operationen nicht nur weniger Aussicht auf primäre Heilung geben, sondern auch gefährlicher sind. Deshalb muss es

als feststehende Regel gelten, inficirte Hydronephrosen erst durch die Anlegung einer Nephrostomie und Localbehandlung mit desinficirenden Ausspülungen in aseptische umzuwandeln, ehe man sich an die Beseitigung eines Abflusshindernisses durch plastische Operationen wagt. Die äusseren Gründe, welche zur Abweichung von den conservativen Principien veranlassen können, liegen in der Lebenstellung des Patienten. Gestattet sein Beruf oder seine Vermögenslage nicht, den längeren Invaliditätszustand zu ertragen, der mit der Anlegung einer Nierenbeckenfistel oder wiederholten operativen Eingriffen verbunden ist, so kann die Nephrectomie die zweckmässigere Operation sein.

Uebersichtstabelle der bei aseptischen und inficirten Hydronephrosen ausgeführten Operationen.

Krankheitsursache	Anzahl der Krankheitsfälle	Anzahl der Operationen	Primäre Nephrectomie		Secundäre Nephrectomie		Nephrotomie			Nephrotomie und Ureterresection mit Ureterocystoneostomie		Nephrotomie und Auslösung des Ureter aus Adhäsionen		Nephropexie		Nephropexie und Pyeloplicatio		Plastischer Verschluss der Nierenfistel		Punctionsdrainage	
			geh.	gest.	geh.	gest.	geh.	Fistel	gest.	geh.	gest.	geh.	gest.	geh.	gest.	geh.	gest.	geh.	gest.	ungeh.	gest.
1. Abnorme Beweglichkeit	8	8	4	—	—	—	1	—	—	—	—	—	—	1	—	2	—	—	—	—	—
2. Skoliotische Dislocation	5	7	1	1	—	—	1	—	—	—	—	1	—	1	—	1	—	1	—	—	—
3. Tiefstand aus unbekannter (congenitaler?) Ursache	2	3	—	1	1	—	—	1	—	—	—	—	—	—	—	—	—	—	—	—	—
4. Klappenbildung	1	1	—	—	—	—	—	—	—	—	—	—	—	—	—	—	—	—	—	—	—
5. Nierenbeckenstein	1	1	1	—	—	—	—	—	—	—	—	—	—	—	—	—	—	—	—	—	—
6. Stenose des Ureters	1	3	—	—	—	—	—	—	—	1	—	—	—	—	—	—	—	1	—	—	—
7. Abnormer Ursprung des Ureters bei Hufeisenniere	1	1	—	—	—	—	1	—	—	—	—	—	—	—	—	—	—	—	—	—	—
8. Prolapsus uteri	1	1	—	1	—	—	—	—	—	—	—	—	—	—	—	—	—	—	—	—	—
9. Hinderniss im Ureter unbekannter Art	1	1	1	—	—	—	—	—	—	—	—	—	—	—	—	—	—	—	—	—	—
10. Parese der Blase	1	1	—	—	—	—	1	—	—	—	—	—	—	—	—	—	—	—	—	—	—
11. Entzündliche Blasenkrämpfe	1	1	—	—	—	—	1	—	—	—	—	—	—	—	—	—	—	—	—	—	—
12. Congenitale Abflusshindernisse ohne Dilatation des Ureters	5	7	2	—	1	—	—	—	1	—	—	1	—	—	—	—	—	—	—	1	—
13. Congenitale Abflusshindernisse mit Dilatation des Ureters	2	2	1	—	—	—	1	—	—	—	—	—	—	—	—	—	—	—	—	—	—
14. Wahrscheinlich congenitale Aetiologie	3	6	1	—	2	—	—	2	—	—	—	—	—	—	—	—	—	—	—	1	—
15. Unbekannte Aetiologie	7	9	1	—	2	—	3	2	1	—	—	—	—	—	—	—	—	—	—	—	—
Summa	40	52	12	3	6	0	9	5	2	1	0	2	0	2	0	3	0	2	0	2	0
			15		6		16			1		2		2		3		2		2	

Zahl der Fälle	Zahl der Operationen	Zahl der vollkommenen Krankheitsheilungen	Zahl der unvollkommenen Heilungen ohne Fistel	Zahl der Todesfälle
40	52	32	3	5

Beobachtungen operirter Hydronephrosen.

I. Retentionen durch behinderten Abfluss aus der Niere in den Ureter.

A. Abflussstörungen durch abnorme Mobilität der Niere.

Fall 26.1. Hydronephrosis intermittens ex Mobilitate renis dextri. Nephropexie. Dauerheilung.

Frl. J., 30 Jahre. Aufgenommen 1. 2. 97. Entlassen 17. 4. 97.

Eine Schwester geisteskrank gestorben. Vor 10 Jahren wurde sie entbunden, später war sie gonorrhoisch, wahrscheinlich auch syphilitisch inficirt. Vor 3 Jahren stellten sich plötzlich Schmerzen in der rechten Lumbalgegend ein, welche längs des Ureters nach unten ausstrahlten. Solche Schmerzanfälle von 24stündiger Dauer wiederholten sich zunächst in monatelangen Intervallen; später nahmen Häufigkeit, Dauer und Intensität der Anfälle zu. Jeder begann mit Erbrechen, zugleich stellte sich im rechten Hypochondrium eine Geschwulst ein, die mit Abfall der Beschwerden wieder verschwand zugleich mit Zunahme der während der Schmerzperiode verringerten Urinausscheidung. Patientin glaubte einen ungünstigen Einfluss alkoholischer Getränke bemerkt zu haben. Im November 1896 wurde der bis dahin klare Urin nach einem Anfalle trübe mit viel Bodensatz. Kurz vor diesem Ereigniss hatte ein starker Fluor mit Brennen in der Harnröhre bestanden.

Status. Patientin von mässig guter Ernährung. Die rechte Niere in der anfallsfreien Zeit nicht vergrössert, aber so beweglich, dass sie bei tiefer Inspiration mit ihrem oberen Umfange bis zum unteren Rippenbogen hinabsteigt. Es besteht starker Fluor und Cervixkatarrh. Der rechte Ureter nicht verdickt, etwas schmerzhaft. Pat. sehr nervös erregbar und hysterisch, zeigt unmotivirten Wechsel zwischen Weinen und Heiterkeit. Patellarreflexe sehr verstärkt.

5. 2. 97 Nephropexie nach Guyon's Methode. Die Niere ist eng von der Fettkapsel umschlossen und dieser mässig fest adhärent, das Nierenbecken erheblich erweitert, leer. Bei der Palpation vom Hilus aus fühlt man eine beträchtliche Erweiterung aller Kelche mit starker Verdünnung der Nierensubstanz. Anomalien am Ureterabgang und am Ureter selbst fehlen.

Resultat. Dauerndes, noch nach 3 Jahren constatirtes Verschwinden der Anfälle; die unvergrösserte Niere erhält sich in der fixirten Lage. Die hysterischen und hypochondrischen Zustände steigern sich trotzdem fortdauernd, so dass Pat. im Sommer 1900 eine Nervenheilanstalt aufsuchen muss.

Fall 27.2. Intermittirende Hydronephrose der rechten beweglichen Niere seit dem Kindesalter. Uebergang in remittirende inficirte Hydronephrose mit Hämaturien. Nephrectomie. Heilung.

Frau Martha B., 31 Jahre, aufgenommen 28. 5. 92. Geheilt entlassen 6. 6. 92.

Eine Schwester leidet an Wanderniere. Pat. erinnert sich, seit dem 10. Lebensjahre an wöchentlich bis monatlich auftretenden Schmerzanfällen in der rechten Leibeshälfte gelitten zu haben, mit Uebelkeit, Kältegefühl und Erbrechen. Mit den Schmerzen trat jedesmal Schwellung der Niere und Verminderung der Urinmenge ein. Mit dem Aufhören des Anfalls verschwand die Geschwulst theils spontan, theils durch Druck mit der Hand und stieg die Harnabsonderung. Das Eintreten der Anfälle wird begünstigt durch langes Stehen, Bücken, Heben, den Genuss blähender Speisen und kohlensäurehaltiger Getränke. 10 Jahre vor der Aufnahme (im Jahre 1882) konnte ich die Richtigkeit der Angaben der Pat. durch häufige Untersuchungen bestätigen. In den freien Intervallen fand ich die rechte Niere etwas vergrössert, gänzlich unter den Rippenrand gesunken, quer gelagert, mit nach oben und innen gerichtetem Hilus. Der Urin war mässig katarrhalisch getrübt. Die erste Schwangerschaft im Jahre 1883 hatte ein fast 4jähriges Verschwinden der Anfälle zur Folge. Nur bei schwerem Heben trat Schwellung an der rechten Seite ein, welche sich durch leichten Druck mit der Hand in wenigen Minuten beseitigen liess. Trotz der Besserung der subjectiven Beschwerden konnte ich eine Zunahme der hydronephrotischen Nierenschwellung constatiren, welche sich jetzt vom Rippenrand bis zur Spina-Nabellinie erstreckte. Die Geschwulst liess sich etwas, aber nicht wesentlich durch Druck verkleinern. Nach dieser 4jährigen subjectiven Besserung änderte sich der Zustand dahin, dass die Anfälle nicht mehr intermittirten, vielmehr Pat. selten frei von Schmerzen war, welche sich bei der geringsten Bewegung und bei Nahrungsaufnahme steigerten. Jetzt kamen Hämaturien hinzu. Der Urin war erheblich getrübt, wurde

schnell ammoniakalisch. Die Mictionshäufigkeit steigerte sich. Es bestand häufige Uebelkeit, zeitweise Erbrechen, oft Kältegefühl. Die Grösse der Geschwulst wuchs ohne beträchtliche Schwankungen; selbst bei niedrigstem Füllungszustande bestand ein grosser Tumor.

6. 6. 92. Nephrectomie. Die Freilegung lässt einen fixirten Tiefstand der Niere erkennen. Der obere Pol stand einen Querfinger breit unterhalb des Randes der 12. Rippe. In dieser Lage war das Organ durch Verwachsungen am unteren Pol und der unteren Hälfte des convexen Randes befestigt. Die Niere stellt einen Sack mit grossen buckeligen Prominenzen dar. Nierenbecken relativ weniger, Kelche bis auf Pflaumen- und Apfelgrösse erweitert. Die grösste Ausdehnung der Hohlräume liegt am unteren Pol, wo die Wand bis zur Dicke einer Fischblase verdünnt ist. Auf der Schleimhaut des Nierenbeckens befinden sich einige weissglänzende Flecke, besonders stark am unteren Umfange des Ureterabgangs. In der Normalposition der Niere fliesst nur ein geringer Bruchtheil des flüssigen Inhalts ab, der sich erst dann langsam entleert, wenn man das Organ in horizontale Lage mit nach unten gerichtetem Becken bringt.

Epikrise. Hier haben wir einen typischen Fall intermittirender Hydronephrosenbildung auf Grund abnormer Beweglichkeit der Niere vor uns. Das Leiden datirt aus früher Jugend, da bereits im 10. Jahre Schmerzanfälle zugleich mit palpabeln Anschwellungen der Niere constatirt werden konnten. Es liegt somit die grosse Wahrscheinlichkeit vor, dass hier, wie in vielen Fällen von Wanderniere, eine congenitale Disposition vorhanden war. In den Rahmen dieser Vorstellung passt die von mir selbst festgestellte Thatsache, dass auch die Schwester an doppelseitigen Wandernieren leidet und sehr nervös ist. Der Fall ist typisch, weil er die Entstehungsbedingungen der intermittirenden Retention und ihren Uebergang in eine permanente offene Hydronephrose veranschaulicht. Der erste Grund der Stauung liegt in dem Descensus und der damit verbundenen Retroversion der Niere mit Drehung des Hilus nach aufwärts. Vergl. Cap. II. Da der bewegliche Ureterhalstheil diesen Lageveränderungen der Niere folgt, muss er in eine abnorme Verlaufsrichtung gerathen, welche ihn sowohl gegen das Nierenbecken wie gegen den fixirten Abschnitt des Harnleiters abbiegt resp. abknickt und zu einer Erschwerung oder Unterbrechung des Abflusses führt. Mit der häufigen Wiederholung dieses Vorgangs tritt eine Ausweitung des Beckens und der Kelche unter zunehmendem Elasticitätsverlust der Wandungen ein, bis auch bei Rückkehr in die normale Lage keine vollständige Austreibung des Inhalts stattfinden kann und ein Residualharn bleibt. Mit dem Wachsen des Rückstandes und der dadurch bedingten Gewichtszunahme sinkt die Niere noch tiefer hinab, sodass die Entleerung immer mehr erschwert wird. Tritt dann in Folge der mit den häufigen Abflussunterbrechungen verbundenen Circulationsstörungen eine adhäsive Fixation in der abnormen Lage hinzu, so ist aus der intermittirenden eine permanente remittirende Hydronephrose geworden, welche nur noch Volumschwankungen in geringem Umfange zugänglich ist. In diesem Falle tritt uns zum ersten Male das Auftreten von Hämaturien aus dem Hydronephrosensack entgegen, eine Erscheinung, der wir in mehreren folgenden Beobachtungen in ausgeprägterem Grade begegnen werden. Nicht oft ist man in der Lage wie in diesem Falle, durch 10jährige eigene Beobachtung alle Stadien einer Hydronephrosenentwicklung in einer beweglichen Niere verfolgen zu können. Meistens bekommen wir nur das Endstadium zu sehen, dessen Entwicklung wir nur aus den anamnestischen Angaben und der anatomischen Untersuchung des Ureterverlaufs erschliessen können. Ein solcher Fall ist der folgende.

Fall 28.3. Rechtsseitige remittirende Hydronephrose bei fixirtem Tiefstand der Niere. Blutige Umwandlung des Inhalts in den Occlusionsperioden. Reflectorische Oligurie im Anfalle. Nephrectomie. Heilung.

Adolf B., 33 Jahr. Aufgenommen 4. 11. 90, entlassen 10. 12. 90.

Pat. datirt den ersten Beginn von Schmerzen in der rechten Niere bis in das 14. Lebensjahr zurück, als er in seiner Lehrlingszeit genöthigt war, öfters schwere Lasten zu heben. Erst mit der Zeit kam es zu typischen Anfällen mit Uebelkeit, Erbrechen, schmerzhafter Spannungszunahme im Leibe und Frösteln. Auf der Höhe ihrer Intensität trat zunächst Dysurie auf, dann bildete sich eine Geschwulst in der unteren rechten Leibeshälfte unter plötzlich eintretender auffälliger Verminderung der Harnausscheidung. Mit Lösung des Anfalls wurde zunächst eine erheblich vermehrte Absonderung blassen Urins wahrgenommen, welche erst nach 24—48 Stunden eine blutige Färbung bekam, die 10 bis 12 Tage währte. Die Anfälle steigerten sich allmälig bis zu 8tägiger Dauer unter Ausbildung einer die Mittellinie überschreitenden Geschwulst.

Am 5. 5. 90 kam es zu einem besonders heftigen Anfalle mit ungewöhnlich starker Herabsetzung der Urinmenge und Ausbildung einer enormen prallen Geschwulst, welche noch am 13. nicht zur Lösung gekommen war. Als wegen starker Athemnoth die Punction erforderlich wurde, entleerte sich ein Liter dunkelrothblutiger Flüssigkeit durch den Trocart; unmittelbar danach trat sofort eine ungemein reichliche Entleerung hellen, klaren, makroskopisch blutfreien Urins per vias naturales ein. Erst nachdem diese unblutige Polyurie einige Tage gewährt hatte, folgte wieder eine mehrtägige Ausscheidung blutig gefärbten Harns, welche endlich normalem Verhalten Platz machte[1]).

Bei der Untersuchung am 4. 10. 90, nach 19jährigem Bestande des Leidens, fand sich ein enormer rechtsseitiger Nierentumor, dessen oberer Umfang sich unterhalb des Rippenrandes befand, der sich nach unten bis ins kleine Becken erstreckte, nach links die Mittellinie um 1 cm, nach rechts nur wenig die rechte Mamillarlinie überschritt. Die Lumbalgegend war vollkommen leer. Aus diesem Befunde ergab sich, dass die Niere erheblich nach vorn und unten dislocirt war.

Nephrectomie. Beschreibung des Präparats. (Tafel III Fig. 3.) An der exstirpirten Niere findet man eine verdünnte und verschmälerte Nierensubstanz von 24 cm Länge. Den grössten Antheil an der Geschwulst hat das enorm dilatirte Nierenbecken von herzförmiger Gestalt. Die Länge der nach oben gerichteten convex ausgeschweiften Kante beträgt von der Basis bis zur Spitze 14 cm, die der unteren nur 7 cm. Demzufolge ist die Spitze gegen den unteren Pol gerichtet. Von dieser ausgehend, verläuft der Harnleiter nicht wie in der Norm nach abwärts, sondern nach aufwärts und hinten; er liegt in einer Länge von 3 cm, spitzwinklig gegen das Nierenbecken geknickt, dicht der hinteren Beckenwand an, überbrückt durch lamellöse Bindegewebsbögen, welche ihn mit ihren Fusspunkten an das Becken heften, und geht erst dann nach Bildung einer zweiten Krümmung in die normale, absteigende Richtung über. Auf der Schleimhaut des Nierenbeckens finden sich reichlich hämorrhagische Belege. In den oberen zwei Dritteln ist die Nierensubstanz auf eine dünne Schale reducirt, während sie im unteren Drittel in eine fibröse Wand verwandelt ist, von deren Innenfläche unvollständige Scheidewände als Reste der Kelchgrenzen in den Hohlraum vorspringen.

Epikrise. Aus dem nach oben und hinten gerichteten Verlauf des Ureterhalses lässt sich klar erkennen, dass die Niere sowohl nach unten und innen hinabgeglitten ist, als sich auch um ihre Längsachse derart gedreht hat, dass das Becken nach vorn sah. Die erstgenannte Lageveränderung ist die typische Dislocationsrichtung aller beweglichen Nieren, bei denen nicht eine abnorme Länge oder Dehnbarkeit der Stielgefässe besteht. Die Drehung des Hilus nach vorn kommt erst zu Stande, wenn die durch die Senkung entstandene Harnstauung zu einer so bedeutenden Volumszunahme des Beckens geführt hat, dass es sich wegen des Widerstandes der unnachgiebigen Wirbelsäule nicht weiter medianwärts ausdehnen kann, sondern gezwungen ist, sich hinter den dehnbaren Bauchdecken Platz zu suchen. Indem der bewegliche Halstheil des Ureters den Lageveränderungen der Niere folgt, nimmt er durch deren Hinabsinken eine aufsteigende Richtung an, während er durch die Vorwärtsdrehung des Nierenbeckens an dessen hintere Wand geräth. Daraus resultirt eine nach hinten und aufwärts gehende Verlaufsrichtung des Ureterhalses. Da er in dieser fehlerhaften Richtung

1) Die Würdigung dieser Harnverhältnisse für die Frage der reflectorischen Oligurie findet sich in dem Capitel XII „Anurie".

durch brückenförmig über ihn gespannte, mit ihren Fusspunkten am Nierenbecken festsitzende Bindegewebsbögen fixirt ist, besteht ein dauerndes Abflusshinderniss, welches bei mittlerem Füllungszustand der Hydronephrose noch eine unvollkommene Entleerung gestattet, bei der durch Zunahme des Residualharns nothwendig wachsenden Spannungszunahme aber zur völligen Absperrung führen muss, weil mit der Dehnung des Sackes die den Ureter überbrückenden Bindegewebsbögen sich abflachen und ihn dadurch noch fester an die Wand des Nierenbeckens pressen.

Hier sehen wir in regelmässiger Weise mit jedem Occlusionsanfalle eine Hämorrhagie in den Sack eintreten, als deren Ursache man eine durch die plötzliche intrarenale Drucksteigerung erzeugte venöse Stauung zu betrachten hat. Diese Circulationsstörung trägt durch die in ihrem Gefolge auftretende Schwellung der Nierenbecken- und Ureterschleimhaut gleichfalls zur Verlegung der spaltförmigen Abflussöffnung bei. Dass im Beginn des Leidens der Eintritt der Schmerzanfälle von Dislocationen der Niere abhängig war, wird durch die interessante Angabe bewiesen, dass Pat. so lange völlig beschwerdefrei war, als er während seiner einjährigen Dienstzeit sein Säbelkoppel fest um den Leib geschnallt trug. (Vergl. die identische Angabe im Falle **29.24.**)

Fall **29.4.** Intermittirend entwickelte, jetzt geschlossene linksseitige enorme Hydronephrose ohne Beschwerden. Nephrectomie. Heilung.

Frl. Frieda C., 44 Jahre. Aufgenommen 27. 6. 93. Geheilt entlassen 4. 8. 93.

Pat. suchte ärztlichen Rath ausschliesslich wegen ihres abnorm starken Leibesumfanges nach, ohne die geringsten Beschwerden zu fühlen. Es wurde eine grosse linksseitige Hydronephrose von mehr als 3 Litern Inhalt entdeckt, von deren Vorhandensein Pat. keine Ahnung hatte. Aber die genaue Anamnese und die Untersuchung des operativ gewonnenen Präparats ergab, dass auch diese Geschwulst sich intermittirend entwickelt hatte. Denn bereits im 27. Lebensjahre war eine damals irrthümlich auf die Milz bezogene Organschwellung constatirt worden und häufig hatten sich nach Anstrengungen Anfälle von Erbrechen mit kolikartigen Schmerzen eingestellt. Die Exstirpation ergab einen mannskopfgrossen Sack, zum grössten Theil von dem enorm dilatirten Nierenbecken gebildet, dem die dünnwandig ausgezogene Nierensubstanz kappenförmig aufsass, besetzt mit durchscheinenden Buckeln, welche den ausgedehnten Kelchen entsprachen. In der ganzen Längsausdehnung des Hilus tritt eine Anzahl von Gefässen in die Niere ein, von denen die grössten arteriellen Aeste obliterirt sind. Der Ureter entspringt $5^1/_2$ cm oberhalb des tiefsten Punktes der Aussackung und verläuft von da ab, eng der hinteren Wand anliegend, in einer Ausdehnung von 5 cm schräg nach aufwärts und hinten, ehe er in die normale Richtung umbiegt. In dieser aufsteigenden Strecke ist er unverrückbar an die Hinterwand des Beckens durch bindegewebige Lamellen fixirt, welche ihn theils überbrücken, theils mesenteriumartig an seiner Unterlage fixiren. (Vergleiche die Abbildung in meinen „Erfahrungen über Nierenchirurgie". S. 68.) Somit hat man vor genauer Präparation zuerst den Eindruck, als ob der Harnleiter 5 cm weit innerhalb der Wand des Nierenbeckens verliefe. Beim Einschneiden eines Fensters in die vordere Wand des Sackes zeigt sich eine exquisit ventilartige, halbmondförmige Klappe am oberen Umfang des Ureterostiums, welche mit ihrem scharfen Rande gegen den unteren Theil des Nierenbeckens sieht. Sie stellt ein Kreissegment dar, dessen Sehne ca. 2 cm lang ist.

Epikrise. Bei der fast vollkommenen Identität des anatomischen Befundes mit dem des vorigen Falles gestattet das Präparat dieselben Schlüsse auf die Entstehung des abnormen Ureterverlaufs durch Descensus der Niere und Drehung des Beckens nach vorn. Dazu kommen noch als Bestätigung die anamnestischen Angaben des Auftretens intermittirender Schmerzanfälle.

Diese Beobachtung zeigt uns das letzte Stadium der Folgezustände beweglicher Nieren. Aus der intermittirenden offenen ist eine geschlossene, beschwerdelose Hydronephrose geworden. Wie die völlige Absperrung durch Fixation des Ureters in anomaler

Verlaufsrichtung zu Stande kommt, ist bei Betrachtung des vorangehenden Falles erörtert worden. Hier begegnen wir zum ersten Male einer secundären Klappenbildung, welche ihre Entstehung der spitzwinkligen Insertion des mit der Nierenbeckenwand verschmolzenen Harnleiters verdankt. Dass die anfänglichen Schmerzparoxysmen verschwinden, wenn die Hydronephrosen eine bedeutende Grösse erreicht haben, erklärt sich durch den fortschreitenden Elasticitätsverlust der Wandungen. Denn nur bei noch vorhandener Elasticität vermag eine plötzliche Zunahme der Retention durch Ureterverschluss jene Höhe der Spannung hervorzubringen, welche als Schmerzanfall empfunden wird. Es geht mit den Nieren wie mit den Blasen: ist die Blasenmusculatur noch kräftig, so erzeugt eine Harnverhaltung heftigen Schmerz; ist sie senil atrophisch oder durch Krankheiten des Centralnervensystems gelähmt, so werden enorme Ueberfüllungen nicht mehr empfunden.

Zu den mannigfachen durch Nierensenkung erzeugten Abflusshindernissen, welche das Studium der vorangehenden Fälle uns gelehrt hat, gesellt sich als ein neues die Compression des Ureters durch einen kreuzenden Ast der Nierenarterie. Die Entstehung dieser fatalen Configuration ergiebt sich aus den beiden folgenden Beobachtungen.

Fall **30**.5. Rechtsseitige intermittirende Hydronephrose bei congenitalem Tiefstand der Niere, Kreuzung des Ureters mit der Nierenarterie. Nephropexie mit Pyeloplicatio. Dauerheilung.

Frl. Rosa A., 22 Jahre. Aufgenommen 14. 7. Entlassen 12. 8. 98.

Anfang des Sommers 97 traten während der Nacht plötzlich heftige Schmerzanfälle in der ganzen rechten Leibeshälfte ein mit heftigem Erbrechen und Hitzegefühl, die bis zum Mittag des nächsten Tages andauerten. Ein gleicher Anfall wiederholte sich nach einigen Wochen. Seitdem besteht nach langem Gehen oder Stehen ein dumpfer Schmerz in der rechten Seite.

Status. Die rechte Niere stellt eine fluctuirende Geschwulst vor, deren oberer Pol in linker Seitenlage unmittelbar unterhalb des Rippenbogens liegt, während die übrigen Grenzen nicht scharf zu bestimmen sind, da sie bei längerer Untersuchung immer undeutlicher werden, bis schliesslich das Organ gar nicht mehr palpabel ist. Urin ganz klar, frei von Eiweiss, enthält mikroskopisch nur vereinzelte Leukocyten.

18. 7. Nephropexie. Pyeloplicatio. Czerny'scher Schrägschnitt. Die Niere ist an normaler Stelle nicht zu finden. Die Umschlagsfalte des Peritoneums erstreckt sich bis in den hintersten Bereich der Wunde, in deren oberen Theile man hinter dem parietalen Bauchfell die Leber mit der Inspiration hinabsteigen sieht. Die Niere mit der ihr eng adhärirenden Fettkapsel ist so tief herabgesunken, dass ihr oberer Pol in der Höhe der Crista ilei sich befindet. Sie stellt einen grossen dünnwandigen Sack dar, der nur am unteren Pol ein festeres Parenchym enthält. Das Nierenbecken ist in eine schlaffe, dünne Blase umgewandelt. Unterhalb der Ursprungsstelle des Ureters bildet das Nierenbecken einen tiefen Blindsack, an dem der Harnleiter dicht anliegend hinabzieht. Der untere Nierenpol wird durch eine isolirte Arterie versorgt, welche vom untersten Theil der Aorta oder dem obersten Abschnitt der Iliaca communis entspringend, den Ureter der herabgesunkenen Niere einige Centimeter unterhalb seines Ursprungs in einem flachen Bogen kreuzt.

Der unterhalb der Uretermündung gelegene Blindsack des Nierenbeckens wird durch die Pyeloplicatio verödet (siehe die Beschreibung des Verfahrens Fall **38**.13), sodass sich nunmehr die Abflussöffnung an der tiefsten Stelle des trichterförmig umgestalteten und verkleinerten Nierenbeckens befindet. Bei dem jetzt folgenden Versuch, die Niere an ihre normale Stelle empor zu schieben, zeigt sich, dass eine präformirte Nierennische überhaupt nicht vorhanden ist und erst durch Ablösung des Peritoneums von der hinteren und seitlichen Bauchwand geschaffen werden muss. Es folgt die Fixation der in die Höhe geschobenen Niere mittelst Guyon's Methode der Nephropexie.

Verlauf. Heilung p. pr. Bei der Wiedervorstellung nach $1^1/_2$ Jahren giebt Pat. an, seit der Operation beschwerdelos zu sein. Der untere Pol der gut fixirten Niere liegt in der Höhe des unteren Rippenrandes.

Epikrise. Die Entstehung der Retention ist in diesem Falle unzweifelhaft auf die Mobilität einer congenital zu tief gelagerten Niere zu beziehen. Der angeborene Tiefstand geht aus zwei anatomischen Befunden hervor: 1. dem Mangel einer normalen Nierennische, 2. dem tiefen Ursprung der den unteren Pol versorgenden Arterie. Neben den allen herabgesunkenen Nieren gemeinsamen Ursachen der Abflussstörung lernen wir hier einen neuen Factor kennen, welcher gelegentlich geeignet ist, die Harnentleerung zu behindern, nämlich die Kreuzung der Nierenarterie mit dem Harnleiter im Bereiche der Strecke, in welcher er eng der Nierenbeckenwand anliegt. Durch diese Configuration kann er bei praller Füllung des Nierenbeckens zwischen dessen Wand und der gespannten Arterie comprimirt werden, ein Verhalten, welches in ausgesprochener Weise an dem folgenden Falle 31.6 zur Beobachtung gekommen ist. Die Hebung der Niere befreit den Ureter aus der gefährlichen Nachbarschaft der Arterie, indem sie entweder jeden Contact zwischen beiden aufhebt, oder die Kreuzungsstelle an einen so tiefen Punkt des Harnleiters verlegt, dass er nicht mehr dem gleichzeitig von vorn und hinten wirkenden Drucke seitens des Nierenbeckens und der Arterie ausgesetzt ist.

In diagnostischer Beziehung ist das allmälige Verschwinden des Tumors während der Palpation pathognomonisch für eine offene Hydronephrose.

Fall 31.6. Grosse remittirende Hydronephrose der tiefstehenden linken Niere. Compression des Ureters durch die Nierenarterie. Entleerung des Sackes durch Incision mit sofortigem Nahtverschluss der Nierenwunde. Pyeloplicatio. Nephropexie. Heilung.

Frl. Sch., 26 Jahre alt. Aufgenommen 16. 1., geheilt entlassen 23. 2. 99.

Seit dem 14. Lebensjahre bestehen ziehende Schmerzen in der linken Flanke, gesteigert durch Bewegung. 1897 wird eine linksseitige Hydronephrose constatirt und mit temporärem Erfolg punctirt. Seit Herbst 98 schwoll die Niere von neuem mit Druckgefühl im Leibe, Schmerzen im Epigastrium und gastrischen Erscheinungen. Die Geschwulst soll häufig ihr Volumen wechseln. Constant besteht ein Druck in der Magengrube, der die Nahrungsaufnahme so erheblich beschränkt, dass Pat. gänzlich abgemagert und entkräftet ist.

Status. Sehr mageres Mädchen mit ungewöhnlich langem, schmalem Thorax und auffallend geringem Diameter anteroposterior im Scrobiculus cordis. Wirbelsäule ohne Abweichung. Im linken Hypochondrium ein Tumor, der in der Parasternallinie nach oben bis zur Spitze der 8. Rippe, nach unten bis zur Nabelhorizontalen reicht, median um 10 cm nach rechts die Mittellinie überschreitet. Die respiratorische Beweglichkeit ist sehr gering. Druck verkleinert die Geschwulst erheblich, sodass ihr unterer Pol bis $2^1/_2$ Querfinger oberhalb der Nabelhorizontalen hinaufrückt. Die rechte Niere weit hinabgesunken. 24stündige Urinmenge 900, specifisches Gewicht 1016. Der nach Expression des Sackes durch Katheter gewonnene Harn ist blasser, farbstoffarmer als der spontan entleerte, beträgt 290 ccm mit 1010 Gewicht. Pat. giebt an, mehr Urin zu entleeren, wenn sie während 5—10 Minuten auf der linken Seite liegt. Der dann entleerte Urin entspricht an Beschaffenheit dem exprimirten.

20. 1. 99. Operation mit schrägem Czerny'schen Schnitt. Der obere Pol der grob gebuckelten, 18 cm langen Niere steht an der unteren Rippenapertur; das Nierenbecken faustgross, ganz nach oben gedreht. Die kugelig erweiterten ganz dünnwandigen Kelchprominenzen haben die Grösse von Taubeneiern. Der Ureter entspringt in der Mitte der Vorderfläche des kugelig erweiterten Nierenbeckens und umschlingt, durchweg durch Adhäsionen angelöthet, in einem Bogen den unterhalb seines Ursprungs befindlichen halbkugeligen Abschnitt des Nierenbeckens, um an dessen Hinterseite in den normal absteigenden Verlauf überzugehen. Unmittelbar unter seinem Ursprunge wird er platt gegen das Nierenbecken durch einen starken Ast der Nierenarterie gedrückt, welcher von oben fast senkrecht hinabsteigend, sich am untersten Punkte des Hilus inserirt. Dieser arterielle Ast, von dem es nicht festge-

stellt wurde, ob er aus der Nierenarterie oder direct aus der Aorta entspringt, comprimirt durch seine Spannung den rechtwinklig von ihm gekreuzten Halstheil des Ureters (Textabbildung No. 3). Es werden zunächst die Adhäsionen zwischen Ureter und Nierenbecken durchtrennt, dann dieses oberhalb des Ureterursprungs incidirt, um nach einer Klappe oder Stenose an der Abflussöffnung zu forschen. Keine von beiden wird gefunden; eine Sonde dringt anstandslos bis in die Blase. Durch die Incision entleerten sich ungefähr 400 ccm trübgelber Flüssigkeit. Danach contrahirt sich der enorme Sack bis fast zur Grösse einer normalen Niere und ähnelt frappant einem Dickdarm. In der oberen Hälfte findet man noch eine ziemlich dicke Schicht von Nierengewebe, während die untere Hälfte blasig verdünnt ist. Jetzt wird die Nierenbeckenwunde mit 5 Lembert'schen Nähten geschlossen, über welche zum Zwecke der Verkleinerung des Nierenbeckens noch eine zweite Etage von 6 sehr weitgreifenden Nähten angelegt wird. Dann wird der unterhalb des Ureterursprungs befindliche, nach der Entleerung noch pflaumengrosse Blindsack mittelst Einstülpung und Vernähung der dadurch zu beiden Seiten gebildeten Falten (Pyeloplicatio) beseitigt. Nach dieser Modellirung hätte das Nierenbecken eine Trichterform gewonnen, an dessen tiefster Spitze der Ureter entsprang. Schliesslich wurde die Niere in die Höhe gedrängt und durch Nephropexie nach Guyon fixirt, wodurch der gewundene Ureter gestreckt und gänzlich ausser Contact mit der comprimirenden Nierenarterie gebracht wurde.

Verlauf. Heilung p. pr.

Fig. 3.

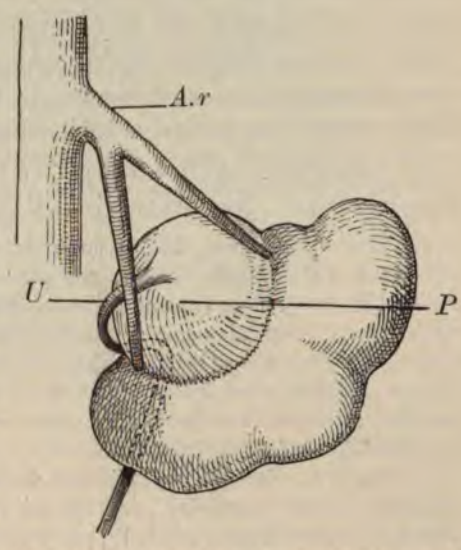

Kreuzung zwischen Nierenarterie und Ureter bei hydronephrotischer gesenkter Niere.

A.r A. renalis. *P* Pelvis. *U* Ureter. Der punktirte Abschnitt verläuft an der Hinterwand des Nierenbeckens und des unteren Pols.

Epikrise. Die frühzeitige Entstehung der Beschwerden deutet auch hier wie in vielen genauer erforschten Fällen von Tiefstand der Niere auf eine congenitale Anlage. In der aus dem Tiefstand resultirenden Verlaufsanomalie des Ureters muss die erste Ursache der Stauung gesucht werden. Eine Compression des Ureters durch den Arterienast konnte erst ein secundäres unterstützendes Moment in Wirksamkeit treten, als schon die Retention zu Stande gekommen war, weil erst dann der Harnleiterhals zwischen den Druck des gespannten Nierenbeckens und des kreuzenden Arterienastes gerieth. Der Mechanismus der doppelten Abflussbehinderung durch Ureterverziehung und Arterienkreuzung wird verständlich, wenn man sich die Aufeinanderfolge der Phasen vergegenwärtigt, die zu dem Endresultat geführt haben. Zunächst entsteht durch die Senkung der Niere eine Verziehung des Ureterhalses. Es folgt eine Retention mit blindsackartiger Ausweitung der unteren Wand des Nierenbeckens, durch welche der Ureterursprung immer weiter vom tiefsten Punkte des Beckens abgedrängt wird. Durch die mit der Senkung verbundene Drehung der Niere um ihre sagittale Achse nähert sich ihr Längsmesser immer mehr der Querrichtung, bis der Hilus nach aufwärts sieht; der dieser Drehung folgende Ureter wickelt sich um das gefüllte Nierenbecken herum und wird in dieser Lage durch Adhäsionen fixirt. Da sich durch die Querstellung der Niere der untere Pol nach der Mittellinie hinbewegt, wird der diesen versorgende Arterienast zunehmend aus seiner horizontalen Richtung abgelenkt, indem er einen immer spitzeren Winkel mit der Aorta bildet, bis er beinahe senkrecht hinabsteigt. Dieser Verlauf hat zur Folge, dass er den fast wage-

recht verlaufenden Ursprungstheil des Ureters am oberen Umfange des dilatirten Nierenbeckens kreuzt und comprimirt.

In den vorangehenden Fällen haben wir die Symptome kennen gelernt, welche durch mechanische Abflussbehinderung in Folge von Senkung der Niere entstehen, und zu intermittirenden, remittirenden und geschlossenen Hydronephrosen führen. Einen neuen Zug bekommt die Physiognomie des Krankheitsbildes durch eine acute Infection der ausgebildeten Hydronephrose, welche sowohl in aufsteigender Richtung auf dem Harnwege, als auch durch die Blutbahn eingeschleppt werden kann. Beispiele hierfür liefern die folgenden beiden Fälle.

Fall 32.7. Acute Infection einer rechtsseitigen hydronephrotischen Wanderniere. Nephrotomie. Heilung.

Frau U., 30 Jahr. Aufgenommen 14. 8. 99. Geheilt entlassen 27. 9. 99.

Seit dem 18. Jahre litt Pat. alle paar Wochen an Anfällen von ziehenden Schmerzen in der rechten Nierengegend, z. Th. von so grosser Intensität, dass sie das Bett aufsuchen musste. Ueber damals vorhandene Urinveränderungen ist nichts bekannt. Seit 3 Monaten bestehen sehr heftige continuirliche Schmerzen in der rechten Seite, die sich über den ganzen Leib erstrecken, eiteriger Urin und mässige Steigerung der Mictionsfrequenz mit Brennen beim Wasserlassen. Seit dieser Zeit glaubt Pat. gefiebert zu haben und beobachtete zuerst eine Geschwulst im Leibe, die anfänglich apfelgross war und allmälig die jetzige Grösse erreichte.

Status. Sehr langer, auffallend flacher Thorax. Die ganze rechte Bauchhälfte durch einen kugeligen Tumor ausgedehnt, der sich bei der Athmung stark verschiebt. Die Geschwulst ist oben begrenzt von der Spitze der 12. Rippe, reicht abwärts bis unterhalb der Verbindungslinie der Darmbeinstacheln, median bis zur Mittellinie, lateral bis zur hinteren Axillarlinie.

Durch bimanuelle Untersuchung ist festzustellen, dass die hintere Fläche der Geschwulst nicht der Lumbalgegend aufliegt. Urin stark eiter- und eiweisshaltig, enthält mikroskopisch neben Eiter einige rothe Blutkörper. Der Tumor verkleinert sich bei Expression unter Entleerung reichlicher eitriger Flüssigkeit.

21. 8. Nephrotomie. Der Tumor zeigt sich vollkommen vom Peritoneum bedeckt. Oberhalb seiner oberen Grenze sieht man die mit der Athmung auf- und absteigende Leber durch das Bauchfell hindurchschimmern. Die Umschlagsfalte des Peritoneums liegt am lateralen Rande des M. sacrolumbalis. Nach Verschiebung des Bauchfells nach vorn wird die Geschwulst incidirt, worauf sie sich unter Entleerung reichlicher Eitermengen auf ein Viertel ihrer Grösse verkleinert. Die Wand des Sackes ist 1 cm dick, die Höhle einkammerig. Die Incisionsränder der Niere werden beiderseits an die Musculatur durch Catgutnähte befestigt, die Niere drainirt. Heilung ohne Fistel mit gänzlich normaler Urinbeschaffenheit.

Epikrise. Hier ergiebt sich sowohl aus der Entwickelung der Krankheit wie aus dem Untersuchungsbefunde vor und während der Operation, dass es sich nicht um eine primäre Pyonephrose, sondern um secundäre Infection einer hydronephrotisch veränderten, hinabgesunkenen Niere handelt. Denn die Anamnese ergab intermittirende Schmerzanfälle seit 12 Jahren, die Untersuchung erheblichen Tiefstand des oberen Pols und eine soweit gehende mediane Verlagerung der Niere, dass sie nicht mehr der Lumbalgegend aufruhte. Die operative Autopsie zeigte, dass der Tumor sich vollkommen in das Peritoneum hinein entwickelt hatte — sämmtlich Eigenschaften, welche mobilen Nieren zukommen. Dazu kam als ferneres Beweismoment für die ursprünglich hydronephrotische Natur der Geschwulst der Befund eines einkammerigen Sackes — eine Configuration, welche im Gegensatz zu der vielkammerigen Beschaffenheit der primären Pyonephrosen nur bei Nierengeschwülsten gefunden wird, welche zunächst durch mechanische Stauung ohne gleichzeitige infectiöse Entzündung entstanden sind.

Fall 33.8. Urogen inficirte Hydronephrose einer rechtsseitigen Wanderniere. Gravidität im 5. Monat. Nephrectomie ohne Unterbrechung der Schwangerschaft. Heilung.

Frau B., 28 Jahr. Aufgenommen 23. 5. 96. Entlassen 22. 6. 96.

Pat. hat schon in ihrer Mädchenzeit an periodisch auftretenden Schmerzanfällen in der rechten Leibeshälfte von ca. 3tägiger Dauer gelitten. Durch festes Schnüren des Corsetts konnte sie sich im Beginn der Anfälle Erleichterung verschaffen. Während diese allmälig milder wurden, bemerkte sie seit 4 Jahren ein zunehmendes Stärkerwerden der rechten Leibeshälfte. Die Geschwulst wurde als eine Leberschwellung betrachtet, bis die erst seit 2 Monaten aufgetretene eitrige Beschaffenheit des Urins die Diagnose in die richtige Bahn lenkte. Seit derselben Zeit sind dauerndes Erbrechen, Fieber und Schweisse vorhanden, welche die Patientin bettlägerig machten. Es besteht Gravidität im 5. Monat.

Status. Ausserordentlich anämische fette Frau. Der rechte Leberlappen überragt 3 Querfinger breit den Rippenbogen. Unterhalb seines scharfen Randes liegt der obere Contour eines quer ovalen Tumors, dessen vorderes Ende bis zur Parasternallinie reicht, dessen unterer Umfang den Darmbeinstachel berührt, dessen hinterer in der Lumbalgegend nicht wahrnehmbar ist. Der Urin lehmfarben, sauer, enthält 3 pro Mille Albumen, reichlich Eiterkörper, keine Cylinder, keine rothen Blutkörper. Bei einer einmaligen Miktion wird klarer, eiweissfreier Urin entleert.

25. 5. Nephrectomie. Die Niere lässt sich stumpf aus der Fettkapsel auslösen, liegt gänzlich im Bereiche des Bauches und vom Peritoneum umkleidet, der Ureter ist stark verdickt.

Präparat. Länge 17,5, Dicke 10,5, Breite am oberen Pol 9,5 cm, am unteren Pol 12, am Hilus 17,5. Grösster $\frac{3}{4}$ Umfang von Pol zu Pol 53 cm, grösster Umfang senkrecht zur Längsachse in der Höhe des Hilus 36 cm. Gewicht 1350 g. Der Durchschnitt zeigt apfelgrosse, mit Eiter gefüllte Kelchhöhlen, welche sich breit in das erweiterte Nierenbecken öffnen. Die Wanddicke ist im Durchschnitt 5 mm. Starke Entwickelung des perihilösen Fettes, dessen Fortsätze sich zwischen die Kelche drängen. In dem Eiter finden sich einige krümelige Kalkconcremente.

Verlauf. Heilung ohne Unterbrechung der Schwangerschaft.

Epikrise. Aus der Entwickelung des Leidens unter periodischen Schmerzanfällen, welche durch festes Schnüren des Corsetts gelindert werden konnten, aus der tiefen Lage der Geschwulst, deren oberer Umfang sich 4 Querfingerbreit unter dem Rippenrande befand, während ihr hinteres Ende nicht mehr der Lumbalgegend aufruhte, geht mit Sicherheit hervor, dass es sich zunächst um eine einfache intermittirende Hydronephrose einer gesenkten Niere handelte. Mit der Ausbildung einer grossen Geschwulst hörten die Anfälle auf, eine Erscheinung, deren Gründe von uns bereits gelegentlich des Falles 29.4. dargelegt worden sind. Erst als während der Gravidität eine Infection des grossen Sacks zu Stande gekommen war, traten schwere Symptome der Eiterverhaltung auf. Welchen Weg in diesem Falle die Infection genommen hat, ergiebt die ausgesprochene Verdickung der Ureterwand. Sie weist auf einen von der Blase ausgehenden ascendirenden Process hin. Die Häufigkeit einer Blaseninfection während der Schwangerschaft ist bekannt. Besonders gefährlich ist die Schwangerschaftscystitis einer Niere, in der bereits Retentionsprocesse bestehen. Dier Fall, wie ein zweiter unter gleichen Umständen von mir operirter (87.2) beweisen, dass die Nephrectomie sehr wohl verträglich mit der Erhaltung der Schwangerschaft ist.

Wir haben nunmehr in der Reihenfolge dieser 8 Fälle alle Etappen kennen gelernt, auf welchen eine Wanderniere in eine geschlossene Hydronephrose oder in eine secundäre Pyonephrose umgewandelt werden kann. Wir erkannten als wichtigste Glieder in der Reihe der zu intermittirenden Stauungen führenden Lageveränderungen die temporär auftretende Abwärtszerrung des Ureterhalses und die Aufwärtsdrehung des Nierenbeckens. Wir sahen in weiterer Entwickelung des Processes die anfangs noch corrigirbaren Verlaufsanomalien des Ureters durch adhäsive Verwachsungen mit der Nieren-

beckenwand stabil werden, und an Stelle der ursprünglichen Beweglichkeit der Niere einen durch perirenale Adhäsionen fixirten Tiefstand entstehen. In Folge dieser Veränderungen hatte sich aus der intermittirenden eine remittirende Hydronephrose entwickelt. Wir beobachteten als Folge anomalen Ureterverlaufs mit schräger Insertion die Ausbildung einer secundären Klappe und damit die völlige Absperrung des Abflusses bis zur Bildung eines geschlossenen hydronephrotischen Sackes. Wir erkannten als einen accidentellen, den Abfluss erschwerenden Factor die Compression des Ureterhalses durch einen Ast der Nierenarterie und sahen endlich, wie sich aus einer aseptischen Hydronephrose durch Infection eine secundäre Pyonephrose bilden kann.

In therapeutischer Beziehung war ausser der Nephrectomie und der Nephrotomie ein Verfahren in Anwendung gekommen, welches sich gegen die Ursache des Gesammtleidens, die Senkung der Niere richtet. Es bestand in der Hebung und Fixation der herabgesunkenen Niere an normaler Stelle durch die Nephropexie. Da diese aber nur dann eine Sicherheit für die Herstellung eines vollkommenen Abflusses gab, wenn nicht noch eine blindsackartige Ausweitung des Nierenbeckens unterhalb des Ureterabganges fortbestand, so wurde in 2 Fällen die Nephropexie mit einer von mir erdachten, Pyeloplicatio genannten, plastischen Operation verbunden, welche den Blindsack beseitigt, das Nierenbecken verkleinert und die Abflussöffnung wieder an die tiefste Stelle des Reservoirs verlegt.

B. Abflussstörungen durch skoliotische Verlagerung der Niere.

Während die Ursache der im vorigen Abschnitt beschriebenen Hydronephrosen in Dislocationen der Niere durch eine abnorme Mobilität gefunden wurde, welche nach unserer Auffassung häufig auf congenitaler Veranlagung beruht, liegt der jetzt zu besprechenden Kategorie eine stets erworbene Verlagerung durch skoliotische Verkrümmung der Wirbelsäule zu Grunde. Der Zusammenhang zwischen Skoliose und Verschiebung der Niere ist bereits in dem Capitel II besprochen worden. Hier sei nur wiederholt, dass im Gegensatz zu den vorigen Fällen am häufigsten die linke Niere betroffen ist in Folge Verengerung der linken Nierennische durch die gewöhnlichste Form seitlicher Verkrümmung, nämlich die linksconvexe Lumbalskoliose. Es ist klar, dass eine mechanische Abwärtsdrängung der Niere durch zunehmende Raumbeschränkung ihres paravertebralen Lagers zu denselben Abflussstörungen führen kann wie ein spontanes Herabsinken in Folge abnormer Mobilität. Thatsächlich habe ich mich bei der Section einer Frau mit mittelschwerer linksconvexer Lumbalskoliose und compensatorischer rechtsconvexer Abweichung der Brustwirbelsäule überzeugen können, dass der Ureterhals durch die hinabgedrängte linke Niere gerade so nach abwärts gezerrt war, wie dies bei Wandernieren beobachtet wird (Textabbildung Fig. 6 S. 83). Es bedarf nicht einmal eines hohen Grades von seitlicher Abweichung zur Erzeugung dieser Lageveränderungen. Denn wir haben mehrfach durch operative Autopsie bei verhältnissmässig geringfügiger seitlicher Verbiegung eine so bedeutende Drehung der Lenden- und untersten Brustwirbelkörper nach links constatiren können, dass allein durch diese eine erhebliche Raumbeschränkung der Nierennische hervorgebracht werden musste.

Wir haben 3 Fälle dieser Kategorie operirt, welche ausschliesslich Frauen betrafen.

Fall 34.9. Linksconvexe Lumbalskoliose. Remittirende Hydronephrose der linken nach innen und unten verschobenen Niere. Nephrectomie. Heilung.

Frau Martha F., 25 Jahr. Aufgenommen 8. 1. 92. Entlassen 3. 2. 92.

Pat. leidet seit ihrem 17. Jahre an häufigen anfallsweise auftretenden Schmerzen in der linken Nierengegend. Seit 6 Jahren constatirt sie daselbst eine den Schmerzen unmittelbar vorangehende Anschwellung. Diese Zustände treten in letzter Zeit bei der geringsten Anstrengung mit verstärkter Intensität auf. Nach Verschwinden der Geschwulst soll eine häufige und reichliche Urinentleerung eintreten.

Status. Mittelstarke linksconvexe Lumbalskoliose, rechtsconvexe Brustwirbelskoliose. Man fühlt den oberen Pol der sehr vergrösserten linken Niere unterhalb des Rippenrandes, den unteren in der Spina-Nabellinie. Das prall gefüllte, erheblich dilatirte, durch eine deutliche Furche von der Nierensubstanz getrennte Nierenbecken nähert sich auf $1^1/_2$ Querfinger Breite der Mittellinie. Der Harn zeigt nur geringfügige Trübung durch wenige Leukocyten.

11. 1. 92 Nephrectomie. Am Präparat zeigt sich, dass die Vergrösserung überwiegend das apfelsinengrosse Nierenbecken betrifft, mit welchem in weiter offener Verbindung die weniger dilatirten Nierenkelche stehen. Die Marksubstanz, insbesondere die Papillen sind abgeplattet, die Nierenrinde ziemlich gut erhalten.

Die Nephrectomie hätte durch ein conservativeres Verfahren ersetzt werden können, wenn nicht Pat. aus Gründen erwerblicher Natur darauf bestanden hätte, nur in eine Operation zu willigen, die in 3 Wochen sichere Heilung verspräche.

Fig. 6.

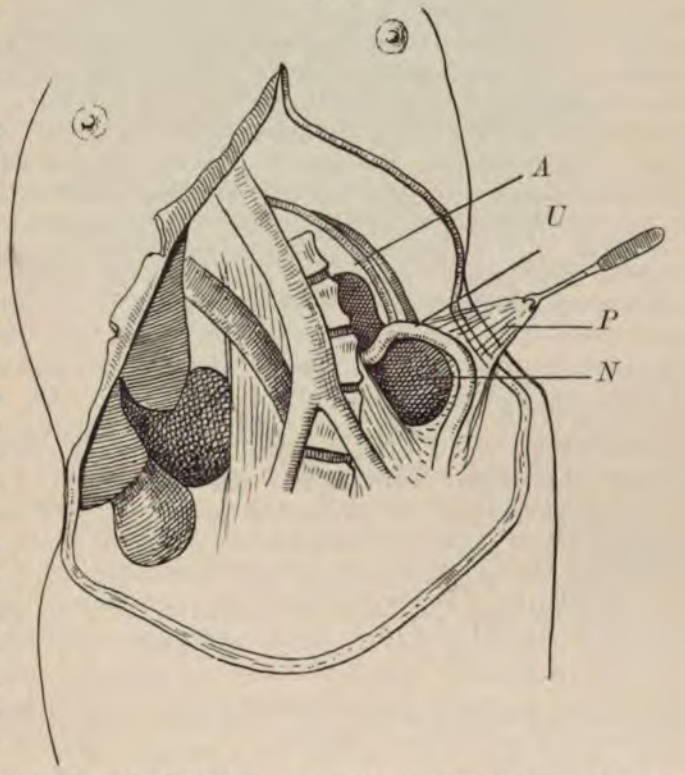

Skoliotische Verlagerung der linken Niere (Leichenpräparat).

N linke hinabgedrängte Niere, an dem durchschnittenen Peritonealüberzug *P* mittelst eines Häkchens nach aussen rotirt um den Ureter *U* zur Ansicht zu bringen, der von seinem Ursprung aus zunächst nach aufwärts steigt und dann unter Bildung eines Knies in die absteigende Richtung übergeht, *A* Nierenarterien. (Der Strich bei *A* verläuft irrthümlich zu weit median über die Nierengefässe hinaus.)

Fall 35.10. Inficirte intermittirende linksseitige Hydronephrose bei linksconvexer Lumbalskoliose. Nephrotomie. Heilung. Recidiv nach 3 Jahren. 2. Nephrotomie, Heilung mit Nierenfistel. Nach Beseitigung des Abflusshindernisses durch Lösung des Ureters aus verziehenden Adhäsionen vollkommene Heilung.

Fanny K., 22 Jahre alt, Aufgenommen 11. 10. 92. Entlassen 5. 3. 93. II. Aufnahme 14. 6. 96 bis 10. 12. 96.

Die bis auf eine vor $2^1/_2$ Jahren überstandene Blinddarmentzündung gesunde Pat. erkrankte 9 Tage vor ihrer Aufnahme mit Schmerzen unterhalb der linken Rippen, dauerndem Erbrechen, Schüttelfrösten, Fieber und Anschwellung in der linken Flanke. Nach wenigen Tagen verschwanden sämmtliche Erscheinungen, bis vor 3 Tagen der ganze Symptomencomplex wieder auftrat, verbunden mit Schmerzen und Drängen bei der Miction. Man findet am 11. Oktober 1892 im Leibe links oben

einen Tumor, der sich nach vorn bis zur Parasternallinie, nach unten handbreit unter den Rippenbogen erstreckt. Brettharte Spannung der linken Bauchmuskulatur erschwert präcisere Palpation. Es besteht eine ziemlich starke linksconvexe Lumbalskoliose, rechtsconvexe Brustwirbelskoliose. Die linke hintere Thoraxhälfte ist im Bereiche der untersten Rippen stark abgeflacht, der linke Sacrolumbalis springt stark hervor. Am 12. ist Geschwulst und Spannung der Bauchdecken vollkommen verschwunden. Der untere Pol der linken Niere ist jetzt in Seitenlage bei tiefster Inspiration dicht unterhalb der 10. Rippe in der vorderen Axillarlinie zu fühlen. Der Urin klar, zeigt nur Spuren von Leukocyten und einen Hauch von Eiweiss. So wechselt weiterhin der Zustand zwischen Auftreten und Verschwinden der Geschwulst. Im freien Intervall fühlt man durch die Bauchdecken hindurch eine starke Abweichung der Lendenwirbelsäule nach links. Vom 6. November ab treten die Erscheinungen einer acuten Harninfection auf unter gleichzeitigem Wachsthum der Geschwulst. Die Miction erfolgt viertelstündlich unter heftigen Schmerzen. Der Urin wird trübe und bakterienhaltig; er enthält Eiterkörper und Papillenpfröpfe, vereinzelte rothe Blutkörper und blasse Cylinder. Der Tumor wird sehr schmerzhaft; es tritt öfters Erbrechen auf. Pat. zeigt verfallene Gesichtszüge, tiefliegende Augen, trockene Lippen und Zunge. Weder bei bimanueller Palpation noch durch das Ballottement ist von der hintern Fläche des Organs etwas zu fühlen. Es beginnt eine hohe Fieberperiode mit zunehmender Vergrösserung der Geschwulst. Am 14. November wird die Nephrotomie ausgeführt. Dabei zeigt sich die Niere sehr vergrössert, das Nierenbecken prall gefüllt, die Nierensubstanz stark verdünnt, die Kelche sehr erweitert, in freier breiter Communication mit dem Nierenbecken. Die Niere ist in ihrer Totalität stark medianwärts verschoben, sodass sie nicht mehr wie in der Norm lateral von der Wirbelsäule dem M. quadratus lumborum aufruht, sondern auf der Vorderfläche der nach links gedrehten Wirbelkörper liegt. Durch die Incision entleert sich stinkender ammoniakalischer dick eitriger Urin.

Am 5. März wurde Pat. mit ganz normalem Urin ohne Vergrösserung der Niere, frei von allen Beschwerden und geschlossener Fistel entlassen, nachdem diese lange Zeit zum Zwecke der Lokalbehandlung des Nierenbeckens offen gehalten worden war.

Epikrise. Abweichend von der gewöhnlichen Dislocationsrichtung, welche sich aus einer abwärts und einer medianwärts gerichteten Componente zusammensetzt, tritt hier die erstgenannte gänzlich in den Vordergrund, sodass die Niere ausser Contact mit ihrem normalen paravertebralen Lager direct den gegen die Nierennische verschobenen Wirbelkörpern aufruhte.

Nachdem Pat. sich in den 3 nach der Nephrotomie verflossenen Jahren völlig wohl gefühlt hatte, kehrten im Anschluss an eine in Afrika überstandene Malaria Harnbeschwerden wieder in Gestalt häufiger und schmerzhafter Mictionen, verbunden mit Schmerzen in der linken Niere. Die Beschwerden traten anfallsweise auf, bis zu 31 Mictionen in 24 Stunden. Der Urin zeigt mikroskopisch nur einige Leukocyten. In der Blase wird nichts Abnormes wahrgenommen; ebenso wenig lässt die Palpation der Niere erkennen.

10. 7. 96 II. Nephrotomie, Nephropexie. Die früher operirte linke Niere wird wieder frei gelegt. Man findet eine beträchtliche Erweiterung des Nierenbeckens, das noch vorhandene Nierenparenchym von guter Consistenz und Farbe. Durch den Sectionsschnitt entleert sich ca. 40 ccm verhaltenen trüben Urins. Die Nierenwunde wird nur in der oberen Hälfte vernäht, durch die untere ein Drainrohr in das Becken geführt, die Niere in stark aufwärtsgedrängter Lage mittelst Nephropexie fixirt. Solange die Fistel offen bleibt, ist Pat. schmerzfrei; mit dem Moment des Schlusses treten die alten Beschwerden wieder ein. Nach Entfernung des Drainrohrs findet man bei täglicher Katheterisirung des Beckens durch die Fistel eine Retention von 60 ccm klaren Urins. Bei Unterlassung des Nierenkatheterismus häufen sich die Schmerzanfälle, verbunden mit Uebelkeiten, fortwährendem Erbrechen, zeitweise auftretender Harnverhaltung. Allmälig wird der Inhalt des linken Nierenbeckens trüb eitrig. Da aus allen diesen Erscheinungen das Fortbestehen eines Abflusshinderniss erhellt, wird versucht, es operativ zu finden und zu beseitigen.

2. 8. 96. Lösung des Ureters aus Adhäsionen. Zunächst wird der Ureter unterhalb der alten Nephrotomienarbe freigelegt und dann nach oben verfolgt. Hier zeigt sich seine Abgangsstelle in bindegewebige Schwarten eingebettet und derart verzogen, dass sein Anfangstheil der Nierenbeckenwand fest adhärent einige Centimeter weit in die Höhe steigt, und erst dann unter Bildung einer scharfen Curve in den absteigenden Verlauf übergeht. Nach Trennung sämmtlicher umhüllender und

fixirender Schwarten nimmt der Ureter eine normal absteigende Richtung an. Von der dilatirten Nierenfistel aus überzeugt man sich von der Abwesenheit einer Klappe und kann retrograde eine Sonde ohne Hinderniss bis in die Blase einführen.

Trotz voller Durchgängigkeit des Ureters und völligem Verschwinden aller Beschwerden schliesst sich die Nierenfistel nicht spontan.

16. 10. 96. Operativer Schluss der Nierenfistel. Es wird daher am 16. 10. die Fistel elliptisch umschnitten, excidirt und die angefrischten Wundränder der Niere durch Nähte vereinigt. Heilung p. pr. Nach vorübergehendem Wiederauftreten des Erbrechens regulirt sich der Abfluss nach der Blase vollkommen. 10. 12. 96 wird Pat. mit völlig klarem Urin und beschwerdefrei entlassen. 3 Jahre später wird Fortbestand völliger Heilung constatirt; Pat. hat eine Schwangerschaft und Entbindung ohne Störungen ertragen.

Epikrise. Konnten wir in einer Anzahl vorher mitgetheilter Fälle die durch die Nierendislocation veränderte Verlaufsrichtung des Ureters durch Hebung der Niere corrigiren, so tritt uns hier die Nothwendigkeit entgegen, das Abflusshinderniss selbst operativ in Angriff zu nehmen. Nur dieser Weg kann zum Ziele führen, wenn störende Verziehungen und Abknickungen des Ureters durch Verwachsungen fixirt sind, weil dann weder durch die Nephrotomie allein noch in Verbindung mit der Nephropexie eine Heilung ohne Fistel erreicht wird. Von der Erkennung und operativen Beseitigung des speciellen Abflusshindernisses im Einzelfalle hängt für die meisten Hydronephrosenoperationen der Erfolg ab. Trotz des günstigen Resultats, das in diesem Falle erreicht wurde, kann es doch andere Male zu einer erneuten Verwachsung des Ureters in abnormer Lage kommen. Deshalb beugt man einem Rückfall sicherer vor, wenn man durch die Nierenfistel eine Sonde à demeure in den Ureter einlegt, bis die Heilung erfolgt ist. Später kann noch eine Zeit lang täglich eine retrograde Bougirung des Harnleiters folgen, bis keine Gefahr eines Recidivs mehr zu fürchten ist.

Ein dritter Fall skoliotischer Nierendislocation mit hydronephrotischen Folgezuständen zeichnet sich durch eine Besonderheit aus, nämlich die Ausbildung eines Schnürlappens am unteren Pol. Ueber das Zustandekommen dieser für Skoliose charakteristischen Anomalie haben wir bereits in dem Capitel II Aufschluss gegeben.

Fall **36.11.** Skoliosis lumbalis sinistroconvexa, thoracica dextroconvexa. Dislocation der linken Niere mit Hydronephrose und Abschnürung des unteren Pols. Verwechselung des Schnürlappens mit Tumor der Flexura coli lienalis. Nephropexie. Heilung.

Frau Clara P., 35 Jahre. Aufgenommen 17. 6. 1895. Entlassen 27. 7. 1895.

Vater an Carcinom der Flexura coli sinistra gestorben. Pat. zog sich nach Katheterismus im Wochenbette 1894 einen Blasenkatarrh zu, der zwar gebessert, aber niemals ganz beseitigt war. Sie hat stets an hartnäckiger Verstopfung gelitten, mit starker Gasbildung und Drängen zum Stuhl. Sie hat die Empfindung, als ob der Fortbewegung der Blähungen stets ein Hinderniss in der Gegend unmittelbar unter dem linken Rippenbogen entgegenstehe.

Status. Die sehr magere und anämische Pat. zeigt eine mehr als mittelstarke linksconvexe Lumbal- und rechtsconvexe Dorsalskoliose mit auffallender Verengerung der linken unteren Thoraxapertur. Bei der Untersuchung des Leibes findet sich ein wallnussgrosser, harter Tumor unmittelbar unter der Spitze der 10. Rippe von unebener, etwas höckeriger Oberfläche. Bei tiefer Inspiration verschiebt er sich ausgiebig nach abwärts und gleichzeitig tritt, durch eine tiefe Furche von seinem oberen Umfange getrennt, der untere Abschnitt der linken Niere 2 Querfinger breit unter dem Rippenrande hervor. In rechter Seitenlage sinkt die Niere mitsammt der Geschwulst weit genug median- und abwärts, um erkennen zu lassen, dass die trennende Furche Kleinfingerbreite hat. Jeder Bewegungsimpuls auf eines dieser Gebilde theilt sich dem anderen mit. Der Urin ist übelriechend, trübe, mit magmaartigem Sediment, enthält mikroskopisch viele Leukocyten, einzelne rothe Blutkörper.

20. Juni. Probelaparotomie. Nephropexie. Da die Diagnose schwankte, ob der Tumor dem Colon oder der Niere angehöre, wurde zunächst die Peritonealhöhle durch einen Schnitt eröffnet, der vom lateralen Rande des linken M. rectus abdom. nahe am Rippenrande nach aussen verlief. Sofort stellt sich der Tumor im lateralen Wundwinkel ein, und es zeigt sich, dass er retroperitoneal unmittelbar nach aussen von der Flexura coli gelegen ist. Diese bildet einen auffällig spitzen Winkel, da das tief hinabgesunkene Colon transversum mit seinem linken Abschnitte steil zu ihr hinaufsteigen muss. Im Bereiche der Flexur ist das Colon dünndarmartig eng contrahirt. Eine Adhäsion zwischen Darm und Tumor ist nicht vorhanden, vielmehr lässt sich dieser ausgiebig hinter dem Peritoneum verschieben. Darauf wird der Schnitt extraperitoneal nach hinten in der Richtung des gewöhnlichen lumbalen Querschnitts verlängert und von ihm aus nach Verschluss des Peritoneums der Tumor und die Niere freigelegt.

Fig. 1.

Schnürniere. (Schematische Zeichnung nach dem Operationsbefunde.)
F Schnürfurche. *S* Schnürstück des unteren Pols.

Es findet sich Descensus der Niere mit erheblicher Beweglichkeit und auffallender Drehung um die Längsachse in dem Sinne, dass der convexe Rand um beinahe 90° nach vorn und aussen gedreht ist. Der untere Pol ist durch den Druck des Rippenbogens von dem Körper der Niere durch eine 2 cm breite, tiefe, bindegewebige, etwas strahlige Depression getrennt, welche über die ganze Quere der Oberfläche verläuft. Hier ist die Albuginea sehnigweiss. Das Schnürstück zeigt einen etwa 4 cm betragenden erheblich grösseren Dicken- und Breitendurchmesser als der angrenzende Abschnitt der Niere und stellt ein unregelmässig kugliges, etwas höckeriges Gebilde dar. Der oberhalb des Schnürstückes befindliche Theil der Niere zeigt eine erhebliche Erweiterung der Kelche und so starke Verdünnung der Substanz, dass stellenweise die Wand fast membranös ist. Dieser Theil der Niere ist auf 15 cm verlängert und bedeutend verschmälert, das Becken stark erweitert. (Textabbildung Fig. 1.) Die herabgesunkene Niere wird kräftig in die Höhe gedrängt und unter Correctur ihrer Drehung um die Längsachse durch die Guyon'sche Nephropexie fixirt.

Der Erfolg der Operation war ein glänzender. Der Urin wurde normal, die Darmbeschwerden verschwanden vollständig. Pat. hat ausserordentlich an Gewicht gewonnen, und die Heilung ist in den verflossenen $4^1/_2$ Jahren eine dauerhafte geblieben.

Epikrise. Wir lernen durch diesen Fall eine dritte Form skoliotischer Nierendislocation kennen. Während es sich in den beiden voraufgehenden Fällen einmal um eine Herabdrängung, einmal um eine Verschiebung der ganzen Niere in medianer Richtung handelte, liegt hier die Combination einer Senkung mit Drehung des Organs um die sagittale Achse vor.

Fall 37.12. Skoliosis lumbalis sinistroconvexa, thoracica dextroconvexa. Inficirte linksseitige intermittirende Hydronephrose. Nephrectomie. Tod durch recidivirende hämorrhagische Enteritis.

Frau T., 58 Jahre. Aufgenommen 1. 5. 95. † 14. 5. 95.

Pat. hat vor 22 Jahren Dysenterie überstanden. Seit 8 Jahren bestehen anfallsweise auftretende Schmerzen in der linken Nierengegend, verbunden mit Schüttelfrösten und Erbrechen, besonders Nachts. Damit verbunden war eine starke Vermehrung des Harndrangs bis zum Eintritt von Harnträufeln. Die Häufigkeit der Koliken nahm mit der Zeit zu. In den kolikfreien Zeiten fühlt sich Pat. wohl, soll aber erheblich abgemagert sein.

Status. Gut genährte Frau mit besonders starker Fettentwickelung der Bauchdecken; es besteht eine linksconvexe Lumbalskoliose mit compensatorischer Verbiegung der Brustwirbelsäule nach rechts. In rechter Seitenlage ist die Hinterfläche der Niere in der Lumbalgegend nicht fühlbar. Ihr unterer Pol steht in der vorderen Axillarlinie 2 Querfinger breit unter dem Rippenrande. Sie ist

leicht verschieblich, druckempfindlich und resistenter als normal. Der mässig getrübte Urin zeigt Eiterkörperchen, Papillarpfröpfe, eine geringe Menge rother Blutkörperchen, $^1/_2$ pro Mill. Eiweiss. Während eines Anfalles tritt in der linken Nierengegend eine faustgrosse Resistenz auf, welche die Verbindungslinie der Spinae anteriores nach unten, die Mamillarlinie medianwärts um einen Querfinger breit überschreitet. Man fühlt deutlich die halbmondförmige Abgrenzung des sehr erweiterten Nierenbeckens gegen das Parenchym. Im Anfalle klärt sich der Urin.

8. 5. Operation. Capsula adiposa und propria untrennbar verwachsen. Das Nierenbecken stark dilatirt, papierdünn. Bei vorsichtigstem Abstreifen des Fettgewebes in der Hilusgegend reisst der Ureter vom Nierenbecken ab unter Entleerung eitrig urinösen Inhalts in die Wunde. Darauf wird die Niere exstirpirt.

Präparat. Länge 11, Breite $3^1/_2$, grösste Dicke $2^1/_4$ cm. Oberfläche grob granulirt und gelappt. An der Vorderseite eine tiefe ausgedehnte narbige Depression, ähnlich einem vernarbten Infarct, eine kleinere an der Hinterseite. Consistenz des Parenchyms lederartig, seine Dicke $1^1/_2$—2 cm, auf dem Durchschnttt indurirt und speckig glänzend ohne Nierenzeichnung, Papillarsubstanz verschwunden. Die Nierenarterien sehr dickwandig. Das Nierenbecken erheblich erweitert, seine Schleimhaut verdickt.

Verlauf. Wundverhältnisse normal, Urinabsonderung steigt bis 1100 pro die mit 1015 spec. Gew. Spuren von Albumen ohne Cylinder. Die Pulsfrequenz bleibt abnorm hoch bis 130 in der Minute. Am 13. 5. treten profuse blutige Diarrhoen ein, unter denen Pat. kollabirt.

Am 14. Morgens Tod im Kollaps.

Section. Die beim Oeffnen des Bauches hervortretenden Dünndarmschlingen stark durch Gas aufgetrieben und geröthet; ebenso der Dickdarm. Das Peritoneum überall glänzend. Die rechte Niere ist klein, sehr schlaff, etwas dick, die Rindensubstanz deutlich getrübt, gelblich roth, die Markkegel an ihrer Basis blauroth. Das Herz sehr schlaff, seine Klappen intact. Im Magen zahlreiche hämorrhagische Erosionen. Die Umgebung der Wunde ist von durchaus gutem Aussehen. Der ganze Dünndarm ist vom Duodenum an ausgedehnt schiefrig pigmentirt und enthält flüssigen blutigen Inhalt. Die Dickdarmschleimhaut ist nicht pigmentirt, zeigt gefüllte Venen, aber nirgends Blutungen. Der linke Ureter ist ohne besondere Abweichungen. Die Brustwirbelsäule ist nach rechts, die Lendenwirbelsäule nach links verkrümmt. Die linke Nierennische ist erheblich enger als die rechte.

Anatomische Diagnose. Gastroenteritis chronica pigmentosa et recens haemorrhagica gravis. Erosiones haemorrhagicae ventriculi. Nephritis parenchymatosa levis. Skoliosis lumbalis sinistroconvexa, thoracica dextroconvexa.

Epikrise. Mangels anderer ätiologischer Momente ist eine skoliotische Dislocation der linken Niere mit grösster Wahrscheinlichkeit für die Entstehung der Hydronephrose verantwortlich zu machen. Dass die Niere nach unten und vorn verschoben war, ging daraus hervor, dass auch im Stadium der Anschwellung ihre hintere Fläche nicht von der Lumbalgegend aus zu palpiren war. Leider konnte über den Verlauf des Ureters nichts ausgesagt werden, da er bei der Operation vom Nierenbecken abriss. Der Grund der Infection der Hydronephrose dürfte vielleicht in dem Darmleiden zu suchen sein, dessen Exacerbation zum Tode führte. Ebenso ist die tödtliche Enteritis mit Wahrscheinlichkeit als Ursache der frischen parenchymatösen Erkrankung der rechten Niere zu betrachten.

Bei einem fünften Fall von linksseitiger Hydronephrose war die zur Nierendislocation führende linksconvexe Lumbalskoliose keine primäre, sondern Folgezustand einer alten rechtsseitigen coxitischen Adductionscontractur.

Fall 38.13. Adductionscontractur der rechten Hüfte. Secundäre linksconvexe Lumbalskoliose. Hydronephrosis sinistra remittens. Pyeloplicatio. Nephropexie. Heilung.

Frau Anna W., 39 Jahre. Aufgenommen 20. 11. 94. Geheilt entlassen 31. 12. 94.

Im Alter von 9 Jahren litt Pat. an rechtsseitiger Coxitis, welche mit starker Adduction und

Flexion in Folge von Spontanluxation des Kopfes auf das Darmbein geheilt war. Im November 1891 trat im ersten Monat der zweiten Schwangerschaft der erste linksseitige Nierenkolikanfall auf, der zweite 4 Wochen vor der Entbindung im Juli 1892. Bis zum Juli 1894 war Pat. frei von Beschwerden. Dann begann nach einem Falle ein fixer, nicht kolikartiger Schmerz in der linken Niere, der Anfangs nur stundenweise, später auch 1—3 Wochen pausirte. Während der Schmerzen bestand Appetitlosigkeit, Stuhlverstopfung; in 4 Monaten verlor Pat. 16 Pfund. In den letzten 6 Wochen traten die Schmerzen mit einer auffallenden Regelmässigkeit stets am Freitag Morgens oder Mittags auf, hielten sich auf gleicher Stärke bis Dienstage und verschwanden gänzlich bis zum Donnerstag. Die Regelmässigkeit dieses Wechsels war so gross, dass Pat. ihre Geschäfte stets auf den Donnerstag verlegte. Dreimal trat nach Genuss von Kulmbacher Bier Schüttelfrost mit 24stündigem Fieber auf. Bei starken Schmerzen bestand Uebelkeit und Erbrechen.

Status. Starke Adductionscontractur der rechten Hüfte mit sehr starker Beckenhebung rechts und linksconvexer secundärer Skoliose der Lendenwirbel. In der schmerzfreien Periode fühlt man bei rechter Seitenlage die untere Hälfte der linken tiefstehenden Niere, mit ihrer Längsachse fast quer gerichtet. Der Hilus stärker ausgebuchtet als normal. Druck auf die Niere, insbesondere den Ureterabgang sehr empfindlich. Urin mässig getrübt durch Eiterkörperchen, Papillenpfröpfe und zu Cylindern angeordneten Lymphocyten, sauer, frei von Eiweiss. Der Uterus ist stark sinistroponirt, der linke Ureter von der Vagina aus deutlicher fühlbar als der rechte.

30. 11. Operation. Pyelotomie. Pyeloplicatio. Nahtcorrectur einer Ureterknickung. Nephropexie. Der untere Pol der Niere liegt $2^1/_2$ Querfinger breit unter dem Rippenrande. Sehr starke Verwachsungen zwischen Fettkapsel und Albuginea, besonders am unteren Pol. Das Nierenbecken ist auf Apfelgrösse erweitert, die Entfernung zwischen dem tiefsten Punkt des Hilus und dem Ureterabgang 2mal so lang als die zwischen diesem und dem oberen Endpunkte des Hilus, sodass sich unterhalb der Abflussöffnung ein ausgedehnter Blindsack befindet. Der Harnleiter steigt von seinem Ursprung aus in einer Länge von $1^1/_2$ cm senkrecht empor, um dann mittelst einer brüsken Curve in die normal absteigende Richtung umzubiegen. Der Knick an der Ursprungsstelle ist scharfwinklig und exquisit federnd; er lässt sich temporär durch einen abwärts gerichteten Zug am Ureter ausgleichen, stellt sich aber alsbald bei Nachlass des Zuges wieder her. Die Knickungsstelle ist auffallend blasser als die benachbarten Abschnitte. Durch starke Hochdrängung der Niere gelingt es nicht, den gestauten Inhalt abfliessen zu lassen. Nun wird die hintere Wand des Nierenbeckens in der Längsachse 2 cm lang incidirt, die freie Durchgängigkeit des Ureters, das Fehlen von Stein oder Ureterklappe festgestellt. Es findet sich eine erhebliche Erweiterung der Kelche.

Fig. 4.

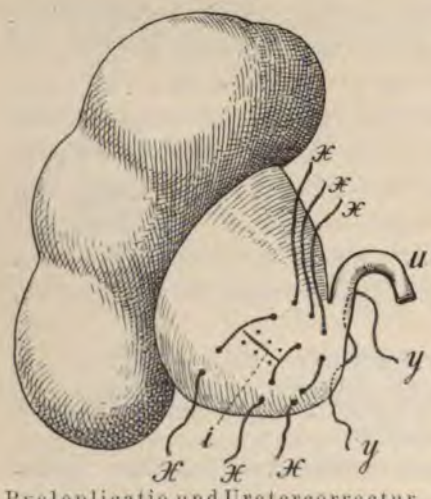

Pyeloplicatio und Uretercorrectur. Hinterseite der linken Niere. *i* Vernähte Incision der Hinterwand des Nierenbeckens. *x* Nähte für die Pyeloplicatio. *y* Naht für die Correctur des Ureterverlaufs. *u* Ureter.

Beschreibung der Pyeloplicatio. S. Textabbildung Fig. 4. Nachdem jetzt die Incision im Nierenbecken durch Lembert'sche Nähte geschlossen worden ist, wird eine plastische Operation ausgeführt, welche folgende 3 Aufgaben zu lösen hat: 1. die Aussackung des Nierenbeckens unterhalb des Ureterursprungs soweit zu beseitigen, dass dieser an die tiefste Stelle des Reservoirs zu liegen kommt, 2. das Volumen des erweiterten Nierenbeckens zu verkleinern, 3. den aufwärts gerichteten Halstheil des Harnleiters in eine absteigende Richtung zu zwingen.

Die ersten beiden Ziele wurden durch eine Verkürzung der Blindsackwände mittelst Faltung erreicht, welche durch die Knotung feiner, grössere Strecken der Sackwand fächerförmig durchsetzender Catgutnähte zu Stande kam. Die Richtung der Nähte war eine derartige, dass sie sich in ihrer idealen Verlängerung nach vorn in einem Punkte

schnitten, der ungefähr der Uretermündung entsprach, in der Verlängerung ihres andern Endes den grössten Umfang des Blindsacks in annähernd gleich grosse Bogenabschnitte theilten. Jede Naht wurde ca. 1,5 cm vor der Verschlusslinie der Nierenbeckenincision eingestochen; jede Einstichsöffnung hatte von der nächst unteren einen Abstand von 5 mm. Alle Fäden durchsetzten mit starker Divergenz gegen einander die Schichten der Nierenbeckenwand, traten 5 mm vor der Verschlussnaht aus, wurden ebensoweit hinter dieser wieder eingestochen und traten schliesslich alle gleich weit entfernt von der grössten Verbindungslinie zwischen Ureterostium und unterstem Punkte des Hilus zu Tage. Somit lagen ihre letzten Ausstichsstellen beträchtlich weiter von einander entfernt, als die ersten Einstichspunkte. Durch die mit der Knotung der Fäden herbeigeführte Faltung wurde die ausgedehnte Wand so weit verkürzt, dass nunmehr der Boden des Nierenbeckens ohne untere Aussackung in einer geneigten Ebene vom Hilus zum Ureterostium verlief, sodass dieses den tiefsten Punkt des trichterförmig formirten Beckens bildete.

Nun blieb noch übrig, die aufwärts federnde Knickung des Ureterhalses an seiner Abgangsstelle zu beseitigen. Diese Correctur wurde durch eine Längsnaht erreicht, welche in die untere Nierenbeckenwand 1 cm oberhalb der Uretergrenze eingestochen, 5 mm in ihrer Substanz verlief, zum 2. Male in die untere Wand des Ureters unmittelbar unterhalb des Knickungswinkels eindringend, einige Millimeter weit in seiner Muskularis verlief, um dann ausgestochen zu werden. Nach Knüpfung des Fadens war der abgeknickte Ureterhalstheil senkrecht nach unten gestreckt.

Bei der Entlassung fühlt man selbst bei tiefster Inspiration nichts von der linken Niere. Der Urin zeigt noch eine mässige Trübung durch Bacterien und vereinzelte Eiterkörperchen. Pat. ist frei von Beschwerden. Die Heilung ist eine dauernde geblieben.

Epikrise. Nachdem ich diese in dem vorstehenden Fall improvisirte Operation mit Modificationen im Einzelnen bereits 3mal mit stets gleich gutem Erfolge ausgeführt habe, darf sie einen dauernden Platz in der Zahl der operativen Maassnahmen bei Hydronephrosen beanspruchen. Ihre Ausführung wird in jedem Falle nach der Lage und Grösse der Aussackung variirt werden; man kann die Nähte auf die vordere und hintere Fläche des Nierenbeckens vertheilen, oder nur die untere Wand der Nahtfaltung unterziehen. Das Princip ist immer, das Nierenbecken so zu modelliren, dass die Abflussöffnung den tiefsten Punkt einnimmt. Die Indication zur Operation werden wesentlich Hydronephosen mittleren Calibers mit Formation eines Blindsacks unterhalb der Abflussöffnung geben. Die Hinzufügung der Nahtcorrectur des Ureters wird erforderlich bei Neigung des Ureterhalses, trotz Trennung fixirender Adhäsionen und Normalisirung der Nierenbeckenform in eine aufsteigende Richtung zurückzufedern. Hat man es aber mit einem sehr grossen gleichmässig ausgedehnten Sack zu thun, mit dem der Harnleiter auf eine grössere Strecke so fest verwachsen ist, dass er innerhalb der Sackwand eingebettet zu sein scheint, dann müssen andere Maassnahmen in Kraft treten. Hier kommen im wesentlichen vier Operationspläne in Betracht, welche ich in der Reihenfolge ihrer Wirksamkeit nenne: 1. die Durchtrennung des Ureters an der Stelle, wo er aus der Nierenbeckenwand frei hervortritt und Einpflanzung des peripheren Schnittendes an der tiefsten Stelle des Sackes; 2. die Herstellung einer seitlichen Anastomose zwischen dem freien Theil des Ureters und dem tiefsten Punkt des Nierenbeckens; 3. die Durchtrennung des Sporns, der aus der Verschmelzung der Vorderwand des Nierenbeckens mit der Hinterwand des Ureters hervorgegangen ist; 4. endlich die Auslösung

des Ureters aus seiner scheinbaren Einbettung in die Nierenbeckenwand und seine Umkleidung mit dem anliegenden Parietalperitoneum behufs Verhinderung einer Wiederverwachsung.

In ätiologischer Beziehung dürften in diesem Falle zwei Momente mitgewirkt haben: als prädisponirendes die skoliotische Verdrängung der Niere, als auslösendes die Schwangerschaft, da der erste Kolikanfall sich im ersten Monat der Gravidität entwickelte. Es ist bekannt, dass die Schwangerschaft eine zweifache Einwirkung auf die Nieren haben kann: einerseits führt sie zu einer grösseren Blutfülle sämmtlicher Unterleibsorgane, insbesondere der Niere; anderseits kommt es oft vor, dass sie zu Stauungen des Harnabflusses in Folge von Druck des Uterus auf den Harnleiter Veranlassung giebt. Durch diese beiden Einflüsse kann es geschehen, dass geringe, beschwerdelos und latent gebliebene Abflussstörungen dislocirter Nieren sich plötzlich in acuter Weise steigern, sei es nun, dass es sich um einen Druck auf den Beckenabschnitt des Ureters handelt, sei es um Schleimhautschwellungen durch venöse Stauung, welche im Stande sind, das Lumen des Ureters an der Stelle des Hindernisses bis zu temporärer Undurchgängigkeit zu verlegen. In unserem Falle ist vielleicht in der ausgesprochenen Sinistroposition des Uterus ein besonders begünstigendes Moment für einen Druck auf den linken Harnleiter zu finden. Dass diese Stauungszustände einen fruchtbaren Boden für secundäre Infectionen aufsteigender oder hämatogener Natur bereiten, ist leicht verständlich. Demgemäss ergiebt die Erfahrung, dass ein nicht kleiner Theil pyelonephritischer oder pyonephrotischer Erkrankungen seinen Ursprung aus der Schwangerschaft datirt.

C. Abflussstörungen durch Tiefstand der Niere aus unbekannter (congenitaler?) Ursache.

In dem folgenden Falle ist die Aetiologie der Hydronephrose auf einen abnormen Tiefstand der linken Niere zu beziehen. Ob dieser congenital oder erworben war, konnte nicht sicher festgestellt werden. Doch spricht gegen einen erworbenen Zustand die Thatsache, dass die Dislokation auf die linke Seite beschränkt war, während die rechte Niere ohne eine Spur von abnormer Beweglichkeit an der normalen Stelle lag und eine Abweichung der Wirbelsäule fehlte.

Fall 39.14. Tiefstehende linksseitige Hydronephrose, eitrige Infection nach Ileotyphus. Nephrotomie. Secundäre Nephrectomie. Heilung.

Frau Helene P., 29 Jahr. Aufgenommen 14. 11. 89. Entlassen 12. 7. 90.

Im Mai 1887 wurde ohne vorangegangene Beschwerden zufällig eine grosse Geschwulst in der linken Leibeshälfte entdeckt, welche im September verschwunden sein soll. Unter Auftreten mehrerer kolikartiger Anfälle mit Erbrechen stellte sich die Geschwulst wieder ein und soll seitdem in ihrer Grösse schwanken, gewöhnlich alle 14 Tage ihr grösstes Volumen erreichen. Bei den ersten Untersuchungen im Mai und Juni 1889 stand der obere Pol der linken Niere unterhalb des Rippenrandes, der untere nahe am Lig. Poupartii. Durch Massage konnte die Geschwulst erheblich verkleinert werden, sodass nur ein grosser schlaffer Sack übrig blieb. Der Urin kaum merklich getrübt durch einige Leukocyten und rothe Blutkörper. Anfangs September erkrankte Pat. an Ileotyphus. Am 29. September fand ich sie hoch fiebernd mit trockenen Lippen, trockener Zunge, verfallen, mit enormem fluctuirendem linksseitigen Tumor. Die Niere bewegte sich deutlich mit der Inspiration. Die hintere Wand der Geschwulst entfernt sich bei rechter Seitenlage von der Lumbalgegend, indem sie weit median sinkt. Wirbelsäule ohne Abweichung. In dem stark eiweisshaltigen Urin viele weisse, einige rothe Blutkörper. Bald traten Fröste, Fiebersteigerungen, Hämaturie und Wachsthum der Geschwulst ein.

2. 1. 91. Lumbare Nephrotomie. Die ganz atrophische Capsula adiposa bestand aus meh-

reren zwiebelschalenartig um einander gelegten, fast fettfreien Blättern. Nach Eröffnung der Niere entleeren sich reichliche putrid-eitrige Inhaltsmassen. Der Sack collabirt vollständig und zieht sich in den weiten retroperitonealen Raum bis fast zur Mittellinie zurück. Er wird durch Nähte an den Bauchmuskelrändern fixirt. Da die Nierenfistel keinerlei Tendenz zum Schlusse zeigte, wurde am 5. 6. die Exstirpation des Sackes ausgeführt. Heilung p. pr. Die exstirpirte Niere stellte einen schlaffen Sack dar. Die Nierensubstanz in eine ganz dünne Schale umgewandelt. An Stelle der Kelche prominirten blasige Buckel, welche an der Höhlenfläche durch leistenartige Vorsprünge von einander getrennt waren. Das Nierenbecken sehr erheblich erweitert. Die Abgangstelle des Ureters ist vom unteren Hilusrande 2mal so weit entfernt wie vom oberen. Der Ureter ohne Abweichung von der Norm. Am oberen Pol der Geschwulst sitzt ein Theil erhaltener Nierensubstanz kappenförmig dem Sack auf.

Epikrise. Der erhebliche Tiefstand der Niere war zweifellos für die Abflussstörung verantwortlich. Die Symptome dieses Falles unterscheiden sich von denen der intermittirenden Hydronephrosen, welche auf Grund abnormer Mobilität der Niere entstehen. Denn während bei diesen gewöhnlich eine dauernde Geschwulst erst zur Wahrnehmung kommt, nachdem eine Periode intermittirender Anfälle vorangegangen ist, wurde hier bei der bis dahin völlig gesunden beschwerdefreien Patientin ganz zufällig ein latent entwickelter, sehr grosser Hydronephrosensack entdeckt, welcher erst später zu einigen intermittirenden Schmerzanfällen führte. Danach ist es wahrscheinlicher, dass hier das Abflusshinderniss ein dauernd wirkendes, nicht wie bei mobilen Nieren ein intermittirendes war. Der Fall lehrt ferner die Umwandlung einer Hydronephrose in eine Pyonephrose durch hämatogene Infection während eines Ileotyphus. Dieser Infectionsweg präexistirender Hydronephrosen ist bei Frauen häufiger als der urogene, weil bei ihnen die zu aufsteigenden Processen disponirenden Abflussstörungen aus der Blase viel seltener vorkommen als bei Männern, bei denen Prostatahypertrophien und Stricturen die gewöhnlichste Ursache der Retentionen und secundären Harnzersetzungen bilden.

Fall 40.15. Inficirte intermittirende rechtsseitige Hydronephrose. Nephrectomie. Heilung. Plötzlicher Tod durch Herzlähmung in Folge chronischer Myocarditis.

Frau Marie Km., 64 Jahr alt, aufgenommen 12. 5. 97, gestorben 26. 5. 97. Patientin war bereits wegen desselben Leidens im Jahre 1889 im Krankenhause. Sie hatte 6mal geboren. 3 Jahre vor der ersten Aufnahme (1886) hatte sie angeblich einen Blasenkatarrh von mehr als halbjähriger Dauer, mit dem zugleich Schmerzen in der rechten Nierengegend einhergingen. Seit dem Februar 1888 kehrten diese anfallsweise jede Woche wieder. 24 Stunden vor jedem Anfalle wird der Urin wasserklar und reichlicher, und Pat. weiss dann ganz genau, dass ihr ein Anfall bevorsteht. Nach diesem wird der Urin ganz milchig trübe, klärt sich erst nach und nach; zuweilen soll etwas Fieber bestanden haben. Nach ihrer Entlassung (1889) blieb Pat. $^5/_4$ Jahre schmerzfrei und soll stets klaren Urin entleert haben. Dann stellten sich wieder die Anfälle mit Schüttelfrost, Erbrechen und den gleichen Urinerscheinungen wie früher ein. Die Attacken dauern jetzt 3—4 Tage, treten aber in selteneren Intervallen auf. Der letzte Anfall begann vor 8 Tagen. Am Tage ihrer Aufnahme wird mittelst Katheters ein stark hämorrhagischer Harn entleert. In der rechten Oberbauchgegend fühlt man eine schmerzhafte Anschwellung, welche plötzlich bei einem Versuche bimanueller Palpation unter den Fingern verschwindet. Eine $^1/_2$ Stunde später ausgeführte Blasenspülung ergiebt zuerst eine sehr trübe Spülflüssigkeit, welche blutigen und mit Eiter vermischten Urin enthält; nach der folgenden Einspritzung fliesst die Borlösung vollkommen klar ab. Cystokopisch entleert sich aus dem linken Ureter klarer Urin, aus dem rechten eine braunrothe eitrige Flüssigkeit.

14. 5. 97 Nephrectomie. Bei der Freilegung der Niere zeigt sich, dass das Organ fast gänzlich vom Peritoneum umkleidet ist. Die Niere steht so tief, dass zunächst von ihr im Grunde des lumbalen Querschnittes nichts zu sehen ist, vielmehr die vom Peritoneum bedeckte Leber in 3 Querfingerbreite unterhalb des unteren Rippenrandes erscheint. Die Niere zeigt als fernere Lageanomalie eine ganz ungewöhnliche Drehung um die Längsachse, so dass ihr convexer Rand medianwärts, der

Hilus mit dem Becken lateralwärts gerichtet ist. Das Nierenbecken sehr erweitert, das Parenchym sehr verschmälert.

Präparat. Das Organ stellt eine im Längsmesser nicht wesentlich vergrösserte Niere dar. Die Nierensubstanz ist auf wenige Centimeter verschmälert. Daran schliesst sich ein sehr grosses, herzförmig dilatirtes Nierenbecken mit abwärts gerichteter Spitze und zartem, unverändertem Ureter. Auf dem Durchschnitt zeigt sich die Papillarsubstanz fast gänzlich durch Druckatrophie zerstört, die Rindensubstanz verschmälert, das Becken und die Kelche stark dilatirt, in breiter, offener Communication mit einander, nirgends ulcerirt. Auf der Schleimhaut der Kelche deutliche Ecchymosen. An der vorderen und an der hinteren Fläche des Nierenbeckens ziehen grosse Arterien und venöse Gefässstränge zum Hilus. Die über die Vorderfläche hinziehenden beiden Gefässstränge treten nahe am oberen und unteren Pol in die Nierensubstanz, wogegen die über die hintere hinwegziehenden ausschliesslich den oberen Pol versorgen.

Verlauf. Nachdem Pat. einen ganz ungestörten fieberlosen Verlauf bis zur fast völligen Heilung der Wunde durchgemacht hatte und der Entlassung nahe war, starb sie plötzlich ohne jede Vorboten am 14. Tage nach der Operation an Herzlähmung.

Section. Das Herz mit dem Herzbeutel fest verwachsen. Der linke Ventrikel von braunrother Farbe, zeigt gänzlich verkalkte Papillarmuskeln. Der rechte Ventrikel graubraun, zeigt starke Fettdegeneration der Muskulatur. Die Klappen intact. Die linke Niere normal, die Milz vergrössert; sonst keine auffallenden Anomalien.

Epikrise. Wir haben es hier zweifellos nach Anamnese und anatomischem Befunde mit einer inficirten intermittirenden Hydronephrose auf Grund von Tiefstand der Niere zu thun, welcher anbetrachts der Anomalien der Gefässversorgung auf eine congenitale Anlage zurückzuführen ist. Vielleicht ist auch die von den bekannten secundären Lageveränderungen ganz abweichende Drehung um die Längsachse mit Verlagerung des Hilus nach aussen, des convexen Randes nach innen in demselben Sinne zu deuten. Der unglückliche Ausgang dürfte wohl nur eine sehr lose Beziehung zum operativen Eingriff haben, da Pat. bereits vor der Entlassung stand, als plötzlich die Herzlähmung einsetzte, welche bei dem sehr vorgeschrittenen Zustande organischer Veränderung der Herzmuskulatur bei jeder anderen Gelegenheit sich ebensogut hätte ereignen können.

D. Abflussstörungen durch Klappenbildung.

Fall **41**.16. Inficirte rechtsseitige intermittirende Hydronephrose. (Congenitale?) Ureterklappe. Plastische Operation zur Beseitigung der Klappe. Dauernde Heilung.

Hugo B., $11^3/_4$ Jahr, aufgenommun 12. 7. 95, entlassen 11. 8. 95.

Pat. hat ausser einem vor 4 Jahren überstandenen Scharlachfieber keine Erkrankung durchgemacht. Vor 2 Jahren trat eine heftige rechtsseitige Nierenkolik mit Uebelkeit, häufigem Erbrechen, Harndrang und Trübung des Urins auf. Der Anfall dauerte mit Unterbrechungen 24 Stunden. Ebensolche wiederholten sich in 3—6wöchentlichen Pausen mit steigender Heftigkeit, 3mal unter Fieberbewegungen und Zunahme der Dauer bis zu 5 Tagen. In den freien Zeiten fühlt sich Pat. absolut gesund. Der Eintritt der Koliken wird durch kein bekanntes Moment, insbesondere nicht durch körperliche Anstrengung begünstigt. Ruhelage mindert die Schmerzen. Der Verlauf eines bestbeobachteten Anfalles war folgender: 9. 7. leichte Schmerzen in der Nierengegend, in Arm und Bein ausstrahlend. Bis zum 10. Morgens ist der Urin trübe, etwas stärker albumenhaltig als der Trübung entspricht. Am 10. Mittags wird unter starker Steigerung der Schmerzen der Urin völlig klar und eiweissfrei. Mit dem Schwinden der Kolik tritt wieder die Harntrübung ein. Im Anfall ist eine deutliche Schwellung der Niere zu constatiren, welche mit seiner Lösung verschwindet. Abortive Anfälle treten entweder nur als Erbrechen auf, oder dieses ist verbunden mit leichten Sensationen in der Nierengegend.

Status. Bei dem sonst gesunden, etwas blassen Knaben wechselt die Längsausdehnung der rechten Niere während mehrtägiger Beobachtung, indem der untere Pol einmal unmittelbar unter dem Rippenrand, ein anderes Mal nahe der Nabelhorizontalen gefunden wird. Ebenso schwankt die Dicke

der Niere im Diameter anteroposterior. Der Urin ist bald stark, bald sehr schwach getrübt, bald eiweissfrei, bald eiweisshaltig; niemals finden sich rothe Blutkörper. Ureter vom Mastdarm aus palpirt, ist nicht verdickt zu fühlen.

Fig. 5.

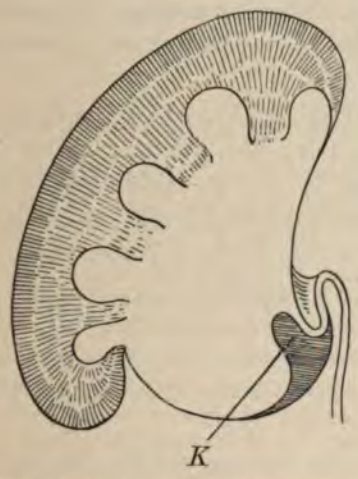

K Ureterklappe im Profildurchschnitt.

Fig. 5a.

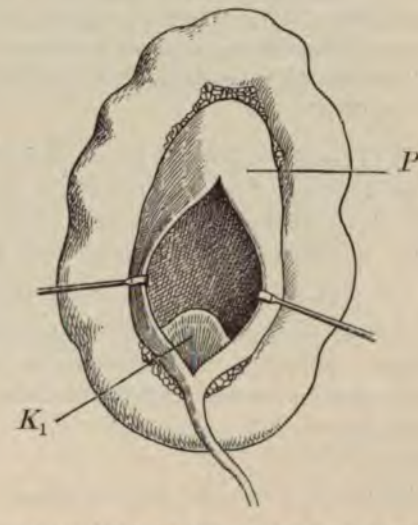

K_1 Aufsicht auf die Ureterklappe durch eine mit Häkchen auseinander gezogene Incisionsöffnung des Nierenbeckens *P*.

Fig. 5b.

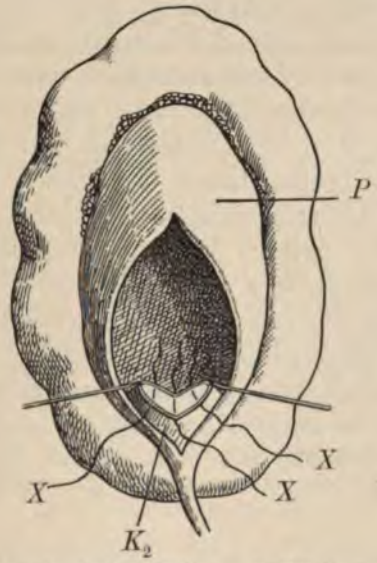

K_2 Ureterklappe gespalten, die beiden Hälften mit Häkchen auseinander gezogen.
X Nähte durch die Schleimhauträuder der gespaltenen Klappe.

Nephrotomie. Spaltung der Klappe mit Umsäumung der Schnittränder. 16. Juli. Man findet die Niere um das Dreifache vergrössert, normal gelagert, nicht hinabgesunken, von glatter Oberfläche, den unteren Theil rundlicher und dicker als den oberen, das Nierenbecken zu einer bläulich durchschimmernden Blase von Kleinapfelgrösse erweitert. Die untere Wand des Nierenbeckens ist besonders stark blindsackartig ausgebuchtet. Dementsprechend ist die Abflussöffnung

nach oben hinaufgerückt, so dass zwischen ihr und dem unteren Hilusrande zwei Drittel des Nierenbeckenumfanges liegen. Von seinem Ursprunge aus geht der Ureter in $1^1/_2$ cm Ausdehnung nach oben, um erst dort in den absteigenden Verlauf unter Bildung eines Bogens überzugehen. In dieser Lage ist er durch lamellöse Adhäsionen befestigt.

Trotz Trennung der Adhäsionen federt er in die fehlerhafte Lage zurück. Nach Incision der hinteren Nierenbeckenwand in 2 cm Ausdehnung zeigt sich eine stark ausgebildete wulstige geröthete Klappe am Uebergang der hinteren Wand des Harnleiters in das Nierenbecken. Unterhalb dieser ist der Ureter in voller Ausdehnung für die Sonde durchgängig. Die Kelche sind bis nahe unter die Oberfläche erweitert.

Operation der Klappe (s. Textabbildung Figg. 5, 5a, 5b). Die Klappe wird von dem höchsten Punkte ihres freien Randes aus mit einem Scheerenschlage $1^1/_2$ cm weit bis zu ihrer Basis durchtrennt, beide Hälften in der Querrichtung durch feine Häkchen auseinandergezogen und die beiden Schleimhautwundränder jeder Klappenhälfte mit einander durch 4 feinste Catgutnähte vereinigt. Nach Vollendung der Naht ist die Klappe verschwunden und gleichzeitig der Knickungswinkel an der Abgangsstelle des Ureters gestreckt. Die Wunde die Nierenbeckens bleibt offen und wird drainirt.

Die Schmerzanfälle und Schwellungen der Niere sind in dem bis jetzt verflossenen vierjährigen Zeitraume nicht wiedergekehrt, eine mässige Trübung des Urins ist geblieben.

Epikrise. Ob die Klappenbildung, welche das mechanische Hinderniss für den Abfluss darstellte, in diesem Falle eine primäre congenitale gewesen ist oder erst das ungewöhnliche Resultat einer latenten, bis dahin nicht beobachteten Pyelitis, lässt sich nicht mit Sicherheit entscheiden, da Urinbeobachtungen vor dem Anfalle gefehlt haben. Es wäre nicht ganz auszuschliessen, dass nach dem 2 Jahre zuvor überstandenen Scharlachfieber eine chronische Pyelitis zurückgeblieben wäre. Sicher aber verdankt das Abflusshinderniss seine Entstehung keinem Descensus der Niere, da der obere Pol bei der Operation an ganz normaler Stelle gefunden wurde. In therapeutischer Beziehung ist der vollständige Erfolg der Klappentrennung bemerkenswerth. Will man auf eine Dauerheilung rechnen können, so muss man der Discision die Vereinigung der getrennten Schleimhauträuder in ihrer ganzen Länge anschliessen. Dann erübrigt sich auch die von Fenger empfohlene Einführung eines Dauerkatheters, weil eine Wiederverwachsung der getrennten Hälften bei meinem Verfahren ausbleibt. Mit der Beseitigung der Klappe auf dem angegebenen Wege erhält gleichzeitig der nach aufwärts federnde Ureterhals eine absteigende Richtung. Es dürfte gerathen sein, in Fällen ausgedehnter Stauung, wie dem hier vorliegenden, die Incisionswunde des gedehnten Nierenbeckens offen zu lassen, um sowohl seine Rückkehr zu einem normalen Volumen durch freien Abfluss nach aussen anzustreben, als auch der Gefahr einer erneuten Retention durch entzündliche Anschwellung der Nahtlinie an der getrennten Klappe vorzubeugen.

E. Abflussstörungen durch primäre Nierenbeckensteine.

Eine durch Steine im Nierenbecken bedingte Ausbildung grosser bis zu erheblicher blasiger Verdünnung des Parenchyms fortgeschrittener Hydronephrosen gehört zu den Seltenheiten. In weitaus den meisten Fällen combiniren sich mit der Steinkrankheit sklerosirende entzündliche Processe des Nierenparenchyms mit adipo-sklerotischer Verdickung der Kapseln und des das Nierenbecken umhüllenden Fettgewebes, welche einer grossen hydronephrotischen Ausdehnung Widerstand leisten. Ferner gesellt sich früher oder

später zur Retention eine aufsteigende oder hämatogene Infection, mit Entwickelung einer Pyelitis oder eines mässigen Grades von Pyonephrose. Bei sehr grossen calculösen Pyonephrosen handelt es sich meistens um eine secundäre Steinbildung in vorher pyonephrotisch veränderten Nieren. Dementsprechend haben wir unter unseren zahlreichen Beobachtungen von Steinerkrankung in der Niere nur einen einzigen Fall von grosser, dünnblasiger, aseptischer Hydronephrose kennen gelernt, der unter dem Kapitel der Steinerkrankungen der Niere (Fall **167**.48) beschrieben ist.

F. Hydronephrose der linken Hälfte einer Hufeisenniere.

Fall **42**.17. Cystitis chronica (tuberculosa?). Hydronephrose der linken Hälfte einer Hufeisenniere. Nephrotomie. Heilung mit Fisiel.

Walter N., 15 Jahr. Aufgenommen 22. 4. 1900. Entlassen 25. 8. 1900.

Anamnese. Pat. stammt aus gesunder Familie, hat als Kind Masern und Diphtheritis gehabt. Vor 3—4 Jahren begann ein Blasenleiden mit heftigem Uriniren, Schmerzen in der Blasengegend und häufigem Harndrang. Der Urin soll keine Anomalien geboten haben. Diese Beschwerden haben seit $1^1/_2$ Jahren aufgehört. Dagegen trat plötzlich eine heftige linksseitige Nierenkolik auf. Die Schmerzen begannen in der linken Lumbalgegend und strahlten nach dem Kreuz aus. Der Anfall dauerte nur 10 Minuten in grosser Heftigkeit; seitdem ist wieder eine grössere Mictionshäufigkeit aufgetreten, 2stündlich Tag und Nacht. Die Kolikanfälle wiederholten sich etwa alle 4 Wochen mit längster Dauer von $^3/_4$ Stunden.

Urin andauernd trübe, zeitweise auch blutig. Bei stärkerer Bewegung Schmerz in der linken Lumbalgegend und zunehmende Harntrübung. — Husten soll nie dagegewesen sein, dagegen schon lange etwas schleimiger Auswurf.

Status. Pat. sehr gross für sein Alter; kein Habitus phthisicus. An den Lungen nichts Abnormes. In dem geringen schleimigen Auswurf keine Bacillen. Urin sauer, trüb, mit geringer Neigung zum Sedimentiren. Mikroskopisch rothe und weisse Blutkörper. Alb. 0,25 $^0/_{00}$. Miction ohne Beschwerden 2stündlich. Bei Untersuchung des linken Hypochondrium fühlt man den unteren Rand der Niere in der Mammillarlinie 2 Querfingerbreit unter dem Rippenbogen; medianwärts geht sie in eine diffuse Resistenz über, deren Grenzen nicht abzutasten sind. Das Organ zeigt eine sehr geringe Beweglichkeit; an seiner Vorderfläche liegt die Flexura coli sinistra. Die rechte Niere nicht fühlbar. 24stündige Harnstoffmenge 19,5g; keine Tuberkelbacillen im Harn. — Cystoskopie misslingt zweimal wegen sofort eintretender Blutung. — Die linke Niere zeigt zu verschiedenen Zeiten verschieden starke Spannung, woraus auf Retention mit wechselndem Füllungszustande geschlossen wird.

27. 4. Nephrotomie mit Schnitt parallel zum Rippenbogen und zwei Querfinger unter ihm vom äusseren Rande des grossen Rückenstreckers bis zur vorderen Axillarlinie. Die Umschlagsfalte des Bauchfells liegt so weit nach hinten, dass es die Niere fast ganz bedeckt: die Fettkapsel ist sehr wenig entwickelt. Die Hervorziehung der hydronephrotischen, fluctuirenden Niere gelingt erst nach Hinzufügung eines schräg abwärts verlaufenden Bauchdeckenschnittes. Dabei zeigt sich, dass der Ureter von der Vorderfläche des Nierenbeckens entspringt und an der Vorderfläche des Hydronephrosensacks hinabsteigt. Der untere Pol der linken Niere ist durch eine breite Brücke von Nierengewebe mit dem unteren Pol der rechten verbunden. Es handelt sich also um eine Hufeisenniere. Der Ureter der rechten Hälfte kann nicht zur Ansicht gebracht werden. Die Incision der linken Niere am Convexrand eröffnet zuerst zwei Cysten mit hellem Inhalt, anscheinend ohne Communication mit dem Nierenbecken. Erst bei Verlängerung des Schnittes nach dem unteren Pol wird das Nierenbecken geöffnet. Die entleerte Flüssigkeit lässt keinen Eiter erkennen. Vom dem ziemlich stark erweiterten Nierenbecken aus lässt sich der retrograde Katheterismus des Ureters ohne Hinderniss ausführen. Es werden die Incisionsränder der Niere an die Bauchmuskelwundränder genäht und sowohl die Cysten als das Nierenbecken mit Jodoformgazestreifen drainirt.

Verlauf. Es bildet sich zunächst eine Fistel aus. Allmälig werden die aus dieser fliessenden Urinquantitäten immer geringer; bei der Entlassung fliesst nach Anlegung einer Celluloid-Pelotte mit elastischem Gurt aller Urin in die Blase. Bald nach der Entlassung hat sich die Fistel ganz ge-

schlossen[1]). — Nierenkoliken sind nicht wiedergekehrt. Die Urinbeschaffenheit unverändert. Die Cystoskopie bei der Entlassung zeigt die rechte Seite der Blase normal, Ureterpapille daselbst nicht erkennbar[2]). Nach links und rechts oben von der linken Ureteröffnung finden sich einige hyperämische, zum Theil hämorrhagische, leistenartig in die Blase vorspringende Partien, denen hier und da weisse Exsudatmassen aufgelagert sind.

Epikrise. Das Krankheitsbild ist nicht nach allen Richtungen klar gestellt worden. Zunächst wissen wir nicht sicher, ob die Hufeisenniere nur einen oder zwei Ureteren besass. Bei der Operation konnte nur der aus der linken Hälfte entspringende gefunden und bei der Cystoskopie keine rechte Ureterpapille erkannt werden.[2]) Aber anbetrachts der Beschränkung der Retention auf die linke Hälfte der Hufeisenniere ist der Rückschluss auf das Vorhandensein zweier Harnleiter berechtigt. Wir können ferner nichts Sicheres über die Aetiologie des Blasenleidens aussagen; da indessen die gewöhnlichste Ursache für Cystiten junger Leute, die gonorrhoische Infection, fehlte, da die entzündlichen Veränderungen nur einen ganz circumscripten Theil der Blase in der Umgebung einer Ureterpapille einnahmen, der Process sich ferner refractär gegen jede Localbehandlung verhielt, so halten wir seine tuberculöse Natur für wahrscheinlich, obwohl weder Tuberkelbacillen im Harn, noch deutliche Tuberkel auf der Schleimhaut entdeckt werden konnten. Ob eine Beziehung zwischen der Hydronephrose und der Blasenerkrankung bestand, ist nicht sicher. Die Hydronephrose kann sehr wohl unabhängig von der Cystitis durch den abnormen Ursprung des Ureters vom oberen Abschnitte der Vorderwand des Nierenbeckens entstanden sein, ein Verhalten, welches bei Hufeisennieren häufiger vorkommt[3]). Auf der anderen Seite sprach die Beschränkung der Blasenveränderungen auf die Umgebung der linken Ureterpapille für eine secundäre Erkrankung der Blase durch einen absteigenden Process, und dann müsste die Nierenaffection trotz ihres unverdächtigen hydronephrotischen Aussehens infectiös, vielleicht tuberculös gewesen sein.

II. Retentionen durch Abflusshindernisse im Laufe des Ureters.

A. Hydronephrosen in Folge relativ zu grosser Länge des Ureters bei congenitaler Tieflage der Niere.

Nicht selten entwickelt sich Hydronephrose in Nieren mit congenitalem Tiefstand. In einem von uns beobachteten Falle (No. 4.4), welcher unter dem Capitel der congenitalen Abnormitäten beschrieben worden ist, erkannten wir als Ursache der Retention eine relativ zu grosse Länge des Ureters, der die normale Ausdehnung von 23 cm erreichte, trotzdem die Niere tief im kleinen Becken gelagert war. Unter diesen Umständen war er gezwungen, sich in Windungen zu legen, welche leicht zur Abknickung und Erschwerung des Abflusses führen. Würde ein solcher Fall Gegenstand operativer Therapie werden, so könnte die einfache Nephrotomie nicht zur Heilung führen. Eine ätiologische Therapie müsste dahin streben, den Ureter durch Resection, entsprechend dem Tiefstand der Niere, zu verkürzen und ihn dann in die tiefste Stelle

1) Nachtrag bei der Correctur. Nach einigen Wochen hat sich die Fistel wieder geöffnet und entleert mässige Quantitäten von Urin; der grössere Theil fliesst auf normalem Wege ab.

2) Bei erneuter Cystoskopie nach Wiedervorstellung des Patienten gelang es auch, die rechte gut funktionirende Ureteröffnung an normaler Stelle zu entdecken.

3) Anmerkung bei der Correctur. Vergl. hiermit die 2. Beobachtung einer nephrotomirten Hydronephrose in einer Hufeisennierenhälfte Cap. I (Congenitale Anomalien), Fall 5a.6.

des Sackes einzupflanzen. Doch wird wegen der operativen Schwierigkeiten häufiger die Nephrectomie erforderlich werden.

B. Hydronephrosen in Folge von Steinen im Ureter.

Steine im Ureter rufen nicht ganz so selten reine aseptische Hydronephrosen hervor wie Steine in der Niere. Immerhin ist aus den gleichen Gründen dieses Vorkommniss relativ selten. Die einzige Beobachtung der Art, die wir zu machen Gelegenheit hatten, betrifft den Fall No. 184.65 (s. Capitel XI Nieren- und Uretersteine). Das besondere Interesse dieser Beobachtung liegt in dem typisch intermittirenden resp. remittirenden Charakter der Hydronephrose, der nur erklärt werden kann durch den Wechsel zwischen unvollständiger Verlegung und temporärer völliger Occlusion des Ureters. Die operative Therapie dieser Erkrankung ist an genannter Stelle ausführlich behandelt. Hier möge nur darauf hingewiesen werden, dass eine Beschränkung des Eingriffs auf die Excision des Steines aus dem Ureter meistens nicht genügt, weil wir weder immer mit Sicherheit, selbst durch Sondirung des Harnleiters, den Sitz eines Steines bestimmen, noch das Vorhandensein mehrerer ausschliessen können, weil ferner die secundären Formveränderungen des Nierenbeckens, die daraus resultirenden Anomalien der Insertion und Verlaufsrichtung des Ureterhalses wie die Möglichkeit von Steinen in der Niere eine völlige Freilegung des Organs erfordern.

C. Hydronephrosen in Folge von Stenosen des Ureters.

Stenosen des Ureters sind zumeist Begleiterscheinungen und Folgezustände einer diffusen Ureteritis, welche zur Pyonephrose führt. Stenosirende Ureteriten, welche auf einen ganz umschriebenen kurzen Abschnitt des Harnleiters beschränkt, zu hydronephrotischer Stauung in der Niere Veranlassung geben, sind eine äusserste Seltenheit. Eine derartige solitäre Strictur unbekannter, vielleicht tuberculöser Aetiologie mit Hydronephrose und secundärer Infection haben wir ausführlich in dem Capitel „Erkrankungen des Ureters“ beschrieben. Da die conservative Therapie jeder Hydronephrose eine ätiologische sein muss, wenn ein Dauerresultat erreicht werden soll, muss die Verengerung des Ureters unser Angriffspunkt sein. Ihre Beseitigung ist nach Lage des Falles in verschiedener Weise anzustreben. Führt fortgesetzte retrograde oder cystoskopische Sondirung nicht zum Ziel, so kommt die äussere Ureterotomie, bestehend in Längsincision der Strictur mit nachfolgender Quervereinigung der Wunde in Frage. Im Falle der Impermeabilität der Verengung ist die Resection des obliterirten Ureterabschnittes angezeigt, sei es mit Wiedervereinigung in der Continuität, oder wenn die Stenose nahe einem Endpunkt des Rohres gelegen ist, mittelst Implantation des gesunden Ureterabschnittes in das Nierenbecken resp. die Blase. Dieser Weg ist mit vollem Erfolge in unserem Falle eingeschlagen worden. Liegt das Hinderniss dicht unterhalb der Abflussöffnung des Nierenbeckens, dann kann es auch durch seitliche Anastomosenbildung zwischen diesem und dem unterhalb der Strictur gelegenen Ureterabschnitte umgangen werden.

D. Hydronephrosenbildung durch Compression des Ureters.

Die häufigste Veranlassung zu Nierenretentionen durch äusseren Druck auf den Ureter geben die Uteruskrebse, welche ihn umwachsen oder in den degenerativen Process einbeziehen. Dasselbe gilt von carcinösen Drüsen im Parametrium. Derartige

Fälle werden naturgemäss nicht häufig Gegenstand operativer Therapie, um so weniger, als die Hydronephrose nicht selten doppelseitig ist. Von der knöchernen Beckenwand ausgehende Tumoren, wie Chondrome, Chondrosarcome und Sarcome, können zu demselben Resultate führen. Eine bisher einzig dastehende Ursache der Uretercompression durch primäre lymphosarcomatöse Retroperitonealdrüsen zeigt die folgende Beobachtung.

Fall 43.18. Linksseitige inficirte Hydronephrose in Folge von Compression des Ureters durch primäre Lymphosarcome der Retroperitonealdrüsen. Lymphommetastasen in der linken Niere und der Milz.

Frl. Helene L., 36 Jahr. Aufgenommen 23. 9. 97. Ungeheilt entlassen 2. 10. 97.

Mutter der Pat. an Phthise gestorben, ebenso der Grossvater väterlicherseits. Pat. war stets bleichsüchtig und schwächlich veranlagt. Sie erinnert sich, dass sie schon als Mädchen von 16 bis 17 Jahren sich nicht fest schnüren konnte, weil sie in der linken Seite das Gefühl einer Anschwellung hatte. Koliken fehlten. Später traten Schmerzen an den verschiedensten Stellen des Körpers, Armen, Beinen und Nacken auf, verbunden mit grosser Schlaflosigkeit. Zu einem nicht näher zu bestimmenden Zeitpunkte wurde Trübung des Urins gefunden und eine Pyelitis resp. Cystitis angenommen. Blasenspülungen erwiesen sich als erfolglos. Allmälig vermehrte sich die Eitermenge im Harn und zeitweilig gesellten sich Schmerzen in der linken Nierengegend hinzu, hin und wieder unregelmässige Fieberungen, abendliches Frösteln, nächtliche Schweisse. Bei besonders heftigen Schmerzen sei der Urin am klarsten gewesen, mit Nachlass derselben stärkere Eiterentleerung eingetreten. Seit Mai 1897 empfand Pat. auch in der rechten Niere in fast vierwöchentlichen Intervallen Schmerzen mit immer steigender Heftigkeit. Die in der letzten Zeit alle 2—4 Wochen wiederkehrenden Schmerzanfälle dauerten 4—5 Tage.

Status. Trotzdem Pat. einen phthisischen Eindruck macht, kann objectiv an den Lungen nichts nachgewiesen werden. Pat. ist blass, hat trockene Lippen, starke Anorexie. Urin sauer, diffus trübe, enthält viele Eiterkörper, einzeln und in Pfröpfen, spärlich frische rothe Blutkörper, Uebergangsepithel und Bacterien; Eiweissgehalt 2 pro Mille. In der Rückenlage fühlt man den unteren Rand der linken Niere $2^1/_4$ cm unterhalb der Spitze der 10. Rippe; ihr vorderes Ende überschreitet medianwärts die Mammillarlinie um 4 cm, nach oben verschwindet sie unter dem Rippenrand. Sie verschiebt sich weder unter dem Einflusse der Athmung noch der Umlagerung auf die rechte Seite. Ihr oberer Pol ist empfindlich gegen Palpation, die rechte Niere unempfindlich. Wenige Tage später beobachtet man unter erheblicher Abnahme des Eiter- und Eiweissgehalts eine Vergrösserung der linken Niere, so dass ihr unterer Pol jetzt 5 cm unterhalb der Spitze der 10. Rippe fühlbar ist. Cystoskopisch sieht man Entleerung von trübem Urin aus dem linken Ureter, von klarem aus dem rechten. Fieber besteht während der Dauer der Beobachtung nicht.

Dann verlor ich Pat. aus den Augen. Im Herbst 1898 erfolgte der tödtliche Ausgang. Durch die Güte des Herrn Prof. Benda erhielt ich das Sectionsprotokoll und konnte Einsicht in die Präparate nehmen.

Sectionsbericht (Prof. Dr. Benda). Stark abmagerte weibliche Leiche. Bei der Eröffnung der Bauchhöhle finden sich zarte membranöse Bindegewebsverwachsungen zwischen der Oberfläche der Därme, der vorderen Bauchwand und der Nachbardärme. Die Darmschlingen sind stark verlagert, das Colon transversum nähert sich in weiter hufeisenförmiger Schlinge bis auf 5 cm der Symphyse. Die Dünndarmschlingen stark collabirt, gegen das kleine Becken hingedrängt und mit der Blase verwachsen. Das Colon descendens durch eine Geschwulst auf der linken Seite nach vorn gehoben. Die rechte Niere ist ebenfalls etwas nach vorn verlagert, nicht wesentlich vergrössert. Die Milz überragt in der Mamillarlinie den Rippenrand um 2 Querfingerbreite; sie ist mit der Convexität des Zwerchfells verwachsen. Linke Lunge stark collabirt, mit geringen Verwachsungen an der Spitze. Rechte Lunge ziemlich ausgedehnt, in grösserer Ausdehnung besonders an der Spitze verwachsen. Herz von der Grösse einer Faust, ziemlich schlaff; Myocard blass. Linke Lunge enthält einen kleinen schiefrigen Herd in der Spitze mit einigen erweiterten Bronchien ohne käsige Einsprengungen. Unterlappen ziemlich blutreich, etwas ödematös. Der obere Lappen der rechten Lunge enthält eine schiefrige Narbe, eine etwas haselnussgrosse, mit trockenem, bröckeligem, käseartigem Material gefüllte Höhle. Die Wandung ist ziemlich glatt: eine zweite glattwandige Höhle von Kirschgrösse etwas unter-

halb der ersten. Die Milz stark vergrössert, etwa 16 cm lang, 10 cm breit, 5 cm dick, im ganzen ziemlich schlaff, enthält eine grosse Anzahl knolliger Resistenzen von Erbsen- bis Apfelgrösse. Die Schnittfläche zeigt an den normalen Stellen eine ziemlich derbe kirschrothe Pulpa, in welche die weisslichen oder röthlichen Geschwulstknoten mit ziemlich scharfer Abgrenzung eingesprengt sind. Jeder einzelne Knoten zeigt wieder einen lappigen Bau, sodass er aus zahlreichen Knötchen zusammengesetzt ist. Die Geschwulst in der linken Seite besteht aus einem zwischen Milz und Wirbelsäule gelegenen, mit dieser festverwachsenen über faustgrossen derben Conglomerat von Knoten, und einem grossen schlaffen, der Niere angehörigen Sack, der eine Länge von fast 18, eine Breite und Dicke von 9 cm besitzt. Er lässt sich leicht von dem Geschwulstpacket ablösen. Beim Anschneiden der Niere entleert sich reiner Eiter. Der Ureter tritt ohne Ausdehnung in diesen Sack ein. Beim Aufschneiden der Niere zeigen sich mächtig erweiterte Hohlräume, begrenzt von einer zum Theil nur wenige Millimeter dicken Nierensubstanz. Gegen den Hilus ist die Wand des Nierenbeckens gleichmässig von einer weisslichen, der Milz ähnlichen Geschwulstmasse infiltrirt. Die Eintrittstelle des Ureters selbst ist schlaff, ohne Geschwulstinfiltration. Die geschwulstartig infiltrirte Partie des Nierenbeckens beträgt im Ganzen nur Kleinapfelgrösse. Rechte Niere zeigt eine stark adhärente Kapsel, Oberfläche stark gekörnt. Sie ist im Ganzen von normaler Grösse, ziemlich schlaffer Consistenz, mässiger Trübung der Rinde. Das Nierenbecken ist leicht erweitert. Nach Ablösung der Därme findet man eine Fortsetzung des oben erwähnten retroperitonealen Geschwulstpackets von der Wirbelsäule bis an das Kreuzbein heran, die Knoten mit dem Wirbelperiost zum Theil fest verwachsen. Die Gefässe sind von den Geschwulstknoten umlagert, das Lumen der Vena cava und der Aorta dadurch comprimirt; die Wand selbst nicht von Knoten durchsetzt. Die Geschwulstknoten zeigen auf dem Durchschnitt zum Theil fibröses Gewebe mit grauröthlicher Marmorirung. Aus diesem ragen an der Oberfläche weisse, an Aussehen und Consistenz hirnmarkartige rundliche Knoten hervor. Das gesammte Packet ist fast doppelfaustgross; einzelne hasel- bis wallnussgrosse, stark geröthete, aber sonst ähnliche Knoten liegen am Pankreasschwanz und gegen die Porta hepatis. Auf der Uterusoberfläche und am rechten Tubenostium erbsengrosse derbe Geschwülste.

Anatomische Diagnose. Primäre Lymphosarkome der Retroperitonealdrüsen. Metastasen der Milz, der retrogastrischen Drüsen, des linken Nierenbeckens und der linken Supraclaviculardrüsen. Linksseitige Pyonephrose durch Compression des Ureters, chronische interstitielle Nephritis rechts, schiefrige Narben in den Lungenspitzen, Bronchopneumonie des rechten Unterlappens.

E. Abflussstörung durch Verziehung des Ureters infolge von Uterusprolaps.

Fall 44.19. Acute Vereiterung einer linksseitigen Hydronephrose. Totalprolaps des Uterus und der Scheide. Nephrectomie. Tod.

Frau B., 68 Jahr. Aufgenommen 5. 12. 96. † 7. 12. 96.

Patientin hat 12 normale Geburten durchgemacht. An eine der ersten Geburten hatte sich ein Prolaps der Scheide und des Uterus angeschlossen, welcher, immer wachsend, nicht mehr zurückgehalten werden konnte, sodass die Gebärmutter dauernd in ganzer Ausdehnung vor der Scheide lag. In den letzten Jahren hatte Pat. bei der Nutzlosigkeit aller anderen Mittel mit Erfolg versucht, den Vorfall durch Einlegung einer Billardkugel in die Scheide zurückzuhalten. Seit 22 Jahren bestanden intermittirende Schmerzen in der linken Nierengegend, verbunden mit schmerzhafter Miction, bisweilen Blutbeimischung zu einem sonst scheinbar unveränderten Harn. Zeitweise kam es zu typischen Nierenkoliken. Die letzte mit viel schwereren Allgemeinerscheinungen als gewöhnlich auftretende Erkrankung begann vor 4 Wochen mit heftigsten Schmerzen in der linken Seite, starkem Urindrang, Entleerung eines trüben, übelriechenden Urins, Appetitlosigkeit und schwerer Beeinträchtigung des Allgemeinbefindens. Die Schmerzen zeigten jetzt keine Intermission mehr, sondern waren continuirlich.

Status. Wachsartige Blässe der Haut und Schleimhäute, rothe, glatte, trockene Zunge, ohne Epithelbelag. Puls von minimaler Spannung, 100. Herzgrenzen durch Ueberlagerung von Lunge nicht percutirbar, Herztöne auffallend dumpf und leise. Im linken Hypochondrium liegt ein grosser prall fluctuirender Tumor, dessen genaue Grenzen wegen enormer Druckschmerzhaftigkeit nicht zu be-

stimmen sind. Miction erfolgt alle 10 Minuten. Urin ammoniakalisch, mässig eiterhaltig, enthält $^1/_2$ pro Mille Albumen; 24stündige Menge 1 Liter.

7. 12. Nephrectomie unter Chloroformnarkose. Die Niere ist in einen mehr als kindskopfgrossen einkammerigen Sack mit ganz dünnen Wandungen verwandelt, platzt beim Herauswälzen und entleert dabei mehr als einen Liter stinkenden dünnflüssigen Eiters unter starkem Druck in hohem Strahle. Ihre Mobilisirung gelingt mangels jeder Verwachsung ausserordentlich leicht. Da das Wundgebiet mit septischer Flüssigkeit überschwemmt worden war und der Nierensack gar kein Parenchym mehr enthielt, wurde er entfernt.

Verlauf. Wenige Stunden nach der anscheinend gar nicht eingreifenden Operation erfolgt plötzlich der Tod unter Herzkollaps.

Epikrise. Die Umwandlung der Niere in einen ganz dünnwandigen, blasigen, einkammrigen Sack ohne jede Verwachsung mit der Nachbarschaft, die Entwickelung unter intermittirenden Anfällen lässt keinen Zweifel, dass es sich zunächst um eine Hydronephrose gehandelt habe, welche erst in den letzten 4 Wochen septisch inficirt worden war. Aetiologisch haben wir für die Entstehung der Nierenretention den Totalprolaps des Uterus und der Scheide verantwortlich zu machen, der zu einer abflusshemmenden Verziehung der Ureteren führte. Der tödtliche Ausgang im Kollaps ist vermuthlich auf eine durch die langdauernde septische Verhaltung entstandene toxische Parenchymerkrankung des Herzmuskels zu beziehen, auf welche die aussergewöhnliche Blässe, die minimale Pulsspannung und die leisen Herztöne hinwiesen.

Wir haben hier ein ähnlich schweres Bild acut septischer Infection eines grossen Hydronephrosensackes vor uns, wie es die weiter unten folgenden Beobachtungen von acuter Vereiterung latenter Hydronephrosen nach Gonorrhoe (Fälle **55.30** und **56.31**) zeigen.

F. Abflussstörung durch ein fühlbares Hinderniss im Ureter von unbekannter Art (Stein?)

Fall **45.20**. Inficirte rechtsseitige Hydronephrose. Enorme Dilatation des Ureters und palpable Härte in seinem Beckenabschnitt. Nephrectomie. Heilung.

Frau v. B., 61 Jahre. Aufgenommen 18. 5. 99. Entlassen 21. 7. 99.

Pat. hat 12 normale Wochenbetten gehabt. Vor 8 Jahren traten zum ersten Male, angeblich nach einer heftigen Erkältung, kolikartige Schmerzen in der rechten Bauchhälfte, begleitet von Frost ein, mit Entleerung eitrigen Urins. Alle paar Wochen wiederholten sich leichtere Anfälle, welche mit der Entleerung eitrigen Urins schwanden. In der Zwischenzeit bestand vollkommenes Wohlsein. Seit dem Juli 1898 wurde ein Tumor in der rechten Leibeshäfte entdeckt, welcher schnell wuchs und schmerzhaft wurde, bis plötzlich Ende October nach Entleerung von ca. 1—2 Litern fast reinen Eiters die Geschwulst fast völlig verschwand. In letzter Zeit wuchs der Tumor wieder zu bedeutender Grösse ohne besondere Beschwerden. Der Urin war leicht getrübt, ohne Eitersatz. Niemals waren Schmerzen in der Blase vorhanden, nie vermehrte Mictionshäufigkeit; niemals hat ein Fluor albus bestanden.

Status. In der rechten Hälfte des Abdomens liegt ein sehr grosser Tumor von ovoider Gestalt mit quergelagerter Längsachse; er füllt hinten die Lumbalgegend aus, überschreitet die Mittellinie um Daumenbreite, erreicht unten das Lig. Poupartii, oben den Rippenrand. In der Seitenlage entfernt sich sein oberer Umfang vom Rippenrande, sodass er gut von dem scharfen Leberrand getrennt werden kann. Per vaginam fühlt man den rechten Ureter verdickt, in dessen eben noch erreichbarem obersten Abschnitt eine knotige Härte liegt, welche sich wie ein eingekeilter Stein anfühlt. Die Blase erweist sich cystoskopisch als ganz gesund. Der Urin ist klar, mit geringer Nubecula, sauer, enthält eine eben wahrnehmbare Spur von Albumen, mikroskopisch vereinzelte Leukocyten, einzelne Schatten.

5. 6. Nephrectomie. Die Niere liegt gänzlich intraabdominal und intraperitoneal, sie ist ausserordentlich leicht beweglich und nur von einer minimal fetthaltigen Kapsel bedeckt. Der Ureter

hat Consistenz und Ausdehnung eines Dünndarmes, sein Durchmesser beträgt ungefähr 6 cm. Bei dem Versuche, ihn bis zu der Stelle der von der Vagina aus gefühlten Härte frei zu legen, entsteht ein Einriss des Peritoneum in der Höhe des Lig. latum. Es wird die dünnblasige Niere und mit ihr ein Theil des Ureters exstipirt. Vollständige Heilung.

Präparat. Die Niere stellt einen einkammrigen, dünnwandigen Sack dar, welcher nach Entleerung seines milchkaffeeähnlichen Inhalts völlig zusammenfällt. Der Ureter ist dünnwandig, schlaff, auf 6 cm Durchmesser ausgedehnt.

Epikrise. Die Natur der von der Vagina aus fühlbaren Härte, welche augenscheinlich dem Abflusshindernisse entsprochen hat, konnte während der Operation nicht festgestellt werden, da es wegen der Peritonealverletzung nicht rathsam erschien, den inficirten Ureter nach seiner Durchtrennung zu sondiren. Die grösste Wahrscheinlichkeit hat die Annahme eines Uretersteins für sich. Dass es sich hier um eine inficirte Hydronephrose und nicht um eine primäre Pyonephrose gehandelt hat, geht ebenso unzweifelhaft aus der Einkammrigkeit des Sackes hervor, der Abwesenheit entzündlicher sklerosirender Veränderungen, der fehlenden Verwachsung mit der dünnen Fettkapsel, wie aus der schlaffen Erweiterung des Ureters ohne jede Wandverdickung.

G. Abflussstörungen durch Geschwülste am Ostium vesicale des Ureters.

Da die Gegend der Ureterpapille eine Prädilectionsstelle für die Entwicklung von Blasenkrebsen ist, und das Endstück des Ureters bei Durchwachsung der Blasenwand von der Geschwulst allseitig umgeben wird, so kommt es bei diesem Leiden leicht zu Retentionszuständen in der Niere. Meistens tritt frühzeitig eine Infection des gestauten Inhalts ein. Die Therapie besteht bei nicht zu weit gediehener Ausdehnung der Geschwulst in der Resection der erkrankten Blasenwand mit dem angrenzenden Theile des Harnleiters und Einpflanzung seines freien Endes in eine andere Stelle der Blase. Je nach der Sachlage wird die Resectionswunde der Blase tamponirt oder durch die Naht geschlossen. Dieses Verfahren habe ich mit Erfolg in einem Falle ausgeführt. Aus dem durchschnittenen Ureter entleerte sich sofort ein Eiterstrom; nachdem der Abfluss aus dem neu eingepflanzten Harnleiter frei geworden war, kehrte der Urin zum normalen Verhalten zurück.

III. Hydronephrosen durch behinderte Entleerung der Blase.

Die häufigsten Ursachen der behinderten Blasenentleerung, die zur Hydronephrose führen, sind mechanischer Natur. Sie bestehen in Hypertrophien oder malignen Degenerationen der Prostata, in alten, engen Stricturen und Tumoren des Blasengrundes. Die daraus hervorgehenden Hydronephrosen betreffen meistens beide Nieren und sind ein seltener Gegenstand chirurgischer Behandlung. Sie kommen entsprechend der Häufigkeit der Prostataleiden und Harnröhrenstricturen überwiegend bei dem männlichen Geschlechte vor. Seltener handelt es sich um dynamische Abflusshindernisse durch einen paretischen oder paralytischen Zustand der Blasenmuskulatur, welcher theils auf senilen Veränderungen, theils auf Erkrankungen des Centralnervensystems, insbesondere tabischer oder sklerotischer Natur beruht. Bisweilen ist die insufficiente Blasenthätigkeit die erste augenfällige Erscheinung der Tabes.

Der folgende Fall unserer Beobachtung liefert ein Beispiel für diese Genese einer einseitigen Hydronephrose, giebt aber keinen Aufschluss darüber, weshalb die Retention sich nur auf eine Niere beschränkt hat.

Fall 46.21. Tabische Parese der Harnblase. Inficirte linksseitige Hydronephrose. Nephrotomie. Heilung.

Robert P., 35 Jahre. Erste Aufnahme 13. 10. 89. Zweite Aufnahme 7. 2. 90. Entlassung 21. 4. 90.

Pat. hat im 22. Jahre 2 mal Gonorrhoe überstanden; er ist seit 8 Jahren verheirathet. Seine Frau hat 2 mal im 2.—3. Schwangerschaftsmonate abortirt und auffallend viel Fluor albus gehabt. Beginn der Krankheit im 29. Jahre mit Harnträufeln im Gehen und Schlafen bei klarem Urin. Ein Jahr nach dem Bestehen des Leidens wurde durch Katheterismus eine erhebliche Ueberfüllung der Blase constatirt. Seit 2—3 Jahren wurde der Urin trübe, die Mictionsfrequenz stieg, dazu kamen blitzartig vom After nach vorn durchschiessende Schmerzen in der Harnröhre. Seit September Schmerz in der linken Hinterbacke. Erst seit ganz kurzer Zeit ist die linke Nierengegend empfindlich. Seit $^3/_4$ Jahren hat er 50 Pfund verloren, ohne gefiebert zu haben.

Status. Der Urin ist alkalisch, stinkend, zeigt einen ein Drittel seines Volumens betragenden Eitersatz mit geringem Blutgehalt. Die linke Niere ist vergrössert, reicht nach unten bis zur Spinanabellinie. Von ihrem unteren Ende aus kann man den Ureter als einen bleistiftstarken Strang abwärts in das kleine Becken verfolgen: dagegen ist er vom Mastdarm aus nicht fühlbar. Der Blaseninhalt klärt sich schnell nach Ausspülung; die Blase zeigt fast gar keine Propulsionskraft. Nach Expression der Niere wird die abfliessende Flüssigkeit wieder eitrig.

8. 11. Nephrotomie. Die Fettkapsel mit der Niere verwachsen. Das Nierengewebe durchweg gut erhalten, dagegen das Nierenbecken und die Kelche erheblich erweitert, ebenso der dünnwandige Ureter auf Fingerweite ausgedehnt. Der retrograde Katheterismus gelingt ohne Hinderniss. Die restirende Fistel schliesst sich erst im September 1890. Es gelingt mit Leichtigkeit mit einer in die Fistel eingesetzten Spritze Flüssigkeit in die Blase zu treiben.

Resultat. Der Urin wird sauer und verliert einen grossen Theil seines Eitergehalts; die Blasenschwäche bleibt unverändert, das Körpergewicht und Wohlbefinden nimmt erheblich zu.

Status ein Jahr nach der Operation. Pat. kann die Blase gar nicht mehr spontan entleeren, braucht alle $2^1/_2$ Stunden den Katheter, ist geschlechtlich gänzlich impotent. Kniephänomene fehlen. Ataxie und Pupillenstarre nicht vorhanden. Es bestehen paroxysmale rheumatoide Schmerzen in beiden Unterschenkeln, welche in 3—6monatlichen Intervallen auftreten. Die Fistel ist geschlossen geblieben.

Epikrise. Als Aetiologie des Blasenleidens lag hier unzweifelhaft eine Rückenmarkserkrankung mit unvollständigen tabischen Erscheinungen vor. Die Stauung in der Blase führte zu einer beträchtlichen Erweiterung des linken Ureters, des Nierenbeckens und der Kelche. Erst secundär trat eine Infection der Hydronephrose auf. Als ätiologisches Moment für die Infection ist mit grosser Wahrscheinlichkeit das Harnträufeln anzuschuldigen, welches eine directe Communication zwischen der Aussenwelt und der Niere vermittelte. Wir begegnen hier zum ersten Male einem Phänomen, welches charakteristisch für schlaffe Erweiterung und musculäre Insufficienz des Ureters ist, nämlich der Möglichkeit, mittels einer in die Nierenfistel eingesetzten Spritze bei geringem Drucke Flüssigkeit in die Blase zu treiben. Ein mit normaler Muskelthätigkeit versehener Ureter wehrt sich gegen die Durchspritzung mit spastischer Contraction, sodass einem solchen Versuche durch das alsbald auftretende Gefühl von Spannung im Nierenbecken eine Grenze gesetzt wird. Im Gegensatz dazu konnte man hier beobachten, dass die injicirte Flüssigkeit, ohne einen Widerstand zu finden, in continuirlichem Strom aus einem durch die Harnröhre in die Blase geführten Katheter abfloss.

Bot der eben referirte Fall ein Beispiel für den Einfluss mangelhafter Contraction der Blasenmuskulatur auf die Entstehung von Hydronephrosen, so zeigt die folgende Beobachtung, dass auch spastische Coordinationsstörungen der Blase im Gefolge von Cystitis zu Rückstauungen in Ureter und Niere führen können.

Fall 47.22. Doppelseitige Hydropyonephrosis. Schlaffe Erweiterung der Ureteren. Cystitis. Nephrotomia dextra. Unvollständige Heilung.

Frau B., 32 Jahre. Aufgenommen 11. 9. 99. Entlassen 28. 12. 99.

Bis zur Verheirathung 1888 ganz gesund. 1889 erste Zangengeburt, nach welcher die Urinentleerung erschwert war. Vom 3. Tage ab stellte sich heftiger Harndrang mit Blasenkrämpfen ein, so dass alle paar Minuten nur einige Tropfen blutigen Urins mit Schwierigkeit ausgepresst wurden, ein Zustand, welcher 2—3 Monate unverändert andauerte und Patientin dauernd bettlägerig machte. Erst langsam trat Besserung ein. Doch blieb für die Zukunft grosse Häufigkeit der Entleerung mit mehrminder heftigen Schmerzen und Blutgehalt im trüben Urin. Häufig recidivirten krampfhafte Störungen der Blasenentleerung dergestalt, dass trotz heftigen Drängens keine oder nur tropfenweise Entleerung stattfinden konnte. Seit dem Frühjahr 1891 trat öfter ein Druckgefühl in der rechten Nierengegend ein. Vom Jahre 1890 ab besserten sich unter Localbehandlung Urinbeschaffenheit und Blasenfunction erheblich. 2 folgende Entbindungen verliefen ohne Zuwachs der Krankheitserscheinungen. Seit 1897 trat wieder erhebliche Verschlechterung des Urins ein, verbunden mit ausserordentlich heftigem schmerzhaftem Drängen und grosser Schwierigkeit der Entleerung. Seit 1899 bestehen ausgesprochene rechtsseitige heftige Schmerzanfälle, die den Ureter hinab in die Blase strahlen; dabei Fieber bis 39°. Seit einem halben Jahre werden auch abnorme Druckempfindungen in der linken Nierengegend bemerkt.

Status. Jetzt wird der Urin meistens ohne Schmerzen in 2—3stündigen Pausen entleert. Zeitweise treten aber heftigere Anfälle von Drängen mit schmerzhafter, tropfenweiser Entleerung in kurzen Pausen ein. Die rechte Niere tritt unter dem Rippenrand hervor, reicht abwärts bis zur Nabelhorizontalen, überschreitet median um einen Querfinger breit die Mamillarlinie und ist ausgesprochen druckschmerzhaft. Der untere Pol der linken Niere reicht bis zur Nabelhorizontalen, ihre mediane Grenze ist nicht festzustellen. Sie ist gleichfalls empfindlich gegen Palpation. Die Ureteren per vaginam nicht fühlbar. Urin sauer, hellgelb, diffus trübe, mit mässigem Eitersediment und einer Spur Albumen. Mikroskopisch sehr viel Leukocyten, hauptsächlich zu Papillenpfröpfen gruppirt, geringe Menge frischer rother Blutkörperchen, Epithelien und Bacterien. Cystoskopisch zeigt sich eine rothe und warzige Beschaffenheit des Blasengrundes; an Stelle beider Ureterpapillen befinden sich grosse Oeffnungen, welche im Zustande der Contraction sich nicht völlig schliessen. Der Urin spritzt aus beiden nicht im normalen Strahle hervor, vielmehr erkennt man mit jeder Contraction der Ureteren nur eine leichte Bewegung in der Flüssigket. Eine Zunahme der Blutkörperchen nach angestrengtem Spaziergang ist nicht wahrzunehmen.

18. 9. Nephrotomia dextra. Die Fettkapsel mässig stark mit der Niere verwachsen. Diese ist höchstens auf das $1^1/_2$fache vergrössert, an ihrer Oberfläche etwas gebuckelt und von normaler Consistenz. Das Nierenbecken etwas, Ureter dagegen sehr erheblich dilatirt, mit Flüssigkeit gefüllt, stark geschlängelt, seine Wand schlaff, nicht verdickt. Dieselbe Beschaffenheit lässt sich nach Verlängerung der Bauchdeckenincision bis zu seinem Eintritt in die Blase verfolgen. Nun wird die Niere durch einen Schnitt am Convexrande eröffnet, worauf sich alsbald die gesammte im Ureter gestaute wenig getrübte Flüssigkeit zugleich mit dem Inhalte der Niere entleert. Ein Stein wird nicht gefunden. Der retrograde Katheterismus des Harnleiters gelingt leicht bis in die Blase. In die Niere wird ein Drainrohr eingeführt und die Nierenincision bis auf dieses wieder vernäht.

Verlauf. Durch das Drain werden regelmässige Ausspülungen der Niere gemacht, wobei sich zeigt, dass die injicirte Flüssigkeit alsbald im Strahle aus einem durch die Harnröhre in die Blase eingelegten Katheter entweicht. Vom 12. 10. ab ist die Secretion aus der Nierenfistel versiegt. Am 16. 11. tritt ein Kolikanfall in der rechten Nierengegend auf, bei dem die Niere stark vergrössert und druckempfindlich ist. Es besteht noch immer abnorme Häufigkeit der Harnentleerung. Von nun ab wird von Zeit zu Zeit der cystoskopische Katheterismus des rechten Nierenbeckens ausgeführt und damit wechselnde Quantitäten bis zu 140 ccm, im Nierenbecken retinirter trüber Flüssigkeit entleert; nach jeder Entleerung werden Ausspülungen mit Höllensteinlösung gemacht. Am 7. 12. wird das linke Nierenbecken katheterisirt und ebenso wie rechts eine Quantität gestauten Urins entleert. Seit den Ureterkatheterismen hat sich die Häufigkeit der Harnentleerung erheblich vermindert; ebenso ist der Harn unter regelmässigen Auswaschungen der Blase erheblich klarer geworden.

Am 28. 12. wird Patientin entlassen mit der Weisung, die Entleerung der Nierenbecken durch den Ureterkatheterismus fortsetzen zu lassen.

Epikrise. Nach Ausweis des Operationsbefundes auf der rechten Seite und des Ureterkatheterismus auf der linken handelte es sich hier im Wesentlichen um Stauungserscheinungen, welche vorzugsweise die Ureteren, in geringerem Grade die Nierenbecken betroffen haben. Diese Stauung findet ihren stärksten Ausdruck in dem auffallenden Klaffen beider vesicalen Uretermündungen und der Dünnwandigkeit, erheblichen Erweiterung und Verlängerung des rechten Ureters, während die Ausdehnung des Nierenbeckens verhältnissmässig gering ist. Zu dieser Retention hat sich ein mässiger Grad von Infection hinzugesellt, sodass der gestaute Inhalt nur leicht getrübt, nicht aber ausgesprochen eitrig erscheint. Ebenso fehlen sklerosirende Processe um die Niere. Wie ist nun diese Retention bei dem Fehlen eines organischen Abflusshindernisse zu Stande gekommen? Die Erklärung liegt in der bereits betonten Thatsache, dass es durch dynamische Ursachen zu denselben Stauungserscheinungen kommen kann wie durch organische. Das dynamische Abflusshinderniss bestand hier in den durch den heftigen Reizzustand der Blase herbeigeführten unzähligen Entleerungsversuchen bei gleichzeitig auftretendem Sphincterkrampf. Trotz heftigsten Pressens konnte der Urin nur tropfenweise, zeitweilig überhaupt nicht entleert werden. Durch ein solches Verhalten entsteht eine ausserordentlich häufig wiederholte und starke intravesicale Drucksteigerung, welche die regelmässige Entleerung des Ureters in die Blase unmöglich macht. Diese Retention war keine rein aseptische, weil der Blaseninhalt inficirt war. Die Ursache des ganzen Processes ist offenbar in einer starken Quetschung der Blase durch die Zangenentbindung zu suchen, wofür der Beweis durch die gleich am Anfange blutige Beschaffenheit des Harns erbracht ward. Wir begegnen hier wie im vorigen Fvlle dem für muskuläre Insuffienz des Harnleiters charakteristischen Phänomen, nämlich der Möglichkeit, von der Nierenfistel aus Flüssigkeit unter gelindem Druck in die Blase zu spritzen.

Wie diese Beobachtung lehrt, ist die Therapie solcher Fälle eine besonders schwierige. Denn trotz Beseitigung der causalen Blasenaffection dauert die Retention in der Niere fort, weil der Ureter einen Theil seiner motorischen Kraft durch chronische Dehnung eingebüsst hat. Auch nach längerer Entlastung durch Anlegung einer Nierenbeckenfistel blieb er so schlaff wie vorher, was cystoskopisch sowohl aus dem nach wie vor beträchtlich vergrösserten Durchmesser seiner Blasenöffnung erkannt werden konnte, als auch aus der Thatsache, dass der Urin nicht wie in der Norm im Strahl in die Blase gespritzt wurde, vielmehr mit kaum erkennbarer Propulsionskraft hinabsickerte. Dementsprechend blieb auch nach Heilung der Nephrotomie stets eine durch den Ureterkatheterismus nachweisbare Retention im Nierenbecken zurück. Der einzige uns zu Gebote stehende Weg der Zurückbildung der schlauchartigen Ausdehnung des Ureters und der davon abhängigen motorischen Insufficienz würde in einer langen Ableitung des Harns durch eine Nierenfistel bestehen. Ob aber ein solches Verfahren zu einer vollkommenen Functionsherstellung des Harnleiters führen kann, hängt von dem Maasse der organischen Veränderungen seiner Musculatur ab. Auch von dem Ureterkatheterismus ist nur eine zeitweilige Entleerung des in der Niere gestauten Urins zu erwarten, während er auf die Herstellung der geschwächten motorischen Kraft des Ureters keinen ersichtlichen Einfluss auszuüben vermag.

IV. Hydronephrosen mit unbekannter, wahrscheinlich congenitaler Aetiologie.

A. Ohne Erweiterung des Ureters.

Wenn auch durch allmälig zunehmende Kenntniss der Pathogenese, besonders durch die Würdigung des Einflusses abnormer Mobilität und skoliotischer Dislocation, die Zahl der Hydronephrosen mit unklarem Entstehungsmechanismus stetig kleiner wird, so entzieht sich doch immer noch leider nur zu häufig die Krankheitsursache unserer Erkenntniss. Für eine Anzahl von Fällen dieser Kategorie, deren Symptome bis in die früheste Jugend zurückverfolgt werden können, sind mit Wahrscheinlichkeit congenitale Ursachen anzuschuldigen.

a) Congenitale Abflusshindernisse ohne Dilatation des Ureters. Wo der Ureter selbst frei von Stauung, Erweiterung und nachweisbaren Abweichungen von der Norm gefunden wird, ist das Hinderniss vermuthlich an der Abflussöffnung des Nierenbeckens zu suchen. Da wir aber die Fälle erst im Stadium ausgebildeter Hydronephrosen zur Beobachtung bekommen, so ist selbst dann, wenn an der Abgangsstelle des Ureters Veränderungen gefunden werden, nicht zu eruiren, ob sie als das gesuchte primäre Hinderniss oder als Folgezustand der hydronephrotischen Veränderung anzusprechen sind.

Hier mögen drei Beobachtungen folgen, bei denen das Leiden mit überwiegender Wahrscheinlichkeit auf congenitale Ursachen zurückzuführen ist.

Fall 48.23. Linksseitige, fast den ganzen Bauchraum ausfüllende Hydronephrose. Transperitoneale Fistelbildung. Secundäre Nephrectomie. Heilung.

Alexander C., $3^1/_2$ Jahr. Aufgen. 5. 5. 1893. Entl. 25. 6. 1893.

Pat. war im Jahre 1892 wegen einer enormen, fast den ganzen Bauchraum einnehmenden Geschwulst in die Behandlung des Geheimrath von Bardeleben gelangt. Bei der Laparotomie in der Linea alba fand sich, dass eine linksseitige Hydronephrose fast die ganze Bauchhöhle einnahm und die Darmschlingen auf einen kleinen Raum unterhalb der Leber zusammengedrängt hatte. Es wurde eine transperitoneale Fistel in der Mittellinie angelegt. Da diese nicht nur nicht zur Heilung kam, vielmehr eine Infection des Sackes stattgefunden hatte, führte ich bei dem inzwischen in meine Behandlung übergegangenen Knaben am 15. 5. 93 mit Erfolg die retroperitoneale Exstirpation mit grossem Schrägschnitt aus. Selbstverständlich musste bei Auslösung der Niere an der Stelle der Fistel die Peritonealhöhle eröffnet werden. Diese Oeffnung im hinteren Bauchfellblatte wurde alsbald vernäht, ebenso die Fistelöffnung in der Bauchwand nach Umschneidung ihrer Wundränder. Pat. ist dauernd gesund geblieben.

Präparat. Die Niere stellt einen ganz enormen Sack dar, der grösstentheils durch das erweiterte Nierenbecken gebildet wird. An dem anliegenden Ureterstück, sowie seiner Abgangsstelle wird nichts Abnormes gefunden. Die Dicke der sehr in die Länge gezogenen Nierensubstanz variirt von 0,5—2 cm. Flach vorspringende Leisten grenzen seichte Vertiefungen als Residuen der Kelche ab.

Epikrise. In diesem Falle kann eine congenitale Anlage nicht bezweifelt werden, ebenso wenig aber konnte der Grund der Retention durch die operative Autopsie oder die Untersuchung des Präparats erkannt werden.

Fall 49.24. Intermittirende rechtsseitige Hydronephrose mit Hämaturien. Exstirpation. Heilung.

Herr H., 29 Jahr. Aufgenommen 19. 11. Geheilt entlassen 31. 12. 94.

Mutter psychisch erkrankt. Der sehr nervöse Pat. war gesund bis zu seinem 14. Lebensjahre, als nach lange dauernder Stuhlverstopfung plötzlich ein heftiger Kolikanfall eintrat. Die Schmerzen sassen in der rechten Leibeshälfte und waren mit Erbrechen verbunden. Der heftige Paroxysmus dauerte nur kurze Zeit; geringere Schmerzen hielten 5—6 Tage an. Seitdem wiederholten sich die An-

fälle häufig, zuerst mit ganz freien Zwischenräumen, während deren Pat. sich völlig frei bewegen konnte. Später gab es nur selten ganz freie Intervalle. Vielmehr bestand eine dauernde Druckempfindung mit vorübergehendem leichten Ziehen und Spannungsgefühl in der rechten Seite. Die Anfälle traten meistens Nachts mit schnell sich steigernder Heftigkeit ein und währten bis zur Unerträglichkeit 5—6 Tage, stets verbunden mit Uebelkeit, manchmal mit Erbrechen. Während der Anfälle bestand meistens ein vermindertes Urinbedürfniss. Am Schlusse wird der Urin dunkelroth, ob wirklich blutig, weiss Pat. nicht. Der Anfall wird mit fast experimenteller Sicherheit hervorgerufen durch Trinken von vielem Wasser oder Bier. Selbst bei grösstem Durst wagt Pat. infolge dessen nur theelöffelweise Flüssigkeit zu sich zu nehmen; besser verträgt er Sodawasser und Champagner, welche die Diurese bei ihm schnell steigern. Ebenso führt langes Sitzen ohne Urinentleerung leicht zu einem Anfalle. Die Vorboten bestehen in Uebelkeit, Zusammenlaufen des Wassers im Munde und Verminderung des Urins. In seiner militärischen Dienstzeit hat Pat. die Erfahrung gemacht, dass das Festschnallen des Säbelkoppels die Häufigkeit der Anfälle beschränkte. Er trägt seitdem stets einen festen Leibgurt. (Vergl. mit dieser Angabe die gleichlautende im Falle **28**.3.) Bisweilen kann Pat. den Anfall coupiren, wenn er die Bauchwand durch Einnehmen einer gebückten Stellung erschlafft, dann die Ulnarränder beider Hände unterhalb der Stelle des Schmerzes tief in die Bauchdecken eindrückt und unter anhaltend starkem Druck in der Richtung nach dem Hypochondrium in die Höhe schiebt. Diese Procedur ist aber nur im Beginn des Anfalls wirksam. Im Anfalle selbst muss Pat. den sonst stets festgeschnallten Leibgurt ablegen.

Status. Ein kräftiger aber nervöser Mann ohne sonstige körperliche Abnormitäten. Die rechte Niere ist in Rücken- wie in Seitenlage nur im Bezirk ihres unteren Pols zu fühlen; sie ist kaum empfindlich, ebenso wenig die Kreuzungsstelle des Ureters mit der Linea innominata. Dagegen ist der rechte Hoden stets druckschmerzhaft. Während eines von uns beobachteten Anfalles mit stark hysterischer Färbung war der Urin völlig klar ohne mikroskopische Bestandtheile. Am Ende des Anfalles traten zuerst einige rothe Blutkörper und Schatten im Urin auf. Dann wurde ganz plötzlich intensiv blutiger Urin unter völligem Nachlass der Schmerzen entleert. Diese Blutung dauerte 3—4 Tage, um dann wieder ganz klarem Urin Platz zu machen.

2. 12. Nephrectomie. Die freigelegte Niere zeigt keine respiratorische Beweglichkeit und keinen Tiefstand. Die Fettkapsel ist ausserordentlich fest mit der Albuginea verwachsen, wodurch die Lösung sehr erschwert wird. Beim Herabziehen der Niere entsteht ein Riss im Parenchym oberhalb der Mitte des convexen Randes, welcher auffälligerweise gar nicht blutet. Die verlängerte, zum grössten Theil retrocostal gelagerte dünnwandige Niere wird entfernt. Sie zeigt sich entsprechend den Renculis stark gebuckelt. Die Wand ist stellenweise papierdünn, namentlich am oberen Pol. Erst nach völliger Heraushebung des Organs kommt das Nierenbecken zu Gesicht als eine bläulich durchscheinende apfelgrosse Blase. Der freigelegte Ureter ist zart und dünn, verläuft aber von seiner Eintrittsstelle ab erst eine Strecke aufwärts und geht erst nach Bildung einer zweiten Krümmung in den abwärts gerichteten Verlauf über.

Präparat. Die stark gelappte Niere ist 13 cm lang, vom Convexrande bis zum Hilus 3 cm breit, sehr flach. Das Parenchym überall stark verdünnt, besonders in der oberen Hälfte membranös. Das entleerte Nierenbecken ist ungleichmässig ausgedehnt. Zwischen dem Ureterabgang und dem oberen Hilusrande beträgt der Abstand $7^1/_2$ cm, zwischen Ureter und dem unteren Hilusrande nur 4,5 cm. Durch die ungleichmässige Ausdehnung der Wände ist die Abflussöffnung nach hinten oben verschoben. Von hier steigt der Harnleiter in $1^1/_2$ cm Ausdehnung nach aufwärts in der Richtung nach dem untern Ansatze des Nierenbeckens, in dieser Strecke durch Adhäsionen angeheftet und biegt dann unter Bildung einer nach oben gerichteten Curve in den normalen Verlauf um. Der Scheitelpunkt dieser Curve ist durch fetthaltiges Bindegewebe an der Hinterfläche des Nierenbeckens aufgehängt. Füllt man dieses durch den bei der Operation gesetzten Parenchymriss prall mit Flüssigkeit, so tritt zunächst ein lebhafter Abfluss ein, der allmälig schwächer wird, bis er nur langsam tropfenweise erfolgt und schliesslich gänzlich zu einer Zeit aufhört, wo noch reichlich Flüssigkeit stagnirt. Dann befördert auch ein Druck auf das Nierenbecken den tropfenweisen Abfluss nur kurze Zeit, bis er endlich völlig bei noch vorhandenem Residualharn sistirt. Dabei beobachtet man, dass sich die membranösen Adhäsionen zwischen dem aufsteigenden Ureterabschnitt und der Nierenbeckenwand deutlich anspannen. Die erhaltenen Parenchymreste sind lederartig fest.

Epikrise. Da der erste Anfall bereits im 14. Lebensjahre beobachtet wurde, so liegt auch hier mit Wahrscheinlichkeit eine congenitale Ursache des Abflusshinder-

nisses vor. Welcher Natur dieses aber gewesen ist, darüber erhalten wir keine Aufklärung. Denn weder bestand eine abnorme Beweglichkeit, noch eine Senkung der Niere, vielmehr war sie an normaler Stelle besonders fest fixirt. Ebenso wenig existirte eine Stenosirung oder eine Klappe im Ureterostium. Auch ein weiter abwärts gelegenes Hinderniss im Harnleiter ist auszuschliessen, da dieser gar nicht erweitert war. Wieweit die Verlaufsanomalie des Ureterhalses primär, wieweit als secundär zu betrachten ist, lässt sich nicht mehr feststellen.

In diagnostischer Beziehung ist von grossem Werthe die Abhängigkeit des Anfalls von der Flüssigkeitsaufnahme. Aus dieser Thatsache allein lässt sich die Diagnose einer intermittirenden Hydronephrose stellen, sofern daraus zu schliessen ist, dass die Abfuhr nicht gleichen Schritt mit der Secretion halten kann, und dass durch die resultirende Ueberfüllung des Nierenbeckens mit Residualharn ein vorher nur relatives Abflusshinderniss bis zum völligen Verschlusse gesteigert worden ist. Bemerkenswerth ist der Unterschied zwischen der Wirkung einfachen Wassers und kohlensäurehaltiger Getränke, welche als weniger schädlich vom Pat. erkannt wurden. Vielleicht liegt der Grund darin, dass die Kohlensäure die Contractionen des Nierenbeckens und Ureters schneller auslöst und dadurch einer Anhäufung grösserer Flüssigkeitsmengen im Becken entgegenwirkt.

Damit scheint die Angabe einer anderen Patientin mit intermittirender Hydronephrose (Fall **27.2**) im Gegensatze zu stehen, bei welcher gerade gasentwickelnde Flüssigkeiten und Speisen den Anfall beförderten. Doch erklärt sich der Widerspruch daraus, dass bei dieser Kranken der Genuss kohlensäurehaltiger Getränke wie gasbildender Speisen zu einer starken Auftreibung der Därme führte, welche den Abfluss aus der sehr beweglichen Niere ungünstig beeinflusste. Die auch hier mit den Koliken auftretenden Blutungen aus dem hydronephrotischen Sack könnten leicht zur irrigen Diagnose eines Steinleidens verleiten. Die Blutung erfolgt während der Periode der Occlusion, erscheint aber im Urin naturgemäss erst nach Lösung des Anfalles, nachdem der Ureter wieder durchgängig geworden ist. Dass sie bereits während der Dauer des Ureterverschlusses besteht und nicht erst mit der Lösung des Anfalles eintritt, lässt sich durch das Ergebniss der Punction eines Sackes zur Zeit der Occlusion beweisen. So fanden wir in dem bereits berichteten Falle (**28.3**) und in dem alsbald zu referirenden (**52.27**) bei der Punction den im Anfall abgesperrten Inhalt des Sackes dunkelblutig. Die Blutung entsteht demnach nicht, wie man a priori glauben könnte, durch eine Ueberfüllung der Gefässe infolge plötzlicher Druckentlastung nach wiedererlangter Durchgängigkeit des Ureters, vielmehr durch die mit jedem Ureterverschlusse verbundene Stauung in den Venen des Nierenbeckens und der Niere. Die Wirksamkeit der von dem Pat. zu Coupirung des Anfalls ausgeführten Manipulationen dürfte ausser der directen Expression auf eine Hebung der unter dem Niveau der Abflussöffnung befindlichen Wand des Blindsacks zurückzuführen sein, durch welche eine Entleerung der retinirten Flüssigkeit ermöglicht wurde. Ist diese Erklärung richtig, so erreichte Pat. temporär dasselbe, was ich in den früher referirten Fällen mittelst meines Verfahrens der Pyeloplicatio erreicht habe. Vielleicht wäre diese später von mir erdachte Operation auch im vorliegenden Falle im Stande gewesen, unter Erhaltung der Niere die Beschwerden zu beseitigen.

Fall **50.25**. Hydronephrosis renis dextra. Koliken und Hämaturien. Nephrotomie. Unstillbare Blutungen aus der Niere. Nephrectomie in ultimis. Tod.

Karl Pl., 28 J., aufgenommen 31. 7. 1900, gestorben 12. 8. 1900.

Anamnese. Pat. leidet seit seinem 10. Jahre an Kolikanfällen der rechten Nierengegend von wühlendem Charakter, grosser Heftigkeit und 24stündiger Dauer. Ihre Häufigkeit hat sich gesteigert; sie treten jetzt 1—2monatlich auf. Während des Anfalls wurde der bis dahin klare Urin blutroth, gegen Ende des Anfalls braunschwarz, um dann wieder ganz klar zu werden. In letzter Zeit tritt mit dem Anfalle Erbrechen auf; vermehrter Harndrang ist nicht damit verbunden. Mictionen ca. 6—7mal in 24 Stunden. Seit einem Monat verspürt Pat. zeitweise geringe Schmerzen auch in der linken Nierengegend. Nach Mittheilung des behandelnden Arztes sind im Urin stets Blutschatten gefunden worden.

Status. Sehr anämischer Mann mit geringer linksconvexer Lumbal-, rechtsconvexer Brustwirbelskoliose. Bei bimanueller Palpation in linker Seitenlage fühlt man in der rechten Nierengegend eine schlaffe Resistenz, die nach unten bis zur Nabelhorizontalen, median bis zur Mitte zwischen Mamillar- und vorderer Axillarlinie reicht, hinten nicht wahrnehmbar ist. In der Rückenlage fühlt man bei tiefer Respiration einen kugeligen Körper lateral von der Gallenblasengegend, welcher im Laufe der Palpation undeutlicher wird und verschwindet.

Linke Niere in Rückenlage fühlbar. Ihr unterer Pol reicht bis zur Nabelhorizontalen; sie lässt sich soweit abwärts verziehen, dass ihr oberer Pol zu umgreifen ist. Noch weiter dislocirt sie sich in rechter Seitenlage, in welcher ihr oberer Contur fast bis zur Nabelhorizontalen hinabsinkt. Die Palpation ist schmerzlos. Urin ist klar, frei von Albumen, enthält spärliche Schatten.

3. 8. Nephrotomia dextra. Niere sehr weit vom Peritoneum bedeckt. Ihre Freilegung ist wegen inniger Verwachsung nicht ohne theilweise Ablösung der Capsula propria möglich. Das Organ erweist sich als dünnwandiger Sack von besonders blasiger Beschaffenheit im unteren Abschnitt. Das Nierenbecken auf Mandarinengrösse erweitert. Der Ureter ist von auffallend dünnem Caliber und behält es in seinem ganzen Verlaufe bei. Der Nierensack wird an einer dünnwandigen Stelle des Convexrandes in 2 cm Ausdehnung incidirt, wonach er unter Entleerung heller Flüssigkeit zusammenfällt. Die retrograde Sondirung des Ureters gelingt in ganzer Länge ohne Hinderniss. Darauf wird die Nierenwunde soweit vernäht, dass eben ein Drainrohr passirt; die langen Enden der Nahtfäden werden benutzt um die Niere zu heben und zugleich mit den Rändern der Capsel an die Bauchmusculatur anzunähen. Auf die äussere Wand des erweiterten Nierenbeckens werden zum Zwecke der Verkleinerung seines Hohlraumes 3 Tampons geführt. Die Bauchwunde wird in ihrem medialen Theile vernäht.

Abends. Verband ein wenig durchblutet. Der entleerte Urin (50 ccm) ist fast reines Blut. Pat. collabirt. Extremitäten kühl. In der Vorstellung, dass die Nierenincisionswunde blutet, wird das im Nierenbecken liegende Drainrohr entfernt und die kleine Oeffnung durch eine Naht geschlossen. Trotzdem keine Blutung in den Verband stattfindet, wird der Puls fast unfühlbar; über 140 Schläge. Kochsalzinfusion, Kampherinjectionen.

4. 8. Pat. hat sich erholt. P. 100. Die Nierennaht wird entfernt und 3 Gazestreifen in das Nierenbecken eingeführt. Urin nach Diuretin 2,0 g dunkelroth. Viel Erbrechen.

5. 8. Erbrechen aufgehört, gute Nahrungsaufnahme, Urin noch stark bluthaltig, zeigt aber schon die braune Farbe älteren Blutes.

7. 8. Urin ganz hell geworden, makroskopisch nicht mehr blutig. Verband von heller Flüssigkeit durchnässt. Entfernung der auf die äussere Wand des Nierenbeckens geführten Streifen.

9. 8. Urin ganz hell. Viel Schmerzen in der rechten Seite. Erbrechen.

10. 8. Schmerzen verschwunden. Urin wieder blutig, Verband blutig durchtränkt, auf der Wunde alte Blutgerinnsel.

11. 8. Entfernung der schon fast völlig aus dem Nierenbecken herausgedrängten Gazestreifen. Wunde mit alten Blutgerinnseln bedeckt. Urin stark bluthaltig. Pat. sehr anämisch. Appetit gut.

12. 8. Temperatursteigerung bei gutem Allgemeinbefinden. Urin frei von makroskopischer Blutbeimischung. Nachts wird Pat. sehr unruhig; es blutet durch den Verband. Beim sofortigen Verbandswechsel zeigt sich, dass das Blut aus dem Innern der Niere kommt. Sofort wird die Niere in einigen Minuten ohne Narkose entfernt. Trotz Excitantien erfolgt nach 3 Stunden der Tod.

Präparat. Die exstirpirte Niere zeigt ein ausgedehntes Nierenbecken in offener Verbindung mit stark dilatirten Kelchen. Von Nierensubstanz nur noch wenig im oberen Abschnitt erhalten, unten ist die Wand blasig verdünnt.

Section nur theilweise gestattet. Blase klein, Schleimhaut blass, glatt. Rechter Ureter normal hinsichtlich Kaliber, Verlauf, Insertion in die Blase und Durchgängigkeit. Die linke Niere, deren unterer Pol in Nabelhöhe steht, zeigt ein stark erweitertes Nierenbecken mit vorgeschrittener Ab-

plattung der Papillen. Nierenzeichnung deutlich, Glomeruli sichtbar. Milz klein, ihre Pulpa weich, zerfliesslich. Das Herz vergrössert, der rechte Ventrikel schlaff, sein trabeculäres Gerüst auffallend stark entwickelt. Der linke Ventrikel nicht erweitert, zeigt eine auffallend starke Wandverdickung, 2,5 cm; das trabeculäre Gerüst sehr stark entwickelt. Klappen zart, Herzfleisch blass.

Epikrise. Der Fall gehört zu jener Gruppe von Hydronephrosen, für welche weder durch anamnestische Daten, noch durch die Autopsie eine Ursache gefunden werden kann, und nur so viel sicher ist, dass ein Abflusshinderniss abwärts vom Ureterursprung nicht bestanden haben kann. Vielmehr muss dieses Hinderniss an der Austrittsstelle des Urins aus dem Nierenbecken gesucht werden. Weder eine Klappe noch eine Stenose war vorhanden. Eine Tiefstand war nur links wahrnehmbar, vielleicht in Folge der Skoliose, während rechts die Niere an normaler Stelle lag. Da die ersten Koliken bereits im 10. Lebensjahre auftraten, hat die Vorstellung einer congenitalen fehlerhaften Veranlagung die grösste Wahrscheinlichkeit für sich, vielleicht einer fehlerhaften Insertion des Ureterursprungs. Diese Annahme wird durch die Doppelseitigkeit des Processes unterstützt, für welche keine gemeinsame Ursache in pathologischen Veränderungen der unterhalb der Uretermündungen gelegenen Harnwege gefunden werden konnte. (Vergl. Fall **52.27.**) Der 2. Punkt von diagnostischer Wichtigkeit ist die mit den Anfällen verbundene Hämaturie, auf welche wir bereits mehrmals gelegentlich der Fälle **28.3**, **49.24** die Aufmerksamkeit gelenkt haben.

Der 3. und wesentlichste Gegenstand unseres Interesses ist die nach der Nephrotomie wiederholt auftretende Blutung, welche schliesslich zum letalen Ausgange geführt hat. Woher stammte sie? Weder die Section noch die Beobachtung am Lebenden hat darüber directen Aufschluss gegeben. Denn niemals konnte beim Verbandwechsel eine Blutung aus der durchschnittenen Nierenwand gesehen werden. Ein solcher Ursprung war auch von vornherein höchst unwahrscheinlich. Handelte es sich doch um einen kleinen Schnitt in einer blasig verdünnten fibrösen Wand ohne Nierenparenchym, welcher noch dazu durch das eingeführte genau hineinpassende Drainrohr fest tamponirt wurde. Schliesst man diese Quelle der Hämorrhagie aus, so bleibt nichts anderes übrig, als die Vorstellung einer Blutung aus der Schleimhaut des eröffneten Sackes. Ob man hierzu eine hämophile Disposition anzunehmen braucht, muss dahin gestellt bleiben; die Anamnese hat über diesen Punkt nichts in Erfahrung bringen können. Jedenfalls sind uns Blutungen aus unverletzten Schleimhäuten anderer Organe, z. B. des Magens bekannt, welche zum Tode führen können. (S. Reichard, Drei Fälle von tödtlicher parenchymatöser Magenblutung. Verhandlungen der freien Vereinigung der Chirurgen Berlins. Jahrgang XII. 1899.)

Fall **51.26.** Hydronephrosis sinistra. Traumatische Hämaturie. Exstirpation. Heilung.

Frl. S., 31 Jahr. Aufgenommen 8. 3. 99. Geheilt entlassen.

Pat. hat schon als junges Schulmädchen über Schmerzen in der linken Nierengegend geklagt, so dass sie häufig die Schulmappe von einer Hand in die andere nehmen musste. Im März 92 trat zuerst ein kolikartiger 3tägiger Schmerzanfall auf, der von der linken Nierengegend den Ureter entlang zur Blase ausstrahlte, verbunden mit heftigem Urin- und Stuhldrang, ohne Veränderung der Harnbeschaffenheit. Derartige Schmerzanfälle wiederholten sich seitdem ca. zweimal jährlich und dauerten 3—10 Tage. Dazwischen bestand völliges Wohlbefinden bis auf ein zeitweilig unbehagliches Gefühl von Vergrösserung des Leibesumfanges, so dass sie die Kleider öffnen musste. Mit jedem Schmerzanfalle soll eine Schwellung der Niere nachgewiesen worden sein. Schwellung und Druckgefühl sollen immer erst 8 Tage nach Verschwinden des Schmerzes rückgängig geworden sein. Am Tage nach dem letzten Anfall entleerte Pat. eine ziemliche Menge Blut mit dem Harn, welches sie auf eine 2 Tage vorher von ihrem Arzte ausgeführte unsanfte Palpation bezog.

Status. Contouren der linken Niere nur undeutlich fühlbar, wie die eines schlaffen Sackes. Untere Grenze ungefähr Nabelhorizontale, median Parasternallinie. Consistenz weich, Berührung schmerzhaft. Druckschmerzhaftigkeit des Ureterkreuzungspunktes. Bei Berührung der rechten hinabgesunkenen Niere und des rechten Ureters fühlte Pat. den Schmerz an den correspondirenden Punkten links. Urin am Tage der Aufnahme blutig, 2 Tage später nur noch mikroskopische Blutspuren.

14. 3. 99 Nephrectomie. Völlig untrennbare Verwachsung zwischen Fettkapsel und Niere, ebenso innige Verwachsung mit dem Peritoneum. Das Colon ist so ausgedehnt flächenhaft mit der Niere verwachsen, dass es einen Augenblick für die schlaffe Wand des ausgedehnten Nierenbeckens gehalten wurde. Die Niere erscheint nicht vergrössert, prall fluctuirend; das Nierenbecken sehr gross, aber schlaff. Am convexen Rande eine taubeneigrosse fluctuirende Cyste, welche durch Druck ihren Inhalt nicht in das Nierenbecken entleert.

Präparat. Länge der entleerten Niere 11, Breite 6, grösste Breite des Nierenbeckens 5,5 cm. Die Niere von beiden innig verwachsenen Kapseln überzogen, ist grob gebuckelt, fluctuirend. In der Mitte ihres Convexrandes befindet sich eine taubeneigrosse Cyste ausser jeder Communication mit dem Becken, welche in wasserklarer Flüssigkeit grosse Cholestearinmengen enthält. Ihre Wandungen sind glatt, weissglänzend, mit Cholestearinschüppchen bedeckt. Die Scheidewand zwischen Cyste und Nierenbecken besteht aus einer 2 mm dicken Schicht Nierensubstanz. Diese Höhle nimmt ungefähr zwei Drittel des Nierenvolumens ein. Die übrige Nierensubstanz stellt eine dünne Schale dar, welche an ihrer dem Becken zugewandten Seite einige napfförmige Vertiefungen als Andeutung früherer Kelche erkennen lässt. Der von ihr umschlossene Hohlraum geht breit ohne Grenze in das gänseeigrosse Nierenbecken über. An einer Stelle der Nierenbeckenschleimhaut befindet sich ein schmaler rissartiger Substanzverlust, dem auf der Aussenseite eine Verdickung der Wand entspricht. Der Ursprung des Ureters liegt an der Vorderfläche des Nierenbeckens 3 cm oberhalb des tiefsten Punktes des Sackes, und verläuft in 2 cm Ausdehnung scheinbar in dessen Wand eingebettet. Bei praller Füllung des Nierenbeckens mit Flüssigkeit läuft kein Tropfen aus dem Ureter ab. Führt man eine feine Sonde durch den Ureter bis in das Nierenbecken, so fliesst ein Quantum Flüssigkeit ab; der grössere Theil des Inhalts aber stagnirt.

Verlauf. Heilung.

Epikrise. Auch in diesem Falle ist die Entstehung des Leidens mit grösster Wahrscheinlichkeit auf eine congenitale Anomalie zurückzuführen, da schon in frühester Schulzeit Beschwerden empfunden wurden. Auf ein hohes Alter der Affection deutet auch die völlige Umwandlung des Organs in einen fast glatten Sack, sowie die untrennbare Verschmelzung der Kapseln mit einander und der Niere und dieser mit dem Peritoneum. Abweichend von den sonst von uns erhobenen Befunden ist der einer grossen Solitärcyste mit cholestearinhaltigem Inhalt, welcher wahrscheinlich secundären interstitiellen Entzündungsprocessen ihren Ursprung verdankt. Die Quelle der Blutung ist in dem Schleimhautrisse des Nierenbeckens zu suchen, welcher, offenbar traumatischen Ursprungs, auf eine etwas gewaltsame Palpation zurückzuführen ist. Nach 2 anderen Erfahrungen (Fall **52**.27, Fall **58**.33) scheinen geringe Traumen leicht zu Blutungen in Hydronephrosensäcken zu führen. Diese Art der Hämorrhagien ist nicht zu verwechseln mit den spontan unter dem Einflusse der Occlusion entstehenden.

Ein unzweifelhaft congenitale Anlage des Leidens zeigt nachfolgende Beobachtung.

Fall **52**.27. Hydrohämatonephrosis permagna renis dextri et renis sinistri. 1. Punktionsdrainage der rechten Niere. 2. Rechtsseitige Nephrotomie. 3. Lösung des rechten Ureters aus Adhäsionen. 4. Schluss der Nierenfistel. Relative Heilung.

Oskar T., 24 Jahr. Erste Aufnahme 27. 11. 98, entlassen 12. 4. 99. Zweite Aufnahme 24. 5. 99, entlassen 24. 7. 99. Dritte Aufnahme 23. 8. 99, entlassen 10. 10. 99.

Pat. hat einmal in seinem 9., einmal in seinem 14. Lebensjahre nach einem ganz geringfügigen Falle Blutharnen von 1—$1^1/_2$ tägiger Dauer gehabt, ohne sonstige Beschwerden. Seit einem Jahre leidet er an ziehenden Schmerzen in der linken Seite, welche, 4—6 wöchentlich eintretend, einen Tag anhalten.

In der Nacht vom 19. zum 20. 11. traten stärkere Schmerzen als gewöhnlich in der linken Seite auf, welche ihn am 25. bettlägerig machten. Während dieser Tage bestand vollständige Stuhlverstopfung. Am 25. trat Erbrechen hinzu. Weitere Angaben kann der etwas benommene Pat. nicht machen.

Status. Leicht benommener, sehr blasser, gut genährter junger Mann. Puls stark gespannt, 60 in der Minute. Der zweite Aortenton ist abnorm accentuirt, klingend. Das Abdomen ist enorm ausgedehnt, rechts mehr als links, seine Wandungen sind bretthart contrahirt. Der grösste Theil der Anschwellung wird durch einen rechtsseitigen Tumor hervorgebracht, der nach oben von der Leber nicht abzugrenzen ist, nach links die Mittellinie um drei Querfinger, nach unten die Nabelhorizontale um Handbreite überschreitet. Ein linksseitiger Nierentumor ist median bis zur Mamillarlinie, nach unten bis zur Nabelhorizontalen zu palpiren. Beide Flanken sind stark vorgewölbt, ebenso die Lumbalgegenden. Seit dem Morgen des Aufnahmetages entleerte Pat. tagsüber nur 15 Tropfen Urin, Abends 200 ccm einer braunrothen Flüssigkeit. Am 29. hat die Spannung des Leibes zugenommen, Pat. klagt über ziehende Schmerzen in der linken Flanke, ist leicht icterisch, hat grossen Durst und ist ganz apathisch. Die Urinabsonderung steigt auf 1500 ccm; die entleerte Flüssigkeit ist dunkelbraun. Am 30. 11. klagt Pat. über enorme Schmerzen in der linken Seite. Durch Punction der rechten Niere werden 5800 ccm einer dunkelbraunrothen Flüssigkeit entleert, von derselben makroskopischen Beschaffenheit wie der Urin. Nach der Punction sind sowohl der rechte als auch der linke Tumor nicht mehr tastbar. Die Flüssigkeit hat ein specifisches Gewicht von 1013, enthält $^1/_4$ pro Mille Albumen; ihr Harnstoffgehalt ist 0,97 pCt.; Reaction sauer. Mikroskopisch neben gut erhaltenen rothen Blutkörpern eine grosse Anzahl von Schatten. Nach der Punction tritt Wohlbefinden ein. Am 2. 11. wird die wieder fühlbare linksseitige Nierengeschwulst mit feiner Nadel punctirt. Mit der Spritze lässt sich nichts ansaugen; spontan sintert Tropfen für Tropfen einer bernsteingelben, später rosa verfärbten Flüssigkeit aus, von der im Ganzen 10 ccm gewonnen werden. Sie ist stark albumenhaltig, neutral und enthält 0,6 pCt. Harnstoff. Punction mit einem stärkeren Trocart ist erfolglos. Wiederholte Punction auf der rechten Seite ergiebt 4800 ccm einer stark sauren, hell chocoladenbraun gefärbten Flüssigkeit. Da der nach der Punction auf 88 cm verminderte Leibesumfang schnell auf $98^1/_2$ steigt, Athembeschwerden und mehrfaches Erbrechen eintreten, die Harnmenge auf 300 ccm herabgeht, wird am 9. 12. eine permanente Drainage des rechten Nierensackes ausgeführt, indem durch die Troicartkanäle ein Petzerscher Katheter eingeführt wird. Danach tritt subjectives Wohlbefinden ein. 20. 12. sind die Contouren der linken Niere deutlich abgrenzt. Ihr unterer Pol liegt 2 Querfinger breit unterhalb der Nabelhorizontalen. Einspritzung von Methylenblau in den rechtsseitigen Nierensack mit Verschluss der drainirenden Katheters ergiebt kein sicheres Abfliessen der Flüssigkeit in die Blase.

25. 12. Da der im Sack liegende Petzer-Katheter abgeknickt ist und der Ausfluss stockt, wird er entfernt und ein anderer Katheter eingeführt. Nach dessen Einführung fliesst spontan nichts mehr ab, ebenso wenig injicirte Borsäurelösung. Da der Abfluss auch bis zum nächsten Tage nicht hergestellt war, wird die Anlegung einer breiten Oeffnung beschlossen.

26. 12. Nephrotomia dextra. Durch einen Schrägschnitt hinter der in der vorderen Axillarlinie liegenden Fistel werden die Bauchmuskeln durchtrennt. Darunter kommt man auf eine resistente Gewebslage, welche für die Wand des Tumors genommen wird; nach ihrer Spaltung befindet man sich aber in der Peritonealhöhle, deren Wandungen eine verdickte und sulzige Schwarte darstellen. Man sieht eine untrennbare Verwachsung der Intestina und des Netzes unter einander und mit der vorderen Wand der Nierencyste. Eine Stelle des Netzes ist grünlich verfärbt und zeigt fibrinöse Belege. Jetzt wird es klar, dass der zum zweiten Male eingeführte Kather einen falschen Weg genommen hat und statt in die Niere in die freie Bauchhöhle gedrungen ist. Hierauf wird diese von entfärbten Blutcoagula und Fibrinniederschlägen gereinigt und tamponirt, dann der Schnitt nach hinten oben um ca. 8 cm verlängert und die Sackwand freigelegt. Dabei platzt sie und entleert eine grosse Menge zuerst klarer, dann rein eitriger Flüssigkeit. Die Cystensackwand wird circulär mit der Haut vereinigt und mit Gazestreifen tamponirt. Die angelegte Sackfistel persistirt. Eine Durchgängigkeit des Ureters wird weder cystoskopisch noch durch Einspritzung gefärbter Flüssigkeit festgestellt.

12. 4. wird Patient provisorisch mit rechtsseitiger Nierenfistel entlassen. Nach der Wiederaufnahme am 24. Mai 1899 wird beschlossen, das Abflusshinderniss aufzusuchen.

27. 5. Auslösung des Ureters aus seiner Verwachsung mit der Sackwand und Umkleidung desselben mit Parietalperitoneum. Freilegung des Ureters durch einen 30 cm langen Schnitt, der nach hinten und oben von der Fistelöffnung beginnend, in nach links concavem Bogen bis zur Mitte des Lig. Poupartii geht. Nach Abschiebung der peritonealen Umschlagsfalte bis zur

Theilung der Iliacal-Gefässe gelingt es nicht, den Ureter zu finden. Erst nach Freilegung der Cystenwand, Dilatation ihrer Fistel und Spannung des Sackes nach oben gelingt es, den Harnleiter dicht unterhalb des Sackes zu Gesicht zu bekommen und ihn nach oben zu verfolgen. Nachdem man die ihn kreuzenden Nierengefässe mit stumpfen Haken nach oben gezogen hat, erkennt man, dass er auf 3 cm Länge ganz breit und innig mit der Cystenwand verwachsen ist, sodass er in dieser völlig eingebettet zu verlaufen scheint. Die Verwachsung wird sorgfältig getrennt und nun durch eine vom Cysteninnern eingeführte elastische Sonde seine völlige Durchgängigkeit bis zur Blase festgestellt. Seine Wandungen sind überaus zart, das ganze Organ erscheint atrophisch. Da das gesuchte Abflusshinderniss offenbar in der Einbettung des Ureters in die Cystenwand bestand, kam es darauf an, nach der Lösung eine Wiederverwachsung zu verhindern. Zu diesem Zwecke umkleidete ich den Ureter von seiner Ursprungsstelle an in etwa 5 cm Länge mit einem Mantel von Parietalperitoneum, indem ich ihn gegen die Bauchhöhle drängte und die dadurch zu beiden Seiten entstehenden Falten des Parietalperitoneums mit einander vereinigte, in derselben Weise wie ein Drainrohr bei der Witzel'schen Methode der Gastrostomie mit den zu beiden Seiten gebildeten Magenfalten übernäht wird. Durch dieses Verfahren war der Ureter von einer Peritonealduplicatur umschlossen, somit einer Wiederverwachsung mit der Cystenwand vorgebeugt. Nach Heilung der Operationswunde werden zunächst durch Verschluss der Fistel mittelst fester Aufbandagirung geölter Gazeballen systematische Versuche gemacht, den Abfluss aus dem Sack in die Niere zu erzwingen. So gelingt es successive, 6 Stunden lang den Patienten trocken zu halten, ohne dass ein Spannungsgefühl eintritt. Auch eingespritztes Methylenblau erscheint alsbald im Urin.

6. 9. 99. Schluss der Nierenfistel. Der Cystensack wird in seiner Circumferenz von der äusseren Haut losgelöst, angefrischt und durch eine fortlaufende, die Schleimhaut nicht durchdringende Naht verschlossen. Darüber wird die Haut bis auf eine kleine Oeffnung vernäht. Nach der gelungenen Operation steigen die vorher 1300 betragenden Urinmengen bis zu 3500; trotzdem tritt häufig eine fühlbare Spannung des Sackes ein, welche durch Massage und Lagerung des Pat. auf die linke Seite verringert werden kann. Der Erfolg dieser Maassnahmen zeigt sich darin, dass nach kurzer Zeit ihrer Anwendung der vorher nur wenig getrübte Urin stärker eiterhaltig wird, woraus ein Abfliessen der Residualflüssigkeit aus dem Sacke in die Blase hervorgeht. Pat. wird am 10. 9. 99 entlassen mit der Weisung, mehrmals am Tage und stets in der Nacht die linke Seitenlage einzunehmen. Bei der ferneren ambulanten Beobachtung des Patienten bis Ende Juli 1900 zeigt sich, dass der rechtsseitige Sack nicht mehr gespannt ist und Beschwerden von dieser Seite nicht mehr bestehen. Dagegen sind einige Male linksseitige Schmerzanfälle mit Schwellung der linken Niere und Herabsetzung der Urinmenge eingetreten.

Epikrise. Hinsichtlich der Aetiologie dieser Krankheit, welche in der Erinnerung des Patienten bis zum 9. Lebensjahre zurückreicht, kann es keinem Zweifel unterliegen, dass die Bedingungen für den erschwerten Abfluss congenitalen Anomalien ihren Ursprung verdanken. Worin diese bestanden, ist nicht mit Sicherheit zu eruiren. Doch müssen sie bei der Abwesenheit jeder Dilatation des Harnleiters und der völligen Intactheit seiner Wandungen in einem anomalen Verhalten der Abflussöffnung gesucht werden. Da weder eine Stenose noch eine fühlbare Klappe daselbst gefunden wurde, liegt die Wahrscheinlichkeit vor, dass es sich entweder um eine primäre fehlerhafte Insertion oder um eine durch Tiefstand der Niere hervorgerufene Abflussbehinderung gehandelt hat. Immerhin ist der supponirte Tiefstand nicht sicher erwiesen, da wir über die oberen Grenzen des enormen Sackes keine sichere Vorstellung gewinnen konnten. Die schwankende Schwellung der linken Niere sowie ihre Schmerzanfälle lassen keinen Zweifel zu, dass auch sie sich im Zustande der Hydronephrose befindet, wenngleich die Probepunktion keine grössere Flüssigkeitsmenge aus ihr gewinnen konnte. Ist das richtig, dann weist die Doppelseitigkeit der Hydronephrose bei normaler Blase und Blasenentleerung, beim Fehlen eines beide Ureteren comprimirenden Beckentumors besonders überzeugend auf einen congenitalen Ursprung des Leidens hin.

In Beziehung auf den Operationserfolg ist bemerkenswerth, dass seit der Lösung

des Ureters aus der Nierenbeckenwand und seiner Umkleidung mit Peritoneum der Abfluss aus der rechten Niere in genügender Weise vor sich gegangen ist. Es ist nicht wieder zur Spannung gekommen, die Palpation giebt nur noch eine schlaffe, polsterartige Resistenz, wie sie einem sehr wenig gefüllten Sacke zukommt. Bei dem völligen Verluste der Elasticität seiner Wandungen war eine stetige vollständige Entleerung nicht zu erwarten. Da aber in den 10 Monaten seit der Entlassung nie wieder eine Anschwellung der rechten Niere eingetreten ist, so muss der hergestellte Abfluss genügt haben, um eine Zunahme des Residualharns zu verhindern. Es ist aber klar, dass dieser subjectiv befriedigende Zustand nur ein sehr labiler ist, da jedes Aufflackern der Pyelitis in dem rechtsseitigen Sacke die spaltförmige Uretermündung durch Schleimhautschwellung verlegen kann.

Nachtrag bei der Correctur. 12. 7. 1900. (Ambulatorische Beobachtung.) In letzter Zeit haben die Koliken der linken Niere an Häufigkeit zugenommen; sie traten ca. alle 14 Tage auf, zwei Mal mit Erbrechen verbunden. Die linke Flanke ist stark durch einen prall elastischen Tumor vorgewölbt, der, unter dem Rippenbogen hervortauchend, nach rechts bis zur Linea alba, nach unten bis zur Interspinalinie reicht. Beschwerden seitens der rechten Niere bestehen nicht mehr; sie ist als schlaffer Sack palpabel.

13. Juli. Reichliche Urinsekretion; der linksseitige Tumor ist median wie unten um 3 Querfingerbreit gegen gestern verkleinert.

Aufnahme 17. August 1900; wegen Geschwulst und Schmerzen in der rechten Seite und Fieber. Die rechte Bauchgegend stark aufgetrieben. Dämpfung bis 3 Querfingerbreit oberhalb der Inguinalgegend. Palpation ungemein schmerzhaft. 2 Querfingerbreit unterhalb des Rippenbogens beginnt eine fluctuirende Geschwulst, die nach unten bis zur Crista iliaca, median bis zur Mittellinie reicht. Die linke Niere wegen der starken Spannung des Leibes unfühlbar. Urinmenge 3 Liter pro die.

20. 8. Punktion der rechten Geschwulst mittelst Trokar entleert viel übel riechende Flüssigkeit, in die Höhle wird ein Drainrohr eingelegt. Die Temperatur fällt nach 4 Tagen zur Norm ab.

30. 8. Links ist die stark vergrösserte Niere fühlbar.

31. 8. Die Geschwulst der linken Seite verschwunden.

6. 9. Unter Schüttelfrost und Temperatursteigerung auf 40,5° treten heftige Schmerzen der linken Niere ein; Urin stark blutig.

7. 9. T. 36°. Kopfschmerzen, Erbrechen, Sehstörung, verminderte Urinausscheidung.

11. 9. Muskelzuckungen, langsame, tiefe, laute Athmung, Blutungen aus Zahnfleisch und Nase.

13. 11. Coma. Exitus letalis.

Sectionsbefund. Milz ziemlich gross, Pulpa braunroth, derb, Follikel nicht sichtbar. Die Därme mit dem rechten Nierensack und untereinander verwachsen. In der Radix mesenterii eine Reihe geschwollener Lymphdrüsen. Die rechte Niere liegt mit ihrem oberen Pol an normaler Stelle. Sie ist in einen schlaffen Sack verwandelt, in dem nur wenig Nierensubstanz nachweisbar ist, welche zum grössten Theile in einen eitrigen Brei umgewandelt ist. Im übrigen besteht das Organ aus einem faustgrossen, mit gerötheter Schleimhaut ausgekleideten Sack, in dessen Wand multiple kleine Abscesse liegen.

Die linke Niere stellt einen etwas kleineren Sack dar, mit blutig urinösem Inhalt. Der ganz schmale noch erhaltene Parenchymstreifen fettig verändert, frei von Abscessen. Beide Ureteren nicht erweitert, gut bis zur Blase durchgängig, münden in das Nierenbecken mit kleiner schmaler Oeffnung, welche grade eine feine Knopfsonde passiren lässt. Harnblase ausgedehnt, Schleimhaut blass grau verfärbt. Herz rechts etwas hypertrophisch, nicht grösser als die Faust. Klappen zart.

Epikrise. Die finale Todesursache ist eine acute pyelonephritische Infection des rechten Nierensackes mit consecutiver Urämie gewesen. Die Autopsie hat unsere Diagnose doppelseitiger Hydronephrose bestätigt, ebenso wie die Annahme, dass kein Abflusshinderniss in den Harnwegen abwärts der Nieren bestanden hatte. Findet man bei doppelseitigen Hydronephrosen kein auf beide Nieren gleichzeitig wirkendes Abflusshinderniss in den beiden Nieren gemeinsamen unteren Harnwegen, sind die Ureteren

normal, frei von äusserer Compression, fehlt abnormer Tiefstand oder abnorme Beweglichkeit, sind weder Stenose noch Entozom oder Nierenbeckengeschwülste vorhanden, dann ist der Schluss gerechtfertigt, dass die Aetiologie auf eine doppelseitige congenitalfehlerhefte Anlage zurückzuführen ist. Worin diese zu suchen ist, lässt sich in den vorgeschrittenen Stadien pathologischer Veränderungen, die zur Operation oder Section führen, meistens nicht mehr erkennen.

Blutungen in den Hydronephrosensack im Stadium des acuten completen Verschlusses haben wir bereits in den vorangegangenen Fällen **5a**.6, **28**.3, **49**.24, **50**.25 kennen gelernt. Auch dieser Fall beweist, dass die Blutung nicht erst mit dem Freiwerden des Abflusses auftritt, also auch nicht auf eine damit einhergehende intrarenale Druckerniedrigung zurückzuführen ist. Vielmehr beweist das Resultat der Punctionen, dass die Blutung während der Occlusion des Sackes auftritt, demnach die Folge der mit dieser einhergehenden venösen Blutstauung ist. Denn während der Inhalt bei allen Punctionen hämorrhagisch war, hörte die Blutung unmittelbar mit der freien Incision des Sackes auf.

Unter den Operationen zur Wiederherstellung des Abflusses aus Hydronephrosen habe ich in diesem Falle zum ersten Male einen neuen Weg betreten, nämlich den der Umkleidung des aus der Sackwand herauspräparirten Ureters mit Parietal-Peritoneum, um einer Wiederverwachsung vorzubeugen. Durch dieses Verfahren ist denn auch erreicht worden, die geschlossene Hydronephrose in eine offene überzuführen. Immerhin musste der Erfolg ein unvollständiger bleiben, weil der Ureter nicht an der tiefsten Stelle des Reservoirs entsprang und die Sackwand unwiderbringlich ihre elastische und muskuläre Austreibungskraft verloren hatte. So musste trotz ungestörten Abflusses stets ein Quantum Residualharns stagniren. Die Leistungsfähigkeit dieser Methode bleibt demnach hinter der in den Fällen No. **30**.5, **31**.6, **38**.13 von mir ausgeübten Pyeloplicatio zurück. Da diese aber bei so enormen bis in das Becken hinabreichenden Säcken keine Anwendung mehr finden kann, so würde hier die Herstellung einer neuen Communication zwischen dem tiefsten Punkte des Sackes und der Blase oder dem Ureter in Frage kommen, der entweder an seinem Austritt aus der Sackwand abgeschnitten und an dessen abhängigster Stelle eingepflanzt, oder durch eine seitliche Anastomose mit dieser in Communication gebracht wird. Das zuletzt genannte Verfahren dürfte aber nur bei erweiterten Ureteren ohne Gefahr einer späteren Stenosirung ausführbar sein, während das erste für fast alle Fälle passt. Es würde auch für diesen in Anwendung gekommen sein, wenn es nicht wegen untrennbarer Verwachsungen der Därme mit dem abhängigen Theile der Sackwand unausführbar gewesen wäre.

B. Hydronephrosen in Folge congenitaler Abflusshindernisse mit Erweiterung des Ureters.

Unter den vermuthlich auf congenitale Anlage zurückzuführenden Hydronephrosen haben wir solche mit und ohne Erweiterung des Ureters unterschieden. Während aus einem normalen Verhalten des Ureterlumens geschlossen werden musste, dass das Hinderniss seinen Sitz an der Abflussöffnung aus dem Nierenbecken hat, ist bei Erweiterung des Ureters in seiner ganzen Länge eine Anomalie an der Blaseninsertion anzunehmen. Worauf diese im Einzelfalle beruht, lässt sich am Lebenden meistens nicht erkennen. Aus Erfahrungen an der Leiche wissen wir, dass ein zu schräger und ein zu langer Verlauf des Ureters innerhalb der Blasenwand Veranlassung zu gestörtem

Abfluss geben kann. In manchen Fällen tritt der Ureter entweder an einer zu hohen oder einer zu tiefen Stelle an die Blase heran und muss dann ihre Wand in längerer und schrägerer Richtung durchsetzen als sonst, um an die normale Einmündungsstelle zu gelangen.

Fall 53.28. Inficirte linksseitige Hydronephrose. Erweiterung des Ureters bis zur Blase. Nephrotomie. Heilung.

Stephan v. M., 7 Jahre alt. Aufgenommen 28. 5. 98. Geheilt entlassen 3. 8. 98.

Der bis dahin gesunde Knabe bekam seit dem Jahre 1895 schlechte Gesichtsfarbe, Appetitlosigkeit und öfter Erbrechen. Seit dem November 1895 traten fast täglich Schmerzanfälle in der linken Leibeshälfte ein, von grosser Heftigkeit, bisweilen von $^1/_2$—$^3/_4$stündiger Dauer, mit Erbrechen verbunden. Die Urinuntersuchung im October des Jahres 1895 hatte ein völlig normales Verhalten ergeben. Vom December 1895 ab waren die immer häufiger auftretenden Anfälle mit Fieber verbunden. Das Kind verfiel mehr und mehr, heftige Schmerzen traten beim Uriniren hinzu, häufiges Drängen mit Entleerung nur kleiner Mengen. Nun wurde auf Grund der Urinuntersuchung eine Nierenerkrankung festgestellt, da von Zeit zu Zeit grosse Eitermengen entleert, auch hyaline Cylinder gefunden wurden. Seit Anfang Januar 96 hörten Fieberungen und Schmerzen auf und das Kind erholte sich. Seit dem Mai 1896 ist kein Anfall wiedergekehrt. Der Appetit hob sich, die Harnentleerung erfolgte schmerzlos in normalen Pausen. Während aber früher der Urin keinen üblen Geruch hatte, ist er in der letzten Zeit geradezu stinkend.

Status. Schlecht entwickelter Knabe. Der linke Rippenbogen etwas stärker vorgewölbt als der rechte. Eine tonische brettharte Contraction der Bauchmuskulatur vereitelt jeden Palpationsversuch. Die linke Lumbalgegend gedämpft, die rechte nicht. Urin zeigt ein dickeitriges Sediment bis zur Hälfte seines Volumens, neutral bis schwach sauer, sehr übel riechend, enthält 1,25 pro Mille Albumen, mikroskopisch Eiterkörper, viel Papillenpfröpfe, geringe Zahl rother Blutkörper, frische und ausgelaugte. Der erste Morgenurin ist am eiterhaltigsten. Auch die Untersuchung in der Narkose giebt kein sicheres Palpationsresultat. Dagegen lässt die Untersuchung mit Röntgenstrahlen bei einer Exposition von 50 Secunden deutlich einen Tumor erkennen, welcher vom Rippenrande bis in das kleine Becken hinabreicht.

Nephrotomie 13. 6. mit lumbalem Schrägschnitt. Die tiefsten Schichten der Bauchwand sind starr infiltrirt und mit einander verlöthet. Die Fettkapsel ist auf das Innigste mit der sehr vergrösserten Niere verwachsen. Der Ureter ist auf das Dreifache durch Flüssigkeitsansammlung dilatirt. Die Niere liegt zu zwei Dritteln ihrer Längsausdehnung im Brustkorb, ist grob gebuckelt, ganz dünnwandig fluctuirend. Sie wird nach gänzlicher Mobilisation in 5 cm Ausdehnung am Convexrande gespalten und entleert viel jauchigen Eiter. Sämmtliche Kelchhälse werden mit dem Finger bis zur freien Communication mit dem Nierenbecken gedehnt; einzelne müssen durch Einkerben mit dem Knopfmesser erweitert werden. Die von dem Nierenbecken aus eingeführte Uretersonde dringt nur bis zu einem Punkte vor, der nach Ausweis der Rectalpalpation dicht an der Blase liegt. Injicirte Flüssigkeit gelangt trotz praller Anfüllung des Ureters nicht in die Blase. Die Nierenhöhle wird tamponirt, ihre Schnittränder mit einigen Catgutnähten an die Bauchwundränder angenäht.

Verlauf. Am Tage nach der Operation wird ganz klarer, eiweissfreier Urin ohne fremde Bestandtheile entleert, Beweis für ein normales Verhalten der rechten Niere. Mit wiedererlangter Durchgängigkeit des Ureters wird der Blasenurin trüber. Es gelingt nicht, die Lokalbehandlung der Nierenhöhle mittelst antiseptischer Ausspülungen so lange fortzusetzen, bis der Katarrh vollständig beseitigt ist, da die Fistel eine zu schnelle Tendenz zum Schlusse zeigt. Bei der Entlassung ist der Urin sauer, etwas trüb, enthält noch einen Hauch Albumen, wenig Leukocyten. Nach letztem Bericht vom Ende 1899 befindet sich das Kind vorzüglich; der Urin ist ganz klar geworden.

Epikrise. Es unterliegt keinem Zweifel, dass es sich nicht um eine primäre Pyonephrose, sondern eine inficirte Hydronephrose gehandelt hat, da der Urin im Beginne des Leidens keine Abweichung von der Norm zeigte und Fieberbewegungen erst mit Eintritt eitriger Trübung eintraten. Die starke Dilatation des Ureters, sowie die Unmöglichkeit, seinen letzten vesicalen Abschnitt zu sondiren, deuten auf ein Hinderniss in seinem Endstücke hin, dessen Natur vielleicht in einem abnormen Verlauf seines

intraparietalen Abschnitts zu suchen ist. Durch welchen Mechanismus in einem solchen Falle die Nephrotomie heilend wirkt, ist nicht ganz klar. Denn ist sie auch im Stande, die secundäre Infection und die damit verbundene abflusshemmende Schleimhautschwellung des Ureters zu beseitigen sowie die beeinträchtigte Elasticität der renalen Höhlenwände und des Ureters bis zu einem gewissen Grade wieder herzustellen, so bleibt doch das supponirte, offenbar congenital angelegte Abflusshinderniss bestehen. Sollte in ähnlichen Fällen die Nephrotomie zu einer dauernden Fistelbildung führen, so blieben zwei Wege den Abfluss frei zu machen; entweder müsste man den Ureter in eine neue Stelle der Blase einpflanzen (Uretero-cystoneostomie) oder nach Sectio alta den intraparietalen Theil des Ureters in ganzer Ausdehnung aufschlitzen und die Schnittränder umsäumen.

Eine unzweifelhaft congenitale Anomalie der Blaseninsertion des Ureters zeigt der folgende Fall.

Fall 54.29. Auf die obere Hälfte der rechten Niere beschränkte inficirte Hydronephrose. Zwei Ureteren; bedeutende Erweiterung des dem hydronephrotischen Abschnitt angehörenden bis zur Blase, normales Verhalten des anderen. Nephrectomie. Heilung.

Im 5. Lebensjahre hatte Pat. Diphtheritis, vor 2 Jahren eine fieberhafte Erkrankung unbekannter Natur, welche ihn ein halbes Jahr an das Bett fesselte. 14 Tage, nachdem er das Bett verlassen, stellten sich stechende Schmerzen im rechten Hypochondrium ein, welche sich seitdem in 2—3wöchentlichen Pausen mit 6—36stündiger Dauer wiederholten. Sie gehen mit Uebelkeit und Erbrechen einher. Während des Anfalles kann Pat. nur auf der kranken Seite liegen. Die Mictionshäufigkeit ist auf 14 Entleerungen in 24 Stunden vermehrt. Dabei besteht Schneiden in der Harnröhre und Drängen. Einmal glaubte Pat. Blut im Harn bemerkt zu haben. In der anfallsfreien Zeit befindet er sich völlig wohl.

Status. Blasser, gut genährter Knabe. Die rechte Niere überragt um 2,5 cm den Rippenrand in der Mamillarlinie, ist im Dickendurchmesser vergrössert, nicht beweglich mit der Inspiration, etwas druckempfindlich. Eine Verdickung des Ureters vom Mastdarm aus ist nicht zu fühlen. Harn sauer, getrübt, mit reichlichem Sediment, ausschliesslich aus Eiterkörpern bestehend, $^1/_2$promill. Albumen.

25. 5. 98. Nephrectomie mit lumbalem Querschnitt. Die Niere stark vergrössert, fluctuirend, nur in einem kleinen unteren Abschnitte solid, reicht hoch in den Thoraxraum hinauf. Es bestehen zwei Nierenbecken und zwei Ureteren, deren oberer auf Daumendicke vergrössert, prall mit Flüssigkeit gefüllt ist, deren unterer erheblich dünner ist als der Norm entspricht. Bei der Verfolgung beider Ureteren bis tief in das kleine Becken zeigt sich, dass jeder dieselbe Ausdehnung wie am Ursprunge beibehält. Nirgends findet sich perinephritische Fixation der Niere oder irgendwelche periureteritische Bindegewebsentwicklung.

Präparat. (Siehe Tafel III Fig. 1 und 2.) Länge 15,5, Breite excl. des Nierenbeckens 8,5, Dicke 5 cm. Die obere Hälfte doppelt so breit als die untere; bis auf ein 5 cm langes solides Stück des unteren Pols fluctuirt das Organ ganz dünnwandig und gleichmässig. Es bestehen zwei Nierenbecken. Das obere, dem hydronephrotischen Abschnitte angehörende hat Grösse und Gestalt einer mittelgrossen Birne. Von ihm geht ein daumendicker, prall mit Flüssigkeit gefüllter Ureter ab mit sehr erweitertem Lumen und stark verdickter Musculatur. Das untere sehr kleine Nierenbecken gehört dem unteren soliden Abschnitte der Niere an und entsendet einen zweiten sehr dünnen Ureter. Auf dem Durchschnitt zeigt der untere Abschnitt unveränderte Nierenstructur, der obere blasig erweiterte Kelche, welche mit breiter Oeffnung in das dilatirte Nierenbecken münden.

Die mikroskopische Untersuchung des erweiterten Ureters ergiebt, dass die Verdickung seiner Wand auf einer starken Hypertrophie der Muscularis beruht.

Verlauf. Heilung.

Epikrise. Dass es sich hier um eine secundär inficirte Hydronephrose, nicht um eine primäre Pyonephrose gehandelt hat, ergiebt sich aus der blasigen, dünnwandigen Beschaffenheit des Sackes, dem Fehlen perinephritisch adhäsiver Processe, sowie periureteritischer Bindegewebsentwickelung. Offenbar hat auf Grund eines Abflusshinder-

nisses aus dem Ureter in die Blase eine latente Hydronephrose bestanden, welche unter dem Einfluss der acuten fieberhaften Erkrankung unbekannter Art inficirt worden und dann erst in die Erscheinung getreten ist. Von der hypothetischen Natur dieses Abflusshindernisses gilt dasselbe wie in dem vorigen Falle, nur dass hier bei dem Befunde zweier getrennt in die Blase einmündender Ureteren die Sicherheit für eine anomale Einmündung des einen von beiden gegeben ist. Dieser Voraussetzung entspricht es, dass der von dem normalcalibrigen Ureter versorgte Nierenabschnitt unverändert war, der dem erweiterten Ureter entsprechende eine hydronephrotische Umwandlung erlitten hat. Würde in einem ähnlichen Falle der intact gebliebene, mit normalem Abfluss versehene Abschnitt der Niere gross genug sein, um seine Erhaltung zu rechtfertigen, so könnte man sich sehr wohl mit der alleinigen Resection des hydronephrotischen Abschnittes begnügen.

V. Acute gonorrhoische Infection latenter, wahrscheinlich congenital veranlagter Hydronephrosen junger Männer.

Während man in den vorher referirten 4 Fällen auf eine congenitale Anlage des Abflusshindernisses schliessen durfte, weil Symptome der Retention, wie intermittirende Schmerzen, Blutungen oder Schwellungen bereits in früher Jugend wahrnehmbar waren, fanden sich in den folgenden 3 Beobachtungen jugendlicher Individuen sehr alte grosse Hydronephrosensäcke, welche vollständig symptomlos geblieben waren, bis sie durch acute Infection im Gefolge einer Gonorrhoe zu schweren Allgemeinerscheinungen führten. Die Präexistenz alter hydronephrotischer Veränderungen vor Eintritt der acuten Erscheinungen konnte in allen Fällen mit Sicherheit aus dem anatomischen Verhalten der erkrankten Nieren erschlossen werden. Das hohe Alter dieser destruirten Nierensäcke lässt bei der Jugend der Patienten auf eine so frühzeitige Entwickelung des Leidens schliessen, dass eine congenitale fehlerhafte Anlage mehr als wahrscheinlich ist. Alle 3 Fälle betrafen junge Männer von 17—22 Jahren, bei allen war die Infection gonorrhoischer Natur.

Fall 55.30. Acute gonorrhoische Vereiterung einer linksseitigen latenten alten Hydronephrose unter schweren septischen Erscheinungen. Nephrotomie. Fistelbildung. Nach 11 Jahren Secundärexstirpation. Heilung.

Louis P., 22 Jahre alt. Aufgenommen 21. 12. 87. Entlassen 4. 3. 88.

Pat., der an einem chronischen, häufig acut exacerbirenden Harnröhrentripper, angeblich ohne Betheiligung der Blase gelitten hatte, sonst nie krank gewesen war, erkrankte am 11. 12. 87 mit Schüttelfrost, hohem Fieber, heftigen Kreuzschmerzen und Ausstrahlung in die Beine, besonders intensiven Schmerzen in der linken Nierengegend und dem Magen. Er war gezwungen, eine unveränderliche Rückenlage einzunehmen, da die geringste Bewegung ihm die unerträglichsten Qualen bereitete. 3 Wochen nach der Erkrankung constatirte ich bei dem hoch fiebernden Pat. häufige Fröste, eine rothe, glatte, gleichsam lackirte, trockene Zunge, Cyanose, tief eingesunkene Augen, verfallenes Gesicht. Der Urin sparsam, hochgestellt, mit minimaler Trübung durch nur mikroskopisch wahrnehmbare Eiterbeimischung. Ein grosser linksseitiger Nierentumor hatte die unteren Rippen, und das Hypochondrium vorgetrieben, erreichte medianwärts die Mittellinie, nach unten die Nabelhorizontale, füllte nach hinten die ganze Lumbalgegend bis zum Darmbeinkamm aus, und war nach oben percussorisch bis zum 6. Intercostalraum zu verfolgen.

23. 12. 87. Nephrotomie. Die Niere fand sich in einen enormen, von glatter Schleimhaut ausgekleideten, mit Eiter gefüllten einkammerigen Sack verwandelt, an dessen oberem Umfange nur einige napfförmige seichte Ausbuchtungen als Andeutung der erweiterten abgeplatteten Nierenkelche ge-

tastet werden konnten. Die Wand des Sacks war nirgend mehr als wenige Millimeter dick; nach der Entleerung fiel er in Folge dessen schlaff zusammen. Die Heilung erfolgte mit dauernder Fistelbildung.

Da sich Pat. mit einem Receptaculum vortrefflich befand, entschloss er sich erst im Jahre 1898, also 11 Jahre nach der Nephrotomie, zur Secundärexstirpation des geschrumpften, aber reichlich secernirenden Nierensacks. Heilung.

Epikrise. Es ist ohne weiteres klar, dass eine Reduction der Niere in einen enormen, schlaffen, ganz dünnwandigen einheitlichen Sack nicht die Folge eines dreiwöchentlichen Leidens sein konnte, sondern dass zur Entwickelung solcher Veränderungen ein grosse Anzahl von Jahren gehört haben müssen. Geht schon aus dieser Thatsache hervor, dass die 3 Wochen zuvor einsetzende Krankheit als Zeitpunkt der Infection eines bis dahin latenten Hydronephrosensackes und nicht etwa als Beginn der pyonephrotischen Erkrankung eines vorher gesunden Organs aufzufassen war, so weist auch unabhängig von den anamnestischen Angaben die dünnwandige uniloculäre Beschaffenheit des Sackes auf eine primär aseptische Entwickelung der Retentionsgeschwulst hin.

Eine ganz ähnliche Erfahrung konnten wir in dem folgenden Falle machen:

Fall 56.31. Acute gonorrhoische Infection einer alten latenten rechtsseitigen Hydronephrose. Nephrotomie. Secundäre Nephrectomie. Heilung.

Leo R., 19 Jahr. Aufgenommen 4. 11. 95. Geheilt entlassen 26. 2. 96.

Pat. hat vor 4 Jahren Perityphlitis mit 8wöchentlichem Krankenlager durchgemacht. Seit 14 Tagen erste gonorrhoische Infection. 8 Tage später entstanden heftige Schmerzen in der rechten Nierengegend mit Schüttelfrösten. Bei der Aufnahme fiebert Pat. Abends bis 39, zeigt einen verfallenen Gesichtsausdruck, etwas Cyanose; Zunge trocken; der rechte Oberschenkel in leichter Flexionsstellung. Es besteht eine acute Gonorrhoe. Der Urin zeigt ein flockiges Sediment aus Eiterkörpern und einzelnen rothen Blutkörpern. Eiweissgehalt 1 pro Mille. Die rechte Oberbauchgegend ist von einer Geschwulst eingenommen, über welcher lateral von der Mittellinie der Percussionsschall gedämpft ist. Die Dämpfung erstreckt sich vom Rippenrande bis an die Crista ossis ilei. Palpation der Grenzen ist wegen zu grosser Schmerzhaftigkeit unmöglich.

8. 11. 95 Nephrotomie. Die Incision der dünnen Sackwand lässt mehrere Liter nicht riechenden Eiters im Strahl austreten. Im obersten Abschnitt der Höhle fühlt man resistenteres Gewebe, von dem ein Stückchen, zur mikroskopischen Untersuchung entfernt, noch einzelne Glomeruli erkennen lässt. Da die Operation gar keinen Einfluss auf das Fieber und Allgemeinbefinden hat, so wird am

3. 12. die Nephrectomie ausgeführt. Heilung.

Präparat. Die Niere stellt einen schlaffen Sack dar, dessen Wandungen nur wenige Millimeter dick sind. Die verschmolzenen Kapseln sind nicht von der Niere trennbar. Von der Innenfläche betrachtet, sieht man eine Anzahl spaltförmiger Vertiefungen als Residuen der verstrichenen Kelchhöhlen. Die Schleimhaut des Nierenbeckens ist warzig papillär, succulent, stark geröthet, am meisten am Ostium pelvicum des Ureters. Dieses stellt einen ganz schmalen quergestellten Spalt dar, dessen oberer Rand in Gestalt einer kleinen halbmondförmigen, mit der freien Kante nach unten gerichteten Klappe prominirt, während die untere Wand des Ureters glatt in die Nierenbeckenwand übergeht. So gewinnt der Spalt die Form eines Karpfenmaules. Der Ureterhals ist an das Nierenbecken durch mesenteriumartige Adhäsionen befestigt. Es gelingt nicht, von der Höhle aus mit einer Sonde in den Ureter einzudringen, sondern nur in umgekehrter Richtung, wobei sich zeigt, dass er in einer Strecke von 1 cm Länge scheinbar in der Wand des Nierenbeckens eingebettet, in einer vom Ostium pelvicum aufwärts steigenden Richtung verläuft. Ausserdem ist seine Einmündungsstelle in das Nierenbecken erheblich enger als normal, so dass sie nur den Knopf einer ganz feinen Sonde eindringen lässt. Unterhalb seines Ursprunges ist das Nierenbecken blindsackartig ausgedehnt.

Epikrise. Für diesen Fall gilt bezüglich der Auffassung des Leidens als einer peracut inficirten Hydronephrose unter dem Einfluss einer Gonorrhoe dasselbe wie für den vorigen Fall. Die anatomischen Veränderungen des exstirpirten Organs zeigen

deutlich das hohe Alter der hydronephrotischen Veränderungen. Das Parenchym ist verschwunden oder auf ein Minimum reducirt, die Niere ist in einen einheitlichen Sack verwandelt. Der Ureter entspringt nicht an der tiefsten Stelle, sondern an der Grenze des 3. und 4. Viertels der vorderen Nierenbeckenwand, er verläuft, in diese eingebettet, nach oben und zeigt eine ausgesprochene Stenose an seinem Abgange. Ob diese eine erworbene oder congenital angelegte ist und somit den Ausgangspunkt der Retention bildet, ist nicht mit Sicherheit zu entscheiden; möglich wäre es, dass sie nur eine secundäre Veränderung darstellte. Dass die latente Hydronephrose in diesem Falle nicht etwa als Folgezustand der 4 Jahre zuvor überstandenen Perityphlitis anzufassen ist, dafür spricht der Mangel einer Erweiterung des Ureters. Denn wenn es auch unzweifelhaft ist, dass die genannte Krankheit zu Stauungen in der Niere führen kann, so geschieht dies doch nur auf zweierlei Wegen: entweder wird der Ureter durch Vernarbung retroperitonealer perityphlitischer Processe verzogen oder die Entzündung greift auf seine Wand über und erzeugt eine aufsteigende Ureteritis. In ersterem Falle muss sich oberhalb des Hindernisses eine Erweiterung ausbilden, im zweiten tritt Trübung des Harns als Ausdruck der Niereninfection ein. Da beides bei unserem Patienten nicht beobachtet worden ist, so schliessen wir einen Zusammenhang zwischen der Perityphlitis und der vorgefundenen Hydronephrose aus.

Diesen Fällen schliesst sich als dritter der folgende an.

Fall 57.32. Acute gonorrhoische Infection einer linksseitigen grossen latenten Hydronephrose. Exstirpation. Heilung.

Felix P., 17 Jahr. Aufgenommen 4. 10. 91. Geheilt entlassen 13. 12. 91.

Vor 7 Jahren hat Pat. an acuter Osteomyelitis des linken Trochanters und rechten Oberschenkels gelitten, welche nach Operation zur Heilung gekommen ist. Sonst war er ganz gesund und weiss nicht, dass er geschlechtlich inficirt worden sei. Am 27. September 1891 traten Frost und Schmerzen in der linken Oberbauchgegend ein, welche ihn zwangen, das Bett aufzusuchen. Als er am 2. 10. aufstehen wollte, trat sofort Erbrechen ein. Während der Zeit der Erkrankung soll der Urin ganz klar gewesen sein. Vom 7. 10. ab hörten die Schmerzen auf, gleichzeitig erschien im Urin ein dickes, eitriges Sediment mit vielen rothen Blutkörpern. Mit der acuten Erkrankung bemerkte Pat. das Auftreten einer Schwellung in der linken Bauchhälfte, welche sich angeblich seit 3 Tagen wieder verkleinert hat.

Status 14. 10. Linke Unterbauchgegend vom Rippenrand bis zur Interspina-Linie stark prominent, ebenso die linke Flanke. Die Geschwulst reicht bis zur Mittellinie. Die Palpation ist unempfindlich. Der Tumor verschiebt sich nicht mit der Respiration, ist deulich fluctuirend. Aus der Harnröhre entleert sich spärliches eitriges Sediment mit Gonokokken. Pat. onanirt habituell.

17. 10. Punctionsdrainage. Die Geschwulst wird mit dickem Trocart punctirt und 1400 ccm einer trüben, gelblichen, wie verdorbenes Weissbier aussehenden Flüssigkeit entleert, sehr reich an Eiweiss, 1004 spec. Gewicht mit 0,4 % Harnstoff. Durch die Trocartcanüle wird ein genau in das Lumen passendes dickes Drainrohr zur dauernden Ableitung in den Sack geschoben, die Canüle entfernt. Aus der getrennten Auffangung des Urins ergiebt sich, dass die rechte Niere normalen Harn absondert und mit 86 % an der gesammten Harnstoffausscheidung betheiligt ist.

23. 10. Nephrectomie. Die Niere in einen mannskopfgrossen, fibrösen, dünnwandigen, fast einheitlichen Sack verwandelt. Grösste Länge im entleerten Zustande 24 cm. Der grösste Theil des Hohlraums entspricht dem erweiterten Becken. Von der Wand ragen in die Höhle eine Anzahl scharfrandiger Falten und niedriger Leisten als Andeutungen der Kelchgrenzen. Der Abstand des Ureterursprungs vom tiefsten Punkt des Hilus beträgt 7 cm, vom höchsten Punkte 14 cm. Von hier läuft der Harnleiter in einer Ausdehnung von 3 cm, scheinbar in die hintere Wand des Nierenbeckens eingebettet, in transversaler Richtung, um dann erst frei zu werden und abwärts umzubiegen.

Epikrise. Dieser Fall unterscheidet sich von den beiden voraufgehenden nur durch die geringere Schwere der infectiösen Allgemeinerscheinungen und die kürzere

Dauer der Occlusion, welche in ihrer Vollständigkeit nur ungefähr 10 Tage angedauert hat. Nach spontan erlangter Durchgängigkeit des Ureters wurde der vorher klare Urin eitrig, die Schmerzen hörten auf, die Schwellung verringerte sich.

Ob in den drei geschilderten Fällen die Infection durch den Gonococcus selbst bedingt war, ist in den beiden ersten nicht untersucht worden. Nur in dem letzten Falle konnte mikroskopisch festgestellt werden, dass in dem Inhalt des Sackes Tripperpilze nicht vorhanden waren. Es ist demnach wahrscheinlich, dass die Infection einem anderen neben dem Gonococcus im Trippersecret vorhandenen Mikroorganismus seine Entstehung verdankte. Dass aber thatsächlich Niereneiterungen durch den Gonococcus hervorgebracht werden können, beweisen die Beobachtungen von Arpad Gerster (New-Yorker med. Wochenschrift, April 1897) und Brandford Lewis (Journal of Cutaneous and Genito-Urinary diseases, September 1900).

Dass selbst sehr bedeutende Hydronephrosensäcke sich ganz insensibel entwickeln können und nach latentem Bestande erst durch accidentelle Momente, wie Infection oder Blutung, zur Wahrnehmung gelangen, wird auch durch die folgende Beobachtung bestätigt.

Fall 58.33. Latenter linksseitiger grosser Hydronephrosensack, entdeckt durch traumatische Hämaturie.

Dr. A., Arzt, 26 Jahre.

Pat. hatte schon als Kind oft Schmerzen in der linken Oberbauchgegend, namentlich nach Verdauungsstörungen. Von seinem 13. Jahre ab fehlte jede Beschwerde. Beim Erlernen des Radfahrens stürzte er am 5. August d. J. und der ihn am Gurt haltende Lehrer fiel auf ihn und stiess ihn dabei mit der Faust in die linke Bauchseite. Sofort traten heftige Schmerzen ein, mehrfaches Erbrechen und Nachmittags starke Hämaturie. Nach 6wöchentlicher Bettruhe hatten die Schmerzen aufgehört, doch bestand noch blutige Färbung des Urins, die während der Nacht und bei liegender Stellung am Tage stärker war als beim Sitzen und Gehen. Ich fand bei dem sonst gesunden Manne eine stärkere Völle der linken Abdominalhälfte und der linken Flanke. Durch die Palpation konnte man eine wenig resistente Geschwulst nachweisen, welche sich nach unten bis zur Verbindungslinie der Spinae anteriores der Darmbeine, median bis zur Mittellinie erstreckte, nach oben unter dem Rippenbogen verschwand; in der Lumbalgegend war sie nicht deutlich abzutasten. Im Urin fanden sich ausschliesslich ausgelaugte rothe Blutkörper und zahlreiche Blutfarbstoffkörnchen.

Epikrise. Hier haben wir es sicher mit einer seit früher Jugend bestehenden Hydronephrose zu thun, welche erst durch die traumatische Blutung entdeckt wurde. Die Beobachtung, dass beim Liegen der Urin bluthaltiger war als im Stehen und Gehen, lässt den sicheren Schluss zu, dass der Ureter oberhalb der tiefsten Stelle des Sackes seinen Ursprung nahm, somit eine vollständigere Entleerung des gefärbten Inhalts in horizontaler Lage ermöglicht wurde als in aufrechter Körperhaltung, bei welcher der im Blindsacke unterhalb des Ureterursprungs stagnirende Inhalt nicht zum Abfluss gelangen konnte.

VI. Hydronephrosen unbekannter Entstehung.

Fall 59.34. Hydronephrosis dextra. Nephrotomie. Secundäre Nephrectomie. Heilung.

Herr V., 27 Jahr, aufgenommen 20. 6. 98., entlassen 30. 9. 98.

Patient hat als Kind Masern, Diphtheritis und Scharlach mit Oedemen durchgemacht, sowie eine Gonorrhoe ein Jahr vor seiner jetzigen Krankheit. Seit 2 Jahren bestehen anfallsweise auftretende Schmerzen in der rechten Nierengegend, welche den Ureter entlang strahlen, verbunden mit Uebelkeit, galligem Erbrechen und bisweilen Schüttelfrost. Sie wiederholten sich ursprünglich 6wöchentlich, in letzter Zeit alle 14 Tage und dauern 12—14 Stunden, treten meistens Nachts auf und werden durch

Liegen auf der kranken Seite gemildert. Durch Genuss von Bier oder Wein kann ein Anfall hervorgerufen werden. In den freien Intervallen erfreut sich Pat. vollkommenen Wohlbefindens.

Status. 22. 6. Der untere Pol der rechten Niere überragt den Rippenrand, ist hart, schmerzhaft. Median von der Nierensubstanz lässt sich das kugelig, bis nahe an die Mittellinie ausgedehnte Nierenbecken abtasten. Im Harn Spuren von Eiweiss, ziemlich reichliche Leukocyten.

Nephrotomie. 4. 7. Die Niere erstreckt sich hoch in den Thorax hinauf, ist nicht hinabgesunken, sehr vergrössert, ihr Längsmesser 17—18 cm, das Nierenbecken von Apfelgrösse. An dem Ureter keine Abweichung von der Norm erkennbar. Die Incision am Convexrand entleert eine grosse Menge heller Flüssigkeit. Die Rindenschicht nur wenig schmaler als normal, dagegen Kelche und Becken sehr erweitert. Die retrograde Sondirung des Ureters gelingt erst nach Lösung einiger flächenhafter Adhäsionen mit der Niere.

Verlauf. Solange das eingeführte Drainrohr den Urin gut ableitet, befindet sich Pat. wohl, sowie es sich aus der Niere herausschiebt, bekommt er Koliken und Fieber. Bei einem Verbandwechsel wird das Drainrohr nicht gefunden. Es entsteht der Verdacht, dass es in die Niere hineingerutscht sei, kann aber trotz aller dahingehender Versuche nicht gefunden werden. Seitdem trübt sich das Secret immer mehr bis zur eitrigen Beschaffenheit. Es entstehen ausserordentlich starke Kolikanfälle. Eingespritztes Methylenblau erscheint nicht im Urin.

26. 8. Nephrectomie. Es wird die Niere freigelegt, um nach dem Abflusshinderniss zu suchen. Da bei diesem Versuch eine profuse Blutung aus einem Risse im Parenchym eintritt, ferner Rindenabscesse gefunden werden, das Nierenbecken platzt und das Peritoneum einreisst, wird die Niere entfernt.

Präparat. Länge der entleerten Niere 12, Breite 4,5, Höhe 2,5 cm. In dem Nierenbecken findet sich das vermisste Drainrohr. Im Hilus eine starke Fettentwicklung, Becken und Kelche erheblich erweitert, die Papillen atrophisch, die Marksubstanz fast verschwunden. Die Rinde von normaler Dicke. Der obere Pol hat seine Nierenzeichnung verloren, ist durchsetzt mit kleinen Herden, welche von hämorrhagischen Höfen umgeben sind und deutlich über die Rinde prominiren. Die verdickte warzige Schleimhaut des Nierenbeckens zeigt an einer Stelle eine erbsengrosse, prominente, harte, fibröse Geschwulst.

Resultat. Heilung.

Epikrise. In diesem Falle ist die Natur des Abflusshindernisses nicht zu eruiren gewesen. Trotzdem die Anfälle intermittirend auftraten, bestand keinerlei Mobilität oder Tiefstand der Niere. Wir wissen aus zahlreichen anderen Erfahrungen, dass unabhängig von diesen Bedingungen eine Intermittenz der Occlusionserscheinungen sich bei allen Arten der Hydronephrose ereignen kann. Sicher ist es, dass das Abflusshinderniss an der Grenze zwischen Nierenbecken und Ureter gelegen haben musste, da dieser keinerlei Stauungserscheinungen zeigte. Doch haben wir nicht feststellen können, ob es sich um eine abnorme Insertion gehandelt hat.

Ganz ähnlich gestalteten sich Krankheitsbild und Verlauf in dem folgenden Falle.

Fall 60.35. Hydronephrosis dextra. Nephrotomie. Heilung. Recidiv mit Fistelbildung. Secundäre Nephrectomie. Heilung.

Jacob Sch., 25 Jahr. Erste Aufnahme 2. 6. 97 bis 5. 7. 97. Zweite Aufnahme 21. 10. 97 bis 12. 1. 98.

Seit 5 Jahren bestehen ohne bekannte Ursache Schmerzanfälle im Leibe, zuerst beiderseits, später nur rechts. Ihre Häufigkeit steigerte sich mit der Zeit bis zu 2wöchentlicher Wiederholung, mit 2—3tägiger Dauer. Einmal soll der Urin blutfarben gewesen sein. Während der Schmerzperioden war die Häufigkeit der Mictionen gesteigert; bisweilen bestand gleichzeitig Uebelkeit, Erbrechen und Kältegefühl.

Status. Beide Nieren unfühlbar. Die Untersuchung unempfindlich. Im Urin keine fremden Bestandtheile; in einer zweiten Probe einige ausgelaugte, rothe Blutkörper.

16. 10. 97. Nephrotomie. Die Niere steht normal. An ihrem oberen Pol ist die Wand papierdünn; das Nierenbecken erscheint als eine apfelgrosse bläuliche Blase. Die Abgangstelle des freigelegten Ureters liegt an der hinteren Wand erheblich oberhalb des tiefsten Punktes des Beckens.

Seine Sondirung gelingt leicht bis zur Blase; sein Caliber und seine Wandstärke sind unverändert. Nach der Nephrotomie werden die Schnittränder der Fettkapsel mit den Wundrändern der Bauchmuskulatur vernäht. Bei täglicher Spülung des Nierenbeckens durch ein eingelegtes Drainrohr schliesst sich am 27. 7. die Wunde vollständig.

5. 8. wird Patient entlassen, frei von Beschwerden, mit mässiger Trübung des Harns durch Leukocyten und einzelne pyelitische Pfröpfe.

Nach einem Monat stellten sich wieder Schmerzen in der rechten Nierengegend ein, später Fieber, bis sich die Fistel öffnete und Urin abfliessen liess.

Status 30. 10. In der Mitte der alten Narbe eine Fistel, aus welcher sich helle, harnstoffhaltige Flüssigkeit mit geringem Eiweissgehalt entleert. Die Niere nicht fühlbar. Der Blasenurin hellgelb, sauer, etwas trübe durch Eiterkörper und vereinzelte Blutkörper. Cystoskopisch erscheint der aus der rechten Papille fliessende Urin etwas trüber als der linke.

1. 11. Nephrectomie.

Präparat. Länge 9,5, Dicke 3,5 cm. Nierenbecken stark erweitert, die Schleimhaut granulirend. Die Entfernung vom oberen Ansatz des Nierenbeckens bis zum Ureterursprung 6,5, vom unteren Ansatz 3,5 cm. Die obere Hälfte der Nierensubstanz verdünnt bis zu 3 mm. In der unteren Hälfte beträgt die maximale Dicke 1,2 cm.

Resultat. Heilung.

Epikrise. Der Fall lehrt uns die Nutzlosigkeit der Nephrotomie, wenn das Abflusshinderniss fortbesteht. Worin dieses ursprünglich bestanden hatte, konnte nicht festgestellt werden. Zur Zeit der Operation bestand allerdings eine Verschiebung des Ureterursprungs nach hinten und oben durch ungleichmässige Ausdehnung des Nierenbeckens, eine Configuration, welche zur Stauung und Auslösung intermittirender Anfälle führt, wenn die Menge des angesammelten Residualurins soweit gestiegen ist, um eine Spannung im Nierenbecken hervorzubringen. Da wir aber dieser Configuration bei den aus den verschiedensten Ursachen erworbenen Hydronephrosen begegnen, so lässt sich in diesem Falle nicht sagen, ob die fehlerhafte Insertion des Ureters eine präformirte war.

Fall **61**.36. Intermittirende linksseitige inficirte Hydronephrose. Nephrectomie. Pleuritis purulenta dextra. Thoracotomie. Heilung.

Herr K., 23 Jahre. Aufgenommen 27. 1. 95. Entlassen 8. 4. 95.

Pat. hat ausser Masern und Scharlach keine Krankheit, insbesondere keine Geschlechtskrankheiten überstanden, war gesund bis December 1890. Am 17. 12. 90 Nachts erkrankte er plötzlich aus vollem Wohlbefinden mit Schüttelfrost und hohem Fieber, welches 6 Tage andauerte, verbunden mit intermittirenden linksseitigen Nierenschmerzen. Der Urin war während des Fiebers ziemlich klar; am Ende der Fieberperiode wurde plötzlich eine grosse Menge Eiters mit dem Harn entleert. Derartige Anfälle wiederholten sich in Pausen von 8 Tagen bis zu 6 Monaten. In den freien Zeiten war der Urin mässig trüb oder klar mit nur einer Wolke; grössere Eitermengen erschienen nur mit Beendigung eines Anfalles. Nur ein einziges Mal erfolgte ein Fieberanfall ohne Koliken. Der letzte Anfall dauerte vom 27. November bis Ende December; er war atypisch, sofern immer schmerzhafte mit freien Intervallen wechselten und es nur einmal zu einer deutlichen Eiterentleerung kam. Trotzdem fand der Anfall damit kein Ende; erst im Januar nach 3 kurzen Anfällen mit Schüttelfrost erfolgte eine enorme Eiterentleerung wie niemals zuvor.

Status. Habitus phthisicus. Eingesunkene Claviculargegenden. Athmungsgeräusch an beiden Spitzen unbestimmt. Die Wirbelsäule grade. In Rückenlage ist die linke Regio hypochondriaca ausgefüllter als die rechte; daselbst fühlt man bimanuell eine grössere Resistenz als rechts, ohne bestimmte Abgrenzung. Man hat ungefähr die palpatorische Empfindung eines schlaffen Sackes. An den Genitalorganen nichts Abnormes. Der linke Ureter vom Mastdarm aus deutlicher zu fühlen als rechts. Urin trübe, frei von Tuberkelbacillen. Die rechte Niere unvergrössert, palpirbar. Cystoskopisch entleert sich aus dem linken Ureter trüber Urin, rechts klarer.

31. 1. Nephrectomie. Die Capseln ausserordentlich fest mit der Niere verwachsen; auf ihrer Oberfläche fühlt man eine Zahl sehr harter kirschengrosser und grösserer Prominenzen. Die Nieren-

substanz äusserst verschmälert, das Nierenbecken hühnereigross, schlaff. Der frei gelegte Ureter nicht verändert, zeigt folgende Beziehung zum Nierenbecken: dieses ist oberhalb des Ureterabganges stark convex ausgebuchtet; an seine untere Wand ist der Ureter durch Adhäsionen angeheftet, sodass er in der Richtung nach dem unteren Hilusrande fast senkrecht zur Achse des Nierenbeckens verläuft.

Präparat. Die Niere im ganzen nicht sonderlich vergrössert, dagegen fühlt man schon an dem nicht aufgeschnittenen Organ eine erhebliche Verschmälerung der Substanz und Erweiterung der Kelche. Länge 11, grösste Breite am Hilus $4^1/_2$, unterhalb des oberen Pols 6 cm. Das Nierenbecken zeigt im Profil eine im Allgemeinen herzförmige Gestalt. Seine obere Kante ist convex ausgeschweift, die untere nach unten concav. Auf der Convexkante befindet sich ein Adhäsionszipfel, welcher sich aufwärts und median nach der Gegend der Aorta zu erstreckte und das Nierenbecken im Ausdehnungszustande fixirte. Der Ureter bildet bei seinem Austritt einen ziemlich spitzen Winkel mit der unteren Kante des Beckens, und ist an ihr in dieser Lage durch einen breiten Adhäsionsstrang fixirt. Auf dem Durchschnitt zeigt sich eine bedeutende Erweiterung des Nierenbeckens, dessen Schleimhaut, verdickt, von feinen Venen durchzogen ist, aber weder Ulcerationen noch Knötcheneruptionen zeigt. Die eigentliche Nierensubstanz ist auf eine ganz dünne, 5—7 mm breite Schicht reducirt, besteht fast nur aus Corticalis, indem die Papillarsubstanz auf ganz kleine, eben erkennbare Reste reducirt ist. Sowohl in diesen wie in der Rinde finden sich sehr zahlreiche, goldgelbe, deutlich aus Confluenz mehrerer kleiner entstandene, stark über das Niveau prominirende Herde, von denen die grössten Conglomerate an der Stelle sitzen, die den napfförmig umgewandelten Kelchen entsprechen. Hier ist die Wand von hirsekorngrossen gelben Knoten besetzt, ebenso wie die abgeplatteten Papillen. Nur an wenigen Stellen liegen die gelben Herde in der eigentlichen Rindensubstanz. Die Schleimhaut der Kelchhöhlen ist grösstentheils granulirt; in diesen Granulationen liegen die erwähnten gelben prominirenden Herde. Nirgend miliare Tuberkeln, oder tuberkulöse Lenticulärgeschwüre. Auch mikroskopisch lässt sich kein tuberkulöser Bau der Herde constatiren.

Verlauf war complicirt durch eine alsbald nach der Operation auftretende, hochfieberhafte rechtsseitige Pleuropneumonie, welche zu putridem eitrigen Erguss in die Pleura führte und 18 Tage nach der Nephrectomie eine Rippenresection erforderte. Die Affection war vermuthlich als Erscheinung einer damals epidemisch herrschenden Influenza aufzufassen.

Resultat. Der Urin wird sofort nach der Nephrectomie ganz normal. Dauerhaft gebliebene Heilung.

Epikrise. Hinsichtlich der Aetiologie dieses Falles ist es nach der Configuration der Niere, wie nach der Krankheitsentwicklung kaum zweifelhaft, dass es sich um hämatogene Infection einer präexistirenden Hydronephrose gehandelt hat. Denn einerseits zeigte die Niere eine einheitliche Höhle, hervorgegangen aus der starken Erweiterung des Nierenbeckens und der gleichmässigen Verdrängung der Nierensubstanz nach der Peripherie mit napfförmiger Abplattung der Papillen, andererseits endete bereits der erste Anfall mit der Entleerung einer grossen Menge Eiters, eine Thatsache, welche die Präexistenz einer grossen Höhle voraussetzte. Erscheint diese Thatsache sicher gestellt, so giebt uns doch der Befund keinen Aufschluss über die Pathogenese der hydronephrotischen Stauung. Denn die zwischen Ureter und Nierenbecken vorhandenen adhäsiven Fixationen, welche zweifellos ein Abflusshinderniss darstellen, sind wohl als secundäre Producte, nicht aber als Ursache der Retention zu betrachten.

Fall **62.37**. Hydropyonephrosis sinistra permagna. Atrophia granularis et Hydronephrosis levis renis dextri. Nephrotomia sinistra. Uraemia. Exitus.

Frau T., 34 Jahre. Aufgenommen 31. 10. 1882, gestorben 5. 11. 1882.

Patientin zweimal steril verheirathet, hat sich bis vor 4 Wochen ganz gesund gefühlt bis auf geringe seit frühester Jugend bestehende Empfindungen in der linken Nierengegend und Neigung zu häufigem Uriniren. Der entleerte Harn sei immer trübe gewesen und habe beim Stehen einen üblen Geruch angenommen. Seit 4 Wochen hatten sich unter starkem Fieber heftige Schmerzen in der linken Leibeshälfte eingestellt, welche Pat. bettlägerig machten.

Status. Bei der gut genährten Frau von robustem Körperbau fand sich eine starke Erweiterung der linken Bauchhälfte durch einen Tumor, der mit seinem Längsdurchmesser die ganze linke Seiten-

wand zwischen dem Rippenrand und der Crista ilei ausfüllte. Sein unterer Umfang lag noch unterhalb der Symphysis pubis und seine pralle Fluctuation konnte von der Vagina aus gefühlt werden. Sein medianer Umfang überschritt die Mittellinie nach rechts um 5 cm. Die ausserordentlich prall gespannte Geschwulst fluctuirte in ihrem medianen Abschnitte und war unverschieblich. Zwischen Rippenrand und ihrem oberen Umfang lag eine schmale Zone tympanitischen Schalles. 24stündige Urinmenge 18—1900, Urin trübe, alkalisch. In dem eiterhaltigen Sediment kleine Phosphatkrümel. Das Herz nicht vergrössert.

2. 11. Nephrotomia transperitonealis. Senkrechte Incision der Bauchwand von der Spitze der 11. Rippe nach abwärts. Die Incision öffnet das Peritoneum 4 cm nach innen von seiner Umschlagsstelle. Während die Cystenwand durch zwei starke Fadenschlingen fest gegen die Bauchwand gezogen wird, wird durch Punktion eine grosse Menge jauchig stinkenden eitrigen Inhalts entleert. Nach Sistiren des Ausflusses wird die Stichöffnung um 3 cm dilatirt und die Schnittränder mit den Bauchwundrändern vernäht. Bei Einführung des Fingers zeigt sich, dass nicht das Nierenbecken, sondern ein enorm cystisch ausgedehnter Nierenkelch incidirt war, der mit jenem durch eine bleistiftdicke Oeffnung communicirte. Durch diese wird ein Drainrohr in das Nierenbecken eingeführt.

Verlauf. Normaler Wundverlauf. Urinabsonderung 1200, sauer, fast klar. Temperaturen unter 37, Puls 84. Wohlbefinden 48 Stunden p. op.

Am 4. 11. Morgens plötzliche Steigerung der Pulsfrequenz auf 128 und erhebliche Spannungsverminderung bei normaler Körpertemperatur. Steigerung der Respiration auf 36, geringe Somnolenz, fibrilläre Muskelzuckungen. Die Urinmenge auf 200 ccm gesunken. Abends Coma, Versiegen der Urinsecretion. In der Nacht vom 4. zum 5. Exitus.

Section. Lungen stark ödematös, blass. Herz klein, von dürftiger Ausbildung der Wandmuskulatur und der Papillarmuskeln. Grösste Dicke der Ventrikelwand 11 mm. Muskulatur braun. Peritoneum unverändert. Die linke Niere in einen grossen Tumor verwandelt, der sich zwischen den auseinandergedrängten Platten des Mesocolon descendens entwickelt hat. Die Nierenkapsel mit dem umgebenden Bindegewebe zu einer derben schwieligen Masse verwachsen. Die ausgelöste Niere bildet einen schlaffen, sehr dünnwandigen Sack von 18 cm Länge, 7 cm Breite; die spärlichen Parenchymreste gelbweiss, stellenweise fettig entartet. Der nirgend erweiterte Ureter zeigt von der Blase bis zum Nierenbecken keinerlei Hinderniss. Das Nierenbecken ist verhältnissmässig nicht so bedeutend erweitert wie die mit ihm frei communicirenden Kelche, deren Scheidewände sämmtlich gut erhalten sind. Der Operationsschnitt hat nicht das Nierenbecken, sondern den grössten enorm cystisch erweiterten Nierenkelch eröffnet, der durch eine bleistiftdicke Oeffnung mit dem Nierenbecken communicirt. Die Insertionsstelle des Ureters ist spaltförmig, liegt in der vorderen Wand des Nierenbeckens über dem Niveau seiner tiefsten Stelle; von seiner Mündung an verläuft er eine Strecke weit scheinbar in der vorderen Wand des Beckens. Schneidet man ihn der Länge nach auf, so prominirt seine hintere Wand wie eine Klappe in das Lumen des Nierenbeckens. Rechte Niere stark verkleinert, im Zustande vorgeschrittener Granularatrophie, 8 cm lang, $3^1/_2$ cm breit, 3 cm dick. Ihre Substanz erheblich verschmälert durch eine hydronephrotische Erweiterung des Nierenbeckens. Der Ureter ganz normal in seinem Verlauf und seinen beiden Insertionsstellen. Harnblase nicht erweitert, in der Schleimhaut geringfügige Pigmentflecke; im nicht vergrösserten Uterus 3 kirschengrosse intramurale Fibroide.

Epikrise. Ueber die Aetiologie des Falles fehlt jede Aufklärung. Nur soviel ist sicher, dass sich die Erkrankung von früher Jugend in einer tiefstehenden linken Niere entwickelt hat. Vermuthlich handelt es sich um eine hämatogene Infection einer Hydronephrose. Das primäre Abflusshinderniss muss am Nierenursprung des gänzlich unveränderten Ureters gelegen haben. Da er in seinem ganzen Verlaufe frei von entzündlichen Veränderungen war, ist es nicht wahrscheinlich, dass die Infection von der Blase aus ihren Weg genommen hat. Die Erweiterung des rechten Nierenbeckens bei normalem Verhalten des Ureters ist vielleicht auf eine abnorme Beweglichkeit der Niere zu beziehen. Doch fehlen über letzteren Punkt anamnestische Angaben, sowie entsprechenden Notizen im Sectionsbefunde. Bemerkenswerth ist das Fehlen jeder Herzhypertrophie trotz schwerer Veränderungen beider Nieren.

Wir haben hier wie in der Beobachtung 71.6 (Capitel VI) einen Fall vor uns, in

dem der scheinbar harmlose Eingriff einer Nephrotomie unzweifelhaft den Tod beschleunigt hat. In beiden Fällen handelte es sich um eine Erkrankung beider Nieren von langem Bestand. Wie haben wir uns den deletären Einfluss eines Eingriffes vorzustellen, der an und für sich wenig verletzend, durch die Entleerung septischer Retentionsproducte scheinbar nur salutär wirken kann? Tödtliche Ausgänge nach der Nephrotomie sind bei gesunder zweiter Niere und normalem Herzen nicht zu erwarten. Ist aber eine dieser beiden Bedingungen nicht erfüllt, so kann der Ausgang ein ebenso unglücklicher sein wie nach der Nephrectomie. Die meisten derartigen Unglücksfälle kommen dadurch zu Stande, dass ein vorher durch Resorption septischer Retentionsproducte bereits geschädigtes, bisweilen nachweisbar parenchymatös erkranktes Herz durch die toxische Wirkung der Narkose aus seinem labilen Gleichgewicht gebracht wird. Ein solches Herz, welches so lange nur mit genauer Noth im Stande war, die Function der beiden kranken Nieren durch Zufuhr der genügenden Blutmengen aufrecht zu erhalten, vermag nach seiner Schädigung durch die Narkose nicht mehr den hierfür erforderlichen Blutdruck zu erzeugen. So kommt es zur Ischämie der Nieren und zur Urämie. In anderen Fällen ist es nicht so sehr die Beeinflussung der labilen Herzthätigkeit durch die Narkose als die operative Schädigung der nephrotomirten Niere, welche den unglücklichen Ausgang verschuldet. Hatte eine multiloculäre Beschaffenheit der Retentionsniere eine ausgedehnte Trennung der Scheidewände nothwendig gemacht und dadurch einen Theil des noch dürftig vorhandenen secretorischen Apparats zerstört, sowie eine Anzahl von Blutgefässen durchtrennt mit consecutiver Functionsunfähigkeit des von ihnen versorgten Parenchyms, so sistirt die secretorische Function in den ersten der Operation folgenden Tagen nicht selten vollständig. War vorher auch die andere Niere soweit erkrankt, dass ihre Arbeitsleistung nicht genügend gesteigert werden kann, um einen selbst geringfügigen Functionsausfall Seitens der operirten compensatorisch zu decken, so tritt Urämie auf. In dieser Hinsicht verhalten sich die Pyonephrosen ungleich ungünstiger als die Hydronephrosen. Denn während bei langsamer hydronephrotischer Druckatrophie einer Niere gewöhnlich compensatorische Vorgänge an der anderen zu Stande kommen, pflegen diese bei Pyonephrosen nicht selten zu fehlen. Ist es gar bei doppelseitiger Erkrankung der Niere zu keiner Hypertrophie des Herzens gekommen, ist es sogar atrophisch wie in dem vorliegenden Falle, so fehlt auch die Möglichkeit einer genügenden Blutdrucksteigerung um einen temporären Functionsausfall der operirten Niere durch Functionssteigerung des bereits zuvor erkrankten Schwesterorgans zu decken. Die transperitoneale Anlegung dieser ersten von mir ausgeführten Nephrotomie ist zwar durchaus fehlerhaft gewesen, aber nicht für den Ausgang verantwortlich zu machen.

Fall **63.38.** Doppelseitige geringe Hydronephrose, schlaffe Erweiterung und motorische Schwäche des linken Ureters. Nephrotomia sinistra. Heilung. Recidiv der Koliken.

Frau Dr. K., 29 Jahre. Aufgenommen 19. 10. 99. Entlassen 25. 12. 99.

Patientin war bis auf habituelle Verstopfung gesund bis zur Heirath Mai 1893. Im August 1893 trat ein als rechtsseitige Perityphlitis gedeuteter Schmerzanfall auf, in Folge deren die Patientin im 3. Monat der Schwangerschaft abortirte. October 1893 zweite Gravidität. Im Januar 1894 kam es plötzlich zu linksseitigen heftigen kolikartigen Schmerzen in der Taille mit einer einmaligen blutigen Miction. An diese kurzdauernde Kolik schlossen sich ziemlich heftige continuirliche Schmerzen an, verbunden mit täglichem Erbrechen, welches auf die Gravidität bezogen wurde. Gleichzeitig machte sich ein mässiger Schmerz in der Blase, auch unabhängig von der Miction bemerkbar. Nach mehrfacher Wiederholung der linksseitigen Nierenkolik trat Februar 1894 Abort im 5. Schwangerschafts-

Monat ein. Seit August 1894 bestehen vermehrte Mictionshäufigkeit, häufiges Drängen, continuirliche Empfindung in der Blase, verstärkt am Schlusse des Urinlassens. Die Nierenschmerzen waren meistens gering. Ende 1894 dritte Gravidität, in deren 5. Monat wieder eine linksseitige heftige Nierenkolik mit mikroskopischer Blutbeimischung zum Urin und 4—5 promill. Eiweissgehalt einsetzte. Unter Wiederholung der Koliken und dauernden geringeren Empfindungen in der Niere trat im 7. Monat Frühgeburt ein. Der Urin ist stets trübe, die Entleerung schmerzhaft, auch bestehen dauernde Blasenempfindungen. Seit $1^1/_2$ Jahren sind die Koliken nicht wiedergekehrt, doch wird ein dauerndes Krankheitsgefühl von wechselnder Stärke in der Nierengegend empfunden. Die Mictionspausen betragen 1—4 Stunden, wechselnd je nach den Beschwerden. Neben diesen Störungen sind wiederholt Schmerzanfälle in der rechten Leibeshälfte vorhanden gewesen, welche stets als abortive Anfälle von Perityphlitis gedeutet wurden, ohne dass objective Thatsachen diese Diagnose stützten.

Status. Beide Nieren nicht fühlbar. Der linke Ureter bei Palpation vom Bauche aus nicht empfindlich; von der Vagina aus ist er nicht als erweitert zu fühlen. Die Urinbeschaffenheit wechselt von Wasserklarheit bis zur diffus dunklen Trübung. Mikroskopisch ist diese fast ausschliesslich bacterieller Natur; nur wenige Leukocyten, einzelne Papillenpfröpfe, keine Blutkörper, keine Cylinder. Ganz abweichend von dem früheren Verhalten klagt Patientin jetzt über Schmerzen in der rechten Nierengegend und im rechten Bein; es bestehen fast dauernde Uebelkeiten. 21. 10. werden im Nachturin einzelne frische rothe Blutkörper gefunden. Nach einer Spazierfahrt tritt eine heftige linksseitige Kolik ein zugleich mit starken Schmerzen im rechten Bein, an welche eine Hämaturie sich anschloss; in der Nacht Schmerzen in der rechten Nierengegend. Die Cystoskopie wegen massenhafter Blutgerinnsel resultatlos. Eine in den folgenden Tagen nach Aufhören der Blutung ausgeführte Cystoskopie zeigte ausser einem der linken Ureteröffnung anhaftenden Coagulum nichts Abnormes in der Blase. Es wechseln Blutungen, linksseitige Koliken und Schmerzen im rechten Bein ab, hin und wieder Erbrechen.

7. 11. Freilegung der linken Niere und des Ureters. Nephrostomie. Der sehr dünnwandige schlaffe Ureter ist ungleichmässig erweitert, zum Theil bis zur Dicke eines starken Bleistiftes, zum Theil viel stärker, gleichzeitig ist er verlängert und geschlängelt. Bei seiner Freilegung bis zur Mündung wird durchweg dasselbe Verhalten constatirt. Die freigelegte Niere ist kaum vergrössert, doch ist die Nierensubstanz sehr verdünnt. Bei der Incision am Convexrande unter Stielcompression findet man eine Erweiterung des Beckens und der Kelche mit völliger Druckatrophie der Papillen. Ein starker elastischer Katheter lässt sich mit Leichtigkeit vom Nierenbecken aus in die Blase einführen. Nach Einlegung eines Drainrohres in die Niere wird der Rest der Nierenwunde geschlossen und die Fettcapsel mit einigen Stichen an die Bauchmusculatur befestigt, die Bauchwunde zum Theil tamponirt, zum Theil vernäht. Vom 10. 11. ab ist der aus der Blase entleerte Urin stark blutig, während der aus der Fistel abfliessende blutfrei und klar ist. Borwassereinspritzungen durch das in der Niere liegende Drainrohr fliessen in continuirlichem Strahle gänzlich blutfrei durch einen in die Harnröhre gelegten Katheter ab. Aus dieser täglich wiederholten Beobachtung ging hervor, dass die Blutung der rechten Niere entstammte. Vom 19. 11. hört die Hämaturie auf. Von nun ab werden regelmässige Spülungen des Nierenbeckens mit Borsäure und Argentumlösung vorgenommen, welche stets anstandslos in die Blase dringen.

Vom 5. 12. ab wird das Drain aus der Niere entfernt, statt dessen täglich einmal ein Katheter in das Nierenbecken eingeführt. Da hier niemals mehr ein Rückstand gefunden wird und eingespritzte Flüssigkeit aus der Niere klar zurückkehrt, unterbleibt fernerhin der Nierenkatheterismus. Patientin wird am 25. 12. ohne Beschwerden mit gänzlich klarem Urin entlassen. Bereits nach einigen Wochen recidiviren rechts- und linksseitige Koliken.

Epikrise. Nach Ausweis des Operationsbefundes haben wir es mit einer schlaffen Erweiterung und Schlängelung des linken Ureters in seiner ganzen Ausdehnung zu thun, verbunden mit hydronephrotischer Veränderung der kaum vergrösserten linken Niere. Dass ähnliche Erscheinungen auch auf der rechten Seite vorhanden waren, wird bis zur Gewissheit wahrscheinlich durch das Vorhandensein rechtsseitiger Nierenschmerzen, rechtsseitiger Nierenblutungen und Schmerzen im rechten Oberschenkel. Möglicherweise sind auch die häufigen als abortive Perityphliten gedeuteten Schmerzanfälle in der rechten Unterbauchgegend als rechtsseitige Nierenkoliken aufzufassen. Die Aetiologie dieses Processes ist dunkel. Der linke Ureter war ohne jedes Hinderniss in ganzer

Ausdehnung durchgängig. Er zeigte eine erhebliche motorische Schwäche, welche ebensowohl aus seinem Mangel an Contractilität nach der Freilegung hervorging, wie aus der Möglichkeit, in continuirlichem Strahle Flüssigkeit von der Niere in die Blase durchzuspritzen. Vergl. Fall **46**.21 und **47**.22. Welches aber die Ursache dieser Ureterveränderungen gewesen ist, war durch die Untersuchung nicht festzustellen. Die Erscheinungen begannen im vierten Monat der zweiten Gravidität. Ob diese in ursächlicher Beziehung zu der Harnstauung steht, muss dahingestellt bleiben. Cystitische Erscheinungen sind keineswegs verantwortlich zu machen. Denn alle Blasenbeschwerden waren nach dem cystoskopischen Befunde einer völlig normalen Blasenschleimhaut nur irradiirt. In Beziehung auf Doppelseitigkeit der Veränderungen, auf das Missverhältniss zwischen der geringen Volumensvergrösserung der Niere und der starken Erweiterung des verlängerten Ureters hat diese Beobachtung eine grosse Aehnlichkeit mit dem vorher referirten Falle **47**.22.

Fall **64**.39. Wenig ausgedehnte unfühlbare Hydronephrose der linken Niere mit häufigen Kolikanfällen und Blutkörpern im Harn. Falsche Diagnose auf Nierenstein. Nephrotomie. Heilung.

Eduard Z., 40 Jahre. Aufnahme 1. 5., Entlassung 9. 6. 1900.

Vater an Lungenschwindsucht gestorben. Er selbst leidet seit Langem an Husten und geringem Auswurf, zeitweise an Nachtschweissen. Während seiner Militärdienstzeit will er einmal nach anstrengendem Marsche Hämoptoe gehabt haben, und wurde als Invalid entlassen. Einer Mastdarmfistel wegen wurde er 1891 operirt. Vor 5 Jahren trat der erste heftige Schmerzanfall in der linken Lumbalgegend ein mit Ausstrahlung nach hinten und in die Weiche, Erbrechen und Schweissausbruch. Der Anfall dauerte 2 Stunden. Urinveränderung hat Pat. nicht beobachtet. Solche Anfälle traten alle 2 Monate auf, endeten stets mit einem heftigen Schmerz in der Harnröhre, „als ob ein brennend heisser Gegenstand hindurchträte". Seit $2^1/_2$ Jahren beginnen die Schmerzen in der Harnröhre vor dem Anfalle und ziehen sich dann nach der Lendengegend. Unter heftigem Brennen wird während der Kolik tropfenweise trüber Urin entleert, auch sollen bisweilen eitrig blutige Flocken darin beobachtet sein. Nach Beendigung der Anfälle soll der Urin klar werden. Concremente sind nie abgegangen. Bei einer früheren Cystoskopie soll nichts Abnormes gefunden worden sein.

Status. Ziemlich kräftig angelegter Mann. An den Lungen nichts Abnormes zu hören ausser vereinzelten Rasselgeräuschen L. H. U. Die linke Niere unfühlbar. Druck auf den linken Ureter sowohl an der Stelle seines Ursprungs wie der Kreuzung mit der Linea arcuata pelvis schmerzhaft. Im Urin nur einige wenige rothe Blutkörper, sonst nichts Abnormes.

Diagnose: Nierenstein.

4. 5. Nephrotomia sinistra. Die Fettkapsel ohne Veränderungen. Ureter stark erweitert und verdickt. Nach temporärer Schlauchcompression der Stielgefässe wird die Niere am Convexrand in 4 cm Ausdehnung incidirt. Die Nierenhohlräume sind stark erweitert, ohne Vergrösserung des Organs; die Erweiterung hat demnach auf Kosten der Nierensubstanz stattgefunden. Durch einen Hülfsschnitt wird der erweiterte Ureter soweit freigelegt, dass er bis zur Blase palpirbar ist. Es wird kein Concrement entdeckt; ebenso wenig wird ein Hinderniss im Lumen bei der retrograden Sondirung bis in die Blase gefunden. Die Schnittränder der Fettkapsel werden an die entsprechenden Bauchwandwundränder genäht, in das Nierenbecken 3 Gazestreifen geführt, im Uebrigen die Bauchwunde geschlossen.

Verlauf. 8. 6. Fistel völlig geheilt. Entleerung normalen Urins 3 mal täglich. Entlassung bei völligem Wohlbefinden. Ende October 1900 giebt Pat. an, sich vortrefflich zu befinden. Nur einige Male habe er noch eine kurze Zeit anhaltendes Druckgefühl in der linken Niere empfunden. Bis Januar 1901 ist kein Anfall wiedergekehrt.

Epikrise. Die Entstehung der Hydronephrose ist ganz in Dunkel gehüllt. Da der Ureter an der Erweiterung betheiligt war, muss das Abflusshinderniss an der Einmündung in die Blase oder in den tiefsten Abschnitten des Harnleiters gelegen haben. In einer Beeinträchtigung des Lumens kann es nicht bestanden haben, da eine dicke

Sonde frei passirte. Der Fall zeigt, dass bei dem hier vorliegenden Symptomencomplex von Unfühlbarkeit der Niere, Koliken, Schmerzen in der Harnröhre während des Anfalls und rothen Blutkörpern im Urin eine Unterscheidung von Nierenstein unmöglich ist.

Fall 65.40. Geringfügige unfühlbare linksseitige Hydronephrose mit heftigen Koliken und Hämaturien. Probeincision der linken Niere mit unmittelbar folgender Nahtvereinigung. Auftreten einer Drüsenschwellung oberhalb des rechten Ligam. Poup., einer Thrombose der r. Vena femoralis und einer vorübergehenden Anschwellung der rechten Niere. Heilung.

Aug. Br., 43 Jahre. Aufnahme 5. 5., Entlassung 27. 6. 1900.

Anamnese. Ein Bruder des Pat. an Lungenschwindsucht gestorben. Er war nie erheblich krank, bis er 1897 Harnbeschwerden bekam, die in vermehrtem Harndrang ohne sonderliche Schmerzen bei der Entleerung bestanden. Der Urin soll unverändert gewesen sein. Die Mictionshäufigkeit steigerte sich im nächsten Jahre, und gleichzeitig traten Schmerzen in der linken Blasenhälfte und der linken Harnröhrenwand auf. Im August 1899 setzte plötzlich eine heftige Kolik ein, die nach Kreuz und Blase ausstrahlte, mit Uebelkeit und Erbrechen und lebhaftem Harndrang einherging. Im Beginne der Kolik soll der Urin klar, am Ende trüb gewesen sein. Solche Anfälle wiederholten sich 5 mal, ihre Dauer wechselte zwischen Stunden und mehreren Tagen. Dabei konnte bisweilen mit stärkster Anstrengung kein Urin entleert werden. Während der letzten Kolik sistirte die Harnentleerung trotz heftigen Dranges 2 Tage; schliesslich trat Hämaturie auf. Concremente sind nie entleert worden. Seit einigen Monaten besteht Husten ohne Auswurf.

Status. Grosser kräftig gebauter blasser Mann. Lungen frei von abnormem Befunde. Beide Nieren unfühlbar. Druck auf die Ureteren vom Bauche aus unempfindlich. Urin sauer, klar, frei von Eiweiss und Cylindern, reich an rothen Blutkörpern und Schatten, 1150 ccm in 24 Stunden, wird ohne Beschwerde entleert.

Diagnose. Nierenstein.

8. 6. Freilegung der Niere mit Querschnitt, Nephrotomie. Nahtverschluss der Nierenwunde. Die Niere ist nicht vergrössert; nach Incision am Convexrand zeigt sich das Nierenbecken und die Kelche leicht erweitert, klaren Urin enthaltend. Alle Hohlräume lassen sich vollständig mit dem Finger abtasten; nirgend ist ein Stein vorhanden. Durch einen absteigenden Hülfsschnitt wird der Ureter freigelegt; er ist zart und von normalem Kaliber. Eine retrograde eingeführte Sonde dringt bis zur Blasenmündung, aber nicht in die Blasenhöhle. Vom Rectum aus lässt sich kein Stein palpiren. Darauf wird die Nierenwunde durch 3 tiefe und 2 oberflächliche Catgutnähte geschlossen.

Verlauf. Prima intentio. 22. 6. Allgemeinbefinden gut; Harn ohne Anomalien wird schmerzlos entleert.

28. 6. Klage über Schmerzen im rechten Bein.

29. 6. Temperaturerhöhung. Schwellung und Schmerzhaftigkeit der rechtsseitigen Inguinaldrüsen. Oberhalb des rechtsseitigen Ligament Poupartii ist eine kleinapfelgrosse Drüsengeschwulst in der Beckenschaufel fühlbar.

1. 7. Temperatur erhöht. Allgemeinbefinden gut. Der retroperitoneale Tumor verkleinert sich.

4. 7. Thrombose der rechten Vena femoralis, starke Schwellung des Beins, Hautvenen stark erweitert.

23. 7. Oedem des Beins verschwunden. Klage über ziehende Schmerzen in der rechten Lendengegend. Rechte Niere vergrössert; ihr unterer Pol überragt den Rippenbogen 3 Querfinger breit, sie ist im Dickendurchmesser geschwollen und druckempfindlich.

Im linken oberen Lappen der Prostata ein kleiner harter Knoten zu fühlen. Im Urin reichlich Leukocyten, vereinzelte rothe Blutkörper, keine Tuberkelbacillen.

25. 7. Das Volumen der rechten Niere wechselt bis zur Unfühlbarkeit. Urin weniger trübe.

27. 7. Pat. auf Wunsch entlassen. Urin enthält noch Leukocyten, vereinzelte rothe Blutkörper, ist sauer. Rechte Niere nicht fühlbar. Die rechtsseitige Retroperitonealdrüse noch fühlbar.

Bei der Vorstellung Ende October giebt Pat. an, sich sehr wohl zu fühlen. Einige Male habe er noch einen kurz dauernden Ruck in der linken Nierengegend verspürt. Urin klar, frei von fremden

Bestandtheilen. Beide Nieren unfühlbar. Oberhalb des rechten Ligam. Poupartii noch eine kleine Drüsenhärte wahrnehmbar.

Epikrise. Dieser Fall ist noch unklarer als der vorige, da nicht nur die Ursache der mit heftigen Koliken einhergehenden geringfügigen Stauung in der linken Niere bei unverändertem Ureter unbekannt geblieben ist, sondern auch ein Grund für das plötzliche Auftreten eines grossen Drüsenpackets oberhalb des rechten Lig. Poupartii, für die vorübergehende Schwellung der rechten Niere, sowie die Thrombose der rechten Vena femoralis nicht zu finden war.

Nachtrag bei der Correctur. Nach Abschluss dieser Arbeit habe ich einen zweiten Fall von Hydronephrose der rechten Hälfte einer Hufeisenniere in Behandlung bekommen, dessen richtige Diagnose ich vor der Nephrotomie zu stellen vermochte. Die ausführliche Mittheilung dieser nach verschiedenen Richtungen lehrreichen Beobachtung befindet sich Capitel I (Congenitale Anomalien) Fall No. 5a.6.

Capitel VI.

Pyonephrosen.

A. Anatomie.

Bei den einleitenden Betrachtungen über die Retentionsgeschwülste haben wir bereits einige Angaben über die anatomische Beschaffenheit der Pyonephrosen gemacht um ihre unterscheidenden Merkmale von den secundär inficirten Hydronephrosen klarzustellen. Einige wichtige, noch nicht berührte Eigenschaften sollen an dieser Stelle zur Erörterung kommen.

Volumen. Die primären Pyonephrosen können ein ausserordentlich wechselndes Volumen zeigen, erreichen aber im Durchschnitt nicht die extremen Grössen, welche aseptische oder spät inficirte Hydronephrosen darbieten können, da die begleitenden entzündlich-indurativen Processe des Nierengewebes häufig einer übermässigen Dehnung Widerstand leisten. Aus diesem Grunde und wegen einer meistens schon früh eintretenden Verlöthung mit der Umgebung durch sklerosirende Perinephritis bleiben sie häufiger im Brustkorbe verborgen, und schwerer tastbar als viele Hydronephrosen, welche frei von Verwachsung sich infolge ihrer Volums- und Gewichtszunahme mit Vorliebe in den von der knöchernen Wand unbedeckten Theil der Bauchhöhle hinabentwickeln. Da ferner bewegliche oder tiefstehende Nieren besonders leicht Abflussstörungen ausgesetzt sind, erklärt es sich, dass Hydronephrosen viel häufiger in früheren Stadien der Palpation zugängig sind, als es bei Pyonephrosen der Fall ist.

Beschaffenheit des Inhalts. Der Inhalt der Pyonephrosen ist ein sehr verschiedener, da er von secundären Veränderungen abhängt, welche die retinirten Entzündungsproducte entweder in ihrer Gesammtheit oder nur in einzelnen Hohlräumen erleiden. Der Eiter ist entweder durchweg blande, rahmig oder übelriechend jauchig oder hämorrhagisch, oder er zeigt eine ungleichartige Beschaffenheit in verschiedenen Kelchhöhlen, je nachdem ihre Communication mit dem Becken obliterirt, stark verengt oder offen ist. Besteht eine gabelige Theilung des Ureters mit zwei gänzlich von einander getrennten Kelchsystemen, deren jedes einen gesonderten Abfluss hat, dann kann die pyonephrotische Erkrankung sich ausschliesslich auf den von einem Ureterast versorgten Abschnitt der Niere beschränken, oder, wenn beide ergriffen sind, der Inhalt des einen von dem des andern durchaus verschieden sein.

Eine vielfältige Veränderung erleidet der Eiter häufig durch Incrustation mit Salzniederschlägen. So kann ein vollkommen mörtelartiger Phosphatbrei entstehen, welcher

gar keine flüssige Beschaffenheit mehr hat, oder man findet in dem Eiter reichliche Krümel von basisch phosphorsaurem Kalk und Tripelphosphaten verstreut. In seltenen Fällen beschränkt sich die Incrustation auf die den Wänden aufliegenden Eiterschichten, sodass sich auf der Schleimhaut des Beckens und der Kelche fest anhaftende, geschichtete, kesselsteinartige Niederschläge bilden. Vergl. Fall **166.47**. Häufiger kommt es zur Bildung ausgesprochener secundärer Phosphatsteine, welche vollkommen korallenartige Ausgüsse der Hohlräume darstellen können und bisweilen an ihrer Oberfläche eine auffallend glänzend schwarze Färbung zeigen.

Eine andere Form der Inhaltsveränderung ergiebt sich aus dem Zusammenballen von Eiter zu festen Pfröpfen. Solche Gebilde erreichen bisweilen die Grösse eines Daumengliedes, sind länglich oval geformt, oft von Tripelphosphaten durchsetzt, von theils weicher, schmieriger, zerdrückbarer Beschaffenheit, theils resistent und zeigen dann auf dem Querschnitt eine zwiebelschalenartige Schichtung. Sie bilden sich vermuthlich durch Stagnation des Eiters in den Kelchhöhlen und können bei ihrem Abgange Occlusionserscheinungen und Koliken, wie Nierensteine erzeugen. Bisweilen findet man die Hohlräume der Niere mit einem atheromartigen Brei erfüllt, welcher aus einer Mischung abgestossener, verhornter Epidermiszellen, Eiter, Phosphaten und Cholestearintafeln besteht. Eine derartige Veränderung habe ich in Fällen von epidermoidaler leukoplakischer Umwandlung der Schleimhaut beobachtet.

Beschaffenheit der Schleimhaut. Die Schleimhaut des Beckens und der Kelche ist entweder glatt atrophisch und schiefrig fleckig gefärbt, oder sie ist roth, gewulstet, succulent, ödematös. In Fällen von secundärer Steinbildung findet man bisweilen eine warzige papilläre Beschaffenheit, insbesondere der dem Ureterostium angrenzenden Abschnitte. Einige Male bin ich einer ausgesprochenen epidermoidalen Umwandlung des Schleimhautepithels begegnet, welche vollkommen an die Leukoplakie der Mundschleimhaut erinnert. Die so veränderten Theile sind weiss, trocken, mit perlmutterartig glänzenden geschichteten Epidermislamellen belegt, welche sich leicht mit der Pincette abziehen lassen. Vergl. Fall **72.7**. Vielfach gehen die entzündlichen Veränderungen der Schleimhaut des Beckens und der Kelche tiefer. Dann findet man sie in Granulationsgewebe umgewandelt, in welchem oft Einsprengungen schwefelgelber Knötchen bis zu Stecknadelknopfgrösse vorkommen, welche ihrem Aussehen und ihrer Zusammensetzung nach ganz identisch mit jenen miliaren verfetteten Herden sind, denen man im pyelonephritisch veränderten Parenchym begegnet. Durch den Zerfall des granulirenden Gewebes kann es zu Ulcerationen kommen, welche mit Vorliebe in der Tiefe der Kelchhöhlen ihren Sitz haben und von da auf das Parenchym übergreifen.

Beschaffenheit des Parenchyms. Das verdünnte Parenchym pyonephrotischer Nieren ist gewöhnlich auffallend blass, trübe, mit verwaschener Zeichnung. Mikroskopisch zeigt es die Veränderungen der Pyelonephritis. Oft ist es brüchig und leicht zerreisslich, in seltenen Fällen zeigt es eine feste sklerotische Beschaffenheit, welche häufiger den secundär inficirten Hydronephrosen eigen ist. Vielfach findet man es durchsetzt von lebhaft gelben, verfetteten, miliaren Granulationsherdchen und Abscessen, selten von grösseren Eiterhöhlen, welche besonders in den Markkegeln und an der Grenze der Papillar- und Corticalsubstanz ihren Sitz haben. In vorgeschrittenen Fällen ist die Marksubstanz gänzlich zu Grunde gegangen, sei es durch Druckatrophie, sei es durch Ulceration.

Perinephritis. Bisweilen durchwuchert das auf dem Grunde der Kelch-

höhlen befindliche Granulationsgewebe das verdünnte Parenchym und breitet sich entweder flächenhaft zwischen Niere und Capsula fibrosa aus, oder es durchsetzt diese und führt dann meistens zur Bildung perinephritischer Eiterungen.

Andere Male kommen diese so zu Stande, dass der Eiter die aufs äusserste verdünnte Wand einer Kelchhöhle durchbricht, so dass man bei der operativen Autopsie eine offene fistulöse Communication zwischen der intrarenalen und der extrarenalen Eiterhöhle findet. Nicht immer aber besteht ein so grober, für das blosse Auge nachweisbarer Zusammenhang. Es giebt Fälle, in welchen entweder unterhalb der Capsula propria gelegene oder durch dicke fibröse Kapselschwarten von der Niere getrennte Eiteransammlungen sich finden, ohne dass irgend eine für das unbewaffnete Auge wahrnehmbare Communication zwischen den in und ausserhalb der Niere befindlichen Abscessen zu entdecken wäre. (Vergl. Fall **67**.2.)

Beschaffenheit der Höhlen. Die Erweiterung des Nierenbeckens übertrifft bei den wahren Pyonephrosen gewöhnlich nicht so auffallend diejenige der Kelche, wie bei den Hydronephrosen; gar nicht selten ist es sogar durch Schrumpfung verengt. Dagegen können die Kelchhöhlen der Pyonephrosen bis zu Apfelsinengrösse ausgedehnt sein und den grössten Antheil an der Geschwulstbildung haben; auch ist die Grösse der einzelnen Hohlräume, ihre Entfernung von der Oberfläche, sowie die Weite ihrer Communication mit dem Nierenbecken viel ungleicher als bei den meisten Hydronephrosen. Während nämlich manche sich breit in das Becken öffnen, ist bei dem grössern Theil der Zugang zum Becken verengt, bisweilen obliterirt. Diese Verengung der Kelchhälse beruht im wesentlichen auf einer entzündlichen Bindegewebswucherung in den die Höhleneingänge begrenzenden Columnae Bertini. In Folge der daraus hervorgehenden Verbreiterung und Induration leisten sie der Abplattung durch den gesteigerten intrarenalen Flüssigkeitsdruck einen grösseren Widerstand als die im Grunde der Kelche befindliche Nierensubstanz. Aus diesem Verhalten resultirt eine flaschenförmige Gestalt dieser Höhlen, deren halsförmige Verbindung mit dem Nierenbecken in vielen Fällen noch dadurch verengt wird, dass in dem Maasse wie das specifische Parenchym zu Grunde geht, das perihilöse Fettgewebe stark wuchert, die Kelchhälse umwächst und Gewebspfeiler zwischen ihnen verbreitert. In extremen Fällen kann dieses wuchernde Fettgewebe den grössten Theil des zu Grunde gegangenen Nierenparenchyms substituiren, so dass aus der Niere ein wahres Lipom wird, an dessen Peripherie nur noch einige kleine Abscesse erkennbar sind, und in dessen Centrum das auf einen centralen Spalt reducirte Nierenbecken liegt. (Vergl. Fall **74**.9 und Abbild. Tafel IV Fig. 1, Tafel X Fig. 1.)

Veränderungen des Ureters. Einen wesentlichen Befund bei den aufsteigenden Pyonephrosen stellen die nie zu vermissenden Veränderungen des Ureters dar. Dieses Organ befindet sich stets im Zustande chronischer Entzündung, welche ausnahmslos zu einer Verdickung seiner Wandungen, häufig zur Umwandlung seiner Adventitia in eine dicke, schwartige, bisweilen lipomatöse Scheide führt und ihn meistens fest an die umgebenden Gewebe, insbesondere das Peritoneum, anheftet. Das Lumen des Harnleiters verhält sich je nach der Pathogenese des Processes verschieden. Wirken gleichzeitig Retention und Infection wie bei vielen Zuständen, welche die Miktion erschweren, so kann eine Erweiterung des Lumens zugleich mit Verdickung der Wandungen gefunden werden. Hatte dagegen ein entzündlicher Process von der Blase auf den Ureter übergegriffen, bevor Retentionserscheinungen bestanden, so braucht sein Lumen nicht nur keine Erweiterung zu zeigen, sondern kann sogar diffuse verengt sein.

Ausser der allgemeinen Verengung der Lichtung findet man in solchen Fällen häufig circumskripte Stenosirungen, welche ganz analog den Harnröhrenstricturen durch umschriebene knotige oder auch etwas diffusere sklerotische Verdickungen der Wand hervorgebracht werden.

Diese Veränderungen des Harnleiters unterscheiden sich in charakteristischer Weise von denen bei Hydronephrosen, welche durch das rein mechanische Moment erschwerter Entleerung der Blase erzeugt und erst spät inficirt werden. Ihre Eigenart besteht in einer beträchtlichen Erweiterung der Ureterlichtung mit Dehnung und Verdünnung der Wandungen, welche in extremen Fällen zur Bildung eines schlaffen, darmähnlichen Schlauches führt. Tritt dann nach Ausbildung dieser Veränderungen eine von der Blase aufsteigende Infection hinzu, so beschränkt sich deren Einwirkung auf die Bildung vorspringender scharfer Schleimhautklappen oder die Verwachsung von Windungen des geschlängelten Rohrs durch adhäsive Processe der Adventitia. Während bei den durch aseptische Stauung gedehnten Ureteren stets eine Verlängerung des Rohrs beobachtet wird, die ihren Ausdruck in Windungen und Drehungen um die Längsachse findet, kommt bei Entwicklung der Ureteritis ohne vorhergehendes Abflusshinderniss nicht selten eine Verkürzung des Rohrs durch Retraction in seiner Längsachse vor. Dieses Verhalten findet im cystoskopischen Bilde darin seinen Ausdruck, dass man an Stelle einer normalen Ureterpapille eine tiefe trichterförmige Einziehung findet. Ist man in solchen Fällen genöthigt gewesen, eine Totalexstirpation des Ureters auszuführen, dann staunt man manchmal über die Kürze des Rohrs an dem gewonneen Präparate, welches die Vorstellung erwecken könnte, als ob die Abtragung weit oberhalb der Einmündung in die Blasenwand erfolgt wäre. Ein practisch wichtiger Unterschied zwischen diesen beiden Kategorien von Ureteren ist die leichte Auslösbarkeit der durch aseptische Stauung entstandenen, gegenüber der festen Verwachsung der primär entzündlichen mit der Umgebung, insbesondere dem Bauchfell. Der Grund dieser Verschiedenheit liegt in den sklerosirenden Veränderungen der Adventitia, welche nur der letzten Gattung der Ureteritis eigenthümlich sind.

Beschaffenheit der Blutgefässe. Auffallend ist bei vielen grossen Pyonephrosen die Enge der Stielgefässe. Man begegnet bei gewaltigen Tumoren nicht selten Nierenarterien, welche weit enger als die Radialarterie sind. Dieses Verhalten ist zum Theil auf funktionelle Anpassung zurückzuführen, da die Nierenarterie im wesentlichen der secretorischen Thätigkeit dient, welche durch die Parenchymzerstörung auf ein geringes Maass herabgesetzt ist, zum Theil ist es die Folge endarteriitischer Veränderungen, welche sich von den Aesten auf den Stamm ausgebreitet haben. Denn nicht selten findet man bei mikroskopischer Untersuchung die in den Scheidewänden zwischen den Kelchhöhlen verlaufenden Arterienzweige durch Endarteriitis äusserst verengt, ja theilweise obliterirt. So erklärt es sich, dass eine grosse Pyonephrose bei der Operation vom Stiele ohne wesentliche Blutung abreissen kann, so dass die Tamponade zur Blutstillung genügt. (Vergl. Fall 82.17.)

B. Aetiologie und Pathologie.

Die zur originären Pyonephrose führende Infection steigt fast stets von den harnableitenden Theilen zur Niere auf. In der unendlich überwiegenden Majorität bildet eine Cystitis die erste Etappe. In den selteneren Fällen von Ureterbauch- oder

Ureterscheidenfisteln oder bei congenitaler extravesicaler Insertion des Ureters kann der Infectionsträger mit Umgehung der Blase direct in den Harnleiter gelangen. Bei der gewöhnlichen Art der Pathogenese greift eine Cystitis auf den Ureter über und erzeugt eine Ureteritis mit Verdickung der Wandungen, welche weiterhin die Niere zwiefach in Mitleidenschaft zieht. Zunächst wird durch die entzündlichen Veränderungen der Ureterwand der Abfluss aus der Niere beeinträchtigt, und zwar ebenso sehr durch Schädigung der austreibenden Contractilität und Elasticität, wie durch Bildung partieller oder totaler Verengerungen. Ist es auf diese Weise zur Stauung in der Niere gekommen, so findet daselbst die in dem Urinstrom aufsteigende Infection einen geeigneten Boden. Eine aufsteigende Harninfection ohne Schädigung der Ureterwand kann zur Pyelitis und Pyelonephritis, aber nicht direct zur Pyonephrose führen, weil diese nur aus dem Zusammenwirken von Infection und Retention entsteht.

Cystiten, welche ohne Mitwirkung erschwerter Blasenentleerung zur aufsteigenden Entzündung führen, können sehr verschiedenen Ursprungs sein. Bei Männern handelt es sich in der überwiegenden Zahl der Fälle um eine auf Grund gonorrhoischer Erkrankung entstandene Mischinfection. Bei Frauen fehlt auch diese Aetiologie nicht, dürfte aber seltener sein als bei Männern. Dagegen spielen bei ihnen die in der Schwangerschaft, im Wochenbett und im Kindbettfieber erworbenen Cystiten eine grössere Rolle; zuweilen sind es Cystocelen mit Urinträufeln, welche eine geeignete Bedingung für eine Harninfection abgeben, andere Male haben wir es bei Frauen mit Blasenaffectionen ganz unbekannten Ursprungs zu thun. In einem meiner Fälle lag die Ursache in der operativen Einheilung des Muttermundes in eine Blasenscheidenfistel, sodass die endometritisch erkrankte Uterushöhle sich in directer Communication mit dem Blaseninnern befand; in einer anderen Beobachtung war es ein Blasendivertikel, welches die Bedingung für die Entstehung eines hartnäckigen, nicht völlig heilbaren Blasenkatarrhs gab. Eine gemeinsame Ursache endlich für die Entstehung von Cystiten bei Männern und Frauen ist der unreine Katheterismus.

Die Bedingungen, unter welchen manche infectiöse Processe der Blase ohne Beihülfe mechanischer Abflusshindernisse auf die Ureteren fortschreiten, andere localisirt bleiben, sind in den meisten Fällen wenig durchsichtig. Nur bei einigen Cystiten mit ungemein häufigem Harnzwang und gleichzeitig erschwerter Entleerung durch einen mit jedem Mictionsversuch auftretenden Sphincterkrampf erkannten wir in der häufigen Wiederholung einer gewaltigen intravesicalen Drucksteigerung eine genügende Ursache für einen Rückfluss des Harns in den Ureter. (Vergl. Fall 47.22.)

Aber schwieriger noch als die Erklärung der ascendirenden Propagation überhaupt ist ihre überwiegend häufige Beschränkung auf einen Ureter mit consecutiver Erzeugung einer einseitigen Pyonephrose. Immerhin giebt es eine grosse Anzahl von Fällen, in denen auch auf der anderen Seite ein gewisses Maass pyelonephritischer Erkrankung besteht; aber es ist selten, dass es auf beiden Seiten zu einer gleich starken Retention und pyonephrotischen Destruction kommt.

Ganz anders als die eben beschriebenen Fälle originärer Pyonephrosen, welche aus einer aufsteigenden Infection vorher gesunder Nieren entstehen, verhalten sich diejenigen Krankheitszustände, welche durch späte Infection solcher Nieren erzeugt werden, die durch eine aseptischen Stauung seit langer Zeit verändert waren. Diese Veränderungen betreffen im Wesentlichen Kranke mit Prostatahypertrophien, Stricturen und Blasentumoren. Hier führt die erschwerte Urinentleerung zu Stauungserscheinungen im

ganzen Harntractus, welche zunächst schlaffe Erweiterung der Ureteren und weiterhin aseptische Uronephrose erzeugen. Abweichend von denen der erstgenannten Gattung sind diese Veränderungen in der Mehrzahl der Fälle doppelseitig. Gesellt sich dann zu den bereits ausgebildeten Retentionszuständen eine meistens durch den Katheterismus hervorgerufene Infection, so erfolgt eine eitrige Umwandlung des Inhalts. Der Unterschied dieser secundären Pyonephrosen von den eingangs geschilderten originären liegt demnach in ihrer überwiegenden Doppelseitigkeit und in der schlaffen Erweiterung, Dünnwandigkeit und Verlängerung der Ureteren.

Während nun der aufsteigende Typus für die originären Pyonephrosen so sehr die Regel ist, dass ihre Entstehung durch eine hämatogene Pyelonephritis bei vorher normalem Harnapparat sehr selten, wenn überhaupt vorkommt, ist die Vereiterung von Hydronephrosen durch hämatogene Infection ein häufiges Vorkommniss.
Theils sind es acute Infectionskrankheiten, die zu einem solchen Ergebnisse führen, wie Typhen, Osteomyeliten, Pocken, Kindbettfieber, Lymphangioiten, theils sind es Erkrankungen und Verletzungen der unteren Harnwege, von denen aus die Infectionskeime in die Blutbahn gelangen. Demnach kann ein Prostatiker nach unreinem Katheterismus auf doppelte Weise zur Vereiterung seiner Hydronephrose kommen: einmal auf dem Wege der aufsteigenden Harninfection, ein anderes Mal durch Keime, welche aus der erkrankten Blase, Prostata oder Harnröhre in die Blutcirculation gelangt sind.

Wenn wir bei eitrigen Retentionszuständen der Niere keine Ureteritis finden, dann dürfen wir fast sicher sein, keine originäre ascendirende urogene Pyonephrose, sondern eine auf hämatogenem Wege vereiterte Hydronephrose vor uns zu haben.

Betheiligung der Geschlechter. Die letztgenannte Entstehungsart eiterhaltiger Retentionsgeschwülste ist bei Frauen zweifellos häufiger als bei Männern. Denn während ihnen die wesentlichsten mechanischen Ursachen erschwerter Blasenentleerung, die Prostatahypertrophie, die Harnröhrenstricturen und damit die fruchtbarsten Quellen ascendirender Infection fehlen, überwiegen bei ihnen die von Störungen der Harnentleerung unabhängigen Ursachen der Hydronephrosen, nämlich die abnorme Mobilität der Nieren und die Skoliose; andere begünstigende Momente der Nierenretention, wie die Schwangerschaft, der Prolapsus uteri sind auf das weibliche Geschlecht beschränkt. Da nun die meisten secundär inficirten Hydronephrosen, denen keine erschwerte Blasenentleerung zu Grunde liegt, einseitig sind; da ferner dasselbe von denjenigen primären Pyonephrosen gilt, welche bei freiem Abflusse aus der Blase allein durch aufsteigende Infection entstehen, so ist die Mehrzahl der eitrigen Retentionsprocesse bei Frauen auf eine Seite beschränkt. Anders verhält es sich bei Männern. Hier stellt das grosse Heer der Prostatiker und der Stricturkranken das grösste Contingent der doppelseitigen Erkrankungen. Doch kommen diese Fälle für operative Eingriffe weniger in Betracht. Denn viele Kranke gehen schon zu Grunde, ehe es zu grösseren Ansammlungen in der Niere kommt; andere sind wegen der Doppelseitigkeit der Erkrankung ungeeignete Objecte operativer Therapie; und bei Allen liegt in der Regulirung der Abflussverhältnisse aus der Blase der integrirende Theil der Behandlung. Abgesehen von diesen in die Categorie der inficirten Hydronephrosen gehörenden Fällen betheiligen sich an den genuinen Pyonephrosen weniger Männer als Frauen. Der Antheil der Männer stellt sich unter unseren operirten Pyonephrosen auf 37 %, während er bei den aseptischen und inficirten Hydronephrosen 45 % beträgt.

Lebensalter. Da die meisten echten Pyonephrosen einer Blasenerkrankung

ihre Entstehung verdanken, die bei Männern überwiegend gonorrhoischer Natur ist, bei den Frauen enge Beziehungen zu Schwangerschaft, Wochenbett und Entbindung hat, sind die Altersstufen vor dem Eintritt des Geschlechtslebens fast immer von dieser Art der Nierenerkrankung verschont. So hat unser Material keinen einzigen Fall innerhalb der ersten beiden Decennien aufzuweisen, während auf den gleichen Lebensabschnitt 15,5 % unserer Hydronephrosen entfallen. Dieser Unterschied findet seine Erklärung darin, dass meistens congenitale Ursachen der Entwickelung derjenigen Hydronephrosen zu Grunde liegen, die innerhalb der ersten beiden Decennien manifest werden. Im Gegensatz hierzu begegnen wir den originären Pyonephrosen zuerst in der Zeit der Geschlechtsreife, sodass das 3. und 4. Decennium 47,3 % unseres Materials liefern. Eine noch grössere Steigerung, nämlich auf 69 %, erfährt im gleichen Lebensabschnitt die Frequenz der aseptischen und inficirten Hydronephrosen. Die Gründe hierfür sind folgende. Zunächst treten erst im 3. Decennium die meisten aus abnormer Mobilität oder skoliotischer Verlagerung hervorgehenden Retentionszustände in die Erscheinung. Dazu kommen ferner diejenigen Hydronephrosen, welche erst durch die mit dem Geschlechtsleben zusammenhängenden Infectionen Gegenstand der Klage werden; bei Frauen ist es die aus Schwangerschaft und Wochenbett, bei Männern die aus Gonorrhoe hervorgehende Vereiterung des Inhalts, welche bis dahin beschwerdelose, bisweilen völlig latente Hydronephrosen erst in diesen Jahrgängen zum Gegenstand der Behandlung macht. Während in den späteren Lebensabschnitten, vom 40.—60. Jahre die Zahl der Hydronephrosen wieder auf den den beiden ersten Decennien zukommenden Procentsatz von 15,5 hinabsinkt, erreicht die Zahl der originären Pyonephrosen in diesem Lebensalter ihren Höhepunkt mit 53,6 %.

Dieses verschiedenartige Verhalten ist auf folgende Ursachen zurückzuführen. Die grösste Zahl derjenigen Hydronephrosen, welche Gegenstand der Operation werden, ist bereits in früher Jugend angelegt, daher gewöhnlich bis zum Ende des 4. Decenniums so weit entwickelt, dass sie einen Eingriff erforderten. Die nach diesem Lebensabschnitt auftretenden Hydronephrosen hängen weitaus am häufigsten von Prostatahypertrophie und Stricturen ab, sind daher aus oben angegebenen Gründen viel seltener Gegenstand eines operativen Einschreitens.

Im Gegensatze hierzu beginnt das Auftreten der echten Pyonephrosen erst zur Zeit des Geschlechtslebens. Dementsprechend erreichen sie jenen Höhenpunkt der Entwickelung, welcher zum chirurgischen Eingreifen auffordert, erst später als die früh angelegten Hydronephrosen; ferner ist eine Entstehung neuer Pyonephrosen nach dem Beginne des Geschlechtslebens in jedem Lebensalter möglich, weil keine Altersstufe gegen eine Infection der unteren Harnwege, die fruchtbarste Quelle dieser Processe, schützt.

Einfluss des Geschlechtslebens. Einen wie grossen Einfluss die krankhaften Folgezustände des Geschlechtslebens auf die Entwickelung der originären Pyonephrosen ausüben, geht zunächst aus der Thatsache hervor, dass die diesen Schädlichkeiten in viel zahlreicherer und mannigfacherer Weise unterworfenen weiblichen Kranken mit 63,2 % an der Gesammtziffer betheiligt sind. Noch klarer erhellt dieses aus den Zahlen der Unverehlichten unter den an Hydronephrosen und Pyonephrosen erkrankten Frauen. Während sich die Zahl der Mädchen bei den aseptischen und inficirten Hydronephrosen auf 40 % aller weiblichen Kranken dieser Categorie beläuft, sind es nur 8,3 % unter den echten aufsteigenden Pyonephrosen.

Unterschied der Pyonephrosen von den aseptischen und inficirten Hydronephrosen hinsichtlich der Prognose. Die ascendirenden Pyonephrosen sind als ein viel ernsteres Leiden zu betrachten als die aseptischen und inficirten Hydronephrosen. Denn während die operative Mortalität dieser Gruppe mit 5 Todesfällen unter 40 Operirten sich auf 12,5 % beziffert, erreicht sie bei den Pyonephrosen 31,5 %. Auf die einzelnen Operationsmethoden vertheilt, ergiebt sich folgende Differenz der Resultate.

Mortalität der Primärexstirpation: Aseptische und inficirte Hydronephrosen 20 %, Pyonephrosen 23 %.

Mortalität der Secundärexstirpation: Aseptische und inficirte Hydronephrosen 0 %, Pyonephrosen 50 %.

Mortalität der Nephrotomien: Hydronephrosen 10 %, Pyonephrosen 40 %.

Auch aus folgender Betrachtung ergiebt sich der grössere Ernst der pyonephrotischen Erkrankung. Um eine völlige Heilung zu erzielen, musste die Niere mittelst Primär- oder Secundärexstirpation geopfert werden

bei den Hydronephrosen in . . . . . 45 %
„ „ Pyonephrosen in . . . . . 57,8 „

Durch conservative Operationen (Nephrotomie, Nephropexie, plastische Operationen am Nierenbecken und Ureter) konnten völlig und ohne Fistel geheilt werden

bei den Hydronephrosen . . . . . 37,5 %
„ „ Pyonephrosen . . . . . 5,2 „

Dieser Unterschied in der Schwere der Erkrankung ist in verschiedenen Umständen begründet. Zunächst fällt die nicht ganz seltene Doppelseitigkeit ascendirender Processe gegenüber der überwiegenden Unilateralität der für die Operation in Betracht kommenden Hydronephrosen ins Gewicht. Eine zweite Ursache liegt in der durchschnittlich geringeren Rückwirkung inficirter Hydronephrosen auf das Allgemeinbefinden, weil das Gewebe einer hydronephrotischen Niere gewöhnlich schon durch die vor Eintritt einer Secundärinfection entwickelte Sklerose ein grösseres Maass von Widerstandsfähigkeit gegen die Aufnahme septischer Substanzen erlangt hat, als eine Niere, welche zur Zeit des Beginns der Infection noch im Besitze eines gefässreichen und resorptionsfähigen Parenchyms sich befand. Infolge dieses Unterschiedes leidet bei der Pyonephrose in der Regel nicht nur die Constitution durch Fieberbewegungen, nächtliche Schweisse oder Anorexie und Hämoglobinverarmung, sondern es wird auch häufig die Herzmuskulatur und die zweite Niere toxisch geschädigt. Dementsprechend finden wir unter unseren 19 Pyonephrosen nicht weniger als 8mal eine doppelseitige Nierenerkrankung.

Ein dritter Grund für die grössere Mortalität der Pyonephrosen ist darin zu suchen, dass sich bei ihnen viel seltener eine compensatorische Hypertrophie der anderen Niere entwickelt, als bei den Hydronephrosen.

Als letzte Ursache der ungünstigeren Operationsresultate fällt ins Gewicht, dass bei den Pyonephrosen viel höhere Altersstufen zur Operation kommen als bei den Hydronephrosen. Denn während bei diesen das 5., 6. und 7. Decennium nur mit 15,5 % betheiligt war, beträgt der Antheil der wahren Pyonephrosen in demselben Zeitabschnitt 53,6 %. Bei diesen höheren Altersstufen hat man schon nicht selten mit Parenchymveränderungen des Herzmuskels zu rechnen, welche jeden unter Narkose ausgeführten Eingriff ungünstig gestalten können, gleichviel, ob er in der Nephrotomie

oder in der Exstirpation besteht. Wer die 31,5 % erreichende Mortalitätsziffer unserer operirten originären Pyonephrosen ohne Commentar betrachtet, wird über ihre Höhe überrascht sein. Wer sich aber vergegenwärtigt, dass ich bei dieser Rechnung nur die echten Pyonephrosen nach Ausscheidung der inficirten Hydronephrosen berücksichtigt habe, wird zu einem anderen Urtheil kommen. Hätte ich gleich andern Autoren diese beiden Krankheitskategorien zusammengeworfen, so würde sich die Statistik sehr günstig gestaltet haben, da von meinen sämmtlichen 40 operirten Hydronephrosen nur 5 = 12,5 % erlegen sind. Würden wir Hydronephrosen und Pyonephrosen von dem gemeinsamen Gesichtspunkte der Retentionsgeschwülste oder der Sacknieren betrachten, so wären von 59 Fällen 11 gestorben = 18,6 %. Es kam mir aber gerade darauf an, durch diese Sonderung den fundamentalen Unterschied zu zeigen, der zwischen echten Pyonephrosen und secundär vereiterten Hydronephrosen im Punkte der Operationsgefahr besteht.

C. Chirurgische Behandlung der Pyonephrosen.

Wie die Aetiologie und die Pathologie der beiden Kategorien von Retentionsprocessen verschieden sind, so auch die in Anwendung kommenden chirurgischen Eingriffe. Vermochte die Behandlung der aseptischen wie der inficirten Hydronephrosen häufig dem ätiologischen Moment durch Beseitigung der mechanischen Abflusshindernisse Rechnung zu tragen, so trifft das für die originären aufsteigenden Pyonephrosen nur in einem beschränkten Maasse zu. Denn die ihnen zu Grunde liegenden ureteritischen Veränderungen sind nur in den sehr seltenen Fällen einer directen operativen Beeinflussung zugängig, wenn sie zu umschriebenen Stricturen geführt haben, welche der Bougirung, dem permanenten Katheterismus oder allenfalls der Ureterotomie weichen. Bei weitem häufiger vermögen wir auf die zu Grunde liegenden Uretererkrankungen nur indirect einzuwirken, indem wir durch operative Ableitung des eitrigen Niereninhalts nach aussen den Harnleiter für kürzere oder längere Zeit vor dem ferneren Contact mit dem hinabfliessenden infectiösen Materiale schützen und ihn functionell entlasten. Hatten die entzündlichen Processe noch nicht zu irreparablen Schädigungen des Ureters geführt, so können sie nach der Nephrostomie so weit rückgängig werden, dass der Abfluss auf dem normalen Wege wieder frei wird und die incidirte Niere ohne Fistelbildung heilt. Im entgegengesetzten Falle wird sich eine ungestörte Harnbewegung nicht wieder herstellen und nur eine unvollkommene Heilung unter Hinterlassung einer Fistel erreicht werden. Dieses Ereigniss ist ein recht häufiges, sofern es in 30—50 % der Nephrotomien zur Beobachtung kommt. Das unbefriedigende Resultat begreift sich leicht, wenn wir erwägen, dass unsere Einwirkung m günstigsten Falle einen Einfluss auf die Beseitigung mechanischer Abflusshindernisse, wie Stricturen oder raumverengende Schleimhautschwellung, auszuüben vermag, dagegen den aus den Entzündungsprocessen hervorgehenden dynamischen Sehädigungen gegenüber versagt. Denn der Verlust der Elasticität und Contractilität, welchen die musculöse Ureterwand durch entzündliche infiltrirende oder sklerosirende Veränderungen erleidet, entzieht sich bis jetzt unseren therapeutischen Maassnahmen, und gerade er ist es, der häufig der Wiederherstellung eines normal geregelten Abflusses Widerstand leistet. Ungleich dankbarer verhalten sich die vielfältigen Veränderungen des Ureters, welche den Hydronephrosen zu Grunde liegen. Ueber die zu ihrer Beseitigung dienen-

den Maassnahmen findet der Leser das Wissenswerthe in den Abschnitten über die Hydronephrosen und die Erkrankungen des Ureters.

Anbetrachts unserer geringen Macht über die ureteritischen Veränderungen der echten Pyonephrosen sind die hier anwendbaren operativen Maassnahmen viel beschränkter und eintöniger als die vielfältigen Mittel, welche uns zur conservativen Beseitigung aseptischer wie inficirter Hydronephrosen zur Verfügung stehen. Daher drehen sich unsere Entschliessungen fast in jedem Falle um die Entscheidung zwischen Nephrotomie und Nephrectomie.

Ausspülung der Pyonephrosen durch den Ureterkatheter. Ein drittes neuerdings empfohlenes Verfahren, das in der Ausspülung der Pyonephrose mittelst des cystoskopisch eingeführten Ureterkatheters besteht, befindet sich noch zu sehr im Stadium der ersten Versuche, um auf Grund practischer Erfahrung beurtheilt werden zu können. Immerhin ist es jetzt schon klar, dass sich im besten Falle seine Anwendung nur auf einen geringen Bruchtheil der Pyonephrosen beschränken könnte. Ich habe mich in einem Vortrage[1]) bereits über seine vielfältigen Contraindicationen geäussert, sodass es nicht nöthig ist, an dieser Stelle ausführlicher darauf zurückzukommen. Die Bedeutung der Nierenbeckenspülung dürfte sich günstigsten Falls auf die Heilung von Pyeliten beschränken; dagegen halte ich sie für ein unzureichendes Mittel zur Bekämpfung bereits entwickelter Pyonephrosen, welche über das erste Initialstadium hinausgehen. Mit dem Augenblicke, wo die Communication der Kelchhöhlen mit dem Becken verengt oder aufgehoben ist, wo sich pyelonephritische Abscessherde im Parenchym entwickelt haben, wo secundäre Concrementbildungen die Eiterung unterhalten oder consistente, geschichtete Eiterpfröpfe vorhanden sind, welche den Katheter nicht passiren können, muss die Spültherapie völlig wirkungslos bleiben. Dasselbe gilt bei tiefer Theilung des Ureters, dessen beide Aeste die Ableitung des Harns aus zwei völlig von einander gesonderten Kelchsystemen besorgen. Liegt gar eine unerkannte tuberculöse Aetiologie der Pyonephrose zu Grunde, so kann das Verfahren nur schaden. Ist der Process fieberhaft, so ist es nicht anwendbar. War der Patient fieberlos, reagirt er aber auf die Einführung des Katheters und die Nierenspülung mit Fieber, so ist es undurchführbar. Rechnen wir noch die Fälle hinzu, in welchen keine genügende Klärung des Blaseninhalts zu erreichen ist oder eine zu geringe Capacität die Cystoskopie verbietet, oder der Ureter-Katheter wegen irgend eines Hindernisses nicht in das Nierenbecken vorzudringen vermag, so bleibt für eine aussichtsvolle Anwendung der Methode kein grosser Spielraum übrig.

Ein nicht zu unterschätzendes Bedenken liegt ferner in der grossen Unannehmlichkeit der Procedur. Bei der Nothwendigkeit, das Verfahren häufig und lange Zeit hindurch anzuwenden, macht es die Kranken in hohem Maasse nervös und verbietet sich allein durch diesen ungünstigen Einfluss bei vielen. Wenn die Nierenbeckenspülung thatsächlich in einzelnen Fällen genützt haben sollte, so hat es sich viel wahrscheinlicher um inficirte Hydronephrosen als um originäre Pyonephrosen gehandelt.

Wie sich auch die weiteren Erfahrungen über dieses Heilverfahren gestalten mögen, so werden sie nichts an der Thatsache ändern, dass nach wie vor den ope-

1) Was leistet der Ureterkatheterismus der Chirurgie? Berl. klin. Wochenschrift. 1899. No. 2.

rativen Maassnahmen der überwältigend grösste Antheil an den therapeutischen Bestrebungen zur Bekämpfung der Pyonephrose verbleiben wird.

Nephrotomie. Unter den operativen Eingriffen bei Pyonephrosen betrachten wir zunächst die Nephrotomie. Die Primärexstirpation ist nur dann indicirt, wenn die Nephrotomie voraussichtlich erfolglos oder gefährlicher sein würde. Mit der Nephrotomie erstreben wir ein doppeltes Ziel: in erster Linie die Befreiung des Organismus von den septischen Retentionsproducten unter Erhaltung des noch secretionsfähigen Parenchyms, in zweiter Linie die functionelle Entlastung des Ureters zum Zwecke der Rückbildung seiner entzündlichen Veränderungen. Die bei der Behandlung der Hydronephrosen gewürdigte Bedeutung der Nephrotomie als Voract plastischer Operationen von Klappen, Stenosen, fehlerhaften Insertionen des Ureters u. s. w. tritt bei den Pyonephrosen in den Hintergrund. Denn so lange sich eine Niere im septischen Zustande befindet, hätten plastische Operationen wenig Aussicht auf Erfolg, dessen unerlässliche Bedingung auf der Sicherheit der prima intentio beruht. Sie wären aber auch gefährlich, weil der Allgemeinzustand der Kranken meistens keine Verlängerung der Operationsdauer über das nöthigste Maass gestattet. In den seltenen Fällen, in denen plastische Operationen bei originären Pyonephrosen eine Berechtigung haben, ist an ihre Ausführung erst zu denken, wenn der Niereninhalt durch lange unterhaltenen freien Abfluss aus der Nephrostomiefistel seinen septischen Charakter verloren hat.

Grenzen der Nephrotomie. Es ist eine der schwierigsten Aufgaben der Pyonephrosenbehandlung, im Einzelfalle die Grenze zu bestimmen, an der die conservativen Bestrebungen aufzuhören haben, um der Nephrectomie das Feld zu räumen. Der Standpunkt, principiell zu nephrotomiren und erst im Falle des Misserfolges die Secundärexstirpation auszuführen, ist unhaltbar und gefährlich. Er stützt sich auf die angeblich statistisch erwiesene Thatsache der geringeren Mortalität der Nephrotomie. Diese statistischen Angaben sind aber nicht ohne Weiteres verwerthbar, da man niemals die Resultate bei den originären Pyonephrosen gesondert von denen bei den inficirten Hydronephrosen betrachtet hat.

Soll die Nephrotomie Berechtigung haben, so hat sie drei Bedingungen zu erfüllen. Zunächst muss sie die Sicherheit einer vollständigen Entleerung des retinirten infectiösen Inhalts durch die Incisionswunde geben; dann darf der Eingriff das noch functionsfähige Nierenparenchym nicht soweit schädigen, dass seine Erhaltung nutzlos ist; endlich müssen die dem freien Abfluss nach der Blase entgegenstehenden mechanischen und dynamischen Hindernisse im Ureter einer Beseitigung zugängig sein. Dass die letzte Forderung bei den ascendirenden originären Pyonephrosen leider nicht immer zu erfüllen ist, haben wir wiederholt hervorgehoben. Demzufolge ist die Anzahl der unvollständigen Heilungen mit Fistelbildung eine sehr grosse. Die Herstellung eines freien Abflusses setzt das Vorhandensein oder die Schaffung einer einheitlichen Höhle voraus; bleiben Kammern übrig, welche in unvollkommener oder in gar keiner Communication mit dem Nierenbecken oder der Incisionsöffnung stehen, so ist der Nutzen der ganzen Operation illusorisch. Während die Lösung dieser Aufgabe bei den aseptischen und inficirten Hydronephrosen dadurch erleichtert ist, dass die Kelchhöhlen gewöhnlich in freier offener Verbindung mit dem erweiterten Nierenbecken stehen und der Process, je weiter er fortschreitet, um so grössere Tendenz hat, aus dem verzweigten Kanalsystem der Niere eine einheitliche Höhle zu schaffen, sind die Schwierigkeiten bei den

originären Pyonephrosen viel grössere. Denn wie bereits im anatomischen Theile dargethan, kommt es bei dieser Art der Erkrankung in den meisten Fällen zu einer verhältnissmässig geringen Ausweitung des Nierenbeckens gegenüber einer erheblichen Dilatation der Kelchhöhlen, wobei die Communication zwischen den Hohlräumen häufig verengt oder aufgehoben ist. Unter solchen Umständen kann die Herstellung einer einheitlichen, vollkommener Drainage zugänglichen Höhle nur durch eine ausgiebige Durchbrechung der Scheidewände erreicht werden. Will man dabei nicht Gefahr laufen, uneröffnete Räume zurückzulassen, so verlangt die Nephrotomie bei vorgeschrittenen Fällen von Pyonephrose eine ebenso vollkommene Auslösung der Niere bis auf den Stiel wie die Exstirpation. Denn nur dadurch gewinnt man die Sicherheit, bis in das Nierenbecken vorzudringen und keine Cyste uneröffnet zu lassen, nur dann ist man in der Lage, den Convexrand so ausgedehnt zu spalten, dass man die Scheidewände der an den Polenden befindlichen Eiterhöhlen mit dem Finger zu erreichen und zu durchtrennen vermag. Eine Incision der Niere in situ, ohne den Voract der Mobilisation, giebt bei grossen, nicht hinabgesunkenen Retentionsgeschwülsten nicht die geringste Gewähr einer vollkommenen Erreichung des Operationszweckes. Wir können durch das Gefühl oft nicht einmal entscheiden, ob wir uns bereits im Nierenbecken oder in einem erweiterten Kelch befinden, wir wissen noch weniger, ob es uns gelungen ist, alle Höhlen in den dem Auge entzogenen Theilen der Niere zu eröffnen; endlich kann der Schnitt nicht genügend dem oberen Pole genähert werden, um die obersten nahe dem Zwerchfell gelegenen intrarenalen Eiteransammlungen mit der Fingerspitze zu erreichen. Brauchen wir also die vollkommene Mobilisation zur sicheren Erreichung unseres Zweckes, dann hat die Nephrotomie viel von ihrer Einfachheit verloren und nähert sich in der Schwere des Eingriffes bereits erheblich der Nephrectomie, ja sie kann sogar den grösseren Eingriff darstellen, wenn die Operationsdauer durch die Nothwendigkeit der Trennung vieler Scheidewände, durch die bisweilen damit verbundene Blutung, durch schwierige Extraction zahlreicher secundären Concremente erheblich über das Zeitmaass gesteigert wird, welches zur Entfernung einer bereits mobilisirten Niere genügt. Diese für vorgeschrittene Fälle von Pyonephrosen nothwendige Auslösung unterliegt zudem recht häufig besonderen Schwierigkeiten, da die Niere bei sklerotischer Verschmelzung der Kapseln nur durch subcapsuläre Enucleation beweglich zu machen ist, welche bei Verdünnung und Brüchigkeit des Parenchyms mit der Gefahr verbunden ist, Quetschungen oder Rupturen auf der Höhe der blasig verdünnten Kelche zu erzeugen. Erfordert somit die Herstellung einer gesicherten Entleerung grosser multiloculärer Pyonephrosen einen operativen Eingriff von gleicher Schwere, wie die Exstirpation, so würde sie dieser nur durch die Erhaltung der noch functionsfähigen Parenchymreste überlegen sein. Aber auch in dieser Beziehung leistet die Nephrotomie in den vorgeschrittenen Fällen der Pyonephrosen nicht das, was ihre unbedingten Anhänger versprechen. Denn infolge der nothwendigen Durchbrechung der zahlreichen gefässführenden Scheidewände muss ein Theil des ohnehin schon dürftig erhaltenen und durch endarteriitische Veränderungen oft mangelhaft ernährten Parenchyms einer fortschreitenden Atrophie verfallen. Hierzu kommt noch die Schädigung, welche es bisweilen durch Quetschung oder Ruptur bei der Aushülsung zu leiden hat. Hat man Gelegenheit, eine unter solchen Schwierigkeiten nephrotomirte Niere nach längerer Zeit gelegentlich einer Secundärexstirpation oder postmortalen Autopsie zu untersuchen, so ist man erstaunt, wie

wenig der Eingriff in functioneller Beziehung gelohnt hat. Denn an Stelle einer, wie wir hofften, noch einigermaassen functionsfähigen Niere finden wir einen functionslosen Fettklumpen, an dessen Peripherie ein noch eben erkennbarer Rest von Nierensubstanz, durchsetzt von kleinen Abscessen erkennbar ist. Dieser Zustand ist hervorgegangen aus der Substitution des fast gänzlich zu Grunde gegangenen Nierengewebes durch die vom Hilus aus eindringenden Fettmassen.

Einen Belag hierfür giebt der Fall 74.9 und die Abbildung Tafel IV, Fig. 1.

Vergleich der Gefahren der Nephrotomie und der Primärexstirpation. Aus diesen Darlegungen geht hervor, dass ich die landläufige Anschauung, wonach die Nephrotomie stets ungefährlicher, weniger eingreifend und conservativer sei als die Exstirpation, als unzutreffend erachte für weit vorgeschrittene, vielkammerige, grosse Pyonephrosen mit starker Verdünnung des Parenchyms, welches mikroskopisch immer schwere nephritische Erkrankungszustände aufweisen und häufig auch für das blosse Auge erkennbar von miliaren Entzündungsherden durchsetzt sind. Giebt man die Richtigkeit des Gesagten zu, so könnte man immerhin zu Gunsten der Nephrotomie auch bei den schweren Fällen von Pyonephrose geltend machen, dass der Functionsausfall nicht plötzlich erfolge wie bei der Exstirpation, da selbst wenn das restirende Parenchym der Atrophie verfiele, dieser Vorgang doch allmälig vor sich gehe, somit die Gefahr einer plötzlichen Störung der Harnsecretion im Gegensatze zur Exstirpation fortfalle. Aber selbst diese Einschränkung steht nur allzuhäufig mit der Erfahrung im Widerspruch. Denn es ereignet sich gar nicht selten, dass eine pyonephrotische, vielkammerige Niere, welche eine ausgiebige Durchbrechung vieler Scheidewände erforderte, in den ersten beiden Tagen nach der Operation keinen Tropfen Urin secernirt, um erst dann allmälig ihre Function wieder aufzunehmen, bis auch diese weiterhin durch fortschreitende Atrophie des Parenchyms wieder auf einen sehr geringen Werth reducirt wird. Nun ist aber gerade die aus dem Functionsausfalle resultirende Gefahr in den ersten beiden Tagen nach der Operation am grössten, weil sich zu dieser Zeit häufig die Herzthätigkeit unter dem Einflusse der Operation, der Nahrungsenthaltung, der Narcose, des Erbrechens in einem so geschwächten Zustand befindet, dass die andere Niere wegen des niedrigen Blutdrucks nicht sofort eine genügende compensatorische Thätigkeit zu entwickeln vermag. Ist erst die Gefahr der ersten beiden Tage glücklich vorübergeführt, so pflegt bei steigender Herzkraft die Urinsecretion der zweiten Niere genügend in Gang zu kommen.

Aus diesen Erörterungen geht hervor, dass die Nephrotomie bei schweren Pyonephrosen durchaus nicht immer in Hinsicht auf die Ausdehnung des Eingriffs, auf die definitive Erhaltung der Parenchymreste und auf die Vermeidung eines plötzlichen Functionsausfalles der Nephrectomie überlegen ist. Wären nun beide Operationen in schweren Fällen gleichwerthig, so würde es gerechtfertigt sein, stets zunächst die Nephrotomie zu versuchen. Aber auch diesen Standpunkt halte ich für unrichtig, weil ich mit gutem Grunde behaupten darf, dass für eine Anzahl derartiger Fälle die Nephrotomie die gefährlichere Operation ist und zwar nicht nur wegen ihrer unmittelbaren, sondern auch ihrer entfernten Folgen. Die unmittelbare Gefahr ist eine grössere, wenn die Schwierigkeit der vollständigen Vereinigung vieler Höhlen und der Extraction zahlreicher, zum Theil von Kelchhälsen eng umklammerter secundärer Steinbildungen eine mühsäligere, blutigere und langwierigere Operation erfordert als die Exstirpation. Dann

ist es besonders die längere Dauer der Narkose, welche die labile Herzthätigkeit solcher Patienten, deren Myocard durch langdauernde septische Verhaltung parenchymatös erkrankt ist, derart schädigt, dass der absinkende Blutdruck nicht mehr eine ausreichende Harnsecretion aufrecht zu erhalten vermag.

Die entfernten Gefahren sind entweder das Resultat einer unvollkommenen Drainirung grosser multiloculärer Pyonephrosen, bei welchen es unmöglich war, das Labyrinth von Kammern in einen einheitlichen Hohlraum umzuwandeln, oder einer Durchsetzung des Parenchyms mit Infectionsherden, welche den Eingriff illusorisch machte. Unter diesen Verhältnissen bleibt eine Quelle chronischer Sepsis bestehen, welche die zweite Niere in doppelter Weise zu schädigen vermag; entweder veranlassen die dauernd in die Blase hinabfliessenden infectiösen Secrete eine aufsteigende Pyelonephritis der andern Niere, oder sie erkrankt durch Aufnahme septischer Substanzen oder Mikroorganismen in das Blut. Diese hämatogenen Erkrankungen können ebensowohl in toxischen Nephriten mit und ohne amyloide Degeneration bestehen, wie in multiplen miliaren Parenchymabscessen. Aus diesen Gründen ist eine unvollständig drainirte Pyonephrose als ein gefährlicher Pfahl im Fleische zu betrachten, der entfernt werden sollte, wenn der Zustand der zweiten Niere es irgend gestattet.

Fistelbildung. Als ein weiterer mit der Incision der Pyonephrosen leider nur zu häufig verknüpfter Missstand ist das Zurückbleiben einer Fistel zu beklagen, wenn sich der Abfluss durch den Ureter nicht wieder reguliren lässt. Dieser Zustand setzt einen Grad der Invalidität, der für Leute aus der arbeitenden Klasse schwer erträglich ist und die Nothwendigkeit einer dauernden ärztlichen Beaufsichtigung erfordert. Denn nicht selten kommt es zu Reizungs- und Entzündungszuständen in der Umgebung der Fistel; noch weit unangenehmer ist es, wenn eine zunehmende Verengung des Kanals das Drainrohr hinausdrängt und immer wiederholte Retentionen erzeugt. Von diesen Missständen hebt sich die kurze Heilungsdauer der Nephrectomie vortheilhaft ab. Ein kleiner Theil derjenigen Nierenfisteln, welche auf Stenosen des Harnleiters beruhen, ist der Heilung zugängig, aber auch nur auf dem mühsamen, unangenehmen und nicht immer ungefährlichen Wege der Dilatation des Ureters mittelst des cystoskopischen Harnleiterkatheterismus. Treten danach Fieberbewegungen ein, so verbietet sich auch diese Methode. Bei der weitaus grösseren Zahl der Fisteln, welche diesem Verfahren widerstehen, ist der Kranke darauf angewiesen, entweder den invaliden Zustand auf die Dauer zu tragen, oder den Versuch zu wagen, sich durch eine Secundärexstirpation der Niere seine Gesundheit wieder zu verschaffen.

Will man sich demnach ein zutreffendes Urtheil über die Mortalität der Nephrotomie bilden, so müssen ihr auch die Todesfälle zur Last gelegt werden, welche aus einer nothwendig gewordenen secundären Nephrectomie resultiren.

Gefahren der Secundärexstirpation. Hinsichtlich dieser Operation ist die weit verbreitete Ansicht vorherrschend, dass sie ungefährlicher sei als die primäre Nephrektomie. Die dafür angegebenen Gründe sind dreifache: Zunächst soll wegen der nach der Nephrotomie eintretenden reactiven Sklerose der peri- und paranephritischen Gewebe die eigentliche Operationsgefahr geringer sein, da diese gefässarmen verdichteten Wandungen der Exstirpationshöhle weniger leicht der Wundinfection ausgesetzt seien, als das verhältnissmässig unveränderte Gewebe, welches bei primärer Nephrectomie verwundet wird. Als zweiter Grund wird angeführt, dass man nach Ableitung

des Secrets aus der vereiterten Niere ein besseres Urtheil über die Functionsfähigkeit der zweiten gewinne, sodass man nicht so leicht Gefahr laufe, nach der Exstirpation eine kranke Niere zurückzulassen. Endlich vertrage ein Kranker die Nephrectomie besser, wenn eine vorhergehende Nephrotomie die ungünstige Allgemeinwirkung verhaltener septischer Secrete beseitigt habe. Er werde dadurch in einen widerstandsfähigeren Zustand versetzt, so dass die Resultate einer dann etwa noch nothwenig werdenden Secundärexstirpation bessere seien als die der primären.

Eine grössere Erfahrung lässt den Werth dieser Gründe erheblich zusammenschrumpfen. Die Gefahr der Wundinfection nach der primären Nephrectomie spielt bei unseren heutigen Wundbehandlungsverhältnissen praktisch gar keine Rolle. Ich habe nicht einen einzigen Fall aus dieser Ursache verloren. Aber ich gehe sogar soweit, die Ansicht von der minderen Operationsgefahr der Secundärexstirpation als eine ganz irrige bezeichnen. Ihre Schwierigkeiten übertreffen häufig erheblich die der primären Nephrectomie. Zunächst pflegt in diesen Fällen das Bauchfell durch perinephritische Schrumpfungsprocesse soweit lateralwärts verzogen und so innig mit der Niere verwachsen zu sein, dass es sowohl bei der Durchschneidung der Bauchdecken, als bei der Ablösung von der Fettkapsel häufig verletzt wird. Hieraus erwächst eine um so grössere Infectionsgefahr, als wir es mit einem fistulösen Sack zu thun haben, dessen septisches Secret leicht in die eröffnete Peritonealhöhle gelangen kann. Eine grössere Gefahr liegt in der Möglichkeit, die Vena cava zu verletzen, welche bisweilen kaum trennbar und erkennbar mit der Wand des Nierenbeckens verschmolzen ist.

Ein anderer Operationsakt, der bei der secundären Nephrectomie erheblich grössere Schwierigkeiten bietet als bei der primären, ist die Versorgung der Gefässe. Da viele Secundärexstirpationen wegen der Verschmelzung der Kapseln nur mit subkapsulärer Enucleation ausgeführt werden können, ist eine Isolation der Stielgefässe aus der abgestreiften Kapselschwarte ungleich schwieriger als bei den primären, ja bisweilen überhaupt nicht ausführbar, so dass man sich auf Massenunterbindungen beschränken muss, unter welchen die Sicherheit der Blutstillung leiden kann. Immerhin schlage ich auch diesen Missstand nicht hoch an, denn der Ausgang einer von geübter Hand ausgeführten Nephrectomie hängt nicht von den technischen Schwierigkeiten ab, sondern von dem Verhalten des Herzens und der anderen Niere.

Fast ebenso irrig ist die Vorstellung, dass die der Secundärexstirpation voraufgehende Nephrotomie ein Urtheil über Gesundheit oder Krankheit der zweiten Niere ermögliche. Denn die Voraussetzung, dass das gesammte Secret der Pyonephrose vollständig durch die Fistel abgeleitet wird, trifft nur selten zu. In der Mehrzahl der Fälle gelangt noch ein Theil der Absonderung aus der operirten Niere in die Blase.

Unter allen für die Secundärexstirpation vorgebrachten Gründen halte ich für den zutreffendsten die Erlangung grösserer Widerstandsfähigkeit gegen eine später auszuführende Nephrectomie. Ob aber dieser unbestreitbare Vorzug einer zweizeitigen Operation ausreicht, die primäre Nephrectomie bei schweren Pyonephrosen zu verdrängen, ist zu bezweifeln. Denn zunächst haben wir bei dem indirecten Wege mit zwei Narkosen zu rechnen, deren Gefahr in keinem einzelnen Falle, insbesondere bei Nierenkranken, zu unterschätzen ist. Zum mindesten dürfte es keinem Widerspruche begegnen, wenn man behauptet, dass zwei Narkosen gefährlicher seien als eine.

Von grösserer Wichtigkeit scheint mir aber ein anderes Bedenken. Wie weiter oben bereits ausgeführt ist, gesellen sich in Folge unvollständiger Drainage von Pyonephrosen nicht selten secundäre Erkrankungen der anderen Niere hinzu. Da man im Allgemeinen die secundäre Nephrectomie so lange hinausschieben wird, als noch irgend eine Aussicht auf Heilung der Fistel besteht, so kann es sich ereignen, dass die bei der ersten Operation noch gesunde Schwesterniere zur Zeit des zweiten Eingriffs bereits secundär erkrankt ist.

Vergleichung der Gefahr der Nephrotomie, der Primär- und der Secundärexstirpation nach eigenen Erfahrungen. Wie weit die obigen Ausführungen den Thatsachen entsprechen, wollen wir an der Hand unserer eigenen Erfahrungen untersuchen. Unter unsern 19 wegen primärer aufsteigender Pyonephrose mit Ausschluss der aseptischen und inficirten Hydronephrosen ausgeführten Operationen wurde 13 mal die Primärexstirpation, 2 mal die Secundärexstirpation, 5 mal die Nephrotomie ausgeführt. Von den 13 Primärexstirpationen sind 3 = 23 % gestorben, von den 2 Secundärexstirpationen 1 = 50 %. Von den 5 Nephrotomirten sind 2 gestorben, mithin beträgt die directe Mortalität der Nephrotomie 40,0 %, ist also erheblich höher als die der Nephrectomien. Aber auch diese Ziffer giebt ein viel zu günstiges Bild von den Erfolgen der Nephrotomie. Denn ausser den 2 der Operation Erlegenen sind noch 2 andere zu Grunde gegangen, und zwar eine an der später nothwendigen Secundärexstirpation (bereits unter diesen angeführt), die 2. bald nach der Entlassung mit Fistel an den Folgen ihres durch die Nephrotomie unbeeinflussten chronisch septischen Zustandes. Somit ist unter fünf Nephrotomien nur eine definitiv ohne Fistel geheilt, thatsächlich sogar nur eine unter 6, wenn ich eine von anderer Seite Operirte hinzurechne, bei der ich die Secundärexstirpation auszuführen hatte.

Analyse der Todesursachen. Die Gegenüberstellung dieser Zahlen beweist in keiner Weise die Superiorität der Nephrotomie bei Fällen schwerer Pyonephrose gegenüber der Primärexstirpation. Aber die nackten Zahlen lehren nichts; man muss die Fälle wägen und nicht zählen. Deshalb wollen wir die Todesfälle beider Kategorien auf ihre Ursachen analysiren.

a) Todesfälle nach primärer Nephrectomie. Unter den 3 Todesfällen nach primärer Nephrectomie sind 2 durch Herzparalyse erfolgt; beide betrafen schwer septische Kranke mit ausgedehnter phlegmonöser Eiterung im Ileopsoas, Quadrat. lumborum und der seitlichen Bauchwand, welche je nach 12 und 48 Stunden starben (Fälle **81**.16 und **84**.19). In dem dritten Falle, **67**.2, der im Zustande schwerer septischer Allgemeininfection in Behandlung trat, fand sich bei der Section eine durch dicke, knorpelige Schwarten von der Niere völlig getrennte perinephritische gashaltige Jauchehöhle, welche sich median von der Niere längs der Wirbelsäule bis zum Becken erstreckte, und mit der Flexura sigmoidea in offener fistulöser Communication stand. Hätten diese drei Kranken durch die Nephrotomie gerettet werden können? Die Frage ist mit Bestimmtheit zu verneinen. Der letzte Fall wäre sicher schon deshalb kein Object einer Nephrotomie gewesen, weil die Entdeckung und Eröffnung der medianen perinephritischen Jauchehöhle nur nach Exstirpation der Niere möglich gewesen wäre.

Ebenso wenig wären die beiden erstgenannten septischen Kranken durch die Nephrotomie zu retten gewesen, da eine Freilegung und Drainage der ausgedehnten

perinephritischen Phlegmone der Bauchwand, des Ileopsoas und des Quadratus lumborum ohne Entfernung der gänzlich vereiterten Niere unthunlich war. Zudem hätte im ersten Falle eine schwere Ureteritis mit knorpeliger Verdickung der Wandungen und äusserster Verengung des Lumens jeden Versuch einer Erhaltung der gänzlich zerstörten Niere verboten.

Wir sehen somit, dass bei diesen 3 an der Primärexstirpation Verstorbenen eine Aenderung des Resultates durch die Nephrotomie nicht hätte erreicht werden können.

b) Todesfälle nach Secundärexstirpation. Betrachten wir nun den Todesfall nach der secundären Nephrectomie der Patientin **74.9**, die einer Erkrankung der zurückgelassenen Niere erlag, so bestätigt er unsere früheren Ausführungen über die Gefahr, welche aus einer Nephrotomie hervorgeht, welche nicht in sicherer Weise den vollständigen Abfluss der Secrete zu erreichen vermag. Denn während zur Zeit der Incision der grossen, vielkammrigen, jauchigen Pyonephrose die andere Niere noch gesund war, befand sie sich zur Zeit der 17 Monate später ausgeführten Secundärexstirpation im Zustande einer schweren Pyelonephritis. Dieser Todesfall muss der Nephrotomie zur Last gelegt werden, da eine an ihrer Statt ausgeführte Primärexstirpation sicher zur Heilung geführt hätte.

Aus der Analyse der Todesursachen der 3 nach primärer Nephrectomie Gestorbenen ergiebt sich die wichtige Schlussfolgerung, dass in keinem der Fälle eine an Stelle der Exstirpation ausgeführte Nephrotomie den ungünstigen Ausgang hätte abwenden können. Bezüglich des Todesfalls nach Secundärexstirpation kamen wir sogar zu der Ueberzeugung, dass der unglückliche Ausgang grade dem Umstande zuzuschreiben war, dass statt der allein richtigen Primärexstirpation die Nephrotomie ausgeführt wurde, weil dem Unvermögen dieses Verfahrens, eine vollkommene Entleerung der septischen Retentionsprodukte herbeizuführen, die Schuld an der secundären Erkrankung der zweiten Niere beizumessen war.

c) Todesfälle nach Nephrotomie. Wenden wir uns nun zur Analyse der nach Nephrotomie erfolgten beiden Todesfälle, so finden wir im Falle **71.6**, welcher nach 60 Stunden urämisch zu Grunde ging, die Todesursache in einer gleichartigen doppelseitigen Nierenerkrankung. Dieser Fall illustrirt im Verein mit einer gleichen Erfahrung an der früher referirten Beobachtung **62.37**, dass bei doppelseitiger Erkrankung auch die Nephrotomie nicht der harmlose Eingriff ist, als welchen man sie gegenüber der Exstirpation gewöhnlich hinzustellen beliebt. Solche Patienten gehen allerdings nicht zu Grunde, weil man sie eines ihnen nothwendigen secretionsfähigen Parenchymrestes beraubt, sondern weil die Gesammtheit der mit jeder Operation verknüpften Schädlichkeiten, nämlich der ungenügenden Nahrungsaufnahme, der Narkose, des Erbrechens, der Angst und Aufregung, ihre Herzthätigkeit soweit schwächt, dass der Blutdruck nicht mehr ausreicht, eine für die Erhaltung des Lebens ausreichende Nierensecretion zu ermöglichen. Eine solche deletäre Störung des Gleichgewichts wird selbstverständlich überwiegend häufig die Fälle von doppelseitiger Erkrankung betreffen. Doch ist sie auch nicht ausgeschlossen bei intacter zweiter Niere. Denn auch eine solche kann nicht funktioniren ohne ausreichende Höhe des Blutdrucks, und so kann man trotz anatomisch gesunder zweiter Niere eine völlige Anurie nach der Operation erleben, wenn die Herzthätigkeit unter ihrem Einflusse in mehr als gewöhnlicher Weise

geschwächt ist. (Vergl. Fall 81.16.) Zu solchen Unglücksfällen geben vor allem die parenchymatösen Veränderungen des Herzmuskels Anlass, welche sich auf Grund der Resorption septischer Retentionsprodukte entwickelt haben. Dieser Gefahr können die Nephrotomirten eben so wie die Nephrectomirten unterliegen, sodass für den ungestörten Fortgang der Harnausscheidung und den davon abhängenden Ausgang der Operation nicht allein die anatomische Intactheit der zweiten Niere und die Wahl der Methode, sondern ebenso sehr die Leistungsfähigkeit des Herzens ausschlaggebend ist. Deshalb verräth es eine geringe Kenntniss von dem untrennbaren Ineinandergreifen der Functionen unserer Organe, wenn man die Analyse des durch Ureterkatheterismus gewonnenen Secrets der zweiten Niere für ausreichend hält, um darauf die Entscheidung über die Operationsmethode zu basiren. Functionirt das Herz gut, so wird auch nach einseitiger Nephrectomie eine mässig kranke Niere fortfahren zu arbeiten; ist das Herz den Schädlichkeiten einer Operation nicht gewachsen, so kann auch die einfache Nephrotomie tödtlich verlaufen. Dieser wesentlich den Ausgang bestimmende Zustand des Herzmuskels und seine Beeinflussung durch die operativen Schädlichkeiten, entzieht sich leider häufig unserer Erkenntniss. Es sind durchaus nicht die physikalisch nachweisbaren, compensirten Klappenfehler, welche Besorgniss erregen, vielmehr parenchymatöse Erkrankungen der Herzmuskulatur durch Verfettung, braune Atrophie, oder einfache Unterernährung, welche unsere Resultate ungünstig beeinflussen.. Vielleicht wird die Bestimmung des Blutdrucks mit dem Gärtner'schen Tonometer uns in die Lage setzen, eine vorhandene Funktionsschwäche des Herzens besser zu erkennen als bisher. Ob aber diese Erkenntniss im Stande sein wird, unsere Resultate in erheblicher Weise zu modificiren, muss bis auf weitere Erfahrungen dahingestellt bleiben. Denn selbst wenn wir in dieser Beziehung klarer sehen würden, könnten wir uns weder den unvermeidlichen Eingriffen an pyonephrotischen Nieren entziehen, noch mit Rücksicht auf das Herz die Exstirpation durch die Nephrotomie ersetzen, weil die Wahl zwischen diesen beiden Eingriffen im Wesentlichen von der Beschaffenheit der Pyonephrose abhängt. Und selbst wenn wir es thäten, würde es die Todesfälle in Folge von Insufficienz des Herzens nicht aus der Welt schaffen, da die schädlichen Einwirkungen auf dieses Organ weniger von der Art der Operation als von der Gesammtheit der allen Methoden gemeinsamen schädigenden Einflüsse abhängt. Will man im Hinblick auf diese Gefahren bei schlechtem Zustand des Herzens ohne Narkose operiren, so fällt man aus der Scylla in die Charybdis. Eine so ausgeführte Nephrotomie muss bei schweren multiloculären Pyonephrosen immer eine übereilte unvollständige Operation mit den ihr anhaftenden deletären Folgen bleiben.

So war es in dem zweiten der Nephrotomie erlegenen Falle 68.3, einem jungen Manne, der mit enormer multiloculärer rechtsseitiger Pyonephrose, grosser Herzschwäche, ungewöhnlicher Blässe, starken Oedemen der Beine und allgemeinem Anasarca in unsere Behandlung trat. Hier führte ich im Hinblick auf die zweifellos vorhandene entzündliche oder amyloide Erkrankung der zweiten Niere, sowie die grosse Herzschwäche die Nephrotomie ohne Narkose aus. Dieser Umstand liess nur eine schleunige, unvollkommene Operation zu, welche dem Zweck einer sicheren vollkommenen Drainage nicht genügen konnte, da hierzu bei der vielkammerigen Beschaffenheit und grossen Ausdehnung der Pyonephrose eine völlige Mobilisirung der Niere erforderlich ge-

wesen wäre, um sämmtliche Scheidewände unter Leitung des Auges zu durchtrennen. In Folge des unvollständigen Abflusses steigerte sich der septische Zustand der Niere durch immer wiederholte Retentionen bis zur Nekrose, so dass alle paar Tage abgestorbene Nierenstücke entfernt werden mussten, bis der Patient am 59. Tage nach der Nephrotomie unter Fieber und Schüttelfrösten erlag.

Aus dieser Analyse sämmtlicher Todesfälle nach Operation der Pyonephrosen geht hervor, dass in keinem die primäre Nephrectomie mit besserem Resultat durch die Nephrotomie hätte ersetzt werden können, wohl aber einmal diese durch jene, und zwar in einem Falle, der an der unzureichenden Leistungsfähigkeit der Nephrotomie zu Grunde ging (Fall 74.9).

Es geht ferner daraus hervor, dass in Fällen doppelseitiger Erkrankung, in denen die Exstirpation unthunlich ist, auch die Nephrotomie scheitern kann.

Abgrenzung der Indicationen zwischen Nephrotomie und Nephrectomie bei den Retentionsgeschwülsten. Nach unseren Erfahrungen würden wir die Indicationen für die Nephrotomie und die Nephrectomie folgendermaassen normiren: Bei den aseptischen Hydronephrosen kleinen und mittleren Kalibers sollte man im Princip in jedem Falle versuchen, die Niere zu erhalten und den normalen Abfluss durch eine der uns zu Gebote stehenden Methoden frei zu machen. Erst wenn das nicht gelingt, ist die Exstirpation am Platze, wenn die andere Niere gesund ist. Bei sehr grossen Hydronephrosen mit blasig verdünnter Wand lohnt bei Gesundheit der anderen Niere der Versuch einer conservativen Therapie nicht, weil die Aussicht auf Erfolg verschwindend, der Gewinn kein Aequivalent für die aufgewendete Mühe ist. Immerhin kann man auf besonderen Wunsch des Patienten bei den Hydronephrosen in den conservativen Bestrebungen viel weiter gehen, als bei den Pyonephrosen, da abweichend von diesen das Misslingen des Versuchs selten zu einer Schädigung führt.

Ausser der Beschaffenheit der kranken Niere können auch eine schlechte Herzthätigkeit oder ein chronischer Bronchialkatarrh Grund für das Aufgeben des conservativen Verfahrens geben, wenn eine einmalige Operation nicht zum Ziele geführt hat. Erfordert die nachträgliche Beseitigung von Abflusshindernissen eine Mehrzahl operativer Eingriffe, so thut man besser, ein wenig brauchbares Organ zu opfern als durch wiederholte Narkosen und häufige Krankenlager den Patienten zu gefährden.

Nicht selten zwingen uns von der Krankheit unabhängige äussere Verhältnisse im Interesse einer schnellen Wiederherstellung zur Exstirpation. Ein Kranker, welcher nicht in der Lage ist, das Maass von Zeit oder Mitteln zu opfern, welche bisweilen die Erhaltung einer hydronephrotischen Niere durch eine Mehrzahl von Eingriffen erfordert, wird besser primär nephrectomirt.

Für die Pyonephrosen muss die Nephrotomie als Normaloperation, in den leichten und mittleren Fällen gelten, in welchen die Ureteritis keine irreparabeln Abflusshindernisse geschaffen hat und man im Stande ist, eine völlig freie Entleerung nach aussen zu erreichen, ohne genöthigt zu sein, durch eine zu ausgedehnte Durchbrechung der

Zwischenwände die noch vorhandenen Gewebsreste functionell unbrauchbar zu machen. Dagegen ist unter der Voraussetzung functioneller Sufficienz der zweiten Niere die Exstirpation das Normalverfahren für Pyonephrosen von erheblicher Grösse, bei denen ein sehr verdünntes, brüchiges oder herdweise erkranktes Parenchym ein multiloculäres Höhlensystem umschliesst, dessen Kammern theils gar nicht, theils nur durch enge Oeffnungen mit dem Nierenbecken communiciren. Die für jede Nephrectomie vorausgesetzte functionelle Sufficienz der restirenden Niere deckt sich nicht vollständig mit anatomischer Intactheit. Denn das Organ kann von mancherlei Krankheitszuständen befallen sein, wie Pyelitis oder Calculose, welche auch nach der Nephrectomie ein ungestörtes Weiterfunctioniren gestatten, wenn das Parenchym nicht oder nur unerheblich gelitten hat; ja es giebt sogar Affectionen der zweiten Niere, welche gerade durch die Entfernung der Pyonephrose günstig beeinflusst werden. Das sind die toxischen Albuminurien, welche erst durch die Elimination des eitrigen Infectionsherdes zur Rückbildung gelangen. Deshalb würde die Forderung, nur bei anatomisch intacter Niere die Exstirpation zu gestatten, eine unzulässige Beschränkung unserer Heilbestrebungen sein. Vielmehr haben wir bei schweren multiloculären Pyonephrosen mit toxischer Erkrankung der zweiten Niere in jedem Einzelfalle abzuwägen, ob eine schnelle Elimination des Infectionsherdes durch die Exstirpation voraussichtlich günstiger auf die zurückbleibende Niere wirken wird, als eine Nephrotomie ohne die Sicherheit eines vollkommen freien Abflusses der septischen Retentionsproducte. Die Lösung dieser Aufgabe wird mit Sicherheit erst möglich sein, wenn wir Mittel und Wege finden, die functionelle Leistungsfähigkeit der zweiten Niere objectiv zu erweisen. Auf die hierzu empfohlenen Methoden ist noch kein Verlass, so dass die Entscheidung zur Zeit noch auf einer mehr minder intuitiven Abschätzung beruht. — Selbst bei weniger schweren Pyonephrosen werden wir der Exstirpation den Vorzug geben, wenn diffuse ureteritische Veränderungen mit knorpelharter Verdickung der Wandungen und multiplen Stenosirungen keine Aussicht für eine Wiederherstellung des normalen Abflusses geben. Einen wesentlichen Einfluss auf unser Handeln beansprucht die Rücksicht auf das Verhalten des Herzens. Bei Personen mit grosser Herzschwäche, die durch die unmittelbaren und mittelbaren Folgen einer langen Narkose schwer gefährdet sind, wird man unter der Voraussetzung einer gut functionirenden zweiten Niere derjenigen Operation den Vorzug geben, welche am schnellsten ausführbar ist, und das ist bei manchen schweren multiloculären Pyonephrosen die Exstirpation. Denn wie oben dargelegt, kann unter schwierigen Umständen, besonders bei multipler secundärer Steinbildung, eine wirklich zweckentsprechend ausgeführte Nephrotomie eingreifender und zeitraubender sein, als eine subcapsuläre Exstirpation.

In seltenen Fällen endlich müssen wir die Niere opfern, auch wenn ihr Zustand ihre Erhaltung gestatten würde. Diese Nothwendigkeit tritt ein, wenn nur durch die Entfernung des Organs die Möglichkeit der Eröffnung und freien Drainage perinephritischer Eiterherde gegeben wird, welche entweder zwischen dem oberen Pol und dem Zwerchfell oder median von der Niere neben der Wirbelsäule gelegen sind.

Uebersichtstabelle der bei Pyonephrosen ausgeführten Operationen.

Krankheitsursache	Männlich	Weiblich	Anzahl der Krankheitsfälle	Anzahl der Operationen	Primäre Nephrectomie		Secundäre Nephrectomie		Nephrotomie			Punctionsdrainage		Schluss der Nierenfistel		Incision der Perinephritis	
					geh.	gest.	geh.	gest.	geh.	Fistel	gest.	geh.	ungeh.	geh.	gest.	geh.	ungeh.
Cystitis unbekannter Entstehung .	—	1	1	1	1	—	—	—	—	—	—	—	—	—	—	—	—
Cystitis gonorrhoica	4	—	4	4	2	1	—	—	—	—	1	—	—	—	—	—	—
Cystitis puerperalis	—	3	3	3	1	—	1	—	—	—	1	—	—	—	—	—	—
Cystitis nach Erkrankung der Genitalien	—	3	3	5	1	—	—	1	—	2	—	—	—	1	—	—	—
Voraufgegangene Calculose . . .	—	1	1	1	1	—	—	—	—	—	—	—	—	—	—	—	—
Unbekannte Aetiologie	3	4	7	9	4	2	—	—	—	1	—	—	1	—	—	—	1
Summa . .	7	12	19	23	10	3	1	1	0	3	2	0	1	1	0	0	1

Zahl der Kranken	Geheilt	Ungeheilt	Gestorben
19	**11 = 57,9 %**	**2 = 10,5 %**	**6 = 31,5 %**
	durch Nephrotomie . . . . —	durch Nephrotomie . 1	nach Nephrotomie . 2
	durch Nephrotomie und Fisteloperation 1	durch Primärexstirpat. 1 (zurückbleibende Ureterfistel)	nach Secundärexstirpation 1
	durch Secundärexstirpation . 1		nach Primärexstirpat. 3
	durch Primärexstirpation . . 9		

1. Pyonephrosen nach Cystiten unbekannter Entstehung.

Fall **66.1**. Chronische Cystitis unbekannter Entstehung (Divertikel?). Aufsteigende linksseitige Pyonephrose in gesenkter Niere. Nephrectomie. Heilung. Fortbestand der Cystitis.

Frau Emma N., 30 Jahre alt. Aufgenommen 5. 1. 95. Entlassen 6. 4. 95.

Anamnese. Seit 1885 verheirathet. Wegen Sterilität wurde 1887 und 1888 die blutige Dilatation des Orificium externum uteri ausgeführt. Fluor albus soll niemals bestanden haben. 1891 entstand angeblich nach Durchnässung ein Blasenkatarrh mit schmerzhaftem Drängen und stark eitriger Trübung des Urins. Seit dem October 1898 wurde eine Vergrösserung der linken Niere constatirt. Jetzt bestehen die Hauptbeschwerden in Blasenschmerzen und Häufigkeit der Miction; die längsten Pausen betragen 20 Minuten. In schmerzhaften Perioden wird der Urin alle paar Secunden tropfenweise entleert. Schmerzen in der linken Nierengegend sind erst seit Kurzem aufgetreten, zeitweise von grosser Heftigkeit. Seit $^1/_4$ Jahr traten unregelmässige Fieberungen mit Schüttelfrösten und abendlichen Steigerungen bis zu 39° hinzu. Während dieser Fieberperioden verminderte sich die Eitermenge in dem Urin; mit zunehmender Trübung fällt das Fieber ab. Tuberkelbacillen sind nie gefunden. Starker Gewichtsverlust.

Status. Aeusserst abgemagerte Frau. Linke Niere in einen Tumor umgewandelt, der oben den Rippenrand berührt, sich nach vorn bis zum Aussenrande des M. rectus abdominis, nach unten bis zur Interspinalinie erstreckt. Die Oberfläche ist grob gebuckelt, wenig empfindlich gegen Berührung.

Fluctuation nur in der obersten Partie, sonst von harter Consistenz. Die rechte Niere steht tief, ist mässig beweglich, nicht empfindlich. In rechter Seitenlage sinkt der Tumor stark nach vorn medianwärts, sodass die Lumbalgegend ganz leer wird. Uterus infantil, nach rechts deviirt. Der linke Ureter von der Vagina aus verdickt zu fühlen und empfindlich; ebenso schmerzhaft ist der Blasengrund. Urin sauer, 3 promill. Albumen, enthält massenhaft Eiterkörper und frische rothe Blutkörper.

10. 1. Nephrectomie. Chloroform bis zur Toleranz, dann Aether. Bei der Freilegung zeigt sich die Niere bedeutend hinabgesunken. Ihr oberer Pol liegt tiefer als der Rippenrand, ihre hintere Fläche ausser Contact mit dem Quadratus lumborum. Das Organ ist dünnwandig, grob gebuckelt. Die Stielgefässe verlaufen fast senkrecht von oben nach unten.

Präparat. Die Niere zeigt ein ausgedehntes Höhlensystem durch Umwandlung der Kelche in pflaumen- bis eigrosse Cysten; am wenigsten ist das Nierenbecken erweitert. Das Parenchym ausserordentlich verdünnt, hat in den unteren Abschnitten nur wenige Millimeter, in den oberen bis zu $^3/_4$ cm Stärke. Die Papillarschicht nirgend mehr angedeutet. Das restirende Parenchym zeigt nur in der Gegend des oberen Pols eine Andeutung von Zeichnung, sonst ist es überall gleichmässig graugelb oder röthlich. Die Septa zwischen den Kelchhöhlen sehr verdickt mit reichlicher Einlagerung von Fettgewebe. Das Nierenbecken verhältnissmässig nicht erheblich erweitert. Der Ureter ist dilatirt und in allen seinen Schichten stark verdickt. Die Schleimhaut der Kelchhöhlen und des Nierenbeckens zum Theil glatt, zum Theil ulcerirt. Keine Tuberkel, aber tuberkelähnliche intensiv gelbe knötchenförmige Infiltrate in der Schleimhaut. Alle Hohlräume mit jauchigem Eiter erfüllt. Nur eine an der Oberfläche gelegene, mit den übrigen nicht communicirende Kelchcyste enthält klare Flüssigkeit. Die Niere hat nicht die gewöhnliche Form, sondern zeigt eine Abplattung in der Richtung von der Convexität zum Hilus, sodass der Dickendurchmesser erheblich grösser ist als ihr Querdurchmesser.

Verlauf. Heilung. Patientin nimmt in kurzer Zeit 50 Pfund an Körpergewicht zu; die Urinbeschwerden werden nicht wesentlich beeinflusst. Zwar verliert sich der Albumengehalt, auch vermindert sich der Eitergehalt beträchtlich und die Reaction wird sauer. Stets aber finden sich rothe Blutkörper, häufig bei der Spülung im relativ klaren sauren Urin mit Phosphaten incrustirte Magmafetzen, bisweilen feine Sandkörner, aus kohlensaurem Kalk bestehend. Einige Male treten spontane Blasenblutungen auf. Auffallend ist der Wechsel zwischen Klarheit und Trübung sowohl des spontan entleerten Urins, wie des abfliessenden Spülwassers. Die Continenz der Blase ist sehr gering: 20 bis 25 cm. Auch bei ganz klarem Urin besteht häufiges Drängen und Schmerz, besonders im Orificium urethrae externum. Allmälig gelingt es durch Dehnung der Blase mit Cocainlösung, die Capacität bis auf 300 zu steigern. Ein geringes Maass katarrhalischer Beschaffenheit des Urins bleibt dauernd.

Status nach 4 Jahren: Vorzüglicher Allgemeinzustand, geringe katarrhalische Trübung des Urins. Blasenspülungen und Dehnungen mit Cocain können nicht entbehrt werden. Harnentleerung ohne Schmerzen.

Epikrise. Da eine cystoskopische Untersuchung wegen der Reizbarkeit der Blase nicht möglich war, so ist man bezüglich ihres Zustandes auf Vermuthungen angewiesen. Am wahrscheinlichsten ist eine Divertikelbildung, welche der Spülung nur unvollkommen zugänglich war. So würde es sich erklären, dass zugleich mit saurem Urine ammoniakalische Magmafetzen entleert wurden. Wahrscheinlich erklären sich auch die kleinen Phospat- und Carbonatconcremente bei saurer Reaction des Harns aus Stagnation in einem Divertikel, ebenso wie der häufige Drang durch eine stets unvollkommene Entleerung. Ein solcher Zustand der Blase würde zur Entstehung einer Infection prädisponiren und ihre Hartnäckigkeit begreiflich machen.

2. Pyonephrosen nach gonorrhoischer Cystitis.

Fall 67.2. Pyonephrosis sinistra. Mediane Paranephritis und Psoitis mit Durchbruch in die Flexura sigmoidea. Septische Allgemeininfection. Nephrectomia sin. Tod durch fortschreitende Herzschwäche.

Sally G., 53 Jahre. Aufgenommen 16. 7. 96. Gest. 24. 7. 96.

Vor 25 Jahren Gonorrhoe mit Stricturen, Blasenkatarrh und Blasenkrämpfen. Seit 1877 kinderlos verheirathet. Ein halbes Jahr nach der Ehe entwickelte sich eine Entzündung der Prostata. 1884 starke Blasenkrämpfe nach Sondirung der verengten Harnröhre. 1887 traten zum ersten Male Schmerzen in der linken Leibeshälfte auf mit trockener Zunge, viel Durst, starker Verstopfung. Nach 10tägiger Bettruhe Besserung, aber Patient wurde sehr elend und brauchte lange Zeit zur Erholung. $^1/_2$ Jahr später wiederholten sich dieselben Erscheinungen. Im Frühjahr 1889 wird $^1/_4$ pCt. Zucker constatirt, kein Eiweiss. Der Zuckergehalt steigert sich hin und wieder bis auf 3 pCt., verschwindet nach dem Gebrauch von Neuenahr. Seit 1892 traten Diarrhoen abwechselnd mit Verstopfung auf, trockene Zunge, Fieber bis 39°, Schmerzen im linken Hypochondrium. Jetzt wird in der linken Oberbauchhälfte eine zunächst für einen Milztumor gehaltene Geschwulst constatirt. Die Fieberung dauerte mit Unterbrechungen lange Zeit an, unter Gewichtsverlust von 10 Pfund. Mictionsstörungen sollen damals nicht auffällig gewesen sein. Erst Ende 1892 stellten sich Beschwerden beim Harnlassen ein. Im Winter 1892/93 traten heftige unregelmässige abendliche Fieberungen auf, welche immer häufiger wurden; dabei war der Urin trübe. 14. Januar 1894 beginnt eine fieberhafte Erkrankung mit Frösten, Schmerzen in der linken Seite des Leibes und starkem eitrigem Bodensatz im Urin. Das Fieber hielt vom März bis Mai 1894 in unregelmässigem Typus an. Im Januar 1895 wurde es wieder heftiger und damals wurde zum ersten Male beobachtet, dass mit Eintritt der Temperatursteigerung die Eiterausscheidung abnahm, während bei Abfall des Fiebers grössere Eitermengen im Harn erschienen. So dauerte dieser Zustand bis Frühjahr 1895, zu welcher Zeit sich hartnäckige Durchfälle einstellten. Nach einem besonders heftigen Fieberanfall bis 41° wurden im September 1895 grosse Eitermengen mit dem Urin entleert und dieser blieb danach eine Zeit lang auffallend klar. Seit dem Frühjahr 1896 nimmt die Häufigkeit der Mictionen zu, Patient befindet sich in einem vorgeschrittenen Erschöpfungszustande und kann nur selten das Bett verlassen. Am 5. 7. tritt mit starker 3 Tage andauernder Eiterentleerung durch den Darm eine plötzliche Abnahme der Beschwerden ein. Sein Körpergewicht ist von 152 auf 122 Pfund herabgegangen.

Status. Starke Abmagerung. Grosse Blässe, trockene Zunge, gänzliche Appetitlosigkeit, extreme Schwäche, so dass er sich nicht allein im Bette umzudrehen vermag. Abendliches Fieber von 38,2°. Leib tympanitisch. In rechter Seitenlage findet sich in der linken Nierengegend eine dicht unter den Bauchdecken gelegene diffuse Resistenz, die sich abwärts bis zur Nabelhorizontalen erstreckt, median ohne scharfe Grenze zwischen Parasternal- und Mamillarlinie verstreicht, nach oben hinter dem Rippenrand und der fühlbaren Milz verschwindet. Es fehlt ihr jede Spur respiratorischer Beweglichkeit. Consistenz fest, Druck wenig empfindlich. Auf Grund dieser Charaktere wird die Resistenz als ein perinephritisches Infiltrat angesprochen. Der untere Pol der rechten Niere 2 Querfinger breit unter der Spitze der 10. Rippe, nicht besonders empfindlich. Linke Uretergegend vom Bauche aus druckschmerzhaft, rechte nicht. Am Herzen nichts Abnormes. Bei der Mastdarmpalpation zeigt sich in der Gegend der Prostata eine diffuse flache harte Infiltration des Beckenbodens ohne scharfe Grenzen. Urin sauer, $^1/_2$ promill. Albumen, theils klar, theils mit eitrigem Bodensatz. Mikroskopisch ausser Leukocyten einzelne rothe Blutkörper. Stuhl frei von Eiter. Die Harnröhre durchgängig für ein Bougie No. 17 Charrière. Miction alle Stunden.

21. 7. Nephrectomie mit Winkelschnitt. Der quere Schenkel parallel zur letzten Rippe, von dessen Mitte der längs verlaufende nach abwärts läuft. Im hinteren Abschnitt der Querincision trifft man auf eine derbe Schwiele, die aus der Verwachsung der beiden Nierencapseln hervorgegangen ist. Beim Versuch, sie von der Niere abzulösen, platzt das dünnwandige, gebuckelte Organ und entleert jauchigen Eiter. Es werden nun multiple Incisionen zur Verkleinerung des Sackes gemacht, dann die Niere subcapsulär enucleirt. Bei der Freilegung des Stieles fällt die auffällige Dünnheit und Atrophie der Gefässe auf. Es bleibt eine mit dicken Schwielen ausgekleidete Höhle zurück. Tamponade.

Präparat. Die exstirpirte Niere erweist sich als ein dünnwandiger, schlaffer, vielkammriger, gebuckelter Sack, in welchem von Nierenparenchym kaum Spuren mehr anzutreffen sind.

Verlauf. Die Operation hat keinen Einfluss auf das Fieber. Urin im Durchschnitt 600 ccm pro die, mit specifischem Gewicht von 1014, sauer, mit Spuren von Albumen und minimalem Sediment von Eiterkörpern, einzelnen Blutkörpern, frei von Cylindern. Unter allmälig sinkender arterieller Spannung wird am 23. das Sensorium benommen, am 24. tritt der Tod ein.

Section. 24. 7. Wundverhältnisse normal. Median von der Wundhöhle, von ihr durch eine $^1/_2$ cm dicke, fast knorplige Schwiele getrennt, findet sich ein ausgedehnter, mit Gas und Jauche gefüllter Abscess, der zur linken Seite der unteren Brustwirbel beginnend, sich bis zur

Fossa iliaca hinzieht. Er ist an dem unteren Abschnitte seiner medianen und vorderen Wand mit einer Schlinge der Flexura sigmoidea verwachsen und steht mit ihr durch eine Perforation in Communication. Ausgedehnteste Adhäsionen bestehen zwischen den Därmen und dem Parietalperitoneum, die Organe des kleinen Beckens sind in Schwielen und Schwarten eingebettet und mit einander verlöthet. In der zurückgebliebenen Niere findet sich ein mandelgrosser Rindenabscess.

Epikrise. Der Fall entrollt uns ein nicht ganz gewöhnliches Bild von den deletärsten Folgezuständen gonorrhoischer Infection. Es sind im Wesentlichen drei Veränderungen, welche unser Interesse fesseln. Vor allem sind es die Beziehungen des paranephritischen Abscesses zur Niere, welche von den gewöhnlichen abweichend, sowohl der Diagnose wie der Therapie unüberwindliche Schwierigkeiten bereiteten. Während die meisten von der Niere ausgehenden Eiterungen in der Lumbalgegend gefunden werden, und sich von dort nach oben subphrenisch ausbreiten, nach unten der Fossa iliaca folgend in das Becken hinabsteigen, waren diese Gegenden gänzlich unbetheiligt, vielmehr der Process ausschliesslich auf eine median von der Niere gelegene Eiterung beschränkt, welche sich an der linken Seite der Wirbelsäule als ein wurstförmiger Canal in das Becken hinab erstreckte. Ihre zweite Besonderheit lag darin, dass sie keinerlei Communication mit den Hohlräumen der Pyonephrose zeigte, vielmehr von der Niere durch eine dicke, knorpelharte Schwarte getrennt war, innerhalb deren nicht die geringsten Spuren einer Continuitätspropagation der Eiterung gefunden werden konnten. Der Lage nach verhielt sich die paranephritische Höhle vollständig wie ein von der Brustwirbelsäule ausgehender median von der Niere gelegener Senkungsabscess. Ein zweiter bemerkenswerther Punkt ist die Communication des paranephritischen Abscesses mit dem Dickdarm. Die wiederholte Eiterentleerung aus dem Mastdarm war stets auf Durchbruch eines Prostataabscesses bezogen worden, anbetrachts der diffus schwartigen Beschaffenheit der Prostatagegend und des Beckenbodens. Die Erfüllung des Abscesses mit Darmgasen machte ihn für die Percussion unerkennbar und entzog ihn dadurch der Diagnose. Der dritte Umstand, der unser Interesse erregt, ist die Art der Erkrankung der 2. Niere. Hier haben wir es mit einem isolirten mandelgrossen Abscesse in einem sonst normalen Organe zu thun, dessen Ureter und Nierenbecken keinerlei krankhafte Veränderungen erkennen liess. Deshalb ist der Schluss gerechtfertigt, dass es sich um eine hämatogene metastatische Entstehung des Abscesses gehandelt hat. Der Tod trat unter den ausgesprochenen Erscheinungen der Herzschwäche ein, während die Nierenfunction bis unmittelbar vor dem Ende erhalten blieb. Die Frage, ob eine Nephrotomie den ungünstigen Ausgang vermieden hätte, muss verneint werden. Denn erstens war mit der Exstirpation der Pyonephrose kein functionsfähiges Parenchym verloren gegangen, zweitens hätte man ohne Nephrectomie den paranephritischen Abscess weder finden noch eröffnen und drainiren können. War doch selbst nach der Entfernung des Organs nicht die geringste Spur einer daneben vorhandenen Eiterhöhle zu finden. Eine median von der Niere gelegene paranephritische Eiterung kann im Interesse der Sicherung einer freien Entleerung die Nephrectomie selbst in Fällen erfordern, in denen die Beschaffenheit der Niere selbst noch eine Nephrotomie zulassen würde.

68.3. Pyonephrosis permagna dextra post gonorrhoeam. Degeneratio (amyloides?) renis sinistri. Nephrotomia incompleta. Nekrosis renis dextri. Exitus letalis.

Paul Z., 27 Jahre alt. Aufgenommen 8. 5. 93. † 6. 7. 93.

1886 Gonorrhoe. 1889 stellte sich Harnzwang mit trübem schleimigen Satz ein, welcher der

örtlichen Blasenbehandlung trotzte. Im Jahre 1890 gesellten sich Blutungen hinzu, bei längerem Anhalten des Urins Kreuzschmerzen. Seit dem Jahre 1894 magerte Pat. langsam ab. Die Harnblutungen wiederholten sich. Im Jahre 1893 Frösteln, Schmerzen in der rechten Bauchhälfte, welche sich bald von der Niere bis zur Blase erstreckten und mit der Zeit unerträglich wurden; dabei bestand fortwährend Harnzwang, der die Nachtruhe störte. Am 1. April 1893 wurde eine bedeutende Vergrösserung der rechten Niere constatirt. Daraufhin suchte er Hülfe in einem Berliner Krankenhause, woselbst die Geschwulst in der rechten Leibeshälfte für eine Leberschwellung gehalten und das Leiden als Blasenkatarrh behandelt wurde.

Status. Patient befindet sich im Zustande höchster Erschöpfung, ausserordentlich grosser Blässe und Magerkeit. Puls 144. Es besteht abendliches Fieber bis nahe an 40°. Der Spitzenstoss im 4. Intercostalraum innerhalb der Mamillarlinie; an den Herztönen nichts Abnormes. Am linken Bein Oedeme um die Knöchel; der ganze rechte Unterschenkel ist ödematös, ebenso die Adductorengegend am rechten Oberschenkel. Druck auf die Gegend der Vena femoralis am Lig. Poupartii empfindlich; daselbst ist undeutlich ein Strang zu fühlen. Die Venae epigastricae superficiales, besonders rechts dilatirt, stehen in breiter Communication mit den Venen an der Seitenwand des Thorax. Abdomen aufgetrieben, Nabel verstrichen. Der rechte Rippenbogen stärker erweitert als der linke, macht weniger grosse respiratorische Excursionen als links. Im Abdomen etwas freies Fluidum. Die obere Lebergrenze steht am oberen Rand der 5. Rippe, ihre untere Percussionsgrenze in der Nabelhorizontalen; median überschreitet sie die Mamillarlinie um 5 cm. Bei bimanueller Untersuchung fühlt man eine starke Resistenz im rechten Hypochondrium und der Lumbalgegend ohne scharfe Begrenzung, welche sich mit der Respiration nicht bewegt. Obere Grenze der Milz im 6. Intercostalraum, untere Grenze Spitze der 11. Rippe, vorderer Rand in der Mamillarlinie. Probepunction der rechten Lumbalgegend ergiebt fötiden, mit Blut gemischten Eiter. Urin von sehr penetrantem, fauligem Geruch, ist gleichmässig stark trübe, ammoniakalisch, sehr eiweisshaltig und zeigt ein starkes Sediment, welches im wesentlichen aus Eiterkörperchen und vereinzelten rothen Blutkörperchen besteht.

11. 5. Nephrotomie mit lumbalem Querschnitt. Da bei dem Zustande des Kranken keine Narkose gestattet ist, wird unter Cocaininfiltration operirt. Die Punction der freigelegten Niere ergiebt grosse Mengen jauchigen Secrets; darauf wird der Sack, soweit er frei vorliegt, incidirt. Der Abfluss wird nicht frei; es verhalten sich stets reichliche Eitermengen. Successive verjaucht und nekrotisirt die Niere, sodass fast täglich neue nekrotische Stücke entfernt werden müssen. Fieberbewegungen bestehen fort, ebenso Oedem der Beine; doch hebt sich der Appetit und die Urinbeschaffenheit wird besser. Unter stets fortschreitender Exfoliation gangränöser Nierenstücke entwickeln sich in den letzten 14 Tagen Schüttelfröste, Trockenheit der Zunge, grosse Herzschwäche und Patient erliegt am 59. Krankheitstage.

Section nicht gestattet.

Epikrise. Die Aetiologie der Niereneiterung ist in einer verschleppten gonorrhoischen Cystitis zu suchen, welche 7 Jahre bereits bestanden hatte, als Patient in aussichtslosem Zustande in unsere Behandlung trat. Mit überwiegender Wahrscheinlichkeit handelte es sich um eine gleichzeitige amyloide Degeneration der linken Niere und der Milz, hervorgerufen durch die langjährige Resorption putrider Producte. Patient war in einem so widerstandsunfähigen Zustande, dass nicht einmal eine Narkose gewagt werden konnte, ohne welche die für die Sicherheit der Eröffnung aller Höhlen unerlässliche Mobilisirung der Niere unausführbar war.

Die Folge der unvollkommenen Entleerung des Höhlenlabyrinths war eine successiv eintretende Nekrose und Verjauchung der noch vorhandenen Gewebsreste, welche alle paar Tage die Extraction grosser abgestorbener Gewebstücke ermöglichte. Es unterliegt keinem Zweifel, dass dieser Fall einer Therapie überhaupt nicht mehr zugängig war, denn weder würde er die Nephrectomie, noch eine gründliche Nephrotomie ertragen haben, welche bei der enormen Grösse und vielkammerigen Beschaffenheit der Pyonephrose eine lange Narkose erfordert hätte.

Fall **69.4.** Pyonephrosis sinistra post gonorrhoeam. Nephrectomie. Heilung.

Otto T., 25 Jahre. Aufgenommen 29. 5. 97. Entlassen 5. 7. 97.

Patient hat Masern und Scharlach in der Kindheit durchgemacht und war seitdem gesund, bis er im September 1895 eitrigen Ausfluss aus der Harnröhre bekam. Dazu gesellten sich in den ersten Tagen des October Fieber und ziehende Schmerzen in der linken Lendengegend, welche sich nur zeitweise einstellten. Das Fieber soll sich nach 4—5tägigem Bestande in unregelmässigen Intervallen wiederholt haben. Nachdem Pat. seit Ende November wieder ausser Bett war, fühlte er sich niemals ganz wohl und bekam alsbald wieder Fieber, welches bis zum 6. Januar continuirlich anhielt, verbunden mit heftigen Schmerzen in der linken Unterrippengegend. So schleppte sich der Zustand abwechselnd zwischen geringer Arbeitsfähigkeit, heftigen Schmerzen und Fieberanfällen bis zu seiner Aufnahme hin.

Status. Blasser, sehr abgemagerter Mann. Der untere Pol der linken Niere liegt bei der Inspiration in der Nabelhorizontalen, bei der Exspiration $1^1/_2$ cm höher; der obere Pol ist nicht zu umgreifen, die vordere Grenze 3 cm lateral vom äussern Rectusrand. Der Urin hochgestellt, etwas trübe, mit sehr geringem Bodensatz, welcher nach Palpation der Niere zunimmt, mikroskopisch aus Leukocyten, Eiterpfröpfen und Epithelien besteht; Cylinder fehlen. Bei Ausspülung der Blase klärt sich die Spülflüssigkeit sehr schnell. Aber bei der unmittelbar darauf folgenden Spülung ist sie sofort wieder intensiv trübe. Bei der cystoskopischen Untersuchung erkennt man die Entleerung eines dicken Eiterstrahls aus dem linken Ureter.

2. 6. Nephrectomie. Die freigelegte Niere präsentirt sich als ein grosser, mit der Umgebung vielfach verwachsener Eitersack.

Beschreibung des Präparats. Nach Entleerung des Eiters zeigt die Niere keine erhebliche Vergrösserung im Längsmesser. Die Erweiterung nimmt wesentlich die untere Hälfte des Organs ein. Die beiden Kapseln sind untereinander und mit der Niere eng verwachsen. Die nackte Niere ist blass, unregelmässig gebuckelt, stellenweise sehr dünnwandig. An verschiedenen Punkten der Oberfläche sieht man Prominenzen von Linsen- bis Erbsengrösse, von scharfem rothen Saum umgeben. Auf dem Durchschnitt erkennt man eine sehr bedeutende Ausweitung des Nierenbeckens, eine mittelstarke der Kelche. Von Nierensubstanz ist stellenweise nur eine 2—3 mm dicke Schicht erhalten, die Papillarsubstanz fast durchweg verschwunden. Die vorher erwähnten Prominenzen an der Oberfläche entsprechen keilförmigen Herden, welche zum Theil etwas über die Schnittfläche prominiren, theils blasser sind als das gesunde Gewebe, theils in ihren peripheren Partien hämorrhagische Beschaffenheit zeigen. An verschiedenen Stellen der verdünnten Nierensubstanz finden sich schwefelgelbe, über die Schnittfläche prominirende Herde. Die napfförmig umgestalteten Papillen im Grunde der Kelchhöhlen sind zum Theil durch Geschwüre mit gelbem Grunde zerstört; die Ulceration greift stellenweise auf die Kelchschleimhaut über. In einem Kelche befindet sich ein linsengrosses Concrement. Der Ureter ist nicht verdickt.

5. 7. Geheilt entlassen mit vollkommener Normalisirung des Urins.

Epikrise. In diesem Falle ist der Zusammenhang der Niereneiterung mit der Gonorrrhoe ausser Zweifel, da bereits 4 Wochen nach Eintritt des Ausflusses die ersten von der Niere ausgehenden Krankheitserscheinungen auftraten.

Fall **70.5.** Linksseitige Pyonephrose nach gonorrhoischem Blasenkatarrh. Nephrectomie. Heilung.

Herr R., 30 Jahre. Aufgenommen 3. 5. 93. Entlassen 2. 6. 93.

Vor 8 Jahren Tripper von 3monatlicher Dauer. 1889 zweite Gonorrhoe mit Blasenkatarrh, an welchen sich eine linksseitige Pyelitis anschloss mit den Symptomen von Druck in der linken Niere, trübem Urin ohne Harnbeschwerden, stärkerem Eitergehalt des ersten Morgenurins als der übrigen Urinproben. 1890 trat ein Anfall von schmerzhafter Schwellung der linken Niere ein. Ein eben solcher wiederholte sich April 1891; dumpfe Schmerzempfindungen hielten 4 Wochen an. Nach einer Spazierfahrt trat Hämaturie mit Schmerzhaftigkeit in der linken Seite ein. Während des April und Mai 1892 wiederholten sich die dumpfen Schmerzen in der linken Niere, der Urin zeigte jetzt eine Mischung von Blut und Eiter. Von nun an wechselte eitriger mit hämorrhagischem Urin. Blasenbeschwerden fehlten stets. Das Körpergewicht hat abgenommen.

Status. Beide Nieren gänzlich unfühlbar. Miction erfolgt 5 mal in 24 Stunden ohne Beschwerden. Urin stark eitrig, mikroskopisch vereinzelte rothe Blutkörper; Reaction stark sauer, Albumen 1 pro Mille. Cystoskopisch zeigen sich keine auffälligen Veränderungen der Blasenwand; der aus der linken Ureterpapille austretende Urin ist trübe.

8. 5. Nephrectomie. Die Niere bewegt sich nach Freilegung der Fettkapsel mit der Respiration, sie ist in einen grossen schlaffen Sack verwandelt.

Präparat. Die linke Niere stellt einen 25 cm langen vielkammrigen Sack dar mit enormer Dilatation der Nierenkelche, geringer des Nierenbeckens. An manchen Stellen ist die Nierensubstanz bis auf Papierdünne reducirt, insbesondere im unteren Drittel des Organs. Nur an der Vorderfläche des oberen Pols findet sich noch etwas Nierenparenchym in Fünfmarkstückgrösse. Die Schleimhaut des Nierenbeckens weissgelblich, warzig. Die Eingangsöffnungen der Kelche sind von festem sehnigen Gewebe umgrenzt.

Die oberhalb des Ureterursprungs gelegenen Abschnitte des Nierenbeckens stärker erweitert als die unteren. Der Ureter völlig normal und durchgängig. Seine Einmündungsstelle von innen betrachtet ist ein schmaler Querspalt ohne nachweisbare Klappe. Ein Hinderniss für den Abfluss in mechanischem Sinne kann nicht gefunden werden.

Verlauf. Heilung mit völlig normaler Urinbeschaffenheit.

Epikrise. Der Ausgangspunkt des Leidens ist sicher in der gonorrhoischen Cystitis zu suchen, an welche sich die erste pyelitische Attacke anschloss. Ist auch die Ursache der Infection klar, so erhalten wir durch die operative Autopsie doch keinen Aufschluss über den Grund der Retention, die zu einer so beträchtlichen Geschwulst geführt hat. Denn weder fanden wir Spuren von Ureteritis noch ein nachweisbares Hinderniss für die Entleerung. Ziehen wir gleichzeitig die ausserordentliche Dünnwandigkeit und Schlaffheit des Sackes in Betracht, sowie das Fehlen perinephritischer Verwachsungen, so hat die Vorstellung einige Wahrscheinlichkeit für sich, dass eine präexistirende Hydronephrose bestanden hat, welche erst unter dem Einfluss der gonorrhoischen Infection in die Erscheinung getreten ist. In diagnostischer Hinsicht ist der wichtigste Punkt dieses Falles die gänzliche Unfühlbarkeit der linken Niere wegen der Schlaffheit ihrer Wandungen trotz einer Längsausdehnung von 25 cm und völliger Nachgiebigkeit der nicht fettreichen Bauchwandungen.

Wir sind einer ähnlichen Beobachtung bereits einmal begegnet (Fall **53**.28), welche unter den inficirten Hydronephrosen berichtet ist. Hier gelang es der Radioskopie, was der Palpation unmöglich war. Man sollte daher nicht unterlassen, dieses Hülfsmittel in Anwendung zu ziehen, wo die Palpation versagt und die Cystoskopie aus irgend welchen Gründen nicht möglich oder resultatlos ist.

3. Pyonephrosen nach Wochenbettscystiten.

Fall **71**.6. Pyonephrosis dextra. Cystitis ulcerosa. Nephrotomie. Urämie. Tod.

Frau Marie G., 32 Jahr. Aufgenommen 15. 8. 99 bis 27. 8. 89.

Seit 1890 verheirathet. Zweite normale Entbindung Juni 1892. Am 14. Tage des Wochenbetts entstand, ohne dass jemals ein Katheterismus stattgefunden hatte, Drängen und vermehrte Häufigkeit des Urinirens mit Trübung des Harns. Dieser Zustand blieb von da ab bestehen. Der Urin war stets molkig trübe, bisweilig blutig, später übelriechend mit starkem Blutgehalt. Der Allgemeinzustand sank derart, dass Pat. den ganzen Winter 1895 im Bette zubringen musste. Ausser den Blasenbeschwerden klagt sie über Rückenschmerzen, welche vorwiegend die rechte Lumbalgegend betreffen. Sie traten zum ersten Male einige Jahre nach dem Wochenbette auf, und zwar in kolikartigen Anfällen, welche von der Taille abwärts zogen und mit Blasenkrampf einhergingen. Während diese seit 1897 nicht wieder auftraten, hat die Blutung in der letzten Zeit an Häufigkeit und Intensität zuge-

nommen. Augenblicklich fühlt sich Patientin leidlich wohl, hat Appetit, muss Nachts 5—6mal, am Tage $1^1/_2$—2stündlich uriniren.

Status. In linker Seitenlage palpirt man rechterseits einen schlaffen Sack, der abwärts bis zur Spina-Nabellinie reicht, median bis zur Mamillarlinie, nach oben nicht abzugrenzen ist. Innerhalb des Bezirks der ganz weichen, schwer fühlbaren Resistenz unterscheidet man stellenweise härtere strangartige Partien. Spitzenstoss im 5. Intercostalraum in der Mammillarlinie, der zweite Aortenton klappend.

Cystoskopie ist nur in sehr unvollkommener Weise ausführbar, weil selbst bei lange dauernder Spülung immer wieder neue Eitermengen in der ausfliessenden Flüssigkeit erscheinen. Man sieht im Bereiche des Trigonums keine Abnormität, dagegen sehr starke Wulstungen und Vertiefungen am Scheitel und den Seitenwandungen der Blase. Urin blutig, lehmig, alkalisch, enthält ca. 1 pro Mille Albumen; mikroskopisch viele frische Blutkörper, viel Schatten, Leukocyten, einzeln, zu Pfröpfen und zu grossen Eiterfetzen gruppirt, keine Cylinder. Von der Vagina aus fühlt man den Ureter als einen harten, dicken Strang. Bei einer zweiten Cystoskopie erkennt man, dass die rechte Uretermündung in eine unregelmässige, kraterförmige Oeffnung umgewandelt ist. Ihre unmittelbare Umgebung ist intensiv geröthet. Die Blasenschleimhaut ist ausgesprochen trabeculär, die Oberfläche der Trabekeln ulcerirt, zum Theil mit fest anhaftenden weisslichen Exsudatmassen belegt. Zwischen ihnen befinden sich enge Eingänge zu divertikelartigen Bildungen. Die linke Niere ist nicht palpabel.

22. 8. Nephrotomie. Die Niere an ihrer gesammten Oberfläche vom Bauchfell bedeckt, erscheint als ein grosses fluctuirendes gänzlich im Bauche gelegenes Organ. Nach ihrer Incision entleert sich mehr als ein Liter trübeitriger, nicht riechender Flüssigkeit, welche weder hämorrhagisch noch ganz so dick ist als der gewöhnlich aus der Blase entleerte Urin. Die völlige Entleerung aus der Niere erfolgt erst nach Spaltung einer grossen Anzahl von Scheidewänden zwischen den einzelnen Hohlräumen. Der freigelegte Ureter stellt einen auf Fingerdicke ausgedehnten Schlauch dar. Die retrograde Einführung verschiedener Sonden gelingt nur bis zum juxtavesicalen Theil, auch gelangt eine Einspritzung nicht in die Blase. Die Palpation des Harnleiters bis nahe an seine Blaseninsertion ergiebt nirgends eine Induration oder einen Stein. Zum Schlusse wird die Nierenwunde mit den Rändern der Bauchwunde vernäht.

Verlauf. Die Operation hat keinen Einfluss auf die Beschaffenheit des aus der Blase entleerten Harns. Aus der eröffneten Niere entleert sich kein Tropfen Urin bis zum Tode. Es besteht dauernde Uebelkeit und grosse Apathie. Die Harnmenge steigt trotz Fieberlosigkeit nicht über 700 ccm, während sie vor der Operation zwischen 1600 und 2000 betragen hatte. Am 26. 8., dem 4. Tage p. op., treten grosse Schwäche, Cheyne-Stokes'sche Athmung und fibrilläre Muskelzuckungen auf, dann Benommenheit, welche im Laufe des Tages in urämisches Coma übergeht.

Section (auf Niere und Blase beschränkt). Schwere ulceröse Cystitis. Die linke Niere von ähnlicher Beschaffenheit wie die rechte.

Epikrise. Der Verlauf dieses Falles ist besonders geeignet, das Vorurtheil zu zerstören, dass die Nephrotomie ein harmloser Eingriff sei. Der Ausgang hätte nicht schlimmer sein können, wenn man statt der Incision der äusserst destruirten Niere die Exstirpation einer völlig functionsfähigen gemacht hätte. Denn durch diesen als unschädlich betrachteten Eingriff wurde nicht nur der noch geringe Rest von Function der incidirten Niere dauernd vernichtet, sondern auch die Thätigkeit der anderen Niere soweit herabgesetzt, dass Patientin urämisch zu Grunde ging, obwohl vor der Operation niemals Anzeichen von Niereninsufficienz bemerkbar gewesen waren. Wie wir bereits bei einer ähnlichen Erfahrung in der Epikrise des Falles **62.37** hervorgehoben haben, befinden sich solche Patienten mit doppelseitiger vorgeschrittener Erkrankung der Nieren in einem so labilen Gleichgewichte, dass selbst eine Incision der Niere genügen kann, um eine Functionsstörung mit tödtlichen Ausgag zu bewirken.

Fall 72.7. Wochenbettcystitis. Aufsteigende Ureteritis und Pyonephrose der rechten mobilen Niere. Leukoplakie des Nierenbeckens. Nephrectomie. Heilung.

Frau G., 50 Jahr. Aufgenommen 22. 2. 99. Entlassen 26. 4. 99.

Patientin hat 5mal geboren, das letzte Mal ein todtes Kind vor 20 Jahren. Es folgte ein 3 Monate lang dauerndes Kindbettfieber, dann stellte sich fortwährender Harndrang und brennender stechender Schmerz in der Blase bei jeder Miction ein. In den folgenden Zeiten war der Urin abwechselnd wasserklar und molkig trübe, eitrig. Seit 3 Monaten bestehen heftige Schmerzen in der rechten Leibeshälfte, verbunden mit Anschwellung im rechten Hypochondrium, mit gleichzeitiger Steigerung der Blasenbeschwerden, abendlichem Fieber und Brechneigung, Kopfschmerzen, hartnäckiger Verstopfung.

Status. Magere, sehr blasse Frau mit trockener Zunge, unregelmässigen abendlichen Fiebersteigerungen bis zu 38,4; Puls 110, stark gespannt. Am Herzen nichts Abnormes. In der etwas prominirenden rechten Oberbauchgegend fühlt man einen Tumor, dessen oberer Umfang in der Höhe der 10. Rippe steht, dessen tiefster Punkt bis zur Kreuzung der Spina-Nabellinie mit der Mamillarlinie hinabreicht, dessen medianer Umfang die Mittellinie erreicht. Die sehr bewegliche Geschwulst sinkt bei linker Seitenlage um 3 Querfinger breit medianwärts. Ihre deutlich fluctuirende, dem Nierenbecken entsprechende mediane Partie ist durch eine Furche von dem lateralen prall elastischen festeren Antheil getrennt. Cystoskopisch prominirt die rechte Ureterpapille stärker als die linke. Die Blasenschleimhaut ist normal. Urin trübe, alkalisch, zeigt mikroskopisch massenhafte Eiterkörper und enthält entsprechenden Eiweissgehalt. Die linke Niere unvergrössert fühlbar.

1. 3. 99 Nephrectomie. Die rechte Niere liegt in grösster Ausdehnung vom Peritoneum überzogen, und zeigt eine innige Verwachsung der stark entwickelten Fettkapsel mit der Albuginea. Der durch Verdickung der Wandungen fingerstarke Ureter wird nach Unterbindung mit dem Thermocauter durchtrennt.

Präparat. Sehr starke Entwickelung des Fettgewebes am Hilus. Die Oberfläche der Niere ist glatt bis auf einige Buckel am oberen Pol. Am lateralen Rande sitzt der Oberfläche ein schwefelgelbes Granulationsgewebe von Fünfmarkstück Ausdehnung auf. Auf dem Durchschnitt zeigt sich die Nierensubstanz, in welcher Rinde und Mark nicht von einander unterschieden werden können, auf 1—$1^1/_2$ cm verschmälert. An Stelle der Pyramiden finden sich napfförmige Vertiefungen, zum Theil flache Höhlen vom Umfange eines Thalers. In einer dieser Höhlen findet sich ein pflaumengrosser Stein mit rauher Oberfläche. Im Parenchym sieht man erbsen- bis Zwanzigmarkstückgrosse Herde von schwefelgelber Farbe, zum Theil von hämorrhagischem Hof umgeben, über die Schnittfläche prominiren. Das Nierenbecken ist um das Fünffache vergrössert, zeigt in seiner das Ureterostium einschliessenden unteren Hälfte eine trockene perlmutterartig glänzende gerunzelte Oberfläche, von der einzelne lamellöse Fetzen leicht mit der Pincette abzuheben sind. Die dadurch freigelegte Fläche erscheint vollkommen cutisartig. Der fingerdicke Ureter ist bei seinem Austritt aus dem Nierenbecken gegen den unteren Pol der Niere durch eine fetthaltige mesenteriumartige Adhäsion verzogen.

Die mikroskopische Untersuchung der Nierenbeckenschleimhaut zeigt an ihrem epidermisirten Abschnitt eine nach dem Lumen gelagerte Hornschicht, dann folgt eine mehrfache Schicht von Stachel- und Riffelzellen, zu unterst eine Schicht cubischer Basalzellen. In dem Nierenparenchym fehlt theilweise das Epithel der geraden und gewundenen Harncanälchen, zum Theil ist es stark verändert, indem der Zellleib gequollen und die Kerne schlecht färbbar sind. Hier und da finden sich Epithelcylinder, im interstitiellen Gewebe Zellwucherungen.

Epikrise. Was die Deutung des Falles anbetrifft, so handelt es sich mit grösster Wahrscheinlichkeit um eine im Kindbettfieber erfolgte aufsteigende Infection einer mobilen hydronephrotisch veränderten Niere. Für den aufsteigenden Weg der Infection spricht sowohl der Beginn des Leidens mit einer Erkrankung der Blase, die sich in fortwährendem Harndrang und brennenden stechenden Schmerzen bei jeder Miction äusserte, wie die starke entzündliche Verdickung der Harnleiterwand. Andererseits wird die Präexistenz einer hydronephrotischen Veränderung wahrscheinlich durch das Zusammentreffen einer grossen Mobilität und gänzlich intraperitonealen Lagerung mit einer den Hydronephrosen zukommenden Configuration der Retentionsgeschwulst. Denn abweichend von dem gewöhnlichen Verhalten primärer Pyonephrosen hatte das ausgedehnte Nierenbecken den weitaus grössten Antheil an der Volumszunahme,

während die napfförmigen, platten und erweiterten Kelche dem gemeinsamen Hohlraum nur als flache Ausbuchtungen aufsassen. Bemerkenswerth ist die leukoplakische Veränderung eines Theiles der Nierenbeckenschleimhaut, welche zur Umwandlung des Nierenbeckenepithels in eine dicke perlmutterartig glänzende Epidermislage geführt hatte. Einem ähnlichen Befunde sind wir noch einmal im Falle **159.40** begegnet. Die Bedingungen für diese Umwandlung sind noch nicht genau bekannt. Da sie hier auf den Theil des Nierenbeckens beschränkt waren, welcher die Ureteröffnung umgab, so ist vielleicht der Schluss gerechtfertigt, dass sie als Folgezustand erschwerten Abflusses aus der Niere aufzufassen sind. Wenn nämlich das Nierenbecken seinen eiterigen Inhalt gegen die Ureteröffnung presst, ohne einen vollständigen Abfluss zu erzwingen, so werden die der Ausflussöffnung benachbarten Theile der Schleimhaut in höherem Grade als die übrigen der Combination von Irritation und Druck ausgesetzt, die, wie von Pfeifenrauchern bekannt ist, zu leukoplakischen Veränderungen der Schleimhaut führen kann.

Fall **73.8**. Aufsteigende linksseitige Pyonephrose nach Wochenbettcystitis. Fistelbildung nach Nephrotomie. Secundäre Nephrectomie. Heilung.

Frau S., 33 Jahr. Aufgenommen 22. 8. 95. Entlassen 17. 12. 95.

Anamnese. Seit 1889 verheirathet. 6 Monate später Abort im 5. Schwangerschaftsmonat. Im unmittelbarem Anschluss an diesen entstand Trübung und übler Geruch des Urins, geringe Schmerzen und Druck in der Blase, welche von nun ab andauerten. Im Februar 1892 erste Entbindung. Während der Schwangerschaft bestanden starke Blasen-, aber keine Nierenbeschwerden. Erst im Wochenbette stellten sich Schmerzen in der linken Nierengegend und Fieber ein, welche die Patientin 2 Wochen hindurch ans Bett fesselten. Die Schmerzen verminderten sich allmälig, um in der nächsten Schwangerschaft sich wieder zu verschlimmern und mit häufigem Harndrange zu verbinden. Nach der Entbindung trat wiederum eine so acute Steigerung der Beschwerden ein, dass Dr. Alsberg in Hamburg nephrotomiren musste. Doch war der Eingriff nur von vorübergehendem Erfolge. Die Wunde schloss sich zwar, aber der Urin blieb eiterhaltig. Im dritten Puerperium, Ende Juli 1894, kam es wie in den vorangehenden zu einer acuten Exacerbation. Es entstanden plötzlich heftige Schmerzen im Abdomen, Fieber, Anwachsen des pyonephrotischen Sackes bis zu Kindskopfgrösse unter völliger Klärung des Urins. Nach spontanem Durchbruch durch die Narbe entleerte sich ein halber Liter Eiter. 4 Wochen später wiederholte sich dasselbe Ereigniss, nachdem wieder der Urin klar geworden war. Deshalb wurde vom 11. September an die Fistel permanent drainirt.

Status. Gut genährte Frau, ohne Herzvergrösserung. Von der rechten Niere nur der obere Pol fühlbar. In der linken Lumbalgegend eine Nierenfistel, aus der sich eitriger Urin mit unerträglichem Gestanke entleert. Die linke Niere ist, insbesondere nach Flüssigkeitseinspritzung durch das Drainrohr, als ein grosser Sack fühlbar, dessen unterer Pol in der Höhe der Nabelhorizontalen, dessen vordere Grenze in der vorderen Axillarlinie liegt. Aus der Blase werden in 24 Stunden 700 ccm klaren, etwas eiweisshaltigen Urins entleert.

26. 8. Nephrectomie. Ausspülung des Sackes mit Borwasser und Argentumlösung, Umschneidung der Fistel und Vernähung der Ränder des umschnittenen Hautovals. Die Umschlagsfalte des Bauchfells ist durch perinephritische Adhäsion bis dicht an das die Fistel umgebende Schwielengewebe herangezogen. Es überzieht ganz unverschiebbar die den Sack umgebenden Capselschwarten, und ist seidenpapierdünn, sodass es sofort beim Versuche des Abstreifens einreisst. Es wird deshalb das Peritoneum in Situ gelassen, die perinephritische Schwiele hart am vorderen Fistelrande bis in die Nierensubstanz gespalten und diese subcapsulär enucleirt. Der enorm verdickte, wenig erweiterte Ureter, dessen Durchschnitt Thalergrösse hat, wird unterbunden und durchschnitten, schliesslich die ganz atrophischen Stielgefässe durchtrennt. Tamponade.

Präparat. Die Niere, ca. 20 cm lang, besteht aus einem System von Höhlen mit ganz dünnen, zerreisslichen Wandungen. Das Nierenbecken wenig dilatirt. Der Ureterdurchschnitt hat die Grösse eines Thalers, zeigt nur geringe Dilatation des Lumens, aber eine mächtige Hyperplasie des periureteralen Gewebes, welches sulzig infiltrirt ist.

Verlauf. Täglicher Verbandwechsel ist wegen profuser übelriechender Secretion nothwendig. 1. 9. wird Ischuria paradoxa bei alkalischem Urin bemerkt. Es besteht unwillkürlicher Abfluss bei überfüllter Blase. Die langanhaltende Blasenparese erfordert durch mehrere Wochen täglich zweimalige Katheterentleerung. In der Wundhöhle zeigt sich eine grosse Neigung zur Bildung von Eiter- und Granulationsgängen. Schliesslich bleibt ein Fistelknopf in dem unteren Winkel der sonst geheilten Wunde übrig, der eine Sonde 6 cm weit in der Richtung zum kleinen Becken eindringen lässt. Von hier gehen wiederholt phlegmonöse Entzündungen aus. Erst nach einem Jahr versiegt jede Spur von Secretion.

Epikrise. Der Fall lehrt in unzweideutiger Weise die Beziehungen der aufsteigenden Pyonephrose zu Schwangerschaft und Wochenbett. Die Krankheit beginnt mit einer Cystitis nach Abort. Jedes Wochenbett verschlimmert das Leiden, sodass im ersten die Pyonephrose zur Ausbildung kommt, im zweiten die Beschwerden recrudesciren und die Incision erfordern, im dritten die abermals recidivirte Pyonephrose durch die frühere Incisionsnarbe nach aussen durchbricht. Die post operationem von uns gemachte Erfahrung, dass Patientin im Liegen die Blase nur unvollständig zu entleeren vermochte, sodass Retention mit Ueberlaufen eintrat, giebt uns vielleicht einen Schlüssel zur Erklärung der Pathogenese des Leidens. Nach Angabe der Pat. war derselbe Zustand während des 9tägigen Krankenlagers nach dem Aborte aufgetreten, sodass es nahe liegt, eine Infection des stagnirenden Blaseninhalts durch Lochialsecret anzunehmen, an welche sich eine aufsteigende Ureteritis und Pyonephrose anschloss. Da mit der Bettlage nach jeder Entbindung die Retention wiederkehrte, so erklärt sich die jedesmal zu dieser Zeit eintretende Verschlimmerung des Nierenleidens dadurch, dass die mit der aufsteigenden Ureteritis einhergehende Abflussbehinderung eine jedesmalige Steigerung durch die paretische Ueberfüllung der Blase erfahren musste.

Die ausgesprochen ungünstige Einwirkung des Wochenbetts auf den Verlauf der Krankheit unterscheidet diesen Fall von der Mehrzahl derer, in welchen eine Beziehung zwischen Puerperium und Pyonephrose besteht. Denn es ist gewöhnlich gerade die Zeit der Schwangerschaft, in welcher die Infection der Niere entsteht oder sich steigert, während die Entbindung zu einem Nachlass der Erscheinungen zu führen pflegt. Bekanntlich vermag die Schwangerschaft durch zwei Factoren das Zustandekommen einer aufsteigenden Infection zu begünstigen; sie kann sowohl den Abfluss durch Druck des Uterus auf den Ureter erschweren, als auch zu einer venösen Stauung in den Nieren führen. Kehren die intraabdominalen Druckverhältnisse nach der Entbindung zur Norm zurück, so regulirt sich häufig der Abfluss des Harns wie des Venenblutes, sodass die krankhaften Processe der Niere sich mindern oder in leichteren Fällen gänzlich zurückbilden können. Deshalb ist bei bedenklicher Exacerbation von Pyelonephriten oder Pyonephrosen in der Schwangerschaft die künstliche Frühgeburt eine rationelle Therapie. Der Zustand des Ureters in unserem Falle zeigt, dass hier das Bindeglied zwischen der Blasen- und der Nierenaffection nicht in einer mechanischen Rückstauung, sondern in einer aufsteigenden infectiösen Entzündung des Harnleiters zu suchen ist. Denn wir finden hier nicht jene schlaffe Erweiterung eines dünnwandigen Schlauches, die wir bei einer Anzahl unserer Hydronephrosen kennen gelernt haben, vielmehr eine gewaltige ureteritische und periureteritische Verdickung der Wandungen, welche dem enormen Querschnitte zu Grunde lag. Entsprechend dieser Pathogenese ist im Gegensatz zu den secundär inficirten Hydronephrosen das Nierenbecken fast gar nicht, dagegen die Kelche enorm dilatirt. Diese Verhältnisse illustriren klar den von uns betonten Unterschied zwischen einer primären Retention, zu der sich eine spätere Infection hinzugesellt

und einer aufsteigenden Ureteropyelitis mit Retention der septischen Producte. Auf diesen anatomischen Unterschieden beruht auch die Erfolglosigkeit der nach der 2. Schwangerschaft ausgeführten Niereninicision, da ein in seinem Parenchym so schwer veränderter Ureter selbst bei völlig erhaltenem Lumen zu einer normalen peristaltischen Thätigkeit unfähig ist, ohne welche eine rückstandslose Fortschaffung des Urins aus der Niere unmöglich ist.

Die nach der Secundärexstirpation langanhaltende fistulöse Eiterung, welche zur Ausbildung immer neuer Gänge führte, ist auf das Zurücklassen des inficirten Ureters zu beziehen. Um derartigen Folgen vorzubeugen, giebt es drei Wege. Der radicalste ist die Totalexstirpation des Ureters. Der zweite Weg würde in einem vollkommenen Abschlusse des Ureterlumens von der Wunde bestehen durch Invagination und Vernähung der Ureterwände. Dieses Verfahren ist indessen nur bei erweiterten und dünnwandigen Harnleitern ausführbar. Wo das Lumen eng und die Wandungen starr sind, wie in dem vorliegenden Falle, hat man entweder den Ureterdurchschnitt ausser Contact mit der Wundhöhle zu bringen, indem man ihn in einer geeignet angelegten knopflochartigen Oeffnung der Bauchwand einnäht oder, wenn dieses Verfahren wegen Kürze und Starrheit des Rohrs nicht auszuführen ist, die Schleimhaut in grösserer Ausdehnung mittelst des Thermokauters zu verschorfen, um eine Obliteration zu erzwingen. Vermeidet man durch diese Maassnahmen auch eine Infection der Wundhöhle, so kann doch durch eine langewährende krankhafte Secretion des Ureterstumpfes eine Zersetzung des Urins in der Blase unterhalten werden. Deshalb ist bei schweren Veränderungen des Harnleiters die Totalexstirpation das beste Verfahren.

4. Pynonephrosen in Folge von Verlagerung des Uterus und andern Krankheiten der weiblichen Genitalien.

Fall 74.9. Ascendirende rechtsseitige Pyonephrosis. Nephrotomie. Secundäre Nephrectomie. Tod.

Frau H., 56 Jahr. Erste Aufnahme 8. 3. 89. Entlassung 25. 6. 89. Zweite Aufnahme 6. 5. 90. Gestorben 2. 9. 90.

Pat. acquirirte nach Geburt des dritten Kindes eine Blasenscheidenfistel, welche nach mehrfachen vergeblichen Operationsversuchen erst durch Vernähung der hinteren Muttermundlippe mit dem unteren Rande des Defectes zur Heilung gelangte. Dadurch kam der Muttermund im Blasenlumen zu liegen, und das Cavum uteri öffnete sich in die Blasenhöhle. Ende Februar 1898 erkrankte Pat. mit Schüttelfrösten, Anfang März wurde sie bettlägerig wegen starker Schmerzen in der rechten Oberbauchgegend.

Status. Hohes Fieber. Rechterseits findet sich ein grosser Nierentumor, der sich nach vorn bis zur Mamillarlinie erstreckt, nach unten 2 Querfingerbreit von der Spina anterior superior entfernt bleibt. Die Flanke ist convex ausgebuchtet, die Geschwulst fluctuirt. Es bestehen leichte Oedeme um die Malleolen. Spitzenstoss im 6. Intercostalraum 2 Querfinger breit ausserhalb der Mamillarlinie. Urin trübe, wird sehr schnell alkalisch, enthält wenig Albumen, und ausser Eiterkörperchen, keine morphotischen Bestandtheile. 24stündige Urinmenge 400.

14. 11. Nephrotomie. Die sehr vergrösserte Niere stellt ein multiloculäres, mit Eiter gefülltes Höhlensystem dar. Die enge z. Th. gänzlich aufgehobene Communication der Kelche mit dem Nierenbecken macht eine ausgedehnte Durchbrechung zahlreicher Scheidewände nöthig. Nach anfänglicher Klärung des Urins halten die Blasenbeschwerden an und werden nur durch Höllensteinausspülung gelindert. Pat. wird mit Fistel entlassen, weil jeder Versuch, das Drainrohr zu entfernen, Schmerzen in der operirten Niere zur Folge hat.

Aber auch bei gut liegendem Drainrohr traten häufig Beschwerden auf, wenn der Abfluss aus

der Fistel stockte. So blieb es ein Jahr lang unverändert, bis 14 Tage vor der zweiten Aufnahme Schmerzen in der linken Nierengend begannen.

Status. 6. 5. 90. Linke Niere hinabgesunken, beweglich, nicht sehr vergrössert, aber schmerzhaft. Rechte Niere empfindlich. Urinmenge 960—1690, specifisches Gewicht 1004—1013, alkalisch mit starkem Sediment aus Eiter, Phosphaten, rothen Blutkörpern, vereinzelten hyalinen Cylindern, mässigem Eiweissgehalt. Nach Dilatation der Fistel tritt Verminderung aller der Beschwerden ein.

23. 6. 90 sinkt die Urinmenge plötzlich auf 600 unter Auftreten von Kopfschmerzen, Erbrechen, abnormer Pulsspannung, Trockenheit der Zunge. Nach 6 Tagen sind diese urämischen Beschwerden verschwunden. Die Herabsetzung der Urinmenge bleibt bestehen, ebenso wie die schmerzhaften Retentionszustände in der rechten Niere. In der Vorstellung, dass die häufig sich wiederholenden Verhaltungen einen toxischen deletären Einfluss auf die linke Niere ausüben, wird als zwar gefährliches, aber einzig mögliches Rettungsmittel die secundäre Nephrectomie beschlossen.

25. 8. 90. Secundäre Nephrectomie.

Präparat. Das mit der Niere entfernte Stück des Ureters ist von einer faustgrossen, lipomatösen Masse umscheidet. Er geht nach oben in einen schmalen Spalt über, der als Rest des Nierenbeckens aufzufassen ist. Die Niere selbst ist zum grössten Theil in einen von bindegewebigen Septis durchzogenen fast homogenen Fettklumpen verwandelt. Nur an der Oberfläche findet man eine wenige Millimeter breite Zone eines derberen, als Rest von Nierenparenchym aufzufassenden Gewebes, in welchem auf dem Durchschnitt hie und da Abscesse von Stecknadelknopf- und Erbsengrösse erkannt werden, zum Theil mit krümelig sandigem Inhalt. S. die Abbildung Tafel IV, Fig. 1.

Am 2. 9., dem 8. Tage p. op., tritt der Tod unter urämischen Erscheinungen bei allmäligem Absinken der Harnmenge ein.

Sectionsbefund. Starke Hypertrophie des linken Ventrikels, starke Schwellung der retroperitonealen Drüsen. Linke Niere 16 : 9 : 4 cm. Die Capsel ist lateral leicht, median nur unter Substanzverlust abzuziehen. Consistenz der Niere weich. An der Oberfläche finden sich stecknadelkopfgrosse Hämorrhagien und miliare Abscesse. Dieselbe Beschaffenheit zeigt der Durchschnitt, insbesondere der verbreiterten und trüben Rindensubstanz. Die Nierenkelche stark dilatirt, mit Eiter gefüllt, in einem Kelch ein kleines Phosphatconcrement. Der linke Ureter hat 2 cm Umfang, auf der rechten Seite finden sich im Centrum einer apfelgrossen, harten, lipomartigen Gewebsmasse die unterbundenen Gefässstümpfe, sowie das renale Ende des enorm dilatirten Ureters, dessen Lumen für einen dicken Finger durchgängig ist. Er hat von seiner Durchtrennungsstelle bis zur Blase eine wechselnde Weite. In seinem an diese angrenzenden 5 cm langen Abschnitte ist er nicht dilatirt. An der oberen Grenze dieses Abschnittes zeigt er eine mässige $1^1/_2$ cm lange Strictur mit schwieliger Dickenzunahme seiner Wand. Oberhalb dieser beginnt eine zunehmende Dilatation bis zu einer ampullären Erweiterung, welche 10 cm unterhalb der renalen Durchtrennungsstelle liegt, wo er im aufgeschnittenen Zustande über die Schleimhaut gemessen 4 cm breit ist. In seiner ganzen Ausdehnung ist er von einer lipomatösen Schwarte umscheidet, welche zusammen mit dem Hiluslipom einen strausseneigrossen Tumor bildet. Die Blasenmündungen beider Ureteren sind dilatirt. Zwischen beiden Uretermündungen öffnet sich in die Blase der äussere Muttermund, allseitig durch eine weisse Narbe von dem umgebenden Schleimhautgewebe scharf abgesetzt. Durch Druck auf den Fundus uteri entleert sich Eiter in die Blase, deren Schleimhaut chronisch entzündet ist und insbesondere in der Gegend der linken Uretermündung eine frische hämorrhagische Infiltration zeigt.

Epikrise. Es handelt sich hier um einen in beide Nieren hinaufgestiegenen Process, welcher von einer Infection der Blase durch die mit ihr communicirende Uterushöhle ausgegangen ist. Diese Infection ist vermuthlich die Folge einer präexistirenden Endometritis. Der Fall zeigt in seinem anatomischen Verhalten die charakteristischen Unterschiede zwischen einer ascendirenden Pyonephrose und einer durch secundäre Infection vereiterten Hydronephrose. Im Gegensatze zu den durch Entleerungsschwierigkeiten der Blase hervorgerufenen hydronephrotischen Stauungsprocessen findet sich gar keine Dilatation im untersten Abschnitte des Harnleiters. Seine erhebliche Erweiterung in den höher gelegenen Partien ist bedingt durch eine stenosirende Verengung seiner Lichtung 5 cm oberhalb der Blasenmündung, welche ihrerseits das Produkt einer Ureteritis mit schwieliger retrahirender Verdickung der

Wandungen ist. Als weiteren Ausdruck seiner chronischen Entzündung finden wir eine enorme lipomartige Wucherung von Fettgewebe, welche ihn von seiner Mitte bis zum renalen Ende umscheidet. Ebenso charakteristisch für eine primäre aufsteigende Pyonephrose sind die an der Niere gefundenen Veränderungen. Wir fanden bei der Nephrotomie ein multiloculäres Labyrinth von Hohlräumen, welche theils unvollkommen durch sehr enge Oeffnungen mit dem wenig ausgedehnten Becken communicirten, theils bereits völlig gegen dieses abgeschlossen waren.

Eine zweite Reihe anatomischer Veränderungen lernen wir an dem durch die Exstirpation gewonnenen Präparate kennen, nämlich die Umwandlung der incidirten Niere in ein Lipom in Folge von Substitution des atrophirenden Nierenparenchyms durch das zwischen die Kelche hineinwuchernde Hilusfett. So ist an Stelle des Organs ein faustgrosser Fettklumpen getreten, dessen Abstammung von der Niere man nur noch an einer die Oberfläche überziehenden, von Abscessen durchsetzten fibrös veränderten Parenchymlamelle erkennen kann. Durch diese Umwandlung ist die nephrotomirte Niere nicht nur zu einem gänzlich unbrauchbaren Bestandtheil des Körpers geworden, sondern auch zu einem gefahrbringenden, weil der grössere Theil der vorhandenen Abscesse weder einen Abfluss nach aussen noch nach der Blase hin hatte. Die linke Niere zeigt eine pyelonephritische Infection mit vorwiegender Betheiligung des Parenchyms, theils in Gestalt multipler kleiner Abscesse, theils diffuser entzündlicher Veränderungen.

Diese anatomischen Befunde gestatten uns, einige wichtige Schlüsse bezüglich des Werthes der Nephrotomie in vorgeschrittenen Fällen von Pyonephrosen zu ziehen. Wenn es im Gegensatze zur Exstirpation die Aufgabe der Nephrotomie ist, das kranke Organ der Gesundung zuzuführen und seine Funktion dem Organismus zu erhalten, so lehrt diese Beobachtung, dass die Operation beiden Forderungen nicht gerecht geworden ist. Denn erstens ist aus der operirten Niere ein funktionsloser Fettklumpen geworden und zweitens ist es nicht einmal gelungen, die vorhandenen Eiterhöhlen zur Ausheilung zu bringen, oder ihnen wenigstens einen freien Abfluss in die Blase oder nach aussen zu verschaffen. Die Folge war, dass immer von neuem Retentionen sich einstellten, dass immer wieder neue Contaminationen der Blase durch hinabgelangende Eitermassen eintraten, welche schliesslich zu dem tödtlichen aufsteigenden pyelonephritischen Processe in der anderen Niere geführt haben. Einer solchen Erfahrung gegenüber drängt sich die Frage auf, ob nicht die primäre Entfernung der schwer pyonephrotisch veränderten rechten Niere lebensrettend gewesen wäre. Ich muss diese Frage nicht nur für diesen Fall bejahen, sondern auch für manche andere Fälle nephrotomirter Pyonephrosen. Es ist eine durchaus ungerechtfertigte Forderung, die conservative Nephrotomie unterschiedslos auf alle Pyonephrosen ausdehnen zu wollen. Ich halte vielmehr eine weit vorgeschrittene Umwandlung der Niere in ein multiloculäres System von eitererfüllten nur unvollkommen mit dem Becken communicirenden Höhlen, mit Schwund der secernirenden Substanz bis auf geringe parenchymatös und interstitiell erkrankte Rindenschichten, und schweren chronisch entzündlichen Veränderungen des Ureters für keinen Gegenstand conservativer Therapie mehr. Die Gründe hierfür sind ausführlich weiter oben unter dem Paragraphen „Grenzen der Nephrotomie“ abgehandelt.

Nach unsern Erfahrungen eignet sich die Nephrotomie nur für solche Pyonephrosen, bei welchen noch eine freie Communication zwischen Kelchen und Becken besteht, oder mit geringer Nachhilfe herzustellen ist, bei welchen ferner noch eine genügende Menge nicht schwer erkrankten, insbesondere nicht von interstitiellen Abscessen durch-

setzten Parenchyms vorhanden ist, um seine Erhaltung erstrebenswert zu machen. Derartige für die Nephrotomie günstige Verhältnisse finden sich viel seltener bei den originären Pyonephrosen als bei den secundär inficirten Hydronephrosen, bei welchen zudem die ursächlichen Abflusshindernisse häufiger zu beseitigen sind als die diffusen ureteritischen Veränderungen bei den Pyonephrosen.

Fall 75.10. Rechtsseitige Pyonephrose. Uterusvorfall. Nephrotomie. Heilung.

Frau Cäcilie P., 45 Jahre. Aufgenommen 29. 1. 89. Entlassen 12. 3. 89.

Vor 8 Jahren einzige Entbindung, in deren Folge sich ein Uterusvorfall mit starkem Ausfluss entwickelte. Vor 2 Jahren trat einige Zeit lang intermittirendes Fieber mit Schmerzen im ganzen Leibe auf. Seit $1^1/_2$ Jahren ist der Urin trübe. Ausgesprochene Rechtsseitigkeit der Schmerzen besteht erst seit acht Wochen. Im October 1888 wurde Pat. von einer Kolik befallen, die mit Brechen endete. Der Urin soll abwechselnd trübe und klar gewesen sein. Seit dem vorigen September fiebert Pat. Abends. Seit 8 Wochen ist sie bettlägerig, sehr schwach, und von Schmerzen im Leibe und Rücken geplagt.

Status. Im rechten vorgewölbten Hypochondrium liegt eine starke harte Resistenz ohne scharfe Grenzen. Urin ist eitrig und stinkend. Jetzt besteht kein Fieber, doch soll jede Nacht Hitzegefühl und Uebelkeit, verbunden mit Hungergefühl, auftreten. Puls, der vor wenigen Tagen 144 betrug, ist bei der Aufnahme auf 96, die Respiration von 50 auf 36 erniedrigt. Probepunktion im 11. Intercostalraum ergiebt stinkenden Eiter. Urin sauer, enthält sehr reichliche Eiterkörperchen, wenig hyaline Cylinder; Menge 700, Sp. Gew. 1017.

29. 1. Nephrotomie. Die Niere ist von einer dicken Schwarte bedeckt. Nach Incision gelangt man in eine vielkammrige, mit stinkendem Eiter gefüllte Pyonephrose, deren Scheidewände ausgiebig getrennt werden; Steine sind nirgends zu fühlen, Schleimhaut überall glatt. Das Parenchym ist in dem oberen Abschnitte so verdünnt, dass man durch die Wand hindurch den scharfen Leberrand fühlen kann. Die Nierenränder werden mit der Haut vernäht, die Höhle drainirt.

Verlauf. Der aus der Blase entleerte Harn wird alsbald nach der Operation fast klar. Niemals entleert sich Urin aus dem Drainrohr; zunächst nur riechender Eiter. Nach regelmässigen Thymolausspülungen wird am 14. 2. das Drainrohr entfernt. Bei der Entlassung 12. 3. entleert sich aus der Fistel nur tropfenweise klare, fadenziehende Flüssigkeit. Am 8. 10. 89 wird Pat. wieder aufgenommen. Aus der lippenförmigen Fistel entleert sich nur wenig wasserklares alkalisches nicht urinöses Secret. 9. 10. wird die Fistel spindelförmig umschnitten, die Niere von der Bauchwand abgelöst, ihre Oeffnung mit feinen Seidennähten verschlossen, darüber die Bauchwand vernäht. Heilung pr. intentione. Urin völlig normal.

Epikrise. In ätiologischer Beziehung ist vielleicht der Uterusvorfall in Verbindung mit dem starken Fluor für die Entstehung der Pyonephrose verantwortlich zu machen.

Im höchsten Maasse auffallend ist das Fehlen jeder Urinsecretion aus der nephrotomirten Niere, sowohl in der Richtung der Fistel als der Harnblase. Denn einerseits wurde der Urin alsbald nach der Operation klar, andererseits beschränkte sich die äussere Secretion auf eine geringe Eitermenge, welche bald einer fadenziehenden schleimigen Flüssigkeit Platz machte. Da durch die früher stark eitrige Beschaffenheit des Urins die Durchgängigkeit des Ureters erwiesen war, so muss entweder das Parenchym durch degenerative Processe zu Grunde gegangen oder die Nierenarterie obliterirt gewesen sein. Nur unter einer dieser beiden Voraussetzungen findet die ungewöhnlich schnelle Heilung einer so vielkammrigen Pyonephrose durch die Incision ihre Erklärung. In solchem Falle würde die Exstirpation dasselbe geleistet haben.

Fall 76.11. Pyonephrosis sinistra. Nephrectomie. Heilung.

Frau T., 40 Jahr. Aufgenommen 21. 9. 86. Entlassen.

Seit 18 Jahren kinderlos verheirathet. Gleich nach der Ehe traten Schmerzen in der linken Unterbauchgegend auf, welche eine jahrelange gynäkologische Behandlung erforderten. Seit 10 Jahren

bestehen Urinbeschwerden mit Trübung des Harns; bald danach sollen Erbrechen und Fieber beobachtet worden sein. Seit dem 12. März d. J. entwickelten sich Schmerzen in der linken Nierengegend und ein Wechsel klaren und trüben Urins. Mit eintretenden Fieberanfällen soll der Urin klar geworden sein. In der zweiten Hälfte des Juli bestand continuirliches Fieber.

28. 9. Nephrectomie. Man findet eine enorm vergrösserte, sehr tief stehende Ntere, welche ein multiloculäres, mit Jauche gefülltes Höhlensystem darstellt, fast ohne Erweiterung des Nierenbeckens. In Folge untrennbarer Verwachsungen der Kapseln wird das Organ subkapsulär enucleirt. Wegen der Kürze und schwieligen Beschaffenheit des Stiels wird die Unterbindung mittelst einer elastischen Ligatur ausgeführt und dicht vor dieser die Niere noch innerhalb ihrer Substanz durchtrennt. Der zurückgelassene Stumpf von Nierengewebe ist von miliaren kleinen Abscessherden durchsetzt und wird mittelst des Thermokauters verschorft. Auch nach der durch zögernde Abstossung der Stielligatur sehr protrahirten Heilung zeigt der Urin durch viele Monate abwechselnd katarrhalische Beimischung, abwechselnd klare Beschaffenheit, einige Male kleine Blutcoagula, und lange Zeit bleibt Schmerzhaftigkeit im Laufe des linken Ureters bestehen.

Epikrise. Ueber die Aetiologie des Leidens kann man nur Vermuthungen aussprechen. Da bei der bis dahin ganz gesunden Frau unmittelbar nach der Verheirathung entzündliche Beschwerden von Seiten des Genitalapparates entstanden, welche eine langjährige gynäkologische Behandlung erforderten, da Blasenbeschwerden folgten liegt der Verdacht einer gonorrhoischen Ansteckung am nächsten. Auch in diesem Falle tritt, wie häufig bei Pyonephrosen, die Erweiterung des Nierenbeckens gänzlich in den Hintergrund gegenüber der der Kelche, welche meistens abgeschlossene, mangelhaft oder gar nicht mit dem Becken communicirende Höhlen bis zu Apfelgrösse darstellten, ein Verhalten, welches nur beobachtet wird, wenn die Retention erst der Infection gefolgt ist. Wie in dem Falle 73.8, so hat auch hier das Zurücklassen des erkrankten Ureters zu langdauernden Störungen Veranlassung gegeben, welche sich theils in protrahirter Schmerzhaftigkeit im Bereiche seines Verlaufes zeigten, theils in immer erneuter Beimischung eiteriger Producte zu dem Urin, der zeitweise ganz klar und sauer, plötzlich wieder scheinbar ganz unmotivirt eiterig getrübt wurde und dann leicht in amoniakalische Zersetzung überging.

5. Pyonephrosen in Folge voraufgegangener Calculose.

Fall 77.12. Pyonephrose in rechtsseitiger früher steinkranker Wanderniere.

Frau L., 25 Jahr. Aufgenommen 22. 11. 88. Entlassen 5. 1. 99.

Patientin hat 5 normale Geburten durchgemacht, ist niemals krank gewesen, bis vor 4 Jahren plötzlich stechende Schmerzen in der rechten Flanke, verbunden mit Uebelkeiten und mehrmaligem Erbrechen, Schüttelfrost und Fieber auftraten. Die Schmerzen zogen sich mit Unterbrechungen über 3 Monate hin; in dieser Zeit soll der Urin weder trübe noch blutig gewesen sein. Während der Schmerzperiode kam es zum Abgang eines erbsengrossen Steines. Ein Jahr später trat eine 4 Wochen lang dauernde Hämaturie auf. Nachdem in der folgenden Zeit geringe Empfindungen vorhanden gewesen waren, trat vor 2 Jahren ein neuer Anfall auf, mit welchem der Urin stark eiterhaltig wurde und ein mandelgrosser, sowie zwei kleine Steine abgingen. Pat. musste 4 Monate das Bett hüten. Seitdem bestehen continuirliche Schmerzen und der Urin ist immer eiterhaltig.

Status. Im rechten Hypochondrium sieht man eine faustgrosse Vorwölbung, welche mit der Athmung auf- und absteigt. Der Tumor erstreckt sich einen Querfinger breit unterhalb der Nabelhorizontalen, median einen Querfinger nach links von der Parasternallinie. Bei linker Seitenlage gleitet er so weit median und abwärts, dass sein oberer Umfang 4 Querfinger breit unterhalb des Rippenbogens fühlbar wird, während seine untere Grenze ebenso tief unterhalb der Nabelhorizontalen, seine mediale in der Mittellinie liegt. Die Ureterkreuzungsstelle ist druckempfindlich, die linke Niere nicht palpabel. Der rechte Ureter vom Scheidengewölbe aus als ein bleistiftdicker Strang fühlbar.

Bei cystoskopischer Untersuchung sieht man dicken Eiter aus dem Ureter hervorquellen. Urin übelriechend mit dickeitrigem Bodensatz, sauer, sehr eiweissreich. Mikroskopisch ausser zahlreichen einzelnen und zu Pfröpfen gruppirten Eiterkörpern viel ausgelaugte rothe Blutkörper. Harnentleerung weder abnorm häufig noch schmerzhaft.

28. 11. 98 Nephrectomie mit Schrägschnitt. Nach Eröffnung der Fascia transversa eröffnet der Luftdruck einen so grossen Raum, als ob bereits eine Nierenexstirpation stattgefunden hätte. Die tief hinabgesunkene Niere von der verdickten, aus mehreren Lamellen bestehenden Fascia retrorenalis bedeckt, bildet die mediane Wand dieses Raumes. Die Fettkapsel sehr dünn und gefässreich, mit der Fascia propria verwachsen. Die Niere fast kindskopfgross, gebuckelt, fluctuirend, das Parenchym an einzelnen Stellen papierdünn. Der Ureter bedeutend verdickt und erweitert. Dicht an den grossen Gefässen liegt ein Packet geschwollener Lymphdrüsen, welche exstirpirt werden. Der abgebundene Ureterstumpf wird mit dem Thermokauter verschorft.

Verlauf. Heilung. Sofortige Normalisirung des Urins.

6. Pyonephrosen unbekannter Entstehung.

Fall 78.13. Linksseitige, den grössten Theil des Abdomens ausfüllende Pyonephrose. Obliteration des Ureters. Extraperitoneale Nephrectomie. Heilung.

Samuel Tsch., 42 Jahr. Aufgenommen 31. 1. 99. Entlassen 23. 3. 99.

Patient hat als Kind an Pocken und Malaria gelitten. Seit $3^1/_2$ Jahren bemerkt er eine stetig wachsende Anschwellung des Leibes ohne Beschwerden. Seit 6 Monaten begann Abmagerung unter Zunahme der Anschwellung; seit 3 Monaten Appetitlosigkeit, Erbrechen nach dem Essen, niemals Schmerzen. Urin soll früher trüb gewesen sein, jetzt klar; Blutbeimischung ist nie beobachtet worden. Vor 4 Wochen wurde eine Punction mit Eiterentleerung gemacht, wonach eine Verkleinerung der Geschwulst eintrat; 14 Tage später war sie so gross wie zuvor.

Status. Sehr starke Abmagerung und grosse Blässe der Schleimhaut. Das Abdomen ausserordentlich stark aufgetrieben, besonders links. Der Leibesumfang beträgt in Nabelhöhe in der Respirationspause 95 cm. Diese Auftreibung wird durch eine enorme Geschwulst verursacht, welche die ganze linke Abdominalhälfte ausfüllt und sich mit ihrem vorderen Umfange bis zur rechten Mamillarlinie erstreckt, nach unten bis zur Verbindungslinie beider oberen Darmbeinstachel reicht. In der Lumbalgegend ist nichts von dem Tumor zu fühlen. Seine laterale Grenze liegt in der Flanke, entsprechend dem schrägen Aussenrande des Quadratus lumborum. Die Geschwulst zeigt an verschiedenen Stellen ausgesprochene Fluctuation; dazwischen befinden sich, besonders unterhalb des Nabels, Partien von elfenbeinerner Härte. Das Colon verläuft in der Mitte zwischen Spina anterior und Symphyse beginnend, gradlinig an der Vorderfläche der Geschwulst nach aufwärts und wendet sich in der Höhe der Nabelhorizontalen in flachem Bogen mit aufwärts gerichteter Convexität, allmälig nach rechts ansteigend, bis zur Parasternallinie. Rechte Niere nicht palpabel. Systolisches Geräusch mit dem ersten Ton an der Herzspitze; sonst nichts Abnormes am Herzen nachweisbar, keine Varicocele.

3. 2. Nephrectomie mit v. Bergmann'schem Extraperitonealschnitt. Nach Durchtrennung der Fascia retrorenalis in der mittleren Axillarlinie erscheint die schwielig verdickte Fettkapsel, unter welcher man auf die Wand des cystischen Tumors gelangt. Zuerst wird der obere hinter den Rippen befindliche Abschnitt aus der daselbst wenig veränderten Fettkapsel ausgelöst, dann erst der abdominal gelegene. Hier sind die Kapseln durch Verschmelzung und Sklerose zu einer knorpelartigen, mehrere Centimeter dicken Platte umgewandelt. Bei der subcapsulären Enucleation des Organs reissen immer neue Cysten ein, aus denen sich Inhalt von verschiedenartigster Beschaffenheit entleert, bald gelb, bald grün, bald dunkelbraun, einmal geruchlos, einmal stinkend. Es gelingt schliesslich, den enormen Tumor ohne Verletzung des Peritoneums zu entfernen. Der Ureter wird möglichst tief unterbunden und abgeschnitten; zum Schluss erfolgt die Durchtrennung der auffallend dünnen Stielgefässe. In die nach der Entfernung des Tumors übrig bleibende kolossale retroperitoneale Höhle vermag man den ganzen Vorderarm quer hinter dem hinteren Peritonealblatt bis zum entgegengesetzten rechten Rippenbogen und bis zur rechten Spina anterior superior einzuführen. Die zurückgelassene schwartige, stellenweise knorpelartige Kapsel ist an ihrer Höhlenfläche vielfach mit ausgedehnten, schwefelgelben, zum Theil nekro-

tischen Granulationen bedeckt, welche gleichartigen Veränderungen der daselbst anliegenden Abschnitte der Nierenwand entsprechen. Ein grosser Theil dieser Schwarten wird entfernt, ein anderer mit dem scharfen Löffel von den Auflagerungen befreit, dann die Höhle tamponirt und die Bauchdeckenwunde theilweise geschlossen.

Präparat. Das enorme Organ wiegt nach vollständiger Entleerung seiner Flüssigkeit 1110 g, sein Inhalt betrug erheblich mehr als die aufgefangenen 5000 g, so dass sein Gewicht auf ca. 14 bis 15 Pfund zu veranschlagen war. Bei nachträglicher Wiederanfüllung des entleerten Sackes zeigt sich, dass ein Theil der Cysten vollkommen nach allen Seiten abgeschlossen ist, ein Theil nur durch enge Oeffnungen mit der als Nierenbecken anzusprechenden kleinen Höhle communicirt. Die Grösse der unvollkommen gefüllten Cysten schwankt zwischen der einer Faust und eines Kindskopfes. Der Ureter ist nahe seiner Insertion vollkommen obliterirt. Die Stielgefässe sind sehr eng und von sehr zarter Wandung. In einem der Kelchsäcke findet sich ein dattelkerngrosser braunschwarzer Stein. Der grösste Theil der Wandungen wird von einem äusserst derben, manchmal an Knorpel erinnernden, hier und da glasig aussehenden Gewebe gebildet. In dieses sind das Niveau überragende, rosettenförmig begrenzte, Thalergrösse erreichende Plaques eingestreut, welche aus einem brüchigen, exquisit gelben, zum Theil nekrotischen Granulationsgewebe bestehen. An diesen Stellen sind die meisten Cysten eingerissen. An den Rissen sieht man, dass hier die ganze Wand von den gelben Massen durchsetzt und gebildet ist. Mikroskopisch erweisen sich diese aus stark mit Fett imprägnirten, gewöhnlich spindeligen Zellen zusammengesetzt; zum Theil liegen die Fetttröpfchen auch extracellulär. Im Gegensatz zum grössten Theil der Cystenwände, die nur aus derbem fibrillären Gewebe bestehen und nur einzelne Querschnitte von atrophischen Harnkanälchen erkennen lassen, ist an den gelben Stellen das Gewebe viel zellreicher und zeigt stellenweise auch Rundzelleninfiltration.

Constitution des Steins. Dreizipfeliger Korallenstein. Die äussere bläulich-graue Grundsubstanz ist meistens von graubrauner amorpher Rinde umhüllt. 3,3 g. Kern Oxalat, Urate, Carbonate mit Spuren Xanthin, Eisenoxyd, Cystin. Rinde wesentlich Oxalat mit nur Spuren von Carbonaten, Xanthin, Eisenoxyd und Sulphat.

Verlauf. Heilung ohne Störung.

Epikrise. Aetiologisch liegt der Fall vollständig unklar: weder ist eine Gonorrhoe noch ein Blasenkatarrh vorangegangen, noch Erscheinungen eines Steinleidens. Der in einer Kelchcyste gefundene kleine Stein kann für die Aetiologie kaum in Frage kommen. Die totale Obliteration des Ureters muss erst spät eingetreten sein, sonst hätte sich der Tumor nicht zu einer so ungewöhnlichen Grösse entwickeln können. Hierzu stimmt auch die Angabe, dass früher der Urin eitrig, erst in späterer Zeit klar geworden sei.

In chirurgischer Hinsicht ist bemerkenswerth, dass diese grösste aller je operirten Nierengeschwülste auf retroperitonealem Wege ohne Verletzung des Bauchfells entfernt werden konnte.

Fall 79.14. Pyonephrosis lateris utriusque verisimillime tuberculosa. Nephrectomia sinistra. Heilung.

Max L., 32 Jahr. Aufgenommen 8. 12. 92. Entlassen 14. 4. 93.

Patient litt im Alter von 6 Jahren an skrophulöser Erkrankung der rechten Hüfte, im Jahre 1886 an Gonorrhoe. Im Jahre 1891 glaubte er blasenleidend zu sein, da er über fortdauernde Schmerzen in der Harnröhre, besonders der Spitze des Gliedes zu klagen hatte und starken Urindrang verspürte, der nur in der Nacht nachliess. Veränderungen in der Urinbeschaffenheit sind dem Pat. nicht aufgefallen. Nach dreimonatlicher Behandlung verschwanden die Beschwerden. Seit Juli d. J. traten Schmerzanfälle in der rechten Nierengegend von etwa einstündiger Dauer auf, während deren heftiger Drang vorhanden war mit nur tropfenweiser Entleerung eines angeblich etwas blutigen Harns. Nach Verschwinden des Anfalls ging das Uriniren leicht, aber der Urin blieb blutig. Anfänglich wiederholten sich die Anfälle in Pausen von mehreren Tagen. Dieser Zustand bestand bis vor acht Wochen, als die rechtsseitigen Schmerzanfälle plötzlich aufhörten und linksseitige permanente Schmerzen sich einstellten. Vor 14 Tagen verschwanden auch diese. Seit 4 Wochen fällt dem Pat. auf,

dass der Urin abwechselnd klar, abwechselnd eitrig und übelriechend entleert wird. Seit dem Nachlassen der Nierenschmerzen hört der Harndrang nicht mehr auf.

Status. Grosse Blässe und Abmagernng. Rechterseits besteht eine ausgeheilte Coxitis mit Spontanluxation. In der linken Flanke fühlt man einen Tumor, dessen vorderes Ende 2 Querfinger breit von der Mittellinie entfernt bleibt, dessen hinteres in der Lumbalgegend gefühlt wird, der sich nach unten bis zur Verbindung der 10. Rippenspitzen erstreckt. Der Tumor fluctuirt deutlich. Die rechte Niere ist in Rückenlage bimanuell zu fühlen, ihr unterer Rand befindet sich etwas unterhalb der Verbindungslinie der 11. Rippenspitzen. Prostata atrophisch, an Hoden und Nebenhoden nichts Abnormes. Urin sehr trübe, enthält einen schmutziggefärbten Eitersatz mit Stich ins Bräunliche, ist sauer und zeigt granulirte zerfallene Eiterkörper, reichliche Blutkörperchen und viele gröbere Partikel.

12. 12. Punctionsdrainage der linken Niere. Nachdem die Haut am lateralen Rand des Sacrolumbalis in kleiner Ausdehnung gespalten ist, wird ein dicker Trocart in die Niere gestossen, ein genau passender Gummischlauch durch die Canüle eingeführt, diese dann entfernt. Der Schlauch wird mit einigen Nähten an die Haut fixirt. Es entleert sich 290 ccm Eiter. Durch das Drainrohr wird die Niere regelmässig ausgespült. Der Eingriff hat keinen Einfluss auf das remittirende Fieber, ebenso wenig auf die Beschaffenheit des aus der Blase entleerten Urins.

18. 1. Nephrectomie. Nach Trennung der Bauchmusculatur stösst man auf Eiter im perirenalen Gewebe, welches zu einer Schwarte von $1^1/_2$ cm Ausdehnung verdickt ist. Bei der Incision der sackartig fluctuirenden Niere entleeren sich grosse Mengen Eiters aus immer neu eröffneten Höhlen. Der erhaltene Rest von Nierensubstanz ist verschwindend gering.

Verlauf. Nach der Operation dauert die Entleerung theils blutigen, theils eitrigen Urins fort. Localbehandlung der Blase ohne jede Einwirkung. Bei der Entlassung befindet sich Pat. subjectiv gut und hat sich erheblich erholt, doch bleibt der Urin stark eiweisshaltig, enthält massenhaft Eiterkörper, wenig rothe meist ausgelaugte Blutkörperchen, und ist von saurer Reaction.

Epikrise. In ätiologischer Beziehung ist der Fall nicht ganz klar gestellt. Wir waren zunächst geneigt, die Nierenerkrankung als eine von einem gonorrhoischen Blasenkatarrh aufsteigende zu betrachten. Doch ist bei gründlicher Betrachtung des Falles wahrscheinlich geworden, dass es sich um tuberkulöse Affection beider Nieren gehandelt hat. Denn einerseits war eine tuberkulöse Coxitis vorangegangen, andererseits wurde zur Zeit des Auftretens der heftigen als Blasenkatarrh aufgefassten Beschwerden eine Veränderung des Urins in Farbe oder Aussehen nicht constatirt. Auch zur Zeit der rechtsseitigen Kolikanfälle bestand die Harnveränderung nach Angabe des Patienten ausschliesslich in Blutbeimischungen, während Eiter angeblich erst 4 Wochen vor der Aufnahme beobachtet worden ist. Leider fehlte die mikroskopische Untersuchung der excidirten Niere. Immerhin ist es nicht ganz selten, dass dem unbewaffneten Auge als einfache Pyonephrosen erscheinende Erkrankungen sich bei der mikroskopischen Untersuchung als tuberkulöse erweisen, insbesondere in vorgeschrittenen Graden des Leidens, wenn die eitrige Secundärinfection dem Bilde den Stempel aufgedrückt hat, die ursprünglichen käsigen Infiltrate allmählich geschmolzen sind und die Cavernenwandungen sich unter dem Drucke der retinirten Eitermassen geglättet haben. Vergleiche hierzu Abbildung des Falles 78.13, Tafel V, Figur 4.

Fall 80.15. Pyonephrosis dextra. Perinephritis. Sepsis. Nephrotomie. Ungeheilt entlassen.

Frau Th., 66 Jahre. Aufgenommen 11. 6. 92. Entlassen 4. 7. 92.

Patientin hat 11 mal geboren, hat seit unbestimmter Zeit Schmerzen im Unterleib, welche seit 14 Tagen sehr heftig geworden sind; seit gleicher Zeit besteht eine Anschwellung des Leibes. Vor 14 Tagen hatten Schüttelfröste begonnen, welche in unregelmässigen Abständen bis jetzt wiedergekehrt sind. Die Schmerzen werden jetzt in der rechten Flanke localisirt. Vor 6 Wochen fiel der Patientin der üble Geruch des Urins auf, der trübe und dunkel war. Erscheinungen seitens der Blase waren niemals vorhanden. Nahrungsaufnahme ist seit 14 Tagen beinahe unmöglich.

Status. Pat. icterisch, cyanotisch, mit kühlen Extremitäten. Temperatur subnormal, Puls

140, irregulär, Zunge trocken. Am Kreuzbein ein ausgedehnter Decubitus. Die ganze rechte Bauchhälfte bis zur Linea alba ist von einer fluctuirenden, druckempfindlichen Geschwulst eingenommen, die rechte Lumbalgegend verbreitert, vorgetrieben, empfindlich. Die Geschwulst ist ganz unbeweglich, die linke Niere nicht fühlbar. Urin sauer, stark eiter- und eiweisshaltig, enthält Gallenfarbstoff.

11. 6. Nephrotomie ohne Narkose. Die gesammte Bauchmuskulatur im Bereiche des Schnittes ist eitrig sulzig infiltrirt. Nach Eröffnung der Niere entleert sich ein Liter aashaft stinkenden Eiters. Die Niere ist in eine multiloculäre Geschwulst verwandelt, die Communication zwischen Kelchen und Becken theils eng, theils aufgehoben.

Verlauf. Nach der Operation erholt sich Pat. etwas, doch ist der Abfluss nicht frei, sodass am 25. 6. die Septa zwischen den Kelchhöhlen ausgiebig stumpf durchbrochen werden.

Am 4. 7. verlässt Pat. auf ihren Wunsch ungebessert das Krankenhaus.

Fall 81.16. Cystitis ulcerosa. Ureteritis et Periureteritis dextra. Pyonephrosis dextra. Perinephritis phlegmonosa. Nephrectomie. Ureterectomie. Tod durch Herzlähmung.

Frl. Anastasia G., 26 Jahre alt. Aufgenommen 9. 2. 99. Gestorben 11. 2. 99.

Patientin stammt aus gesunder Familie. Die ersten Krankheitserscheinungen datiren seit 6 Jahren, zu welcher Zeit sie mit anfallsweise auftretenden Schmerzen beim Uriniren erkrankt sein soll. Diese Anfälle wiederholten sich anfangs in Monatspausen und dauerten einige Tage, kehrten später in kürzeren Abständen wieder. Ueber die Harnbeschaffenheit zu damaliger Zeit ist nichts bekannt. Vor 5 Monaten, im November 1898 begannen Fieberungen mit intermittirendem Typus, verbunden mit heftigen Schmerzen im Kreuz, welche in die rechte Leibeshälfte und das rechte Bein ausstrahlten. Die Kranke wurde derart abgezehrt und entkräftet, dass sie seit 3 Monaten das Bett nicht mehr verlassen kann.

Status. Jetzt bestehen dauernd heftige Schmerzen im Kreuz, der rechten Leibeshälfte und dem rechten Bein, absolute Appetitlosigkeit, Uebelkeiten, grösste Schwäche und Abmagerung bis auf 42 Kilo Gewicht. Auffallende Blässe der Haut und sämmtlicher Schleimhäute. Zunge trocken, belegt, viel Durst. Urin stark eitrig, mit $^1/_2$—$1\,^1/_2$ pro Mille Albumen. Miction 2stündig, Entleerung schmerzlos. Hectisches Fieber bis 38,5 Abends, Nachmittags oft Frösteln, keine Schweisse. Das rechte Bein kann in Rückenlage gestreckt werden. Im rechten Hypochondrium unmittelbar hinter den Bauchdecken ist ein harter Tumor fühlbar, der sich nach abwärts einen Daumen breit unter die Nabelhorizontale erstreckt, median 2 Querfinger breit von der Mittellinie entfernt bleibt, oben hinter dem Rippenbogen verschwindet, hinten in der Lumbalgegend fühlbar ist; daselbst besteht lebhafte Druckschmerzhaftigkeit. Es fehlt jede respiratorische Verschieblichkeit. Druck auf die Ureterkreuzungsstelle sehr empfindlich. Die linke Niere unfühlbar. Der sehr hoch gestellte Urin enthält $^1/_4$ Volumen Eiter, ist sauer, enthält nur Leukocyten, keine rothen Blutkörper, keine Cylinder, keine Tuberkelbacillen, 1—$1\,^1/_2$ pro Mille Albumen.

Cystoskopie. Die Blase fasst ohne Schmerzen 150 ccm. Neben dem rechten nicht gerötheten Ureterwulst sieht man eine Anzahl kreisrunder dellenartiger Vertiefungen mit einem hellen, wallartigen Rande, von der Grösse miliarer Tuberkel, aber ohne Aehnlichkeit mit tuberkulösen Geschwüren, da weder Exsudat auf dem Grunde, noch Röthung in der Umgebung vorhanden ist. Auch sind die Vertiefungen nicht so flach wie Lenticulärgeschwüre. Im rechten oberen Quadranten der hinteren Blasenwand findet sich eine runde, stark geröthete, gegen die übrige Schleimhaut scharf abgesetzte Stelle, in deren Bereiche weisse Knötchen wahrnehmbar werden; die übrige Blasenwand ganz intact. Vom Mastdarm aus fühlt man den rechten Ureter hart und knotig, den linken normal. Durch die Bauchdecken hindurch ist der rechte Ureter fühlbar, aber unempfindlich.

11. 2. Nephrectomie. Ureterectomie. Chloroform 30 ccm. Die $1^3/_4$ Stunden dauernde Narkose muss wegen grosser Blässe und schlechten Aussehens oft unterbrochen werden. Querschnitt parallel der 11. Rippe, von dessen vorderem Ende ein Schenkel zur Freilegung des Ureters nach abwärts geführt wird. Die Muskulatur in der Tiefe des Querschnitts starr und infiltrirt. Nach ihrer Durchtrennung quillt sofort eine grosse Eitermenge aus der Tiefe. Die Eiteransammlung liegt nicht nur perirenal, sondern communicirt durch eine Oeffnung in der den Ileopsoas bedeckenden Fascie mit einem ausgedehnten Psoasabscess. Nun wird die Niere enucleirt, welche nicht wesentlich vergrössert, aber wie eine fötale Niere stark gelappt ist und dünnwandig fluctuirt. Ihre Oberfläche ist auffallend blass, ohne erkennbare Knötchenbildung. Am obersten Theil ihrer hinteren Fläche ist sie in Mark-

stückgrösse von Granulationsgewebe bedeckt, welches der Stelle des Durchbruchs in das perinephritische Gewebe entspricht. Es folgt die totale Exstirpation des daumendicken Ureters in Verbindung mit dem knorpelharten adiposklerotischen periureteralen Gewebe. Der Ureter wird unmittelbar an seiner Blasenmündung nach Unterbindung mit dem Paquelin durchtrennt, auf diese Stelle ein Jodoformsindon geführt, die Bauchdeckenwunde bis auf den Querschnitt geschlossen. Die Operation war ohne Blutverlust verlaufen.

Verlauf. Patientin, welche während der ganzen Operationsdauer fast pulslos war, erholt sich nicht von dem Shock. Radialpuls nicht fühlbar, in der Carotis 132 Schläge. Profuser kalter Schweiss, grosse Unruhe, kein Urin. Trotz Excitantien tritt Abends 10 Uhr der Tod ein.

Präparat. Niere von annähernd normaler Grösse, Dickendurchmesser etwas vergrössert. Maasse: Länge $11^1/_2$ cm, grösste Dicke 4, Breite des oberen Pols 5, der Hilusgegend $3^1/_2$, des unteren Pols $5^1/_2$ cm. Die Nierenoberfläche ist grob gebuckelt, ähnlich der embryonalen Lappung. An der Hinterfläche, ungefähr in der Mitte von der Hilusgegend ausstrahlend, eine quer verlaufende Schnürfurche. Fibröse Kapsel an den meisten Stellen abgezogen; an der Hinterseite des oberen Pols ist sie fest adhärent und mit einem etwas zerklüfteten Granulationsgewebe belegt. Oberfläche von sehr blasser hell grauweisser Farbe, dazwischen in Gruppen stehende dunkelrothe Punkte. Auf der Schnittfläche zeigen sich die Kelche zu ca. wallnussgrossen Höhlen erweitert. Der Inhalt dieser Höhlen ist theils rein eitrig, theils schmierig, etwa von der Consistenz des Lanolins; in einer findet sich ein ca. kirschkerngrosser weisser, ziemlich harter Stein. Die Rinde ist an den meisten Stellen bis auf eine ca. 2 mm breite Zone in die Höhlenbildung aufgegangen; von den Papillen ist nirgends etwas zu erkennen. Die Wand der Höhlen springt über der Schnittfläche etwas hervor und besteht aus exquisit gelbem, unebenem Granulationsgewebe, in welches stecknadelkopfgrosse Knötchen eingelassen sind. Das Nierenbecken nicht wesentlich erweitert. An Stelle der Schleimhaut befindet sich ein grauröthliches, festes Gewebe von folgender Anordnung: netzförmige oder balkenförmige Stränge von 2 mm bis $^1/_2$ mm Dickendurchmesser ziehen theils auf der gleichen Wand bleibend, theils auf die gegenüberliegende gehend, gegen den Ureterursprung hin; die dickeren Balken theilen sich gabelig und es kommen so zwischen den Balken Lücken zu Stande. Das ganze Bild ähnelt den Trabeculae carneae, ebenso ist die Schleimhaut des Ureters beschaffen. Der Ureter ist mit dem periureteralen Gewebe zusammen etwas über daumendick; auf dem Querschnitt ist keine begrenzte Muscularis erkennbar. Das Gewebe hat einen ganz derben Charakter, ist sehnig weiss, nach aussen hin ist ziemlich reichliches Fettgewebe eingelagert.

Section. Herz ungewöhnlich klein; Muskulatur auffallend blass, hellbraun; besonders am rechten Ventrikel sehr schwach entwickelt. Klappen zart. Mikroskopisch neben geringer fettiger Degeneration geringe braune Atrophie des Herzmuskels. Milz von weicher Consistenz, blass, nicht vergrössert. Leber gross, gelb, Zeichnung deutlich. Restirende linke Niere nicht wesentlich vergrössert, von etwas festerer Consistenz. Kapsel leicht abziehbar. Oberfläche sehr blass, von ganz gleichmässiger hellgraubrauner Farbe. Auf der Schnittfläche ist die lehmfarbene Rinde von der etwas blutreicheren Marksubstanz deutlich geschieden. Rinde mässig verbreitert; Glomeruli nicht sichtbar. Nierenbeckenschleimhaut sehr blass, ohne Blutungen.

Mikroskopischer Befund der linken zurückgelassenen Niere. Die Epithelien der meisten Tubuli contorti sind nekrotisch. Ihre Conturen sind wohl noch sichtbar, doch ist der Plasmaleib stellenweise zu Schollen zerfallen. Das Chromatin der Kerne ist ausgelaugt; diese sind als helle Vacuolen im basalen Abschnitt der Zellleiber deutlich erkennbar. An den in Flemming'scher Lösung conservirten Schnitten ist fettige Degeneration nur an den relativ noch intacteren Tubuli contorti vorhanden, d. h. an solchen, deren Epithelzellen einen noch färbbaren Kern besitzen. Das Blut in den kleineren und auch etwas grösseren Gefässen enthält auffallend viele Leukocyten. Ferner befinden sich zahlreiche abgestossene Gefässendothelien im Lumen der Gefässe. Es fehlt jede Spur eines reactiven Vorgangs im interstitiellen Gewebe.

Blase. Rechter Ureter unmittelbar an seiner Mündung in die Blase abgebunden und durchschnitten. Im rechten oberen Quadranten der hinteren Blasenwand befindet sich eine nierenförmige, ca. 5 Pfennigstück grosse Stelle in der Schleimhaut von folgender Beschaffenheit: ihr Centrum wird durch eine platte, weisse, narbenähnliche Fläche gebildet, die unter dem Niveau der Peripherie liegt. Der periphere Theil der erkrankten Stelle liegt ebenfalls unter dem Niveau der übrigen Blasenschleimhaut und hebt sich durch eine, von ectatischen Gefässen herrührende Röthung scharf, manchmal etwas gezackt von der blassen Blasenschleimhaut ab. Ihre Oberfläche ist uneben, als ob es sich stellenweise um Epithelverlust handelte; keine deutliche Knötchenbildung.

Epikrise. Bezüglich der Pathogenese des Krankheitsbildes ist nicht ganz sichergestellt, ob es sich um einen aufsteigenden oder absteigenden Process gehandelt hat. Die Krankheit begann mit anfallsweise auftretenden Schmerzen beim Uriniren, welche anfänglich nur alle Monate während der Dauer einiger Tage auftraten und für cystitische Erscheinungen gehalten wurden, während über die Urinbeschaffenheit nichts bekannt ist. Das ist ein Krankheitsbild, welches jedenfalls von den bekannten Cystiten abweicht, viel eher von der Niere ausgehenden Irradiationserscheinungen entspricht. Auch der post mortem erhobene Blasenbefund zeigt keine gewöhnliche Cystitis, sondern in einer sonst gesunden Blasenschleimhaut eine ganz circumscripte Affection, welche früher ulcerös gewesen sein muss, da eine centrale Narbe vorhanden ist. Leider ist bei der Section der rechte Ureterwulst zerstört worden, sodass die cystoskopisch in seiner unmittelbaren Nachbarschaft festgestellten Veränderungen nicht mehr untersucht werden konnten. Ob diese Blasenaffection das Anfangs- oder Endglied des Processes, demnach die Anfälle von Blasenbeschwerden Irradiationen einer primären Nierenkrankheit waren, ist nicht mit Sicherheit zu entscheiden. Von den gewöhnlichen Befunden abweichend ist die netzwerkartige Veränderung der Schleimhaut des Nierenbeckens und des Ureters, sowie ein reichlicher Befund Russell'scher Körper in ihrer ganzen Ausdehnung. Ebenso ungewöhnlich ist das Uebergreifen der perinephritischen Eiterung auf die Substanz des M. ileopsoas. Der Ureter war zugleich mit der Niere entfernt worden, weil während der Operation die Möglichkeit einer tuberculösen Aetiologie nicht auszuschliessen war. Dieser Verdacht hat sich bei der mikroskopischen Untersuchung als unbegründet erwiesen. Die Patientin ist, wie die übliche Bezeichnung lautet, an Shock gestorben, d. h. an einer Herzlähmung. Das Herz war ungewöhnlich klein, hatte eine auffallend schwach entwickelte Muskulatur und zeigte neben geringer fettiger Degeneration auch eine geringe braune Atrophie. Ich betrachte diese Herzlähmung als Folge der Chloroformeinwirkung auf das mangelhaft angelegte Organ, dessen Parenchym einerseits durch langdauernde Fieberung und septische Resorption pathologisch verändert, andererseits infolge der Zerstörung der einen Niere functionell über seine Leistungsfähigkeit hinaus beansprucht, daher ermüdet war. Ob die beginnende fettige Degeneration als präexistente oder als Effect der Chloroformeinwirkung zu betrachten ist, kann nicht entschieden werden. Der bemerkenswertheste Befund ist die ausgedehnte Epithelnekrose der zweiten Niere. Da eine so schwere Erkrankung mit vollkommener Aufhebung der Secretion verbunden sein musste, kann sie unmöglich bereits vor der Operation bestanden haben, anbetrachts der Thatsache, dass diese Niere als einzig in Betracht kommende bis dahin ohne Störung functionirt hatte. Die ausgedehnte Nekrose der Epithelien kann daher nur der durch die sinkende Herzthätigkeit erzeugten Ischämie der Niere zugeschrieben werden. Dieser Auffassung entsprechend war der Process durch den Mangel jeder Spur einer reactiven Entzündung im Bindegewebe als ein ganz frischer charakterisirt. An einigen relativ intacten Tubuli contorti, deren Kerne noch färbbar waren, fand sich ein geringes Maass fettiger Degeneration, welche vielleicht als die mildere Form der ischämischen Schädigung aufzufassen ist. Auf die Verlangsamung des Blutlaufs durch Erlahmen der Herzkraft scheint mir auch die auffallend starke Leukocytose in den kleinsten wie in den grösseren Blutgefässen der Niere zu beruhen; auf eine aus eben dieser Ursache hervorgehende Ernährungsstörung der Gefässwände die ungewöhnlich reiche Endothelabstossung. Um so schwere Ernährungsstörungen hervorzurufen, bedarf es einer maximalen Erniedrigung

der Herzthätigkeit. Dass in diesem Falle die niedrigste Grenze erreicht war, zeigte sich in der von der Operation bis zum Tode dauernden 12stündigen Pulslosigkeit, leichenhaften Blässe und Kälte des ganzen Körpers.

Derartige Fälle sind wohl mangels einer anatomischen Untersuchung verschiedentlich als reflectorische Anurien nach Nierenexstirpation aufgefasst und beschrieben worden. Doch halte ich eine solche Auffassung auf Grund dieser und anderer eigener Beobachtungen für unrichtig. Denn ich kenne keinen Fall tödtlicher Anurie nach Nierenexstirpation bei präexistenter Functionsfähigkeit der zurückgelassenen Niere, in dem nicht entweder eine toxische Schädigung der Nierenepithelien durch Antiseptica oder Anaesthetica oder ein Versagen der Herzthätigkeit für das Versiegen der Nierensecretion verantwortlich zu machen war. Aehnliche Erfahrungen haben wir ausführlicher gelegentlich gleicher Vorkommnisse bei den Exstirpationen maligner Tumoren besprochen und auch dort jedesmal constatiren können, dass eine schwere Parenchymerkrankung des Herzens dem Versiegen der Nierensecretion zu Grunde lag. In schlagendster Weise wird diese Erfahrung bestätigt durch den unter gleichen Erscheinungen erfolgenden tödtlichen Ausgang der Incision einer inficirten Hydronephrose mit eingekeilteem Ureterstein im Falle **184.65**, bei welchem die Section als Ursache der totalen Functionseinstellung der zweiten bis dahin ganz normal functionirenden Niere eine vorher unerkannte ungemein ausgedehnte fettige Degeneration des Herzmuskels ergab. In der toxischen Schädigung des Myocards durch langdauernde Resorption von Retentionsproducten und hectisches Fieber haben wir einen der Factoren zu suchen, welche die Operationsresultate der Pyonephrosen ungünstiger gestalten als die der Hydronephrosen.

Fall **82.17**. Linksseitige Pyonephrose und Ureteritis aus unbekannter Ursache. Nephrectomie. Abreissung der Niere vom Gefässstiel. Blutstillung durch Tamponade. Heilung.

Frau Dr. K., 48 Jahr. Aufgenommen 12. 12. 98. Entlassen 29. 1. 99.

Seit dem 21. Jahre wurde ein übler Geruch des Urins bemerkt ohne sonstige Erscheinungen von Seiten des Harnapparats. 1884 trat im 8. Monat der Schwangerschaft Hämaturie auf, welche erst mit der Entbindung aufhörte. Im Winter 1886 erfolgte eine zweite Blutung von 3monatlicher Dauer, nach deren Schwinden der Urin sehr starken Eitergehalt bis zur Hälfte seines Volumens zeigte. Seit dieser Zeit traten jährlich Blutungen von 1—12 Wochen Dauer auf, bisweilen mehrmals in einem Jahre; dabei bestand völliges Wohlbefinden bis auf ab und zu eintretende geringe Fieberungen und etwas Druckempfindlichkeit der linken Seite. Erst seit Anfang dieses Jahres besteht Krankheitsgefühl, zeitweise Fieber und heftige Schmerzen in der linken Seite, zugleich Vermehrung der Mictionshäufigkeit. Auch will Pat. erheblich an Gewicht verloren haben.

Status. Kräftige Frau mit reichlichem Fettpolster, anämischen Schleimhäuten. Puls klein, von schwacher Spannung, 90 in der Minute. Am Herzen nichts Abnormes. Unter dem linken Rippenbogen kommt ein grosser Tumor hervor, dessen unterer Umfang bis zur Kreuzung der Mamillar- mit der Interspinalinie, dessen medianer bis zur Parasternallinie reicht. Er ist hart, gar nicht beweglich, etwas druckempfindlich. Die rechte Niere nicht palpabel. Ureterkreuzungspunkt nicht empfindlich. Der Urin stinkend, sauer, stark eiterhaltig, enthält mikroskopisch nur verfettete Eiterkörper, 2 pro Mille Albumen.

16. 2. Nephrectomie mit lumboabdominalem Schrägschnitt. Die freigelegte Niere stark gebuckelt, enorm vergrössert, dünnwandig fluctuirend, erstreckt sich hoch hinauf in den Brustkorb. Sie wird unverletzt entwickelt, der verdickte Ureter nach Unterbindung abgeschnitten, mit Thermokauter verschorft. Als der um den freigelegten auffallend dünnen Gefässstiel geführte Faden eben geschlossen werden sollte, reisst der herausgewälzte, in diesem Augenblicke vom Assistenten nicht unterstützte Tumor durch seine Schwere gänzlich von den Stielgefässen ab. Die Blutung wird durch Finger-

druck beherrscht. Da alle Versuche, die bis zur Unsichtbarkeit retrahirten Gefässe zu fassen, vergeblich sind, muss die Blutung durch feste Tamponade gestillt werden.

Verlauf. Ungestörte Heilung per secundam. Der Urin wird alsbald klar.

Präparat. Länge 21, Breite 9, Dicke 10 cm. Multiloculäre Pyonephrose mit membranartiger Verdünnung des Parenchyms, bedeutender schwielig fettiger Gewebswucherung um den Hilus. Starke Erweiterung des Lumens und erhebliche Verdickung der Wand des Ureters. In den Kelchen befinden sich durchweg braune Krümel als Residuen früherer Hämorrhagien, ausserdem einige linsengrosse Concretionen in den Kelchen. Die Schleimhaut des Nierenbeckens ist warzig. Die Kelchhälse sind stellenweise nur für ganz feine Sonden durchgängig.

Epikrise. Die Aetiologie des Processes ist unaufgeklärt geblieben. Einen nicht gewöhnlichen Zug bekommt das Krankheitsbild durch die periodisch auftretenden, lang dauernden Blutungen, deren erste während der Schwangerschaft beobachtet wurde. Dieses Ereigniss schliesst sich der häufiger gemachten Erfahrung an, dass die Gravidität zu Blutungen aus krankhaft veränderten Nieren disponirt. Doch fallen die ferneren Hämorrhagien keineswegs ausschliesslich in die Zeit der Schwangerschaft. Steinbildung kann für die Hämaturien nicht verantwortlich gemacht werden, denn einerseits wurden niemals Concretionen mit dem Urin entleert, andererseits befanden sich nur einige linsengrosse Phosphatbröckel als secundäre Producte in den zum grössten Theil abgesperrten Kelchen.

In practischer Beziehung ist das Abreissen der Niere vom Stiel unter dem Einfluss ihrer Schwere hervorzuheben. Ein solches Ereigniss kann wohl nur zu Stande kommen bei sehr erheblicher Atrophie der Gefässe, wie wir sie gerade bei grossen Pyonephrosensäcken zu beobachten Gelegenheit haben. Es ist oft in höchstem Maasse auffällig, wie dünn die Arterie ist, die ein so enormes Gebiet versorgt. Die Erklärung dafür ist offenbar darin zu suchen, dass mit der Atrophie des Parenchyms die wesentlich functionellen Zwecken dienende Blutzufuhr abnimmt. Diesem Umstande ist es wohl auch zu verdanken, dass die Tamponade genügte, um die Blutung aus dem zerrissenen Nierenstiel zu dauerndem Stillstand zu bringen.

Fall 83. 18. Pyonephrosis dextra. Perinephritis purulenta. Incision des perinephritischen Abscesses. Nephrectomie. Persistenz einer Ureterfistel.

Esther S., 43 Jahre. Aufgenommen 3. 4. 94. Entlassen 28. 9. 94.

Patientin hat 12 lebende Kinder geboren, das letzte vor $6\,^1/_2$ Jahren. Vor 15 Jahren will sie im Wochenbett bei einem heftigen Schreck einen plötzlichen Schmerz unterhalb des rechten Rippenbogens empfunden haben. Die Schmerzen traten nach einiger Zeit wieder auf und waren mit Erbrechen zuerst wässriger, dann gelb gefärbter Massen verbunden; manchmal soll auch Icterus vorhanden gewesen sein, der jedoch mit dem Aufhören der Schmerzen wieder verschwand. Seit 4 Wochen bestehen Harnbeschwerden. Der Urin ist stark getrübt, alkalisch, enthält Tripelphosphate, Eiterkörper, vereinzelte rothe Blutkörper. Es bestehen lebhafte Schmerzen in der rechten Oberbauchhälfte und abendliches Fieber bis 39,8. Die rechte Lumbal- und seitliche Bauchgegend ist stark hervorgewölbt, die Haut darüber heiss, Druck ungemein schmerzhaft; die Resistenz fluctuirt in ganzer Ausdehnung. Die linke Niere ist nicht palpabel, die Milz vergrössert.

13. 4. Incision der perinephritischen Phlegmone (Dr. Karewski). Von einer Ausdehnung der Incision auf die Niere wird wegen bedrohlicher Erscheinungen in der Narkose Abstand genommen.

2. 7. Nephrectomie. Die Niere ist in ein multiloculäres mit Jauche gefülltes Höhlensystem mit äusserst verdünnter Wand verwandelt. Die in eine derbe Schwiele eingebetteten Stielgefässe lassen sich nicht isoliren, so dass sie en masse ligirt werden müssen, ohne dass eine besondere Versorgung des Ureters möglich wäre, da er nicht zu Gesicht kommt.

Verlauf. Nach Heilung der Nephrectomie bleibt eine Fistel, welche sich niemals vollkommen schliesst, vielmehr von Zeit zu Zeit ein ausserordentlich übelriechendes Secret entleert. Wiederholte

Verhaltungen führten zu Schüttelfrösten, einmal zum Auftreten eines Erysipels. Der Urin blieb übelriechend, die Menge vermehrt. Im Laufe der folgenden Jahre kehrte Pat. häufig in das Krankenhaus zurück, theils wegen Blasenbeschwerden, theils wegen urämischer Erscheinungen, in Gestalt von Kopfschmerzen, Erbrechen und Absinken der Harnmenge. Nachdem es mehrere Male gelungen war, die urämischen Erscheinungen vorüberzuführen, stirbt Pat. am 28. 9. 97 3 Jahr 2 Monate p. op. im urämischen Coma mit Anurie.

Epikrise. Es dürfte keinem Zweifel unterliegen, dass die jauchige Secretion aus der zurückgebliebenen Fistel dem inficirten Ureter entstammte. Eine ähnliche Erfahrung hatte uns der Fall **73.8** gebracht. In einem 3. Falle **76.11** entleerten sich die ureteritischen Secrete noch monatelang nach Heilung der Pyonephrosenexstirpation in die Blase. In einem 4. Falle von Empyem des Ureters dauerten noch lange Zeit nach der Nephrectomie periodische Eiterentleerungen in die Blase unter kolikartigen Empfindungen an.

Aus diesen Beobachtungen geht hervor, dass die Ureteritis auch nach Entfernung der Niere als ein selbstständiges Krankheitsbild fortzubestehen vermag, welches die Secundärexstirpation des kranken Ureters erfordern kann.

Fall **84.19**. Pyonephrosis sinistra. Perinephritis et Paranephritis suppurativa. Nephrectomie. Tod durch Synkope 53 Stunden p. op.

Herr B., 46 Jahre. Aufgenommen 14. 5. 1900. † 18. 5. 1900.

Pat., Gastwirth, Potator strenuus, stets gesund, erkrankte im Februar 1900 an Fieber und Gliederschmerzen. Nach 5 Tagen ging Pat. aus, wurde aber sofort wieder fieberhaft. Erst Anfang März theilte er dem Arzte mit, dass er schon seit 3 Wochen Schmerzen im linken Hypochondrium dicht unter den Rippen habe. Seit dieser Zeit entwickelte sich ein hectischer Fiebertypus mit Abendsteigerungen bis 39° und leichtem Frösteln. Allmälig concentrirten sich die Schmerzen oberhalb des Darmbeinkamms in der hinteren Axillarlinie, und hier ist seit einigen Tagen eine derbe, sehr schmerzhafte Schwellung wahrnehmbar. Störungen der Harnentleerung haben nie bestanden.

Status. Der trotz 70 Pfund Gewichtsverlust immer noch sehr fette aufgedunsene Pat. zeigt wachsgelbe Blässe der Haut und der Schleimhäute. Herz. I. Ton an der Spitze unrein, II. Pulmonalton klappend. Puls 112. Arterie von sehr geringer Spannung. Links hinten unten hört man von der Spina scapulae nach abwärts pleuritisches Reiben. Im linken Hypochondrium liegt ein querovaler gänzlich immobiler unempfindlicher Tumor, der vorn von der Parasternallinie begrenzt wird, unten um 4 Querfingerbreite den Rippenrand überragt, nach hinten in der Lumbalgegend prominirt. In seinem Bereiche besteht undeutliches Fluctuationsgefühl. Punction in der Lumbalgegend ergiebt übelriechenden Eiter. Urin sauer, eiweissfrei, klar, enthält nur einige Leukocythen und Schatten.

16. 2. Nephrectomie mit Schrägschnitt. Nach Durchschneidung der Muskeln und der Fascia transversa gelangt man in der Lumbalgegend in eine grosse retrorenale mit stinkendem Eiter gefüllte Höhle, welche sich nach oben bis zur Zwerchfellskuppe, nach unten in das kleine Becken erstreckt, und zur Bildung eines Psoasabscesses geführt hat. Ueberall findet sich ausgedehnte Nekrose des Fetts und der Musculatur. Nach völliger Freilegung der Höhle durch Hinzufügung eines absteigenden Schnittes bis zur Crista ilei, und Ausräumung der nekrotischen Fetzen und des Eiters findet man an der medianen Wand die Niere, bedeckt von den beiden zu einer 2 cm dicken Schwiele verwachsenen Capseln. Nach medianer Verschiebung der peritonealen Umschlagsfalte ergiebt eine Punction durch die perirenale Schwarte Eiter. Darauf wird diese gespalten und eine zwischen ihr und der Nierenoberfläche gelegene perirenale Eiteransammlung freigelegt. Nachdem grosse Stücke der durchweg von verfetteten gelben Granulationen durchsetzten Kapselschwarte resecirt sind, liegt ganz in der Tiefe der völlig fluctuirende grosse dünnwandige Nierensack vor. Er wird subcapsulär enucleirt, und die enorme Höhle nach Entfernung der Capselreste tamponirt. Der Ureter war nicht zu Gesicht gekommen.

Verlauf. Am Operationstage Puls 120, von sehr geringer Spannung. Urin 100 cbcm. Excitantien.

17. 2. Befinden besser; auffallende Blässe. P. 106. Kein Erbrechen.

18. 2. Pat. fühlt sich gut, isst mit Appetit. Puls auf 108 hinabgegangen. Urin 500 ccm.

Sp. G. 1020, frei von Albumen. Nachmittags 5 Uhr plötzlich verfallenes Aussehen, Dyspnoe, eine Minute später Exitus im Herzcollaps.

Präparat. Das Becken vorwiegend stark erweitert. Die ausgedehnten Kelchhöhlen öffnen sich breit ohne Hals in das Nierenbecken. Das Parenchym ist sehr verdünnt. Vom Grunde der Kelche ausgehende Ulcerationen erstrecken sich bis dicht unter die Capsel. Vom Ureter findet sich nichts am Präparat. Die exstirpirten Stücke der verschmolzenen beiden Capseln stellen milchweisse, stellenweise 3 cm dicke knorpelharte Schwarten dar, welche von goldgelben Granulationen durchwachsen sind.

Epikrise. Ueber die Aetiologie des Processes lässt sich um so weniger aussagen, als der Ureter sich gänzlich der Wahrnehmung entzogen hat.

Es hat sich hier um den seltenen Fall eines vollkommen abgeschlossenen Eitersacks gehandelt. Zu keiner Zeit ist jemals Trübung des Urins bemerkt worden. Diese Thatsache spricht gegen die Deutung des Falls als einer ascendirenden Pyonephrose. Denn ist schon der vollkommene Abschluss einer solchen eine Seltenheit, so müsste diesem jedenfalls ein Stadium vorangegangen sein, in dem ihr eitriger Inhalt in die Blase gelangte. Das entgegengesetzte Verhalten lässt eher die Deutung zu, dass es sich um eine alte geschlossene Hydronephrose gehandelt habe, welche auf hämatogenem Wege inficirt worden sei. Für diese Auffassung spricht auch die Beschaffenheit des Präparats, in dem abweichend von dem gewöhnlichen Bilde der aufsteigenden Pyonephrose der grösste Antheil an der Höhlenbildung dem besonders stark dilatirten Nierenbecken zukam, in welches sich die Kelche mit ihrem grössten Umfange frei öffneten, ohne Andeutung einer halsförmigen Verengung der Communicationsöffnung, welche wir gewöhnlich bei den Pyonephrosen finden. Leider ermöglicht das Fehlen des Ureters kein Urtheil darüber, ob eine Ureteritis bestanden hat, doch spricht gerade die Thatsache, dass er bei der Exstirpation unbemerkt geblieben ist, eher für eine zarte und dünne, als für eine harte und dicke Beschaffenheit.

Von Interesse und grosser practischer Wichtigkeit war die Topographie der extrarenalen Eiteransammlungen. Die grosse unmittelbar nach Spaltung der Bauchdecken eröffnete Höhle, welche sich nach oben bis zum Zwerchfell, nach unten bis in das kleine Becken unter Zerstörung des M. ileopsoas erstreckte, war aus eitriger Einschmelzung des retroperitonealen Fettgewebes (der Massa adiposa retroperitonealis: Gerota) hervorgegangen, also ausserhalb der Fascia retrorenalis gelegen. Sie ist demnach als Paranephritis apostematosa zu bezeichnen. Die mediane Wand der Höhle wurde durch eine 2—3 cm dicke, fast knorpelharte Schwarte gebildet, welche aus der Verschmelzung und Sklerose der Capsula fibrosa, der Adiposa und der Fascia retrorenalis hervorgegangen war, und von Herden und Gängen goldgelber verfetteter Granulationen durchsetzt, aber nirgends abscedirt war. Das ist die Perinephritis fibro-adiposa resp. fibrosa. Nach Spaltung dieser derben Capsel kommt man auf das zweite zwischen ihr und dem nackten Nierenparenchym gelegene Eiterdepot. Dieses ist die seltenere Form perirenaler Eiterung, nämlich die Perinephritis apostematosa subcapsularis. Die gewöhnliche Form führt zur Vereiterung der Capsula adiposa, entweder mit Erhaltung oder nach Zerstörung der Capsula fibrosa. Ein Verhalten, wie das vorliegende, kommt nur dann zu Stande, wenn vor Eintreten einer extrarenalen Eiterung die beiden Capseln bereits durch chronische Entzündung verschmolzen und in ein schwieliges Gewebe verwandelt waren, welches der Eiterung Widerstand leistet. Kommt es dann nach Ausbildung dieses sklerosirenden Processes zu einer von der Niere ausgehenden Eiterung, so breitet sie sich zunächst subcapsulär aus und überschreitet nicht die

Barrière der Capselschwarte. Wird weiterhin auch diese von den Infectionsträgern angegriffen, so kommt es statt zur Eiterung zur Bildung von Granulationsherden und Gängen, welche durch bald auftretende Verfettung eine auffallend gelbe Farbe erhalten. Sowie diese Granulationen soweit nach aussen vorgedrungen sind, dass sie nach Durchbrechung der Fascia retrorenalis in das lockere retroperitoneale Fettgewebe gelangen, so entsteht hier eine phlegmonöse Eiterung mit Fettnekrose, welche sich extraperitoneal sowohl subphrenisch als gegen das kleine Becken zu entwickeln, auch an der Rückseite der Bauchwand unter Abhebung des Bauchfells bis zur Wirbelsäule vordringen kann. Erst wenn die Eiterung die letzte paranephritische Etappe erreicht, d. h. wenn sie ausserhalb der Fascia retrorenalis Fuss gefasst hat, pflegt der Process eine acutere Wendung zu nehmen und Fieber sowie Schmerzen zu erzeugen. Die vorangehenden Stadien verlaufen häufig latent.

Der Tod erfolgte in diesem Falle durch plötzliche Synkope 53 Stunden p. op. Obwohl keine Section gestattet war, darf man mit Sicherheit behaupten, dass organische Veränderungen der Herzmusculatur das Ereigniss herbeigeführt haben. Die Prädisposition war in einem Potatorium hohen Grades gegeben; das $2^1/_2$ Monate dauernde septische Fieber hat dem Herzen den Rest gegeben. Dieser Zustand fand seinen Ausdruck in der ungewöhnlichen wachsartigen Blässe der Haut und Schleimhäute, der dauernd hohen Pulsfrequenz, der minimalen Spannung der Arterie und der Verstärkung des 2. Pulmonaltones.

Capitel VII.

Renale, pararenale und parapelvicale Cysten.

Zweierlei Gattungen solitärer Cysten von practischem Interesse für die Nierenchirurgie sind bisher bekannt. Die einen entwickeln sich in der äussersten Schicht der Corticalsubstanz der Niere; die andern, im pararenalen Bindegewebe gelegenen, sind der Niere ohne organische Verbindung nur eng angelagert. Die renalen Cysten entspringen vorzugsweise an einem der Polenden; sie lassen nur noch in dem der Nierensubstanz unmittelbar angrenzenden Abschnitte ihrer Wand Reste comprimirter Parenchymelemente erkennen, welche zu dem Schlusse auf ihren renalen Ursprung berechtigen. Trotz ihrer Benennung sind sie nicht immer solitär, aber wenn multipel, stets nur in sehr geringer Zahl vorhanden und nie gruppirt, sondern entspringen an getrennten Stellen der Niere. Ist schon die Entstehung dieser Cysten in Dunkel gehüllt, so weiss man von der Pathogenese der pararenalen Cysten gar nichts. Selbstverständlich sind von diesen die Echinokokken, die perirenalen Hämatome, die pseudocystisch erweichten Geschwülste der Nebenniere auszuschliessen.

Sowohl die renalen wie die pararenalen Cysten können zu enormen Geschwülsten anwachsen, welche die halbe Bauchhöhle ausfüllen, und sich klinisch bisher von Hydronephrosen nicht unterscheiden liessen. In zukünftigen Fällen dürfte der Unterschied zwischen der durch Ureterkatheterismus und der durch Punktion der Cyste gewonnenen Flüssigkeit die Diagnose ermöglichen.

In Folgendem soll eine 3. bisher noch nicht bekannte Form von Cysten beschrieben werden, deren Eigenart darin besteht, dass sie trotz engster Anlagerung an die Niere weder von deren Parenchym entspringen, noch wie die pararenalen Cysten ausser Beziehung zu der Niere stehen, sondern durch eine feine Oeffnung mit dem Nierenbecken communiciren. S. Abbildung Tafel I, Fig. 4. Ihr gleich genauer zu beschreibendes Verhältniss zum Nierenbecken legt die Vorstellung nahe, dass es sich um eine congenital angelegte Ausstülpung oder Abschnürung des Nierenbeckens handeln mag. Ferner gestattet das Präparat den Schluss, dass ursprünglich eine multiloculäre Cystenbildung vorhanden war, die durch Rarefaction der Scheidewände in einen gemeinsamen Hohlraum umgewandelt ist. Dafür spricht die Zusammensetzung des Gebildes aus drei ungleich grossen Kammern, deren Communicationsöffnungen von ringförmigen, scharfkantig in das Lumen vorspringenden Falten umgeben sind, sowie

einige freie nur an ihren beiden Endpunkten der Wand ansitzende Stränge, welche als Reste rareficirter Scheidewände gedeutet werden können.

Fall 85.1. Am 31. 12. 1891 wurde der 60jährige Herr S. aufgenommen. Er gab an, seit 7 Jahren an schmerzhaftem Drang zum Wasserlassen mit häufigerer Entleerung blutigen Urins zu leiden, ohne dass die Miktionsfähigkeit gelitten hatte. Seit kurzer Zeit besteht ein beständiges Beklemmungsgefühl auf der Brust und häufiges Aufstossen.

Bei der Besichtigung des Abdomens fiel eine starke Prominenz der rechten Flanke auf, herrührend von einer ovoiden fluctuirenden Geschwulst, deren unterer Umfang in der Axillar- wie in der Mamillarlinie von der Spina-Nabellinie begrenzt wird, deren obere Grenze sich unter dem Rippenbogen verliert. Der Perkussionsschall über der Cyste ist gedämpft. Der excessiv abgemagerte Kranke klagt über gänzliche Anorexie, häufiges Erbrechen, trockene Zunge. Bei afebriler Temperatur ist die Pulsfrequenz 92, die Respirationsfrequenz 32. Ueber den Lungen hört man überall kleinblasige Rasselgeräusche; der spärliche Auswurf ist rubiginös. Die Prostata ist stark hypertrophirt. Der Urin trüb, stark eiweisshaltig, zeigt vereinzelte rothe Blutkörper. Nach anhaltendem Erbrechen erfolgte der Tod am 12. 8.

Section. Enorm erweiterte Balkenblase, starke Hypertrophie der Prostata, besonders des mittleren Lappens. Die Einmündungsstelle des rechten Ureters ist erweitert; dieser in seinem ganzen Verlauf stark dilatirt, seine Wand nicht verdickt. An dem sehr geschrumpften Spirituspräparat beträgt sein innerer Umfang 3,5 cm. Er mündet in ein mässig dilatirtes Nierenbecken; die Spitzen der Markkegel sind nicht abgeplattet, die Kelche nicht erweitert. Die kaum vergrösserte Niere lässt deutlich die Grenze von Mark und Rinde erkennen. Am unteren Pol liegt eng der Niere angelagert und anscheinend untrennbar mit ihr verbunden unmittelbar auf dem M. ileopsoas und hinter dem Ureter eine im frischen Zustande ca. kindskopfgrosse Cyste. Der Harnleiter verläuft in einem nach innen und vorn convexen Bogen fest angeheftet an der Vorderfläche der Geschwulst entlang. Beim Aufschneiden der Vorderfläche entleert sich aus der Cyste eine hämorrhagisch urinöse Flüssigkeit. Der bei Betrachtung von vorn unterhalb der Niere sichtbare Theil des Sackes besteht aus zwei übereinander liegenden ungleich grossen Kammern, die mit einander durch eine weite, von einer circulären scharfrandig vorspringenden Falte umgebene Oeffnung in Verbindung stehen. Diese Falte zeigt an ihrem hinteren Umfang einen länglichen Defect, über den sich ihr freier Rand als ein brückenförmiger Strang spannt, gleich wie der Limbus cartilagineus über die Incisura acetabuli. Die dem untern Nierenpol zunächst gelegene Abtheilung hat im Spirituspräparat ca. Apfelgrösse, die untere erreicht die Grösse eines Strausseneis. In der obern Cyste findet sich ein frei durch die Höhlung ziehender Strang, der mit seinen beiden Enden an der vorderen Wand inserirt. Ausserdem sieht man an der Cystenwand einige klappenförmige, frei in das Lumen vorspringende Falten und Leisten, ähnlich den Resten der Scheidewände, die man nach Rarefaction ursprünglich multiloculärer Cysten findet. Der Sack lässt sich im Zusammenhang mit der Capsula fibrosa stumpf von der Niere abpräpariren, ohne dass diese irgend welchen Substanzverlust erleidet. Auch gelingt mit Vorsicht seine Trennung von der fibrösen Kapsel. Nachdem man die hintere Wand des oberen Cystensacks stumpf von der anliegenden Fascie und Muskulatur abpräparirt hat, erkennt man, dass sie hinter der Niere hinaufziehend am ganzen hintern Rande des Hilus inserirt und nach oben und vorn hin ohne jede Grenze in die Wand des Nierenbeckens übergeht.

Die Nierengefässe treten am höchsten Punkte des Hilus ein. In der untern, durch die Geschwulst etwas in die Höhe und nach vorn gedrängten Wand des Nierenbeckens findet sich eine für eine feine Sonde eben durchgängige Oeffnung. Das halbkreisförmig gebogene Instrument tritt in der obern der beiden bisher freigelegten Cysten zu Tage. Durchschneidet man nun die über der Sonde liegenden Gewebe, so erkennt man, dass sich oberhalb der oberen der bisher freigelegten Cysten noch eine dritte, eierpflaumengrosse befindet, welche direct unter dem Nierenbecken liegt und sich mit ihrem Kuppelraum hinter dessen hintere Wand hinauferstreckt. In diesen Hohlraum führt zunächst die feine Oeffnung in der untern Nierenbeckenwand. Er communicirt mit dem unter ihm gelegenen zweiten durch eine für den Daumen durchgängige Oeffnung, an deren hinterem Umfang eine am Rande stark zugeschärfte halbkreisförmige Falte vorspringt, ähnlich der circulären, welche am Uebergang der mittleren in die untere Cyste gefunden wurde.

Mikroskopisches Bild der Cystenwand: Die ca. 3 mm dicke Wand besteht aus 2 Schichten. Die äussere breitere setzt sich aus fibrillärem Bindegewebe zusammen, dessen Fasern ausschliessliche Längsrichtung zeigen. Sie enthält zahlreiche mit Endothel ausgekleidete, ebenfalls meist in der Längsrichtung verlaufende Spalträume, die manchmal kein Lumen mehr erkennen lassen; auch die, welche ein Lumen besitzen, sind ohne Inhalt.

Die innere nach dem Lumen gelegene, nur den 5. Theil so breite Schicht hebt sich ziemlich scharf von der äusseren dadurch ab, dass sie zellreicher ist und die geringer entwickelten fibrillären Fasern meist senkrecht zu denen der äusseren stehen. Sie enthält kurze Züge aus Zellen mit mehr stäbchenförmigen Kernen, die ziemlich regellos angeordnet sind und sich mit van Gieson'scher Färbung gegenüber dem leuchtend roth gefärbten Gewebe durch ihre helle Farbe auszeichnen (glatte Muskelfasern?). Die allerinnerste Zellschicht ist noch lockerer, weist kein fibrilläres Bindegewebe mehr auf, zeigt dagegen vereinzelte Leukocyten und homogene, braungelb sich färbende kernlose Schollen, die manchmal fädige Struktur zeigen (Fibrin). Ein die Cyste auskleidendes Epithel ist nirgends zu finden.

Die operative Behandlung sowohl der renalen wie der pararenalen und der parapelvicalen Cysten muss eine conservative sein. Die Cysten müssen entfernt oder resecirt werden unter Erhaltung der Niere. In dem hier behandelten Falle hatten wir uns an dem Präparat überzeugt, dass eine stumpfe Ablösung des Sacks möglich war. Die dann im Nierenbecken zurückbleibende, die Communication mit den Cysten vermittelnde Oeffnung hätte vernäht werden müssen. Will man die Niere erhalten, dann muss man in allen Fällen von cystischen Geschwülsten sorgfältig präparirend operiren. Um dem Auge zu gestatten, jeden Schritt zu überwachen, bedarf es ausgiebiger Durchtrennung der Bauchwandungen. Jedes blinde Arbeiten im Dunkeln ist bei allen cystischen Geschwülsten der Niere zu verurtheilen, seien es nun wahre Cysten oder Hydronephrosen, da die Differentialdiagnose vor der Operation oft genug nicht gestellt werden wird, und ohne besondere Vorsicht auch während der Operation manchmal erst dann, wenn es zu spät ist, die Niere noch zu erhalten.

Capitel VIII.

Nierentuberculose.

Pathogenese der Nierentuberculose.

Die Erschliessung des Gebietes der Nierentuberculose für die Chirurgie ist lange durch die Anschauung verzögert worden, dass diese Krankheit in ihrer chronischen Form stets oder doch so überwiegend häufig das Endglied eines von der Blase oder dem Genitalapparat aufsteigenden Processes sei, dass ihre hämatogene Entstehung mehr ein pathologisch-anatomisches als ein chirurgisches Interesse beanspruche. Zum Festhalten an diesem Dogma hat am meisten Guyon's Autorität beigetragen. Folgende Sätze aus einer Vorlesung Guyon's über Nierentuberculose bringen die Anschauung dieses hervorragenden Urologen zum Ausdrucke[1]).

S. 585. Nous ne connaissons qu'un seul cas de tuberculose rénale primitive et unilaterale sans lésions de même nature dans la vessie, l'appareil seminal ou d'autres organes.

S. 586. D'autre part, si nous avons pu très nettement vous démontrer, que dans la tuberculose aigue le rein était directement envahi par l'intermédiaire de la circulation, pareille preuve reste à faire pour la forme chronique. Pièces en main, l'on se demande, quel est le departement de l'appareil urinaire, qui est le premier atteint, sans qu'il soit possible de résoudre la question. Rien dans leur examen attentif ne fournit d'argument décisiv en faveur de la propagation ascendante ou déscendante des lésions.

S. 593. Si nous ne pouvions, en terminant l'exposé anatomopathologique, tirer de conclusions formelles en faveur de la lésion primitive du rein ou de la vessie dans la tuberculose urinaire, nous arrivons après cette etude sémiologique à voir se grouper un ensemble déjà important de faits, qui ne sont point en faveur de l'envahissement primitive du rein.

S. 596. Que la tuberculose puisse primitivement pénetrer dans le rein, rien de mieux démontré . . . . . mais que cette penétration soit habituelle, qu'elle soit la lésion initiale de la tuberculose urinaire, rien ne permet de le croire. La clinique ne nous a fourni, que les cas qui ressortissent à la tuberculisation aigue.

S. 600. Défendre une opinion, que je crois vraie: à savoir, l'envahissement

1) Annales des maladies génito-urinaires. 1888. p. 577 ff.

secondaire et tardif du rein de la tuberculose urinaire de l'adulte, qui pour toutes les raisons que je vous ai fait connaître, est la seule qui nous interesse, n'a donc pas été ma préoccupation principale.

S. 601. Il n'y a donc pas à se faire illusion sur le benefice chirurgical d'une localisation vraie. Émettre la pensée, qu'une intervention précoce pourrait soustraire l'appareil urinaire à une infection toujours faite, et preserver l'économie, c'est se placer volontairement en dehors de toutes les notions, que fournit l'etude du sujet.

Diese Anschauungen haben sich zum Glücke der Kranken als unhaltbar erwiesen. Was die pathologische Anatomie nicht vermochte, ist der chirurgischen Erfahrung gelungen. Sie hat über jeden Zweifel sichergestellt, dass in einer grossen Zahl von Tuberculosen des Harnapparats die Niere entweder das allein oder das zuerst befallene Organ dieses Systems ist, dass demnach sowohl eine solitäre wie eine primäre Nierentuberculose vorkommt[1]).

Beweise für die Existenz der primären Nierentuberculose. Zu dieser für die Behandlung ausschlaggebenden Erkenntniss vorzudringen, war die Leichenuntersuchung weniger berufen als die Autopsie in vivo, weil jene häufiger mit abgelaufenen Fällen zu thun hat, deren vorgeschrittene Stadien nicht mehr sicher den Ausgangspunkt der Affection erkennen lassen. Die chirurgische Autopsie, die Cystoskopie und die klinische Beobachtung der Operirten dagegen haben in unzweideutiger Weise das Vorhandensein einer primären Nierentuberculose dargethan. Die Beweise hierfür werden durch folgende Thatsachen unseres eigenen Beobachtungsmaterials erbracht:

1. Durch die Section von Fällen, in welchen ausser Nierentuberculose keine anderen tuberculösen Affectionen des Urogenitalsystems gefunden wurden (Fälle **88.3** und **93.8**).

2. Durch die Beobachtung von Kranken, bei welchen nach Exstirpation der tuberculösen Niere keine krankhafte Veränderung des Urogenitalapparats zurückblieb, welche demnach durch die Operation sofort gesund geworden und dauernd geblieben sind (Fälle **89.4**, **91.6**, **86.1**, **87.2**, **94.9**, **114.28**, **115.29**).

3. Durch Fälle, in denen eine cystoskopisch nachgewiesene Beschränkung der tuberculösen Blasenveränderungen auf die unmittelbare Umgebung des Ureterostiums auf der Seite der Nierentuberculose bewies, dass es sich um einen descendirenden Process handelte (Fälle **96.11**, **97.12**, **98.13**, **99.14**, **100.15**).

4. Durch Fälle, in welchen die Section entweder den ersten Beginn einer nur auf die Umgebung der Uretermündung beschränkten frischen Tuberculose darthat (s. Tafel VIII, Fig. 2), oder eine im Verhältniss zum Alter der Nierenaffection frische Dissemination von jungen Tuberkeln in den absteigenden Harnwegen (Fall a und b).

Verhältniss der Nierentuberculose zur Genitaltuberculose. Ist es somit zweifellos festgestellt, dass die Tuberculose der Harnblase zeitlich der Nieren-

---

1) Hinsichtlich der Nomenclatur möchte ich, um Irrungen zu vermeiden, bemerken, dass ich den Ausdruck „primäre" Nierentuberculose in dem Sinne gebrauche, dass die Niere auf hämatogenem Wege als erstes Glied des Harnapparats erkrankt ist. Diese Bezeichnung soll aber nicht präjudiciren, ob im Einzelfalle die Nierentuberculose die erste Localisation der Tuberculose im Gesammtorganismus darstellt, also protopathisch ist, oder ob ihr andere tuberculöse Herde ausserhalb des Harntractus voraufgegangen sind, sie demnach deuteropathisch ist. Die Existenz einer protopathischen Nierentuberculose in dem definirten Sinne ist sichergestellt, soweit makroskopische Sectionen dieses vermögen. (S. Fall a. pag. 183).

tuberculose folgen kann, so können wir sogar weiterhin entgegen der herrschenden Anschauung darthun, dass die gleichzeitige Beobachtung von Nebenhoden- und Nierentuberculose bei demselben Patienten keineswegs in jedem Falle für eine Verbreitung des Processes vom Genital- auf den Harnapparat verwerthbar ist. Vielmehr geht durch den Nachweis völliger Intactheit der Blase in 4 Fällen gleichzeitiger Nieren- und Nebenhodentuberculose hervor, dass keine dieser beiden Affectionen sich aus der anderen durch Continuitätspropagation entwickelt haben kann und ihre Beziehung zu einander keine andere zu sein braucht, als die zweier von einander unabhängiger hämatogener Tuberkelherde. In unseren 4 Beobachtungen ging die Nebenhodentuberculose 2mal der Wahrnehmung Nierentuberculose vorauf (Fälle b und d), 2mal entwickelte sie sich erst nach ausgesprochener Erkrankung der Niere (Fälle e und 92.7), ohne dass in einem dieser 4 Fälle eine Affection der Blase das Zwischenglied gebildet hätte.

Häufigkeit der primären und der secundären Nierentuberculose. Ueber die Häufigkeit der primären im Vergleiche zur secundären Nierentuberculose giebt es keine ziffernmässigen Angaben. Ganz sicher aber ist, dass unter den zur Operation gelangenden Fällen die primäre Nierentuberculose weitaus die häufigere ist. Unter den 26 von mir operirten Fällen von Nierentuberculose befinden sich 18 sicher primäre, 3 sicher secundäre und 5 zweifelhafte[1]). Keineswegs aber ist die primäre Nierentuberculose, wie die meisten Aerzte noch immer zu glauben geneigt sind, eine seltene Affection. Denn die Zahl der von mir operirten beträgt etwa 7,2 % aller meiner Nierenoperationen mit Ausschluss der Perinephriten, die der primären und secundären zusammen gar 10,5 %. Besonders anschaulich wird die Häufigkeit der Nierentuberculose illustrirt durch den Vergleich mit anderen eiterbildenden Nierenkrankheiten, die ihnen in der klinischen Erscheinung am nächsten stehen,nämlich den primären Pyonephrosen, den inficirten Hydronephrosen und den Nierenabscessen, soweit sie nicht Folgen von Ureterfisteln sind. Von dieser Gruppe habe ich ca. 52 Fälle operirt. Addirt man zu diesen die Zahl der Tuberculosen und berechnet das Procentverhältniss der letzteren zu der Gesammtsumme, so ergiebt sich das überraschende Resultat, dass 33,3 %, also der dritte Theil der eiterbildenden Processe in der Niere tuberculös ist und dass die primären Nierentuberculosen etwa den 5. Theil betragen. Es ist sicher, dass diese Ziffer noch zu niedrig ist, da sich manche Pyonephrosen, denen man mit blossem Auge nichts Verdächtiges ansieht, bei genauerer histologischer und bacteriologischer Untersuchung als tuberculöse ergeben. Auch der Vergleich mit dem gewöhnlichsten Nierenleiden, der Nephrolithiasis, giebt ein lehrreiches Bild von der Häufigkeit der Nierentuberculose. In meiner Statistik beträgt die Zahl der operirten Tuberculösen etwa ein Drittel von der Zahl der operirten Nierensteinkranken. Bei dem anerkannt häufigen Vorkommen der Nierensteine drückt dieses Verhältniss am deutlichsten die grosse Verbreitung der Nierentuberculose aus.

Prädisposition des weiblichen Geschlechts für die primäre Nierentuberculose. Auffallend ist in meiner eigenen wie in den vorhandenen Sammelstatistiken die überwiegende Häufigkeit der Operationen wegen Nierentuberculose bei

---

1) Nachtrag bei der Correctur: Inzwischen sind noch 4 Fälle von primärer Nierentuberculose ohne Betheiligung der Blase mit Glück nephrectomirt worden, so dass 22 Fälle von primärer 8 Fällen von secundärer oder in ihrer Genese zweifelhafter Tuberculose gegenüberstehen.

Frauen. Unter den 26 von mir operirten Fällen finden sich 16 Frauen = 61,5 %, unter 17 Patienten mit sicherer primärer Nierentuberculose sogar 13, also 76,4 %. In Facklam's Sammelstatistik (Langenbeck's Archiv Bd. 45, S. 716) kommen 73 Operationen an Frauen auf 30 bei Männern, also 70 %, ein Verhältniss, welches sich nicht wesentlich von dem meinen unterscheidet. Aus diesen Zahlen, welche sich ausschliesslich auf operirte Fälle beziehen, ist indessen nicht ohne Weiteres der Schluss zu ziehen, dass die Nierentuberculose überhaupt bei Frauen häufiger sei als bei Männern. Vielmehr kommt bei diesen die ascendirende Form entschieden häufiger vor als beim weiblichen Geschlecht; da aber die aufsteigende Nierentuberculose begreiflicherweise viel seltener Gegenstand operativer Behandlung ist als die primäre, so erklärt sich aus dieser Thatsache zum Theil das Ueberwiegen der Frauen unter den operirten Fällen.

Unterschiede der Geschlechter hinsichtlich der Combination von Tuberculose des Harn- und Geschlechtsapparates. Während die Combination von Genitaltuberculose mit Tuberculose des Harnapparates bei Männern nicht selten gefunden wird, habe ich dieses Zusammentreffen bei Frauen niemals gesehen, und ist, soweit mir bekannt, nur von einer Seite beobachtet worden. In einer Mittheilung von Dr. F. v. Mandach[1]) findet sich ein Fall beschrieben, bei dem 2 Jahre nach Exstirpation einer linksseitigen tuberculösen Pyonephrose die Entfernung beider Tuben und Ovarien wegen Tuberculose ausgeführt wurde.

Prädisposition des Lebensalters für primäre Nierentuberculose. Die grösste Häufigkeit der primären Nierentuberculose fällt in das 3. und 4. Decennium, nämlich 80 % unter meinen operirten Fällen. Nur einer unter ihnen liegt jenseits des 5., und zwar im 6. Decennium. Eine seltene Beobachtung von primärer Nierentuberculose bei einem nicht operirten 8jährigen Knaben habe ich unter Vorlegung des Sectionbefundes im Jahre 1879 der Berliner medicinischen Gesellschaft mitgetheilt.

Fall a. Hier handelte es sich um eine primäre protopathische Nierentuberculose. Die von käsigen Cavernen durchsetzte enorme Niere erstreckte sich durch die ganze Länge der Bauchhöhle. Der Ureter war knotig verdickt und hart, seine Einmündungsstelle in die Blase umgeben von gruppirten frischen Miliartuberkeln, die übrige Blasenschleimhaut war völlig normal, mit Ausnahme einiger weniger zerstreuter junger miliarer Knötchen im Bereiche des Trigonum; eben solche fanden sich auf der Schleimhaut der Pars prostatica; am Orificium externum urethrae ein linsengrosses flaches Geschwür mit überragendem, ausgezackten, graugelben Rande, in dessen Grunde Tuberkelknötchen erkennbar waren. Weder in den Genitaldrüsen noch in den Lungen oder irgend einem anderen Organ war eine Spur von Tuberkeln zu finden.

Gegenstand der chirurgischen Behandlung sind nur die chronischen Formen der Nierentuberculose; die acuten sind Theilerscheinungen der acuten Miliartuberculose und als solche von keinem operativen Interesse.

Eine der wichtigsten Thatsachen, deren Erkenntniss die operative Behandlung der primären chronischen Nierentuberculose erst ermöglicht hat, ist ihr überwiegend einseitiges Vorkommen in den frühen und mittleren Entwickelungsstadien, in denen die Nephrectomie noch Aussicht auf radicale Heilung giebt, während bei sehr langem Bestande der Krankheit gewöhnlich der gesammte Harnapparat in Mitleidenschaft gezogen ist. Hierfür sollen die ziffermässigen Belege bei Betrachtung der Erkrankungen der zweiten Niere gebracht werden.

---

1) Correspondenzblatt für Schweizer Aerzte. 1884. No. 3.

Anatomie der primären Nierentuberculose.

Unter den primären Nierentuberculosen haben wir 3 verschiedene anatomische Typen kennen gelernt, welche sich auch hinsichtlich der Symptome, der Prognose, bisweilen auch des operativen Verfahrens von einander unterscheiden. Diese drei Erscheinungsweisen sind:

1. Die käsig-cavernöse, auch als Phthisis caseosa renis bezeichnete, aus welcher sich durch Mischinfection die tuberculöse Pyonephrose entwickeln kann.
2. Die tuberculöse Ulceration der Papillenspitzen.
3. Die chronische disseminirte tuberöse oder Knotenform, welche sich von der acuten miliaren Tuberculose durch das einseitige Vorkommen, die Chronicität und die Grösse der Knoten unterscheidet.

1. Käsig-cavernöse Form der primären Nierentuberculose. Die Cavernen gehen theils aus Einschmelzung verkäster Tuberkelherde des Parenchyms, theils aus Ulcerationen der Kelche hervor, zu denen sich fast immer in späteren Stadien des Processes eine Eiterung gesellt, welche bisweilen putridem Character annimmt. Sie unterscheiden sich von den aus Erweiterung der Kelche bei einfachen Pyonephrosen hervorgegangenen Höhlen durch die Unregelmässigkeit ihres Conturs, die zerfressene Beschaffenheit ihrer Wand, ihre ganz ungleichmässige Grösse und ihre ungleiche Entfernung von der Oberfläche. Auf dem Durchschnitt sind sie häufig von einem schmalen Saume tuberculösen über die Schnittfläche vorspringenden Granulationsgewebes umgeben, das oft eine froschleichartige Beschaffenheit zeigt und eingesprengte Knötchen erkennen lässt. In vorgeschrittenen Stadien der Abscessbildung können sich diese Unterschiede immer mehr verwischen, indem die Höhlen durch Druck des stagnirenden Inhalts regelmässiger kuglig werden und glatte Wandungen bekommen. In den weitgediehenen Graden tuberculöser Pyonephrosen kann deshalb die Unterscheidung von der einfachen Pyonephrose ohne genaue histologische und bacteriologische Untersuchung schwer oder unmöglich sein. Diese Veränderungen werden in anschaulicher Weise durch die Abbildungen Tafel V, Fig. 3 u. 4 illustrirt. Während Fig. 3 das characteristische Aussehen der tuberculösen Cavernen wiedergiebt, macht die gleichfalls tuberculöse Niere der Fig. 4 für das blosse Auge den Eindruck einer gewöhnlichen Pyonephrose. Als ein erschwerender Umstand für die makroskopische Unterscheidung kommt noch hinzu, dass auch bei nicht tuberculösen Pyonephrosen bisweilen mit den Kelchen nicht communicirende Höhlenbildungen vorkommen, die durch eitrige Einschmelzung von Entzündungsherden des Parenchyms entstanden sind. Der Ort der ersten Entstehung der Tuberkeln ist häufig die Grenze von Mark- und Rindensubstanz. In den vorgeschrittenen Fällen findet man das von Cavernen nicht zerstörte Parenchym meistens von kleinen, frischen oder verkästen Knötchen durchsetzt, die man am leichtesten auf der Nierenoberfläche nach Abziehen der Capsula propria erkennt. Doch darf man der Untersuchung mit unbewaffnetem Auge nicht immer trauen, da auch bei aufsteigenden, einfach entzündlichen Processen eben daselbst miliare Herde vorkommen, welche eine täuschende makroskopische Aehnlichkeit mit Miliartuberkeln haben können.

Isolirte Erkrankung der Nierenpole. An Präparaten, welche aus frühen Stadien des Processes stammen, überzeugt man sich, dass nicht selten die Niere nur partiell erkrankt ist, und zwar vorwiegend an einem der beiden Pole, häufiger am unteren, seltener am oberen. Man findet Fälle, wo ausser einem polaren Herde das ganze übrige Parenchym frei von Tuberculose ist. So war in 2 von unseren Fällen

in der That der Process ausschliesslich auf den oberen Pol beschränkt (**97.**12, **111.**25). (Vergl. Abbildung Tafel VIII, Fig. 1.) In vielen andern Fällen der cavernösen Form war die untere Hälfte der Niere entweder allein befallen oder die Destruction daselbst am weitesten gediehen, hatte daher dort vermuthlich ihren Ausgang genommen.

Auf die anatomische Ursache der bisweilen zu beobachtenden Beschränkung der primären hämatogenen Tuberculose auf einen Nierenpol werfen die Untersuchungen meines früheren Assistenten Dr. Zondeck[1]) einiges Licht. Er fand an vollendet gelungenen corrodirten Injectionspräparaten der Niere, dass nicht selten einer der beiden Nierenpole durch einen besonderen aus der Aorta oder der Arteria renalis entspringenden Ast versorgt wird, dessen capillare Verzweigungen keinerlei Communication mit dem Gefässgebiet der übrigen Niere haben. (Textabbildung Fig 7, 7a).

Fig. 7.

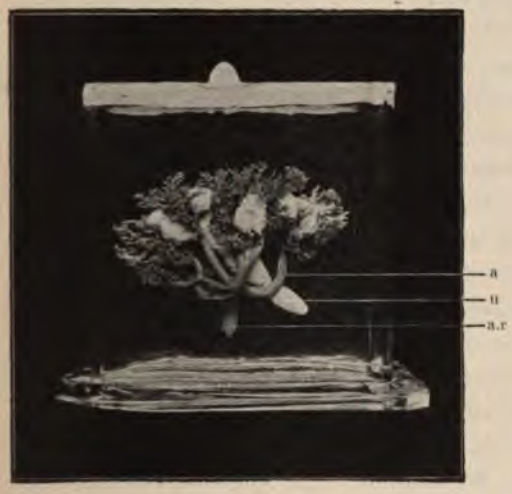

Fig. 7a.

Gefässversorgung des unteren Nierenpols nach Injectionspräparaten von Dr. Zondek.

a.r. A. renalis.
a. Ast der A. renalis, welcher ausschliesslich den unteren Pol versorgt, dessen Capillarsystem ausser Communication mit dem Gefässsystem der übrigen Niere steht.
u Ureter.
A Aorta.
a a_1 Nierenarterien.
a Aus der Aorta direct entspringende besondere Arterie für den unteren Pol.
c Capillarsystem des unteren Pols ausser Communication mit dem Gefässsystem des übrigen Theils der Niere.

Die Thatsache, dass die Tuberculose als Partialerkrankung der Niere beginnen und lange Zeit auf einen umschriebenen Bezirk des Organs beschränkt bleiben kann, ist von praktischer Wichtigkeit, weil sie in geeigneten Fällen zum Versuche einer Partialresection und Amputation von Nierenstücken an Stelle der Totalexstirpation auffordert. Dieser Erwägung entsprechend habe ich mich in einem Falle (**111.**25) darauf beschränkt, nur das obere erkrankte Dritttheil der Niere zu amputiren.

Die cavernöse Form ist die eigentliche Domäne für die chirurgische Behandlung der Nierentuberculose, weil sie einerseits die häufigste ist, andererseits die grösste Aussicht auf Dauererfolg giebt. Sie ist die einzige Form, bei der in Fällen eitriger

1) Verhandlungen der Deutschen Gesellschaft für Chirurgie. 1899.

Einschmelzung mit Retentionszuständen neben der Exstirpation auch ausnahmsweise einmal die Nephrotomie in Frage kommen kann, ein Punkt, den wir später noch zu berühren haben.

Perinephritische Erkrankungen bei der käsig-cavernösen Form. Mit dieser Form der Nierentuberculose combinirt sich häufig eine Erkrankung der Nierenhüllen.

a) Perinephritische Sklerose. Ihre gewöhnlichste Form besteht in Verdickung und Sklerosirung. Es verschmelzen Capsula propia und adiposa zu einer mehr minder dicken Schwarte, an welcher Bindegewebs- und Fettneubildung einen wechselnden Antheil haben. Diese Schwarte vermag eine solche Mächtigkeit zu erreichen, dass sie bei selbst unvergrösserter oder verkleinerter Niere, ja selbst noch nach der subcapsulären Nephrectomie, der palpirenden Hand als ein Tumor imponiren kann.

Sie führt durch Verlöthung mit dem umgebenden Gewebe meistens zu einer Aufhebung der normalen respiratorischen Beweglichkeit des Organs, ein Umstand der deshalb von diagnostischer Wichtigkeit ist, da er bei Tuberculosen entschieden häufiger gefunden wird als bei anderen Nierenaffectionen. Aus folgenden Zahlen meiner Beobachtung geht dieses Verhalten zur Evidenz hervor. Unter 22 Fällen der cavernösen Form scheiden 4 mit eitriger oder fungös-tuberculöser Perinephritis für diese Betrachtung aus. Von den restirenden 18 Fällen fehlen 4mal Notizen über die respiratorische Verschiebbarkeit. Unter den 14 übrig bleibenden fand sich 10mal schwartige Perinephritis, also in 71,4 %. In allen diesen Fällen war eine respiratorische Beweglichkeit weder bei der Unterleibspalpation zu fühlen, noch nach Trennung der Bauchdecken zu sehen.

Von grosser Wichtigkeit in operativer Beziehung ist es, dass sich auch bei dickster circumrenaler Schwarte das Parenchym meistens leicht von der Kapsel trennen lässt. Dieses Verhalten ermöglicht uns häufig, auch in den schwierigsten Fällen von Tuberculosen, in denen eine Trennung der Fettkapsel weder von der Propria noch von der Umgebung gelingt, die Niere nach Spaltung der Hüllen zu enucleiren. Ausser diesen einfach reactiven Veränderungen der Hüllen findet man auch specifisch tuberculöse Erkrankungen und zwar unter 3 Formen, für welche wir unter unserm Beobachtungsmaterial Beispiele finden.

b) Abscedirende Perinephritis. Am gewöhnlichsten ist die Bildung eines perinephritischen Abscesses, der entweder durch Propagation eines eitrig inficirten tuberculösen Herdes mit Durchbrechung der Capsula propria entsteht, oder auch bei deren makroskopischer Intactheit vorkommt. Solche Fälle nöthigen uns zu der Vorstellung, dass sich das Virus aus der Niere auf die Umgebung durch Vermittelung der Lymphbahnen verbreitet hat. Gerade dieses Verhalten beansprucht eine practische Wichtigkeit. Man glaubt bisweilen einen einfachen perinephritischen Abscess eröffnet zu haben, da man an der Nierenoberfläche keine Läsion findet. Der Abscess kann auch heilen, aber es bleibt unerkannt eine tuberculöse Erkrankung der Niere zurück, welche später Gegenstand eines erneuten operativen Eingriffes werden muss. Eine solche Erfahrung haben wir an dem Falle **109.23** machen können. Hier war von anderer Seite ein perinephritischer Abscess bei vermeintlich intacter Niere operirt worden. Sieben Monate nach der scheinbaren Heilung fiel uns die Aufgabe zu, die tuberculöse Niere zu entfernen; auch an dem exstirpirten Organ fand sich keine

Perforation der Capsula propria. Häufig ist es ein kleiner schwer zu findender Rindenherd, welcher der circumrenalen Eiterung zu Grunde liegt. Deshalb sollte man in allen Fällen perinephritischer Abscesse danach streben, durch ausgiebige Spaltung der Bauchdecken die Niere soweit frei zu legen, dass kleine Rindenabscesse oder feine Fisteln nicht übersehen werden, welche uns als Wegweiser für das Auffinden und die chirurgische Behandlung des zu Grunde liegenden Nierenleidens dienen können. Diese Perinephriten können sich entweder insensibel als kalte Abscesse oder acut unter dem Bilde einer Phlegmone mit Fieber und Schmerzen entwickeln.

c) Fungöse Perinephritis. Weit seltener als die abscedirende Form der Perinephritis ist die fungöse, von welcher der Fall **89.4** ein schönes Beispiel bietet. (Vergl. Abbildung Tafel V Fig. 1 u. 2.) Hier wucherte ein tuberculöser Fungus aus der Niere heraus, breitete sich flächenhaft zwischen ihr und den knorpelartig verdickten Hüllen aus und wuchs zum Theil in diese hinein.

d) Käsige Knoten der Fettkapsel. Noch seltener als die fungöse Perinephritis ist das Auftreten grosser, isolirter, verkäster Tuberkelknoten in der Fettkapsel, wie sie in dem Falle **100.15** gefunden wurden.

Wir haben mithin 3 Verbreitungsarten des tuberculösen Processes von der Niere auf die Hüllen kennen gelernt, nämlich erstens die Eröffnung einer eitrig-käsigen Caverne in das perirenale Gewebe, zweitens das Vordringen tuberculöser Granulationsherde bis in die Fettkapsel, drittens die Verschleppung des Virus auf dem Wege der aus der Niere in das perirenale Fettgewebe führenden Lymphbahnen.

2. Tuberculöse Ulceration der Papillenspitzen. Gegenüber der Häufigkeit der eben geschilderten cavernösen Form ist eine zweite Erscheinungsweise der primären Nierentuberculose selten, nämlich eine ausschliesslich auf die Oberfläche der Papillenspitzen beschränkte tuberculöse Ulceration bei völliger Intactheit der Nierenbeckenschleimhaut und des Ureters. Hier findet man unregelmässig ausgefressene, seichte Ulcerationen, deren warziger Grund mit gelbgrauen nekrobiotischen Massen belegt ist. Diese Form zeichnet sich in symptomatischer Beziehung vor den anderen dadurch aus, dass sie noch vor dem Auftreten einer Vergrösserung des Organs oder der Wahrnehmung irgend welcher anderer Krankheitserscheinungen am Harnapparate frühzeitig zu profusen, lang anhaltenden Hämaturien führt. Die Niere des Falles **91.6** ist eine Repräsentantin dieser Gruppe.

3. Tuberöse oder Knotenform der chronischen Nierentuberculose. Die dritte Form der primären Nierentuberkulose äussert sich in der Bildung zahlreicher, die gesammte Niere durchsetzender Knoten von Stecknadel- bis Bohnengrösse, welche vielfach in Verkäsung begriffen, aber noch nicht bis zur Erweichung oder Höhlenbildung vorgeschritten sind. Ihr Durchschnitt ist theils rund, theils im Bereiche der graden Harnkanäle länglich oval geformt; in der Marksubstanz sind sie perlenschnurartig reihenweise angeordnet, in der Rinde in infarctähnlicher Keilform gruppirt. Vergl. Abbildung Tafel VII. Auf der Oberfläche sieht man nach Entfernung der Capsula propria ausgedehnte, landkartenähnlich begrenzte plateauartige Erhabenheiten, welche aus dicht aneinander gedrängten kleinen Knoten zusammengesetzt sind. Vergl. Abbildung Tafel VI Fig. 1. Eine solche Niere kann makroskopisch, insbesondere an der Oberfläche, eine grosse Aehnlichkeit mit der von den Engländern als „Surgical Kidney“ bezeichneten aufsteigenden Pyelonephritis darbieten, bei der das Organ mit unzähligen kleinen disseminirten Herden durchsetzt ist, die in Anordnung, Gestalt, Grösse und Farbe den Tuberkeln dieser Form

der Nierentuberculose frappant ähneln können. Zum Vergleiche möge die Abbildung eines Falles von Surgical Kidney dienen, welche durch Infection von einer Ureterfistel entstanden war (Tafel II). In andern Fällen prominiren an der Oberfläche grobe Knoten bis zu Kirschkerngrösse ohne jede Erweichung. Die Prognose dieser Form von Tuberculose, welche klinisch-anatomisch ein Mittelglied zwischen der acuten miliaren und der chronisch käsigen Form bildet, ist eine ungünstige, ihr Charakter ein höchst virulenter. Die Patienten sterben meistens an Localisation der Tuberculose in entfernten Organen. Ich habe zwei[1]) derartige Kranke zu operiren Gelegenheit gehabt. Beide sind kurze Zeit nach Heilung der Nephrectomie gestorben und zwar einer an schnell folgender Tuberculose der anderen Niere (Fall **90.5**), ein anderer an ausgedehnter acuter Lungentuberculose (Fall **93.8**).

Auf die drei hier geschilderten Hauptformen der primären Nierentuberculose beschränken sich meine eigenen Beobachtungen; sie entwickeln sich sämmtlich im Nierenparenchym. Dagegen habe ich nie eine zweifellose primäre Tuberculose gesehen, welche ihren Ausgangspunkt vom Nierenbecken genommen hätte.

Absteigende Erkrankung der Harnwege. Wenn die primäre Nierentuberkulose sich selbst überlassen bleibt, erkranken bei genügend langer Lebensdauer stets Harnleiter und Blase, abgesehen von den sehr seltenen Fällen, in denen es frühzeitig zu einer totalen Obliteration des Ureters kommt. Die secundären Veränderungen der Harnwege brauchen nicht nothwendig immer tuberculös zu sein, sie können sich auf chronisch entzündliche Processe beschränken, welche sich nach der operativen Elimination der Infectionsquelle zurückbilden können. In vorgeschrittenen Fällen einfach entzündlicher oder specifisch tuberculöser Erkrankung kommt es am Ureter zu einer sklerotischen Verdickung der Wandungen, oft mit monströser Umfangszunahme und Umwandlung des Organs in einen starren Strang, welcher nicht selten durch eine Art narbiger Retraction in seiner Längsrichtung verkürzt ist. Vergl. Abbildung Tafel V Fig. 5. In dem letzten meiner operirten Fälle betrug die Länge des total exstirpirten Harnleiters 17 cm. Gewöhnlich geht die Verdickung des Harnleiters mit einer beträchtlichen Verengung seines Lumens einher. Diese Sklerosirung der Wandungen ist in Folge des damit verknüpften Elasticitätsverlustes und der Beeinträchtigung der Peristaltik schon an und für sich ein Grund zur Erschwerung der Harnableitung, selbst wenn keine Verengung des Lumens besteht, und kann zu Stauungserscheinungen in der Niere und zu Koliken Veranlassung geben. Noch intensiver sind die Störungen des Abflusses bei einer gleichzeitig bestehenden Stenosirung des Kanals. Bei specifisch tuberculöser Erkrankung des Harnleiters findet man Knötchen und Lenticulärgeschwüre auf der Mucosa, welche bisweilen durch Confluenz und Vertiefung grosse Strecken der Schleimhaut gänzlich zerstören, sich aber nur in selteneren Fällen bis in die Muscularis erstrecken. Mit diesen Veränderungen des Ureters selbst geht oft eine lipomatös sklerotische Periureteritis einher, welche bisweilen den Harnleiter so innig mit der Umgebung verlöthet, dass bei seiner Auslösung und Exstirpation Verletzungen des Bauchfells, der benachbarten Gefässe und des Darmes möglich sind. Mir selbst ist dabei zweimal die Verletzung der Venae spermaticae begegnet, ohne dass daraus übrigens üble Folgen erwachsen wären. Ein Theil dieser Ureterveränderungen lässt sich palpatorisch diagnosticiren, wenn man den Harnleiter von der Vagina oder dem Mastdarm aus als

1) Anmerkung bei der Correctur. In den letzten Tagen habe ich noch einen 3. Fall dieser Kategorie bei einem 17jährigen hereditär stark belasteten Mädchen operirt.

einen harten, bisweilen knotigen Strang zu tasten vermag. Besonders werthvolle Dienste leistet die cystoskopische Untersuchung für die Erkenntniss der Uretererkrankungen. Die Veränderungen, welche man an der Ureterpapille findet, lassen entweder einen Schluss auf eine Erkrankung des Ureters überhaupt zu, ohne für ihre tuberculöse Natur pathognomonisch zu sein, oder sie sind specifisch tuberkulöser Natur. Als der ersten Kategorie angehörig habe ich Schwellung, Prominenz und Röthung der Papille gesehen, mit oder ohne Exsudatbelege der Schleimhaut. In anderen Fällen fand sich an Stelle einer Papille eine tiefe trichterförmige Einziehung als Ausdruck der oben erwähnten Längsschrumpfung des sklerosirten Harnleiters. Die pathognomonisch-tuberkulösen Veränderungen stellten sich dar entweder als eine Dissemination frischer, tuberkulöser Knötchen in unmittelbarer Umgebung des Ureterostium bei sonst normaler Blasenschleimhaut (vergl. Tafel VIII Fig. 2), oder als seichte Lenticulärgeschwüre auf der gerötheten, geschwollenen Papille, oder endlich als ulceröse Zerstörung des Ureterostiums mit kraterförmiger Erweiterung seines Lumens.

Entzündliche und tuberkulöse Erkrankungen der Harnblase. Ebenso wie im Ureter kann auch die nach primärer Nierentuberculose entstehende Erkrankung der Harnblase einen einfach entzündlichen, nicht tuberculösen Charakter haben. Dieses Verhalten ist aus den Symptomen nicht mit Sicherheit zu erkennen, da die Reizzustände bei der einfachen konsekutiven Cystitis, vereint mit der von der erkrankten Niere auf die Blase irradiirten Empfindlichkeit ebenso heftig sein können, wie bei specifisch tuberkulöser Erkrankung. Wenn aber eine Blasenaffektion alsbald nach der Exstirpation der erkrankten Niere in kürzester Zeit verschwindet, dann ist der Schluss gerechtfertigt, dass sie keine tuberculöse gewesen sein kann. Eine solche Erfahrung hat uns der Fall **86**.1 verschafft. Leider ist indessen dieser gutartige Charakter der secundären Blasenerkrankung ungleich seltener als der tuberculöse. Wie sich cystoskopisch nachweisen lässt, beginnt die von der Niere hinabgestiegene Blasentuberculose an der Ureterpapille, um sich von hier aus weiter zu verbreiten (vergl. Tafel VIII Fig. 2), während die primäre tuberkulöse Affection der Blase meistens zuerst in der Umgebung des Oreficium internum urethrae am Blasenboden Fuss fasst. Lange Zeit bleibt die absteigende Blasentuberculose im wesentlichen auf die Seite der Nierenerkrankung beschränkt, oder überwiegt daselbst so sehr an Intensität und Extensität, dass man daraus selbst in vorgeschrittenen Stadien oft genug noch ihren descendirenden Ursprung cystoskopisch erkennen kann.

Häufigkeit der descendirenden Blasentuberculose. Die Häufigkeit der Blasentuberculose unter sämmtlichen von mir operirten Fällen von Nierentuberculose beträgt 59 %. Scheidet man von diesen Fällen diejenigen aus, die gewiss oder vielleicht aufsteigende Processe waren, so findet sich in der Hälfte aller sicheren Fälle von primärer Nierentuberculose eine tuberculöse Betheiligung der Blase[1]). Würden wir unsere operativen Eingriffe auf diejenigen Kranken beschränkt haben, bei denen ausschliesslich die Niere erkrankt war, so hätten wir von 27 Operationen nur 9 ausführen dürfen. Eine solche Beschränkung der Operationsindication würde, wie aus den Krankengeschichten zu ersehen ist, viele Leidende des Nutzens beraubt haben, den ihnen der Eingriff gebracht hat. Bis zu einer gewissen Grenze darf die secundäre Blasentuber-

1) Anmerkung bei der Correctur. Unter Berücksichtigung der nach Schluss des Capitels operirten 4 Fälle findet sich bei 40,9 % der primären Nierentuberculosen der Beginn einer tuberculösen Blasenerkrankung.

kulose keine Contraindication gegen die Ausführung der Nephrectomie abgeben. Denn die Erfahrung hat uns gelehrt, dass da, wo die Blasenaffection noch keine zu grosse Ausdehnung angenommen hat, dem Kranken aus der Entfernung der erkrankten Niere ein doppelter Vortheil erwachsen kann, weil dadurch nicht nur die direct von der Nierenerkrankung abhängigen Gesundheitsschädigungen beseitigt, sondern sogar häufig auch die Blasenstörungen günstig beeinflusst werden. Diese bemerkenswerthe Thatsache werde ich später an der Hand meines Materials überzeugend darthun. Eine Steigerung der Operationsgefahr ergiebt sich aus der Miterkrankung der Blase durchaus nicht; unter meinen Geheilten befanden sich mehr Blasenkranke als unter den Gestorbenen.

Verhalten der zweiten Niere. Einen viel grösseren Einfluss auf die unmittelbare und entfernte Sterblichkeit hat das Verhalten der zweiten Niere.

a) Tuberculose der zweiten Niere. Die pathologische Anatomie, erweitert durch die Erfahrungen der operativen Chirurgie, hat unzweifelhaft festgestellt, dass die chronische Tuberculose der Niere in überwiegender Häufigkeit eine einseitige Erkrankung ist. Unter den 27 von mir operirten Fällen mit 7 postmortalen Autopsien ist Tuberculose der zurückgebliebenen Niere nur in einem Falle durch Section erwiesen worden, in einem 2. nicht secirten ist sie durch klinische Beobachtung wahrscheinlich gemacht. Nehmen wir für diese beide Fälle eine Doppelseitigkeit der Erkrankung an und eliminiren wir einen noch in Behandlung befindlichen (**113.27**) sowie einen nicht secirten Fall (**104.18**), so würden sich unter der begründeten Voraussetzung, dass die geheilt gebliebenen Fälle z. Z. der Operation frei von Tuberculose der anderen Niere waren, 8,3 % doppelseitige Nierentuberculosen unter meinen operirten finden, ein procentualisches Verhältniss, welches nicht sehr verschieden von dem von Facklam bei seiner Sammelstatistik von 88 Fällen berechneten 9 % ist[1]). Zu einer höheren Zahl gelangt Vigneron (de l'intervention chirurgicale dans les tuberculoses du rein) bei seiner Berechnung, nach welcher bei 100 Operirten sich 17 mal, also 17 %, Doppelseitigkeit der Nierentuberculose findet. Ziehen wir nur die sicheren primären Nierentuberculosen in Betracht, was practisch wichtiger ist, da sie überwiegend häufig Gegenstand chirurgischer Behandlung werden, so finden sich unter meinen 18 Fällen 2, also 11,1 %, tuberculöse Doppelerkrankungen. (Siehe Anmerkung.) Unter den unoperirt Gestorbenen, bei welchen die Krankheit ungestört ihren natürlichen Verlauf bis zum Ende nimmt, ist der Procentsatz der doppelseitigen Erkrankungen zwar erheblich höher, nämlich nach Vigneron 51 %, aber selbst unter diesen ungünstigsten Umständen ist die Zahl der einseitigen Tuberculosen fast gleich der Zahl der doppelseitigen. Aus der Thatsache, dass bei den unoperirt Gestorbenen die Zahl der Doppelerkrankungen um das 3—5fache grösser ist, als bei den Operirten, lässt sich der wichtige Schluss ziehen, dass sich auch bei doppelseitiger Erkrankung die Tuberculose gewöhnlich nicht gleichzeitig in beiden Nieren entwickelt, sondern die zweite erst längere Zeit nach Erkrankung der ersten ergreift. Dass dieses Intervall für gewöhnlich ein recht langes sein muss, geht daraus hervor, dass unter den Operirten bei ca. 90 % die Tuberculose noch auf eine Niere beschränkt ist, trotzdem bei dem heutigen Stande unseres Könnens die Natur der Krankheit meistens erst nach jahrelangem Bestande erkannt wird, und die meisten Chirurgen

1) Anmerkung bei der Correctur. Berücksichtigen wir noch 3 inzwischen operirte und geheilte Fälle, so würde der Procentsatz unserer doppelseitigen Nierentuberculosen sogar nur 6,6 betragen, bei alleiniger Berücksichtigung der ganz sicheren primären 9,5 %.

sich auch nach gestellter Diagnose erst spät zur Operation entschliessen. Entsprechend der statistisch gefundenen Ungleichzeitigkeit der Erkrankung beider Nieren findet man thatsächlich fast immer den Process auf der einen Seite erheblich weiter vorgeschritten als auf der anderen.

b) Amyloide Degeneration und chronische Entzündung der 2. Niere. Die Tuberculose ist indessen nicht die einzige Erkrankungsform der zweiten Niere, mit welcher man zu rechnen hat. Nächst ihr spielen die amyloide Degeneration und die chronische Nephritis eine Rolle von grosser Bedeutung; eine geringere die von der erkrankten Blase aufsteigenden pyelonephritischen Processe. Unter unseren 9 operativen und entfernten Todesfällen finden sich 3 mal amyloide Degeneration der anderen Niere, einmal chronische Nephritis.

Diagnose der Erkrankung der 2. Niere. Es könnte nun scheinen, als ob es vom practischen Standpunkte aus ein untergeordnetes, mehr theoretisches Interesse hätte, die Art der contralateralen Nierenerkrankung genauer zu diagnosticiren, wenn man nur überhaupt ihre Existenz zu erkennen vermöge, da jede Abweichung der 2. Niere vom Normalverhalten eine Operation stricte contraindicire, gleichviel ob es sich um Tuberculose, amyloide oder chronische Nephritis handele. So einfach aber liegt die Frage nicht, da es ausser diesen schweren irreparablen Zuständen der zweiten Niere auch eine relativ gutartige Erkrankung giebt, nämlich eine toxische Form, welche hervorgerufen wird durch die Resorption gestauter Entzündungs- und Zersetzungsproducte aus der primär erkrankten tuberculösen Niere. Ihr gutartiger Charakter äussert sich darin, dass sie mit der Exstirpation der Infectionsquelle schnell zur Heilung kommen kann. Es ist deshalb von der grössten practischen Tragweite, diese reparable Erkrankung von den unheilbaren unterscheiden zu können, um zu wissen, ob eine Operation gestattet sei oder nicht. Nun kann die Frage nach dem Vorhandensein einer Erkrankung der zweiten Niere wohl meistens durch den Ureterkatheterismus beantwortet werden, falls die Toleranz der Blase eine genügende Füllung gestattet; denn wenn der aus der zweiten Niere gewonnene Urin mehr als Spuren von Eiweiss enthält, so ist die Niere als krank zu betrachten. Aber die Art des Krankheitsprocesses, insbesondere seine Rückbildungsfähigkeit, lässt sich auch durch diese Untersuchungsmethode meistens nicht mit Sicherheit erkennen. Ein sehr starker Eiweissgehalt muss allerdings den Verdacht auf amyloide Degeneration oder chronische Nephritis erwecken, aber ein schwacher berechtigt nicht zum Ausschluss dieser Erkrankungen. So giebt es amyloide Nieren mit sehr geringer Eiweissproduction, wie zwei unserer Fälle (**88.** 3 und **106.** 20) darthun, in welchen der Eiweissgehalt des eiterhaltigen Gesammturins $^1/_2$ pro Mille nicht überstieg. Wenn man von diesem Quantum des Eiweissgehalts den auf das Eiterserum entfallenden abzieht, so bleibt für den Urin der amyloiden Niere fast kein Eiweiss übrig. Da uns in solchen Fällen von geringer Albuminurie die Möglichkeit der Unterscheidung fehlt, ob eine irreparable amyloide Degeneration vorliegt oder eine rückbildungsfähige, toxische Albuminurie[1]),

1) In wie weit die Gefrierpunktsbestimmung des Blutes (Koranyi) oder die mehr versprechende Prüfung des Zuckerausscheidungsvermögens nach Phloridzineinspritzung (Casper und Richter) ermöglichen, die functionelle Leistungsfähigkeit der 2. Niere zu erkennen, kann erst die Combination einer breiteren klinischen Erfahrung mit postmortaler anatomischer Untersuchung lehren. Für die Prüfung des Werthes dieser Methoden sind geheilte Fälle nicht zu verwerthen. Nur der Vergleich zwischen den Ergebnissen dieser Untersuchungen und denen der Section kann uns über ihre Zuverlässigkeit aufklären.

so erhalten wir durch die Eiweissuntersuchung des gesondert aufgefangenen Harns auch keinen Aufschluss über die Zulässigkeit oder Unstatthaftigkeit einer Nephrectomie. Aehnlich unbefriedigend kann es sich mit der Erkenntniss der Tuberculose der zweiten Niere gestalten. Fehlt eine Mischinfection, so producirt die Nierentuberculose sehr wenig Eiweiss, häufig nicht mehr, bisweilen weniger als die relativ unschuldige toxische Secundärerkrankung der zweiten Niere. Aus deren Eiweissproduction lässt sich demnach kein Schluss auf das Bestehen einer doppelseitigen Tuberculose ziehen. Dasselbe gilt von dem Nachweise von Cylindern, welche auch bei der gutartigen toxischen Form vorkommen können. Zudem werden Cylinder selbst in den vorgeschrittenen Fällen von Tuberculose nur spärlich gefunden, daher noch viel seltener in dem initialen Stadium tuberculöser Erkrankung der 2. Niere, um welche es sich überhaupt nur handeln kann, wenn wir mangels anderer diagnostischer Kriterien an den Ureterkatheterismus appelliren. Aus Leukocyten lässt sich erst recht kein Schluss auf die Art der Nierenerkrankung machen, ganz abgesehen von der Möglichkeit, dass sie einer einfachen Pyelitis entstammen. Eine sichere Erkenntniss der doppelseitigen Tuberculose ist nur dann möglich, wenn durch den Ureterkatheter aus der 2. Niere bacillenhaltiger Urin gewonnen wird. Ein solcher pathognomonischer Befund dürfte aber verhältnissmässig selten sein. Denn wenn der Nachweis von Tuberkelbacillen bei gesunder Blase höchstens in einem Dritttheil der Fälle von primärer Nierentuberculose gelingt, so dürfte er noch viel seltener in dem Urin der zweiten Niere zu erbringen sein, in welcher der Process stets viel weniger vorgeschritten ist als in der erst erkrankten. Handelt es sich nun gar um einen tuberculösen Herd inmitten des Parenchyms der 2. Niere, ohne Communication mit den abführenden Wegen, so ist es ganz ausgeschlossen, Bacillen im Urin zu finden. Wenn wir also ohne Selbsttäuschung unser diagnostisches Können analysiren, so müssen wir das bedauerliche Geständniss ablegen, dass, wenn wir vorläufig noch von der Leistungsfähigkeit der Phloridzinmethode absehen, wir nach dem Stande unseres bisherigen Erkenntnissvermögens immer noch der Gefahr ausgesetzt sind, in einer Anzahl von Fällen unsere Operirten an nicht erkannter Initialtuberculose oder beginnender amyloider Degeneration der zweiten Niere zu verlieren, falls wir nicht allen denjenigen Fällen die Wohlthat der Operation versagen wollen, in denen die andere Niere etwas Eiweiss producirt. Damit würden wir aber bei der Häufigkeit der gutartigen, rückbildungsfähigen toxischen Albuminurie, welche die Operation nicht contraindicirt, eine grössere Anzahl von Kranken dem Untergang verfallen lassen, als wir durch Verkennung der relativ seltenen irreparablen contralateralen Nierenerkrankungen verlieren.

Beziehungen der Genitaltuberculose zur Nierentuberculose. Der gleichzeitige Befund von Nebenhoden- und Nierentuberculose gilt den meisten Autoren als Ausdruck eines aufsteigenden Processes. Einige meiner Beobachtungen beweisen einwandsfrei, dass diese Anschauung über das ursächliche und zeitliche Verhältniss zwischen den Erkrankungen der beiden Organe für eine Anzahl von Fällen der Berichtigung bedarf. Die folgenden Beobachtungen werden darthun, dass zwischen der Nebenhoden- und der Nierentuberculose keine andere Beziehung obzuwalten braucht, als zwischen dieser und igrend einer anderen Localisation der Tuberculose, z. B. einer Spondylitis oder eines Tumor albus genu.

Fall **92**. 7. (Vergl. die ausführliche Krankengeschichte.) Der bis dahin gesunde, 200 Pfund wiegende Patient bekommt ohne Vorboten im August 1896 eintägige Hämaturie, bei sonst völligem Wohlbefinden. Am 4. März 1897 dreitägiges Blutharnen. Am 28. März Anschwellung des linken

Nebenhodens. Am 17. April unter Fieber heftige Schmerzen in der linken Niere. Am 3. Mai Aufnahme. Es wird Tuberculose des linken Nebenhodens constatirt. Samenstrang und Prostata frei. Blase cystoskopisch normal, linke Niere sehr vergrössert, unbeweglich. Urin trüb durch Leukocyten, rothe Blutkörper, Cylinder; $^1/_2$ pro Mille Albumen. Miction schmerzlos, 5—6mal in 24 Stunden. Nach der Nephrectomie wird der Harn sofort normal, die Miction auf 3 in 24 Stunden reducirt. Die exstirpirte Niere ist im vorgeschrittenen Grade tuberculös. Durch den Befund einer gesunden Blase, der noch Jahre lang nach der Operation unverändert constatirt wird, ist die Möglichkeit einer Continuitätspropagation auf dem Harnwege ausgeschlossen. Aber auch ohne cystoskopische Untersuchung würde die Thatsache, dass die Epididymitis tuberculosa 8 Monate nach der ersten renalen Haematurie auftrat, mit der Annahme eines aufsteigenden Processes unvereinbar sein.

Die folgende auf Autopsie gestützte Beobachtung habe ich bereits in der freien Vereinigung der Chirurgen Berlins im Jahre 1890 mitgetheilt[1]).

Fall b. Der im 29. Lebensjahre urämisch zu Grunde gegangene Patient stammte von einem tuberculösen Vater. Im 11. Jahre wurde er an Lupus der Backe operirt. In seinem 18. Lebensjahre befreite ich ihn von dem verkästen, fistulös aufgebrochenen linken Nebenhoden durch Ausschabung und Resection. 2 Jahre später führte ihn tuberculöse Caries der Fusswurzelknochen und des Sprunggelenks in meine Behandlung. Consequente Anwendung des scharfen Löffels führte zur Heilung. Im October 1881 zeigte sich die erste Erscheinung einer Erkrankung des Harnapparats, welche von anderer Seite für einen Blasenkatarrh gehalten wurde. 2 Monate später Aufnahme in das Jüdische Krankenhaus, woselbst eine rechtsseitige tuberculöse Nierenaffection constatirt wurde. Pat. war hoch fieberhaft, verfiel an Kräften. Die Niere war enorm vergrössert, empfindlich. Der Urin zeigte einen eitrigen Bodensatz bis zu $^3/_4$ seines Volumens. Im Laufe von 5 Monaten erholte sich der Patient. Der Eitersatz wurde gering unter erheblicher Polyurie. Während der folgenden 6 Jahre war Patient im Stande, seinem Berufe als Lehrer nachzukommen, gewann erheblich an Körpergewicht, sah gesund aus und hatte für gewöhnlich keine subjectiven Krankheitserscheinungen, ausser einer mässig gesteigerten Häufigkeit der Harnentleerung und bisweilem geringem Brennen bei der Miction. Objectiv bestand eine erhebliche harte, ihr Volumen wechselnde Geschwulst in der rechten Nierengegend und eine Polyurie von 3—5000 ccm mit meistens sehr geringem Eiweiss- und Eitergehalt. Einige Male in den 6 Jahren kam es zum Wiederauftreten von Nierenschmerzen unter Fieberanfällen, welche meistens in wenigen Tagen unter Bettruhe verschwanden. Im August 1888 stellten sich Oedeme ein und im November des Jahres ging er urämisch zu Grunde.

Die Section ergab als letzte Todesursache amyloide Degeneration der linken von Tuberculose frei gebliebenen Niere und eine frische fibrinöse Pericarditis. In beiden Lungen fanden sich einige ausgeheilte Knoten. Die rechte Niere war von einer enorm dicken adiposklerotischen, mit dem Darm fest verwachsenen Schwarte umgeben, welche sicher den grössten Antheil an der in den letzten Lebensjahren fühlbaren Geschwulst gehabt hatte. Denn die von dieser Kapsel umschlossene Niere war auf weniger als die Hälfte der normalen Grösse in allen Durchmessern verkleinert, ihre Structur fast unkenntlich, die Marksubstanz durchsetzt von radiär gestellten, gelben, eitrigkäsigen Streifen und ebenso angeordneten Substanzverlusten. Einige weissgelbe Herde fanden sich an der Peripherie. Der Hilus war ganz von Fettgewebe ausgefüllt, das Nierenbecken auf einen schmalen Kanal in der Verlängerung des Ureters reducirt. Im Gegensatz zu dieser sehr alten und vorgeschrittenen Degeneration der Niere und ihrer Kapsel zeigte der Ureter eine ganz glatte, intacte, nicht ulcerirte Schleimhaut, die Blasenschleimhaut eine Anzahl **ganz frischer** Miliartuberkel, nirgend Ulcerationen oder Narben. Am Genitalapparat fand sich ausser der alten gänzlich tuberkelfreien Operationsnarbe der Epididymis keinerlei pathologische Veränderung, insbesondere waren Vas deferens, Samenblasen und Prostata völlig normal. Nach diesen Befunden kann von einem Aufsteigen des Processes aus dem Nebenhoden zur Niere keine Rede sein, da sowohl das Vas deferens wie der Ureter tuberkelfrei waren, und die Blase nur eine ganz frische Eruption jüngster miliarer Knötchen zeigte. Erwägt man, dass dieser Befund einer allerfrischesten Blasenerkrankung 11 Jahre nach definitiver Beseitigung der Epididymitis caseosa erhoben wurde, so ergiebt sich ohne Weiteres, dass zur Zeit der Entstehung der 7 Jahre zuvor manifest gewordenen Nierentuberculose die Blase ganz gesund gewesen sein muss.

1) Deutsche med. Wochenschrift. 1890. S. 684—687.

Seitdem habe ich noch Gelegenheit gehabt 2 weitere beweisende Beobachtungen von dem discontinuirlichen Auftreten der Nebenhoden- und der Nierentuberculose zu machen.

Fall c. Der 27jährige Herr M. erkrankte vor 3 Jahren an linksseitigen, heftigen Nierenschmerzen. Dann folgte Trübung des Urins und Urindrang. Ein Jahr später wurde von anderer Seite die linke Niere exstirpirt und tuberculös gefunden. Gleich nach der Operation trat Schwellung und Erweichung des linken Nebenhodens ein. Nach Incision blieb ein Knoten zurück. Ein halbes Jahr später entwickelte sich eine Härte im rechten Nebenhoden. Bei der Aufnahme am 8. 7. 95 besteht noch eine Fistel an der Stelle der Nephrectomie, ferner knotige Härte des rechten Nebenhodens und abnorme Resistenz der linken Samenblase; weder an Prostata noch an der cystoskopisch untersuchten Blase die geringste Anomalie. Urin ganz normal. Der rechte Hoden und Nebenhoden der rechten Seite werden amputirt und tuberculös gefunden. Patient erfreut sich noch jetzt völliger Gesundheit, insbesondere ganz normaler Blase und Harnentleerung.

Fall d. Grenadier B. Der mir durch Herrn Stabsarzt Brecht zur Untersuchung überwiesene Grenadier B. erkrankte am 14. 12. 1897 an einer plötzlich auftretenden, harten Verdickung des ganzen linken Nebenhodens. 12 Tage später traten schneidende Schmerzen beim Wasserlassen ein und nach einigen Tagen Hämaturie. Die am 20. 1. und 23. 2. 1898 ausgeführte Untersuchung ergab Verdickung und Druckschmerzhaftigkeit des linken Harnleiters; cystoskopische Intaktheit der Blasenschleimhaut bis auf eine Infiltration und ein Klaffen der Einmündungsstelle des linken Ureters. Derselbe cystoskopische Befund war am 23. 2. 1898 erhoben worden. Seit Februar bestand Druckschmerz des unteren Pols der linken Niere. Allmälig entwickelte sich eine Vergrösserung des Organs. Tuberkelbacillen sind nicht zu finden, ebenso wenig Cylinder. Eiweissgehalt des mässig trüben Urins $1^1/_2$ pro Mille. Bei der Untersuchung am 4. 8. 1898 erhob ich folgenden Status: Harte, höckerige Verdickung des linken Nebenhodens, besonders an der Cauda; Hoden und Samenstrang frei. Linke Niere um das Doppelte vergrössert; in Rückenlage erreicht ihr unterer Pol die Nabelhorizontale, ihre mediane Grenze den linken Rectusrand. Sie zeigt keine respiratorische Beweglichkeit. Der linke Ureter vom Mastdarm palpirt ist drahtartig hart, mässig verdickt, die Prostata unverändert. Der rechte Ureter normal. Cystoskopisch zeigt sich die linke Ureteröffnung stark erweitert, mit gewulsteter, ulcerirter Schleimhaut umgeben, nach links unten von ihr im optischen Gesichtsfelde ein weissbelegtes Geschwür. Ausserdem finden sich in der linken Hälfte der Blasenschleimhaut vereinzelte fleckweise Röthungen und weissbelegte längliche Erosionen. Die rechte Hälfte der Blase ist vollständig intact. Neigung zu Blutungen besteht nicht.

In diesem Falle kann es keinem Zweifel unterliegen, dass eine primäre Nierentuberculose schon bestand, als der Nebenhoden erkrankte. Denn schon 10 Tage nach der Verhärtung der Epididymis trat Hämaturie ein, welche um so sicherer als renale aufgefasst werden muss, als bereits einen Monat später die für einen absteigenden Procecs specifisch charakteristische Veränderung der Ureterpapille bei Intactheit der übrigen Blasenschleimhaut festgestellt wurde.

Diese 4 Beobachtungen zeigen zur Evidenz, dass Tuberculose der Niere und des Genitalapparats gleichzeitig gefunden werden können, ohne dass eine Beziehung zwischen ihnen im Sinne einer Continuitätspropagation zu bestehen braucht, dass vielmehr beide von einander unabhängige auf hämatogenem Wege entstandene Affectionen darstellen können.

Protopathische und deuteropathische Entstehung der primären Nierentuberculose. Die Tuberculose der Niere kann protopathisch, d. h. die einzige Localisation der Tuberculose sein, sofern bei der genauesten Autopsie kein anderer Herd gefunden wird. Ein solches Vorkommniss (s. Fall a) befindet sich unter unseren Beobachtungen. Häufiger sind tuberculöse Erkrankungen anderer Organe der Nierentuberculose voraufgegangen. So finden wir unter unseren Fällen Narben von vereiterten scrophulösen Lymphdrüsen oder abgelaufene Knochen-, Gelenk- und Wirbelsäulenerkrankungen, Lungenspitzenaffectionen oder Sehnenscheidentuberculose. Die Lunge ist keineswegs immer erkrankt. Unter unseren 6 Autopsien fehlten

Lungenveränderungen 3 mal. Ebenso ist der Habitus vieler Patienten nichts weniger als phthisisch; es befinden sich unter ihnen sogar sehr korpulente von 150 bis 200 Pfund Gewicht, denen man keine Krankheit anmerken würde, wenn sie nicht durch die im Gegensatz zu ihrem guten Ernährungszustand stehende Blässe der Schleimhäute auffielen.

Klinisches Bild der primären Nierentuberculose.

Ich wende mich nun zu dem klinischen Bilde. Zunächst sind zwei wichtige Momente hervorzuheben, welche geeignet sind, die Diagnose der primären Nierentuberculose theils zu erschweren theils in falsche Bahnen zu lenken. Der schlimmste Umstand ist die oft lange Zeit hindurch währende völlige Latenz des Processes. Eine zweite diagnostische Schwierigkeit liegt darin, dass in der überwiegenden Mehrzahl der Fälle die ersten Erscheinungen, welche die Aufmerksamkeit des Kranken erregen, nicht der Niere, sondern der Blase anzugehören scheinen und kurzweg von den meisten Aerzten mit der landläufigen Diagnose eines chronischen Blasenkatarrhs abgethan werden. Denn die Symptome, mit welchen die primäre Nierentuberculose am häufigsten in die Erscheinung tritt, zeigen sich entweder in Veränderungen der Miktion oder der Urinbeschaffenheit, viel seltener in Empfindungen, welche in der Niere selbst ihren Sitz haben oder von ihr auf Organe ausserhalb des uropoetischen Systems irradiiren. In den meisten unserer Fälle waren es Störungen der Harnentleerung, welche die Aufmerksamkeit der Kranken erweckten und von ihnen, wie von ihren Aerzten gewöhnlich auf einen Blasenkatarrh bezogen wurden.

Mictionsstörungen. Die häufigste Veränderung besteht in einer Zunahme der Mictionshäufigkeit, welche dem Patienten am ersten durch ein früher nicht vorhandenes Bedürfniss Nachts zu uriniren auffällt. Die Zahl der Harnentleerungen ist bei uncomplizirten Fällen, d. h. bei ausschliesslicher Erkrankung der Niere, selten eine grosse; sie beläuft sich im Allgemeinen auf höchstens das Doppelte der normalen. Wird diese Ziffer erheblich überschritten, muss der Patient halbstündlich oder viertelstündlich oder öfter uriniren, so liegt fast immer eine tuberculöse oder entzündliche Betheiligung der Harnblase oder des Harnleiters vor. Doch kann es auch ohne diese in ganz seltenen Fällen reiner Nierentuberculose zu einer ganz ungewöhnlichen Intoleranz der Blase kommen. Auf der anderen Seite habe ich Fälle von ungemein seltenem Harnbedürfniss gesehen; doch bilden diese eine Ausnahme. Meistens ist der Urin gleichzeitig mehrminder getrübt, so dass der flüchtige Untersucher, welcher in der häufigen Entleerung eines trüben Urins das Charakteristicum eines Blasencatarrhs sieht, der eben dahin lautenden Diagnose des Patienten beistimmt. Näher liegt es, an eine von der Niere ausgehende Irradiation zu denken, wenn, wie in 2 unserer eigenen Beobachtungen, die Steigerung der Mictionsfrequenz schon zu einer Zeit in die Erscheinung tritt, zu welcher der Harn für die Betrachtung mit blossem Auge noch ganz klar ist. In anderen Fällen besteht die wesentlichste Störung, gleichviel ob eine erhebliche Steigerung der Frequenz vorhanden ist oder fehlt, in einem gebieterischen Drange zum Uriniren, dem der Patient sofort unter allen Umständen gehorchen muss, soll sich nicht der Urin gegen seinen Willen entleeren. In einer dritten Reihe treten abnorme Sensationen hinzu, von leichtem Drängen und Brennen am Schluss der Miction bis zu ausgesprochenem Schmerz. Bisweilen werden die durch das Harnen ausgelösten Empfindungen

nicht in der Blase, sondern in der Niere localisirt, wodurch ein werthvoller Wink gegeben wird, dieser seine Aufmerksamkeit zuzuwenden. Stärkere Schmerzen bei der Harnentleerung werden fast immer nur bei Verbreitung der Tuberculose auf die Blase oder den Ureter empfunden. Doch besteht zwischen dem Grade der Blasenerkrankung und der Intensität der Schmerzempfindungen beim Uriniren kein constantes Verhältniss. Man kann gelegentlich die allerqualvollsten Harnentleerungen beobachten, ohne mehr als ein paar zerstreute Miliartuberkeln in der Umgebung der Ureteröffnung zu finden, und ist wiederum bisweilen erstaunt über das geringe Maass von Beschwerden bei weit vorgeschrittenen ulcerativen Processen der Blasenschleimhaut. Die Intensität aller hier beschriebenen Störungen wechselt bei demselben Kranken sehr häufig und unterliegt besonders äusseren Temperatur- und Feuchtigkeitseinflüssen, sowie dem Verhalten der Darmentleerung. Kalte und feuchte Luft vermehrt die Schmerzen, trockene und warme Luft vermindert sie. Verstopfung und harter Stuhl wirken ebenso reizend, wie wiederholte diarrhöische Entleerungen. In vielen Fällen sind die schmerzhaften Empfindungen ausgesprochener im Beginn der Krankheit als später, ja in manchen unserer Fälle schwanden sie im weiteren Verlaufe gänzlich. Ausser den genannten regelmässigen Mictionsstörungen giebt es solche, die nur paroxysmenartig auftreten, als quälende Anfälle von krampfhaftem, schmerzhaftem Harnzwang, welche erst mit gleichzeitigem Abgang von Stuhl, Blähungen und Urin enden. Diese Anfälle sind als eine larvirte Form der bei der Tuberculose nicht selten vorkommenden Nieren- und Ureterkoliken aufzufassen, bei welchen die Empfindungen in die peripheren Organe des Harntractus irradiirt werden.

Harnveränderungen. Seltener als Störungen der Miction ziehen Veränderungen im Aussehen des Urins die erste Aufmerksamkeit der Kranken auf sich. So wurde Trübung des Urins nur von einem einzigen unserer Kranken als erstes Symptom lange Zeit vor dem Eintritt anderer Erscheinungen beobachtet[1]). Eine viel alarmirendere und diagnostisch wichtigere Harnveränderung ist die initiale Hämaturie, welche sich als erstes und alleiniges Krankheitssymptom 4 mal unter 18 Fällen primärer Nierentuberculose fand. Die Dauer der ersten Hämaturie war wie in den meisten ähnlichen Beobachtungen eine kurze, ihre Intensität sehr gering, sodass der Urin nur röthlich aussah. Nur in einem Falle (**91**.6) erreichte sie bei grosser und gleichbleibender Heftigkeit die ungewöhnliche Dauer von 4 Wochen, sodass Patientin schwer anämisch wurde. Dieser hämorrhagischen Form der Tuberculose lag als anatomisches Substrat eine tuberculöse Ulceration zu Grunde, welche ausschliesslich auf die Papillenspitzen beschränkt war. In allen Fällen wiederholte sich die Blutung mehrfach im weiteren Verlaufe der Krankheit, aber sie ist zweifellos häufiger in den initialen Stadien als den späten. Nierenblutungen bei ausgebildeter, vorgeschrittener Nierenphthise sind seltener. Die bei den frühen Formen der Nierentuberculose vor dem Eintritt von Erweichung und ulcerösem Zerfalle auftretenden Blutungen sind als congestive aufzufassen, analog der initialen Hämoptoe im Anfangsstadium der Lungentuberculose.

Schmerzen in der Niere und im Ureter. Viel seltener als Störungen der Miction oder Veränderungen der Harnbeschaffenheit bilden schmerzhafte Empfindungen der Niere und des Ureters die ersten von den Kranken wahrgenommenen Erscheinungen. Unter unseren Fällen sind nur 3, bei welchen diese Art von Anfangssymptomen dem

1) Nachtrag bei der Correctur. Dieselbe Angabe findet sich noch einmal bei dem nach Schluss dieses Capitels zur Beobachtung gelangten Falle **115**.29.

Patienten den Verdacht auf ein Nierenleiden nahelegte, sofern die ersten Aeusserungen der Krankheit entweder mit dauernden Sensationen in der Nierengegend oder mit fieberhafter Nierenkolik einsetzten oder schmerzhafte Empfindungen in der Niere durch jede Miction hervorgerufen wurden. Die häufige Angabe der Kranken über den Beginn der Erkrankung mit Mictionsstörungen hat gewiss viel zu der irrigen Vorstellung beigetragen, dass in der Mehrzahl der Fälle eine Blasentuberculose der Nierenaffection voraufgegangen sei. Indessen eine sorgfältige Beobachtung, unterstützt durch die cystoscopische Untersuchung, widerlegt diese Annahme. So konnten wir bei 10 von unseren Fällen nachweisen, dass die Mictionsstörungen ausschliesslich von der Erkrankung der Niere abhingen, da die Intactheit der Blase entweder durch die Cystoscopie oder durch das unmittelbare Verschwinden der Harnbeschwerden und Harnveränderungen nach der Nephrectomie zu erweisen war. Diese Blasenbeschwerden lassen sich aus doppelter Ursache erklären: Theils ist es die veränderte Beschaffenheit des Harns, welche reizend auf die Blase einwirkt, theils sind es nervöse Irradiationen von der Niere auf die Blase. Die erstgenannte Entstehungsweise trifft für diejenigen Fälle zu, in welchen man cystoskopisch nur eine einfache hyperämische Beschaffenheit der Blasenschleimhaut ohne specifische Veränderungen findet, welche sich sehr schnell nach Entfernung der kranken Niere zurückbildet (Fall **86.** 1). Auf einen nervösen Einfluss ist der Harnzwang während der Nierenkoliken zurückzuführen, da ja gerade während des Anfalles der veränderte Harn von der Blase abgesperrt ist. Bei den intimen Beziehungen zwischen Innervation der Niere und Blase ist es aber höchst wahrscheinlich, dass das nervöse Moment auch ausserhalb der Zeit der ausgesprochenen Anfälle unabhängig von der Harnveränderung die functionellen Blasenstörungen zu einem Theile verschuldet.

Volumen der Niere. In allen Fällen, bis auf 3, fand sich die Niere bei der Operation vergrössert. Die Zeit, welche zwischen dieser und der Wahrnehmung der ersten Symptome durch die Kranken verflossen war, schwankte zwischen 3 Monaten und 4 Jahren. Diese Vergrösserung entzog sich nur in 5 von den übrigen 24 Fällen dem palpatorischen Nachweise, 2 mal wegen eines grossen perinephritischen Abcesses, 1 mal wegen enormer Fettleibigkeit, 1 mal weil die Niere wegen einer starken Kyphoskoliose vom Brustkorb bedeckt war, und ein letztes Mal, weil der auf den oberen Nierenpol beschränkte Herd nur dort eine umschriebene Verbreiterung hervorgebracht hatte, ohne eine Verlängerung des Organs bewirkt zu haben. Die Volumenzunahme der Niere betrug mit Ausnahme von 2 Fällen nicht mehr als höchstens das Doppelte der normalen Grösse. In diesen beiden ungewöhnlichen Fällen wurde allerdings ein Längsmesser von je 19,5 und 25 cm erreicht. Im Allgemeinen also bleibt die Vergrösserung der primären tuberculösen Niere hinter dem Durchschnitte der zur Operation kommenden Pyo- und Hydronephrosen zurück. Es mag aber nicht unerwähnt bleiben, dass ich eine primäre Nierentuberculose bei einem 8jährigen Knaben (Fall a) beobachtet habe, die fast die ganze Leibeshälfte ausfüllte.

Einige Male war die fühlbare Geschwulst ebenso sehr durch eine starke adiposklerotische Hyperplasie der Kapseln hervorgebracht, wie durch die Vergrösserung der Niere selbst, sodass sogar noch nach der subcapsulären Nephrectomie die zurückbleibende Kapsel palpatorisch den Eindruck einer Geschwulst hervorrief. In einem Falle, der bei Lebzeiten den Eindruck einer starken Nierengeschwulst gemacht hatte, fand sich die Niere auf weniger als die Hälfte des Normalvolumens verkleinert, umgeben

von einer dicken geschwulstbildenden Schwarte. Bedeutende Grade der Nierenvergrösserung werden stets durch Retentionsprocesse hervorgebracht, finden sich daher im wesentlichen bei der Combination eiteriger Mischinfektion mit ureteritischen Abflusshindernissen. Diese Retention findet bei primärer Nierentuberculose seltener im Nierenbecken statt, welches sogar meistens geschrumpft, bisweilen spaltförmig verengt ist, als in den mit dem Becken oft nur durch enge Oeffnungen communicirenden Kelchen. In manchen dieser Retentionsgeschwülste beobachtet man einen Wechsel des Volumens (Fall **103.17** und **107.21**) mit Verkleinerung bei verstärkter Eiterentleerung, mit Anschwellung bei temporärer Unterbrechung des Abflusses, der sich bisweilen unter Koliken wiederherstellt. Eine Proportion zwischen der Grösse der Niere und dem Alter des Processes ergiebt sich aus meinen Fällen nicht.

Häufigkeit und Symptome der perinephritischen Erkrankungen. Combination mit perinephritischem Abscess haben wir 4mal beobachtet, mit perinephritischem Fungus 1 mal, mit Tuberkelknoten in der Fettkapsel 1 mal, also insgesammt ein Uebergreifen des tuberculösen Processes über die Grenzen der Niere in 23,0 %. Wenngleich die perinephritischen Abscesse sich gewöhnlich erst zu den vorgeschrittenen Stadien der Krankheit gesellen, so giebt es doch Fälle, in welchen sie die erste wahrnehmbare Erscheinung des Nierenleidens sind. Dieses bleibt unerkannt, wenn sich ein tuberculöser Herd, abgeschlossen von den Abflusswegen, in der peripheren Rindenzone solange symptomlos entwickelt hat, bis eine Propagation in das paranephritische Gewebe einen Abscess erzeugt hat. Dann kann hohes Fieber auftreten mit Schüttelfrost, spontaner und Druckschmerzhaftigkeit, Krümmung der Lendenwirbelsäule mit der Concavität nach der erkrankten Seite, Contractur des M. ileopsoas mit Beugestellung des Beins im Hüftgelenk. Dies ist das Bild der acuten Abscesse, welche ihren stürmischen klinischen Charakter wahrscheinlich immer einer Mischinfection verdanken. Die rein tuberculösen perinephritischen Eiteransammlungen brauchen von allen diesen Erscheinungen nichts als ein geringes hectisches Fieber oder einen leicht subfebrilen Zustand zu zeigen, dessen Quelle bei tiefem Sitze und fehlender Schmerzhaftigkeit oft lange Zeit nicht erkannt wird; ja selbst bei ganz enormen kalten Abscessen kann jede Spur von Fieberung fehlen (Fall **88.3**). Abgesehen von den mit acuter eitriger Perinephritis complicirten Fällen ist der Palpationsschmerz der erkrankten Niere stets gering, in vielen Fällen fehlt er gänzlich.

Wie lange bleibt die Tuberculose auf die Niere beschränkt? Eine der wichtigsten Complikationen der primären Nierentuberculose ist die Betheiligung der Harnblase. Ausser den sehr seltenen Fällen, in denen es zur frühzeitigen Obliteration des Ureters kommt, steigt der Process im Laufe der Zeit ausnahmslos zur Blase hinab. Wie lange nach Beginn der Erkrankung dieses fatale Ereigniss eintritt, ist ganz unberechenbar. Unter 18 primären Nierentuberculosen war 9 mal die Blase gesund. In diesen 9 Fällen betrug die Dauer der Nierenerkrankung vom Auftreten der ersten wahrnehmbaren Erscheinungen bis zur Operation 4 Monate bis 3 Jahre, in den 9 mit Blasenbetheiligung 9 Monate bis 4 Jahre. Da aber die Wahrnehmung der ersten Erscheinungen nicht mit dem Beginne des Leidens identisch ist, sind diese Angaben von zweifelhaftem Werth. So wenig Gesetzmässigkeit das erste Auftreten der Blasentuberculose in zeitlicher Beziehung erkennen lässt, so wenig ist es abhängig von der Ausdehnung der Nierenaffection. Gerade bei den beiden grössten Tumoren unseres Materials war die Blase frei, während bei der kleinsten, ganz unvergrösserten Niere,

mit einem nur kirschgrossen Herd im oberen Pol schon die Blase in der Umgebung des Ureters erkrankt war (Fall **97.12**, s. Tafel VIII, Fig. 1).

Die practische Folgerung aus diesen Erfahrungen ist, dass man sich weder durch die Kleinheit der Niere noch durch die Kürze des Bestehens der Krankheitssymptome von einem sonst wünschenswerthen chirurgischen Eingriff abhalten lassen soll, da die Gefahr eines Uebergreifens der Tuberculose auf die Blase in jedem Stadium der Erkrankung droht.

Urinveränderung bei primärer Nierentuberculose. Der Urin bei der primären Nierentuberculose ohne Blasenerkrankung hat ausser dem Bacillenbefund nichts specifisch Charakteristisches, wodurch er für sich allein die Diagnose ermöglichte. Leider haben wir aber in Beziehung auf Tuberkelbacillen bei den 9 auf die Niere beschränkten Tuberculosen die für die Diagnose wenig erfreuliche Erfahrung gemacht, dass, abgesehen von 2 nicht darauf untersuchten Fällen, in allen übrigen 7 vergeblich nach Bacillen gesucht wurde[1]), während bei 13 mit Blasentuberculose komplicirten bacteriologisch untersuchten Fällen 8 positive Resultate, also 61,5 % erhalten wurden. Wenn auch die Ergebnisse dieser beiden Untersuchungsreihen nicht ohne weiteres mit einander verglichen werden können, da bei ausschliesslicher Erkrankung der Niere die Möglichkeit Bacillen zu suchen und zu finden mit der Nephrectomie aufhört, während sie bei gleichzeitig bestehender Blasentuberculose auch nach Entfernung der Niere eine unbeschränkte ist, so ist doch der Unterschied ein zu augenfälliger um nicht zu dem Schlusse zu führen, dass die nachweisbaren Bacillen seltener aus der Niere als aus den erkrankten Harnwegen stammen. Dazu stimmt die Thatsache, dass es nur in einer verschwindenden Zahl von Fällen gelingt, in den tuberculösen Nierencavernen Tuberkelbacillen zu finden. Niemals fehlten makroskopisch erkennbare Anomalien des Urins; entweder war er getrübt oder blutig. In 2 Fällen beobachteten wir einen Wechsel zwischen trübem, eiweisshaltigen und ganz wasserklarem, eiweissfreien Urin mit allerniedrigstem specifischem Gewicht von 1003. Mikroskopisch fanden sich ausser Leukocyten constant rothe Blutkörper, nur 2 mal ein Cylinder. Daraus ergiebt sich, dass das Fehlen von Cylindern nicht, wie Stintzing annimmt, charakteristisch für die Tuberculose ist, wenngleich zugegeben werden muss, dass sie ein relativ seltenes Vorkommniss bilden. Die Reaction war fast immer sauer, der Eiweissgehalt stets sehr gering, selten mehr als $^1/_2$ pro Mille. In einem einzigen Falle fehlte ein durch die gewöhnliche Probe erkennbarer Eiweissgehalt; ein hoher von mehr als $1^1/_2$ pro Mille muss Verdacht auf eine Erkrankung der zweiten Niere, insbesonders amyloide Degeneration erwecken. In Hinsicht auf die produzirten Harnmengen, ist zwischen den Fällen mit und ohne Blasentuberculose zu scheiden. Während bei uncomplicirter Nierentuberculose gewöhnlich im Laufe des grössten Theils der Krankheitsdauer keine besonders in die Augen fallende Veränderung der Harnmenge bemerkt wird, pflegt bei gleichzeitig bestehender Blasentuberculose die Quantität mit dem Bedürfniss der Urinentleerung zu steigen, ein Verhalten, welches dem allgemein gültigen Erfahrungssatze entspricht, dass, je häufiger die Blase entleert wird, desto grösser die Urinabsonderung ist. Aber auch ohne Blasenbetheiligung kann es zur Polyurie kommen, und zwar sowohl im Beginn des

---

1) Anmerkung bei der Correctur. Bei drei seitdem operirten reinen Nierentuberculosen fanden sich in einem Falle nach ungezählten vergeblichen Untersuchungen Bacillen nach einer Tuberculininjection, in einem andern sofort. Demnach waren unter 10 Fällen 2 positive Resultate.

Leidens in Folge der stärkeren Congestion, welche mit der Entwickelung von Tuberkeln einhergeht, als auch in den weit vorgeschrittenen Stadien, in denen es zur bindegewebigen Sklerose des von der tuberculösen Zerstörung noch verschonten Parenchyms gekommen ist. Diese finale Polyurie ähnelt in ihren Entstehungsbedingungen der gesteigerten Wasserausscheidung bei genuiner Schrumpfniere. Eine sehr bedeutende und dauernde Herabsetzung der Harnmenge muss die Besorgniss einer doppelseitigen Erkrankung erwecken.

Einwirkungen auf den Allgemeinzustand. Die Einwirkungen der Tuberculose des uropoetischen Systems auf den Allgemeinzustand machen sich im Wesentlichen in 3 Richtungen geltend, nämlich in Beziehung auf die Körpertemperatur, die Blutmischung und die Magendarmthätigkeit.

a) Körpertemperatur. Bei der Untersuchung des Einflusses der Nierentuberculose auf die Körpertemperatur haben wir die mit perinephritischen Abscessen, Pleura- und Lungenerkrankungen etc. complicirten auszusondern. Unter den dann übrig bleibenden tritt nach unseren Beobachtungen ein wesentlicher Unterschied zwischen den Nierentuberculosen mit und ohne Blasenbetheiligung hervor. Während nämlich, unter den uncomplicirten Nierentuberculosen, abgesehen von einzelnen Temperatursteigerungen während der Koliken, nur 22,2 % fieberhaft waren, sind es unter den mit Blasentuberculose einherhenden ca. 80 %. Man könnte die Erklärung für diese auffällige Differenz darin finden, dass die bei der letztgenannten Kategorie stets vorhandene Ureteritis ungünstige Abflussbedingungen für die in der Niere gebildeten Krankheitsproducte erzeuge. Das gilt gewiss für einen Theil der Fälle; da aber hinsichtlich der Intensität und Art der Nierenveränderungen kein Unterschied zwischen beiden Kategorien wahrzunehmen war, vielmehr sich gerade unter den uncomplicirten fieberlosen Fällen einige Nieren mit stärkster Eiterretention und grösstem Volumen, andere mit schwerster Ureteritis befanden, so scheint mir im wesentlichen die Complication mit ulceröser Erkrankung der Blase für die grössere Häufigkeit der Fieberungen verantwortlich gemacht werden zu müssen. Zweifellos ist es aber nicht die Blasenerkrankung an sich, welche das Fieber producirt, da sowohl die uncomplicirte Blasentuberculose meistens fieberlos verläuft, als auch die fiebernden Fälle nach der Nephrectomie ihr Fieber trotz Fortbestehens der Blasenerkrankung verlieren. Deshalb muss man sich vorstellen, dass die aus der kranken Niere hinabfliessenden pyrogonen Stoffe in den tuberculösen Ulcerationen der Blase einen empfänglichen Boden für die Resorption finden, welche besonders durch die unaufhörlichen Druckschwankungen dieses Organs begünstigt wird. Eine Stütze für die Richtigkeit dieser Anschauung finde ich in der Erfahrung, dass bis dahin afebrile Kranke erst fieberhaft wurden, nachdem man zum Zwecke der cystoskopischen Untersuchung die Narkose zu Hülfe genommen hatte, um eine Anfüllung der intoleranten Blase zu ermöglichen. Durch solche Dehnung entstehen kleine Einrisse an den vorhandenen Ulcerationen, welche von nun an die Eingangspforten für fiebererregende Substanzen bilden.

Die fieberhaften Fälle zeigen durchaus keinen einheitlichen Typus der Temperaturschwankungen. Wir haben unter unseren Fällen mehrere Typen kennen gelernt, die sich in 2 grosse Kategorien eintheilen lassen, nämlich die unregelmässigen und die regelmässigen. Erstere zeigen ein für gewöhnlich fieberloses Verhalten, unterbrochen von ein oder mehrere Tage hintereinander auftretenden abendlichen oder nächtlichen Temperatursteigerungen, meistens zwischen 38 und 38,5, bisweilen sogar bis 40°, und dann nicht selten mit ausgesprochenen Frösten verbunden. Die regelmässigen Fiebe-

rungen zerfallen in zwei Unterabtheilungen, nämlich 1. einen subfebrilen Status, in welchem die Abendtemperaturen sich 38 nähern, die Morgentemperaturen um 37° herum sich bewegen; 2. die ausgesprochene Hectica mit Temperaturdifferenzen von 1—3° zwischen Morgen und Abend. Nächtliche Schweisse sind nicht selten auch in denjenigen Fällen vorhanden, in welchen die Messung zu den gewöhnlichen Abendzeiten, zwischen 6 und 7 Uhr, keine Temperaturerhöhung zeigt. Bei einem Theil dieser Kranken beruhen die Schweisse auf dem Abfall unerkannter nächtlicher Temperatursteigerungen, wie wir an einer Beobachtung nachweisen konnten, wo die scheinbar afebrile Kurve eine ganz andere Gestalt annahm, als die nächtliche Messung ergab, dass die Temperatur um 11 Uhr abends ziemlich regelmässig einen plötzlichen Anstieg bis 39 und 40° zeigte (Fall 99.14).

b) Körpergewicht. Alle Patienten, über welche diesbezügliche Notizen vorliegen, hatten eine Abnahme des Körpergewichts erlitten. Wo keine Angaben vorlagen, deuteten bisweilen Striae atrophicae der Haut auf Abmagerung. Die Abnahme war zum Theil sehr bedeutend und in kurzer Zeit erfolgt. Es finden sich Verluste von 5—7½ Kilo im Verlaufe eines Monats, 13 Kilo in 4 Monaten, 25 Kilo in 3 Monaten. Der Gewichtsverlust war ebenso unabhängig von dem Vorhandensein oder Fehlen von Fieber wie von dem Grade der Nierenzerstörung. So hatte beispielsweise eine Frau in 4 Monaten 13 Kilo verloren, bei welcher die tuberculöse Einschmelzung so ausschliesslich auf den oberen Nierenpol beschränkt war, dass seine Partialresection versucht werden konnte.

c) Blutbeschaffenheit. Neben dem Gewichtsverluste ist eine der constantesten Erscheinungen die Verarmung des Blutes an Hämoglobin, auf welche die Blässe der Schleimhäute hinweist. Wir haben bei der Prüfung des Hämoglobingehalts gefunden, dass ein Absinken auf 50 % nichts Ungewöhnliches ist. Diese Erscheinung ist unabhängig von Fieberbewegungen auf die Resorption des specifischen Tuberkelgiftes zurückzuführen.

d) Digestionsapparat. Unter den entfernteren Folgezuständen der Nierentuberculose sind besonders die den Digestionsapparat betreffenden hervorzuheben. Häufig ist Magendruck und Appetitlosigkeit, bisweilen Uebelkeit vorhanden; nicht selten besteht eine ausgesprochene Neigung zu Diarrhoen, welche wir in einem Drittel unserer Fälle beobachtet haben. Einige Male trafen wir heftige Mastdarmtenesmen, von denen es indessen nicht sicher ist, ob sie als Irradiationen von der gleichzeitig bestehenden Ureter- und Blasentuberculose oder als Begleiter des vorhandenen Darmkatarrhs aufzufassen waren.

Diagnose der primären Nierentuberculose.

Die Fälle von primärer Nierentuberculose zerfallen hinsichtlich der Diagnose in 2 Kategorien: 1. in solche mit pathognomonischem Befunde, 2. in diejenigen, bei welchen die tuberculöse Natur des Nierenleidens nur mit mehrminder grosser Wahrscheinlichkeit aus der Combination mehrdeutiger Symptome zu erschliessen ist.

Zu der ersten Kategorie gehören erstens die uncomplicirten primären Nierentuberculosen mit Tuberkelbacillen-Befund im Harn; zweitens bei fehlendem Bacillennachweis diejenigen einseitigen Nierenerkrankungen, bei welchen durch die cystoskopische Untersuchung eine auf die Ureterpapille oder ihre nächste Umgebung beschränkte Tuberculose erkannt werden kann. Für diese beiden Formen giebt also die Cystoskopie und die bacte-

rielle Harnuntersuchung den Schlüssel der Diagnose. Findet man die Blase intact, dann müssen die Bacillen aus der Niere stammen; findet man keine Bacillen, aber die nächste Umgebung der Ureterpapille tuberculös, dann ist der Schluss auf einen absteigenden tuberculösen Process gerechtfertigt und damit die tuberculöse Natur des Nierenleidens erwiesen. Ist dagegen die Blasentuberculose so ausgedehnt, dass man nicht mehr zu beurtheilen vermag, ob sie von der Niere hinabgestiegen oder primär entstanden ist, dann ist mit der Möglichkeit zu rechnen, dass die begleitende Nierenaffection ihren Ursprung einer einfachen, nicht tuberculösen aufsteigenden Infection verdanken kann, wie wir im Fall 23.9 beobachtet haben. Bei solcher Sachlage wäre die Diagnose einer tuberculösen Natur des Nierenleidens erst gesichert durch Gewinnung bacillenhaltigen Urins mittelst des Harnleiterkatheterismus.

Die zweite Kategorie betrifft die ausschliesslich auf die Niere beschränkten Tuberculosen, bei welchen Tuberkelbacillen im Urin nicht gefunden werden. In diesen schwierigen Fällen baut sich die Diagnose aus einem sichern und einem hypothetischen Moment auf, nämlich aus dem sicher zu erbringenden Nachweis einer Nierenkrankheit und aus der durch Berücksichtigung einer Summe indirecter Zeichen hervorgehenden Wahrscheinlichkeit ihrer tuberculösen Natur. Wenn die cystoskopische Untersuchung ein Blasenleiden ausschliesst, sind wir durch diesen negativen Befund gezwungen, die vorhandenen Anomalien des Harns und der Miction auf ein Nierenleiden zu beziehen; dass dieses tuberculös ist, lässt sich nur bis zu einem gewissen Masse von Wahrscheinlichkeit aus indirecten Zeichen erschliessen, aber nicht beweisen, wenn nicht die provocatorische Tuberculininjection eine örtliche Reaction giebt. Wie kommt aber der practische Arzt, der doch nicht in der Lage ist, jeden Harnleidenden cystoskopisch zu untersuchen, zu dem Verdachte auf eine Nierentuberculose? Der erste und wichtigste Grundstein einer richtigen Diagnose wird dadurch gelegt, dass man bei allen anscheinenden Blasenkatarrhen von nicht ganz klarer Entstehungsweise oder ungewöhnlicher Hartnäckigkeit gegenüber der sonst wirksamen Therapie daran zu denken hat, ob man es nicht vielmehr mit einem Nierenleiden zu thun habe. Diese Forderung erscheint gewiss höchst primitiv, kann aber dennoch nicht eindringlich genug erhoben werden, da erfahrungsgemäss eine grosse Zahl dieser Nierenkranken für blasenleidend gehalten und entsprechend unrichtig behandelt wird. Wo freilich continuirliche Schmerzen in der Nierengegend, abendliche Fieberbewegungen oder gar ausgesprochene Nierenkoliken aufgetreten sind, wird der Arzt leicht auf die Quelle des Uebels hingeführt. Anders aber in der grossen Mehrzahl der Fälle, in welchen gar keine augenfällig auf die Niere zu beziehenden sensiblen Erscheinungen vorhanden sind, während die Veränderung der Harnbeschaffenheit, die gesteigerte Mictionshäufigkeit oder abnorme Sensationen bei der Urinentleerung von dem Patienten und gewöhnlich auch vom Arzte auf chronischen Blasenkatarrh bezogen werden. An dieser Oberflächlichkeit der Betrachtung scheitern viele Diagnosen, wenn der Krankeitszustand nicht durch genaue Erhebung der anamnestischen und hereditären Daten, durch gründliche Untersuchung des ganzen entblössten Körpers und sorgfältige mikroskopische, chemische und bacterioskopische Prüfung der Urinbeschaffenheit analysirt wird. Um sich vor solchen Missgriffen zu schützen, muss man sich als wichtigste Thatsache, welche uns oft den Schlüssel zur Diagnose verschafft, gegenwärtig halten, dass ein chronischer Blasenkatarrh ohne eine zureichende, anamnestisch oder objectiv erkennbare Ursache, wie voraufgangenen Tripper, infectiösen Katheterismus, Prostatahypertrophie mit Retention, Blasensteine u. s. w., insbesondere bei Männern etwas so

seltenes ist, dass man sich sofort in jedem Falle unbekannter Aetiologie die Frage vorlegen muss: haben wir es denn überhaupt hier mit einem Blasenkatarrh zu thun und nicht vielmehr mit einem Nierenleiden, welches ein Blasenleiden vortäuscht, oder ist ein thatsächlich vorhandenes Blasenleiden vielleicht tuberculös? Dieser Gedankengang wird dazu führen, die ganze Konstitution des Kranken mit Rücksicht auf die Möglichkeit einer Tuberculose ins Auge zu fassen, sich über tuberculöse Erkrankungen der Ascendenz und Descendenz zu informiren und alle Vorkrankheiten des Patienten in ihrer Beziehung zur Tuberculose zu prüfen. Die sorgfältige Untersuchung des ganzen entblössten Körpers giebt uns oft brauchbare Winke, sei es, dass wir Narben scrophulöser Drüsenabscesse finden, oder Spuren alter Gelenk- und Knochenaffectionen, oder chronische Sehnenscheidenentzündungen an Hand und Fuss, oder spondylitische Veränderungen, oder Lungenspitzenkatarrh, Retraction der Supraclaviculargegenden oder auch nur eine paralytische Thoraxform. Ganz besonders haben wir unsere Aufmerksamkeit dem Genitalapparat mit Rücksicht auf Knoten in Nebenhoden Prostata oder Samenblasen zuzuwenden. In einer Anzahl von Fällen, bei denen wir gar keine Spuren voraufgegangener tuberculöser Erkrankungen finden, werden constitutionelle Folgezustände unseren Verdacht erwecken, welche mit einem einfachen Blasenkatarrh nicht vereinbar sind, wie zunehmende Blässe, bisweilen in auffallendem Gegensatz zu einem sonst guten Ernährungszustande, Schwächegefühl, Gewichtsverlust, Schweisse, hin und wieder Fieberungen, sodass wir durch den Widerspruch zwischen der geringen Dignität des vermutheten Blasenleidens und der Bedeutsamkeit der allgemeinen Erscheinungen darauf geführt werden, nach dem Zustand der Nieren zu forschen. Die Palpation wird uns dann nicht selten eine einseitige Nierenvergrösserung erkennen lassen, manchmal mit Verminderung der respiratorischen Beweglichkeit, bisweilen mit vermehrter Druckempfindlichkeit. Die sich daran schliessende Untersuchung durch Mastdarm und Vagina lässt uns häufig eine Verdickung, eine abnorme Härte oder vermehrte Empfindlichkeit eines Ureters wahrnehmen. Am Schlusse unserer Untersuchungen giebt uns dann die Cystoskopie die wichtigsten Aufschlüsse, sei es durch Ausschluss eines Blasenleidens, sei es durch den Befund tuberculöser Veränderungen, welche einen Schluss auf die Natur der Nierenaffection gestatten. Sie zeigt uns gleichzeitig durch die Localisation und das Entwickelungsstadium der Blasentuberkeln in vielen Fällen, ob wir es mit einer absteigenden oder aufsteigenden Tuberculose zu thun haben. Die provocatorische Tuberculininjection kann uns helfen, wenn sie örtliche Wirkungen hervorruft, wie Empfindlichkeit der Niere, Hämaturie oder das Erscheinen vorher nicht auffindbarer Tuberkelbacillen im Harn (Fall **103**. 17). Leider aber giebt es eine Anzahl von Fällen, bei welchen kein einziges mit Sicherheit oder Wahrscheinlichkeit auf Tuberculose zu beziehendes Zeichen vorhanden ist, bei welchen wir mit allen uns zu Gebote stehenden Mitteln nur feststellen können, dass eine einseitige Nierenkrankheit besteht, Fälle, in denen auch die provocatorische Tuberculininjection zu keiner charakteristischen eindeutigen Reaction führt. Diese Fälle sind es, die bei dem Vorhandensein von fixem Nierenschmerz, Koliken oder Blutungen häufig mit Nierensteinleiden verwechselt werden, oder wegen des hartnäckigen Widerstandes der Harn- und Mictionsanomalien gegen eine locale Blasenbehandlung als chronische Pyelitis gelten, insbesondere bei Männern, welche zu oft Gonorrhoen gehabt haben, als dass man dieses aetiologische Moment mit Sicherheit auszuschliessen vermöchte. Wenn aber ein Kranker regelmässig abendliche Fieberbewegung hat bei nur geringfügiger Trübung des Harns und ohne wesent-

liche Schwellung und Druckempfindlichkeit der Niere, dann liegt immer der Verdacht einer Nierentuberculose vor, da einfache Pyeliten wohl einzelne Fieberanfälle bei sonst normalen Temperaturen erzeugen können, aber keine regelmässige abendliche Steigerung. Wenn es möglich ist, solche unklaren Fälle lange genug unter Augen zu halten, gelangt man nicht selten bei häufig wiederholten bacterioskopischen Untersuchungen des Urins schliesslich zu einer richtigen Diagnose. Es werden aber immer Fälle übrig bleiben, über welche erst die operative Autopsie Klarheit schafft. Hier sei noch eines Punktes Erwähnung gethan, welcher nicht selten die Diagnose in irrige Bahnen leitet. Ein Theil der an Blasentuberculose Leidenden giebt an, dass die Krankheit sich aus einem Tripper entwickelt habe. Auf Grund dieser Angabe glaubt der Arzt, eine gonorrhoische Cystitis vor sich zu haben. Und trotz dieser unzweifelhaft richtigen Anamnese findet man doch, wenn die Erfolglosigkeit der Therapie zu einer genauen Untersuchung Veranlassung gegeben hat, eine tuberculöse Erkrankung der Blase. Man muss eben das wichtige, von Schuchart zuerst ausgesprochene Factum kennen, dass bisweilen eine Gonorrhoe den Boden für die Entwickelung der Tuberculose vorbereitet. Aus der Harnbeschaffenheit allein sind mit Ausnahme des Befundes von Tuberkelbacillen keine sicheren Schlüsse zu ziehen, doch giebt es eine Erscheinung, welche zum mindesten sehr geeignet ist, den Verdacht auf Nierentuberculose zu erwecken, das sind die makroskopisch erkennbaren schwachen Blutbeimischungen, welche im Gegensatz zu den bei Nierensteinen vorkommenden meistens ganz unabhängig von Körperbewegung auftreten. Aber auch die selten vorkommenden starken, lange dauernden Hämaturien müssen uns veranlassen, an die Möglichkeit einer Nierentuberculose zu denken. Man soll nie vergessen, dass die Tuberculose der Niere eine relativ häufige Krankheit ist, dass sie besonders oft bei Frauen als erstes Glied der Erkrankungen des Harnapparates auftritt, dass sie bei Individuen im besten Ernährungszustande, von nichts weniger als schwindsüchtigem Habitus angetroffen wird, dann wird man in dem Maasse, als man sich gewöhnt, häufiger an die Möglichkeit dieses Leidens zu denken, es auch häufiger zu erkennen lernen.

Operationsresultate.[1])

Ich komme nun zu den Resultaten meiner 31 Operationen wegen Nierentuberculose, welche aus 28 Totalexstirpationen mit partieller oder totaler Entfernung des Harnleiters, 1 Resection des oberen Pols der Niere und 2 Nephrotomien bestehen.

Mortalität der totalen Nephrectomie. Von diesen 28 Fällen totaler Nephrectomie sind bei Summirung der unmittelbaren und der entfernten Mortalität 8 gestorben, entsprechend 28,5 % Unter unmittelbarer Mortalität sind diejenigen Fälle zu verstehen, in welchen der Tod durch den operativen Eingriff entweder hervorgerufen oder beschleunigt wurde; unter entfernter Mortalität solche, bei denen der Tod unabhängig von der Operation nach völliger oder fast vollendeter Heilung eingetreten ist, demnach der Eingriff nichts geschadet, bisweilen sogar genützt hat. Unter Zugrundelegung dieser Definition haben wir von allen total Nephrectomirten 3 = 10,7 % an den unmittelbaren Folgen der Operation verloren, während die entfernte Sterblichkeit (5:28) 17,8 % beträgt.

1) Um meiner Statistik eine breitere Unterlage zu geben, rechne ich bei diesen Betrachtungen noch 4 nach dem Abschlusse dieses Capitels operirte und geheilte Fälle von primärer Nierentuberculose hinzu.

Demnach waren 62,5 % aller Todesfälle unabhängig von der Operation. Die unmittelbaren Todesfälle ereigneten sich nach $1^1/_2$ Stunden, 60 Stunden, 8 Tagen, die entfernten Todesfälle nach 3 Wochen, 6 Wochen, 7 Wochen, 4 Monat, 8 Monat.

Unmittelbare, operative Mortalität. Ein Vergleich meiner Mortalitätsziffern mit den in der Litteratur niedergelegten, ist nur für die unmittelbare Mortalität möglich, da die meisten Fälle viel zu früh publicirt sind, um über ihr ferneres Schicksal etwas in Erfahrung zu bringen. Die von Vigneron aus der Litteratur berechnete unmittelbare Sterblichkeit beträgt 29 %, erreicht also beinahe die 3 fache Höhe meiner Verlustliste. Die Todesursachen meiner bald nach der Operation erlegenen Kranken waren in einem Falle Choc (primäre Nierentuberculose, perinephritischer Abscess und Amyloid der Unterleibsorgane), in einem 2. Falle Tuberculose der zweiten Niere und aller Retroperitonealdrüsen; im 3. Falle chronische Nephritis der zurückgelassenen Niere.

Entfernte Mortalität. Als Ursachen der entfernten Mortalität wirkten Tuberculose der zweiten Niere, acute Lungentuberculose, acute allgemeine Miliartuberculose, tuberculöse Meningitis, Amyloiddegeneration der Unterleibsorgane. Ueberblicken wir die Gesammtheit der Gestorbenen, so finden wir unter den Todesursachen unserer 8 letalen Fälle 5 mal, also in 62,5 %, Tuberculose der entfernten Organe, welche 2 mal die zurückgelassene Niere betraf. Sämmtlichen im baldigen Anschluss an die Operation Gestorbenen (Fälle **88.**3, **100.**15, **105.**19) stand der Tod auch ohne Operation in kürzester Frist unabwendbar bevor und ist nur um weniges durch die von vornherein fast aussichtslose Operation beschleunigt worden. Bei keinem der entfernten Mortalitätsgruppe angehörenden Falle hat die Operation den Ausgang beschleunigt, bei einigen sicher verzögert. Wir dürfen demnach bei gewissenhaftester Prüfung der Misserfolge sagen, dass alle diejenigen Kranken dem Leben erhalten worden sind, welche durch die Operation gerettet werden konnten und dass die Operation keinem den Tod gebracht hat, welcher nicht ohne sie in kürzester Frist verloren gewesen wäre. Dass die ascendirenden Tuberculosen schlechtere Operationsresultate als die primär in der Niere entwickelten aufzuweisen haben, ist selbstverständlich, da sie trotz der Nephrectomie eine ausgedehnte Affection der Harnwege zurückbehalten. Dazu kommt, dass ihre 2. Niere häufiger erkrankt gefunden wird, und ihre Gesammtconstitution schon beträchtlich gelitten hat, ehe man sich zur Operation entschliesst. Denn bei den secundären Nierentuberculosen greift man zur Nephrectomie erst dann, wenn der Process in der Niere soweit vorgeschritten ist, dass eine vitale Indication vorliegt.

Fernresultate der Nephrectomie. Wird nun das Risico der Nephrectomie aufgewogen durch den Nutzen, der den Patienten aus derer glücklich überstandenen Operation erwächst? Diese Frage ist gesondert zu beantworten für die Fälle, in denen die Blase noch frei, und für diejenigen, in welchen sie bereits tuberculös war. Unter unseren 28 Totalexstirpationen waren 13 ohne Blasenerkrankung; von diesen ist ein Patient im unmittelbaren Anschluss an die Operation durch Choc gestorben, 2 nach geheilter Nephrectomie, nämlich einer an Tuberculose der 2. Niere, ein anderer an acuter Miliartuberculose. Die 10 überlebenden sind gänzlich geheilt und bisher alle geheilt geblieben. Sie sind gesunde Leute, welche keine Anzeichen anderer tuberculöser Herde erkennen lassen. 3 Frauen unter diesen haben normale Schwangerschaften und Entbindungen nach der Operation durchgemacht, von denen eine sogar während des 4. Monats der Gravidität, ohne Störung des Verlaufs, ausgeführt wurde. Eine tuberculöse Affection entfernter Organe ist nachträglich bei keinem zur Entwickelung gekommen. Die seit der

Operation verflossene Zeitdauer bis zur letzten Feststellung der Dauerhaftigkeit des Heilungsresultates beträgt 11 Jahr (Fall **86.1**), 7 Jahr (Fall **87.2**), $4^3/_4$ Jahr (Fall **89.4**), $3^1/_2$ Jahr (Fall **91.6**), 3 Jahr 5 Monate (Fall **92.7**), 1 Jahr (Fall **94.9**) bei 4 anderen erst kurze Zeit. Nach diesen Ergebnissen ist die dauernde, vollständige Heilbarkeit der primären, solitären Nierentuberculose eine sicher erwiesene Thatsache.

Was nützt aber die Nephrectomie, wenn die Tuberculose zur Zeit der Operation bereits die Blase ergriffen hatte? Obwohl ich bei den von mir Operirten noch nicht in der Lage war, eine vollständige Heilung der Blasenaffection cystoskopisch zu constatiren, habe ich doch in der grössten Zahl der Fälle eine erhebliche, symptomatische Besserung gesehen, welche sich manchmal vom Normalzustand nicht wesentlich unterschied. Die allen gemeinsamen Fortschritte bestanden im Verschwinden aller von der Nierenkrankheit ausgehenden Störungen, wie des Fiebers, der Abmagerung, der Nierenschmerzen, der Pyurie, der Appetitlosigkeit, der Durchfälle, der Mastdarmtenesmen und desjenigen Theils der Mictionsstörungen, der von der Niere irradiirt oder durch das Hinabfliessen eitrigen Nierensecrets in die Blase erzeugt war. Alle Patienten haben bedeutend an Körpergewicht zugenommen. Wir haben Gewichtszunahmen bis 90 Pfund erlebt. Angesichts dieser unzweifelhaften, bisweilen geradezu verblüffenden Allgemeinwirkung der Operation ist es von grossem Interesse, nach dem Verhalten der zurückbleibenden Blasentuberculose zu fahnden. Wird sie durch die Entfernung der kranken Niere günstig beeinflusst? In dieser Hinsicht haben wir zwischen dem functionellen und dem objectiv cystoskopisch erhobenen Befunde zu unterscheiden. Da ergeben denn in functioneller Hinsicht unsere Beobachtungen in evidenter Weise, dass alle unsere Patienten ohne Ausnahme in Beziehung auf einzelne oder sämmtliche Blasenbeschwerden einen Gewinn davon getragen haben. Diese Besserung hat bei den einzelnen Operirten einen verschiedenen Grad erreicht. Bei einem Theil sind die Störungen gänzlich oder bis auf eine geringe Vermehrung der Mictionshäufigkeit verschwunden, bei anderen ist eine geringfügige Empfindung bei der Miction zurückgeblieben, dagegen der quälende Urindrang geschwunden und die Harnentleerung kaum häufiger als bei Gesunden. Andere wieder empfinden nur dann ein Brennen beim Wasserlassen, wenn sie dem etwas häufigeren Mictionsbedürfniss nicht rechtzeitig Folge geben können. Bei aller Verschiedenheit der erreichten Resultate im Einzelnen, steht es über jeden Zweifel fest, dass alle Patienten sich hinsichtlich der Blasenbeschwerden bedeutend besser als vor der Operation befinden. Diese Besserung ist eine fortschreitende und dauernde gewesen, bis auf einen Fall, in welchem nach 3jährigem Bestande eine Exacerbation der Blasenaffection mit Fortschreiten auf die zurückgelassene Niere eintrat. Der günstige Einfluss der Nephrectomie auf die Blasenfunction wird aus folgender Gegenüberstellung des unmittelbar vor der Operation aufgenommenen Status mit dem Endresultate leicht ersichtlich. Das Endresultat ist bei allen Patienten an demselben Tage durch persönliche Untersuchung oder briefliche Angaben festgestellt worden.

Fall **99.14**. Frau K. Tuberculosis renis sinistri, ureteris et vesicae incipiens. Nephrectomia et Ureterectomia 10. 2. 97.

Status vom 27. 1. 1897.	Status vom 19. 10. 1898.
Cystoskopischer Befund.	
Die rechte Ureterpapille ganz normal, während die unmittelbare Umgebung der linken stark	Nicht erhoben.

Status vom 27. 1. 1897.	Status vom 19. 10. 1898.
geröthet, gewulstet und stellenweise mit fest anhaftenden weissen Exsudatbelegen bedeckt ist. Ausserdem finden sich auf der linken Seite der Blase viele kleine kreisrunde, sowie etwas grössere unregelmässig begrenzte Ecchymosen in der ziemlich stark vascularisirten Schleimhaut. Miliare Tuberkel oder in weiterer Entfernung von der der Ureteröffnung gelegene tuberkulöse Geschwüre werden nicht gesehen. Der linke Ureter ist von der Scheide als ein knotiges, dickes Rohr bis zur Beckenwand zu verfolgen und durch die Bauchdecken hindurch in seinem ganzen abdominalen Verlauf als ein harter dicker Strang zu palpiren.	
Körpergewicht.	
Hat von October 1896 bis Januar 1897 10 kg verloren.	90 kg.
Mictionshäufigkeit.	
14 in 24 Stunden.	6—7 in 24 Stunden.
Empfindung in der Blase.	
3mal täglich heftige Blasenkrämpfe, verbunden mit Darmtenesmen, welche mit gleichzeitiger Entleerung von Urin, Blähungen und Stuhl enden.	Keinerlei Empfindung.
Harnbeschaffenheit.	
Mässig trüb, $^1/_4$ pro Mille Eiweiss, Leukocyten, rothe Blutkörper, Tuberkelbacillen.	Ganz klar, ohne morphotische Bestandtheile, mit eben wahrnehmbarem Hauch Albumen.
Kräftezustand.	
Sehr schwach trotz grosser Corpulenz, bettlägerig, hoch fieberhaft.	Vorzüglich, macht angestrengte Bergbesteigungen. Nachtrag. Juli 1900 wird anhaltendes Normalbefinden constatirt.

Fall 98.13. Frau N. Tuberculosis renis sinistri, ureteris et vesicae urinariae. Nephrectomie 12. 6. 1896.

Status vom 11. 5. 1896.	Status vom 18. 10. 1898.
Cystoskopischer Befund.	
Umgebung der linken Ureterpapille geröthet, stark geschwollen, sodass die Uretermündung als Einziehung erscheint. In ihrer Umgebung drei tuberculöse Geschwüre von Stecknadelknopf- bis Erbsengrösse, mit weissem Centrum, stark geröthetem Rand.	Nicht erhoben.
Körpergewicht.	
Auf das äusserste abgemagert.	90 kg.
Mictionshäufigkeit.	
5mal in 24 Stunden. Dazwischen Anfälle heftiger Strangurie von stundenlanger Dauer, wobei nur wenige Tropfen alle paar Minuten unter heftigem Drang ausgepresst werden.	Tags 3—4stündlich, Nachts 2mal, durchschnittlich im ganzen ca. 5mal. Keine Strangurie.

Status vom 11. 5. 1896.	Status vom 18. 10. 1898.
Empfindungen in der Blase.	
Heftige Schmerzen in der Blase bei den letzten Tropfen der Entleerung, Schmerzen in den Pausen zwischen den Urinentleerungen, dauernde Schmerzen in Blase und Scheide, besonders beim Sitzen und Gehen.	Miction ohne jede Empfindung. Keine Schmerzen in den Pausen zwischen den Urinentleerungen.
Harnbeschaffenheit.	
Eitrig, getrübt.	Klar.
Gehfähigkeit.	
Patientin ist wegen Schmerzen meistens bettlägerig. Auch im ersten Jahr nach der Nephrectomie ist nur ganz geringe Bewegung möglich, weil sie Schmerzen in der Blase und der Scheide hervorruft.	Geht beliebig viel ohne Schmerzen.
Schmerz beim Sitzen.	
Bei längerem Sitzen heftige Schmerzen in der Blase und Scheide, welche noch mehr als 1 Jahr nach der Nephrectomie anhalten.	Kann ohne Schmerzen sitzen.
Kräftezustand.	
Grosse Schwäche.	Sehr gut.

Fall 97.12. Frau A. Tuberculosis renis sinistri, ureteris et vesicae incipiens. Nephrectomie 23. 7. 1895.

Status vom 25. 8. 1895.	Status vom 18. 10. 1898.
Cystoskopischer Befund.	
Die ganze Blasenschleimhaut normal bis auf die unmittelbare Umgebung der linken Ureterpapille, in welcher auf geröthetem Grund weissbelegte Lenticulärgeschwüre mit rothem Saum in grösserer Zahl dicht neben einander gefunden werden.	Nicht erhoben.
Körpergewicht.	
47,25 kg.	59 kg.
Mictionshäufigkeit.	
Wechselt in Zwischenräumen von 5 Minuten bis 3 Stunden.	In $1^1/_2$—2stündigen Zwischenräumen, Nachts meistens alle 2 Stunden.
Empfindungen beim Uriniren.	
Brennen, besonders zuletzt schmerzhaft. 15 Minuten nach der Miction stechender oder ziehender Schmerz in der Blase und Harnröhre von $^1/_4$—$^1/_2$stündiger Dauer, dann tritt wieder Ruhe bis zur nächsten Miction ein.	Keinerlei Empfindung, ausser nach längerem Einhalten des Urins; Empfindungen zwischen den Mictionen gar nicht vorhanden.
Urinbeschaffenheit.	
Wolkig trüb.	Etwas Bodensatz, niemals Blut.
Schmerzen in der andern Niere.	
Oefter vorhanden.	Bisweilen bei anstrengender Thätigkeit, bei der Menstruation und nach langdauernder Handarbeit.

Status vom 25. 8. 1895.	Status vom 18. 10. 1898.
Kräftezustand.	
Aeusserst schwach.	Sehr gut.
Gehfähigkeit.	
Sehr gering.	Sehr gut. Nachtrag. Bald nach diesem günstigen Berichte ist eine erhebliche Verschlimmerung des Blasenzustandes eingetreten; rechtsseitige kolikartige Anfälle zeigen ein Fortschreiten des Processes auf die restirende Niere an.

Fall 96.11. Frau J. Tuberculosis renis sinistri et vesicae incipiens. Nephrectomie 8. 7. 1895.

Status vom 11. 6. 1895.	Status vom 18. 10. 1898.
Cystoskopischer Befund.	
Die rechte Blasenhälfte normal. In der linken viele punktförmige Hämorrhagien und flache, kleine Lenticulärgeschwüre mit hämorrhagischer Peripherie. Die linke Uretermündung kann nicht gefunden werden.	1 Jahr p. op. findet sich nur noch ein kleines seichtes Geschwür an der linken Ureterpapille, sonst keine Anomalie der Blasenschleimhaut. Ein noch späterer cystoskopischer Befund ist nicht erhoben.
Körpergewicht.	
64 kg.	90 kg.
Mictionshäufigkeit.	
25—38mal in 24 Stunden.	Pausen bis zu 4 Stunden. Nachts 2—3mal.
Empfindungen bei der Miction.	
Schmerzhaft.	Nicht schmerzhaft.
Urinbeschaffenheit.	
Sehr trübe, oft blutig.	Selten trübe, nie blutig.
Kräftezustand.	
Schlecht. Fortschreitende Abmagerung.	Gut. Nachtrag. Völliges Wohlbefinden wird im Winter 1899 constatirt; keinerlei Mictionsstörungen.

Fall 95.10. Frau Dr. W. Tuberculosis renis dextri et vesicae. Nephrectomie 7. 3. 1895.

Status vom 12. 1. 1895.	Status vom 18. 10. 1895.
Cystoskopischer Befund.	
Wegen mangelhafter Capacität der Blase nicht zu erheben.	
Körpergewicht.	
?	59 kg.
Mictionshäufigkeit.	
Alle Augenblicke ein paar Tropfen, in guten Zeiten $^1/_4$- $^1/_2$stündlich.	Pausen von $1^1/_2$ 2 Stunden, ebenso Nachts.
Empfindungen bei der Miction.	
Schmerzhaft.	Ohne Empfindung.
Urinbeschaffenheit.	
Dick, eitrig.	Bisweilen etwas wolkig.

	Kräftezustand.
Bettlägerig.	Vortrefflich. Zwei Schwangerschaften und Wochenbetten ohne Störung.

Fall **107.21.** Max B. Tuberculosis renis sinistri, ureteris et vesicae. Nephrectomie 28. 12. 1896.

Status vom 22. 9. 1896.	Status vom Januar 1898.
	Cystoskopischer Befund.
Viele miliare Ecchymosen und kleine, runde, mit weissem, fest anhaftendem Exsudat belegte Geschwürchen.	Fehlt.
	Körpergewicht.
54 kg.	73 kg.
	Mictionshäufigkeit.
28 in 24 Stunden.	Tags 1—2stündlich, Nachts 2—3stündlich.
	Empfindungen bei der Miction.
Sehr schmerzhaft.	Wenig schmerzhaft.
	Urinbeschaffenheit.
Dick, eiterig.	Ziemlich klar.
	Kräftezustand.
Bettlägerig.	Gut, arbeitsfähig.

Geht nun aus diesen Tabellen mit Sicherheit die evidente Besserung der Blasenbeschwerden nach der Nephrectomie hervor, so ist doch damit die völlige Heilungsfähigkeit der Blasentuberculose noch nicht objectiv durch anatomische oder cystoskopische Untersuchung sichergestellt. Leider waren wir nur 3mal in der Lage, unsere Operirten längere Zeit nach der Nephrectomie zu cystoskopiren, und das Ergebniss mit dem vorher erhobenen Befunde zu vergleichen. Unter diesen 3 Fällen ist einmal (Fall **96.11**) 11 Monate p. op. eine unzweifelhafte Rückbildung der Blasentuberculose bis auf geringe Reste in der Umgebung des Ureters der erkrankten Seite constatirt worden. In den beiden anderen Fällen aber (**97.12**, **98.13**) hat sich der Blasenprocess zunächst weiter ausgebreitet, und trotzdem sind alle Blasenbeschwerden auf ein Minimum reducirt gegenüber dem Zustande vor der Nephrectomie. Als eine werthvolle Ergänzung aber haben wir in 2 anderen Fällen Gelegenheit gehabt, die Heilbarkeit der secundären Blasentuberculose cystoskopisch festzustellen. Der eine Fall betraf eine unoperirte Dame (Frau v. S.) mit rechtsseitigen Nierenschmerzen und ausgedehnten tuberculösen Eruptionen der Blase auf derselben Seite. (Fleckweise Röthung der Blasenschleimhaut, rechts unten ein sehr grosses flaches Ulcus. Einzelne und gruppirte Tuberkel mit hochrothem Hof, zahlreicher rechts als links. Ureteröffnungen nicht erkennbar.) Von allen diesen Veränderungen war nach Jahresfrist nichts mehr zu sehen. Ein zweiter Fall betraf eine von anderer Seite nephrectomirte Dame (Mrs. Julia S.), bei der ich eine Dissemination miliarer und grösserer Tuberkelknötchen constatirte, welche bei $1^1/_4$ und 2 Jahre später ausgeführten Cystoskopien spurlos verschwunden waren. Nach diesen Erfahrungen kann es keinem Zweifel unterliegen, dass die Entfernung einer schwer tuberculös erkrankten Niere in einer Anzahl von Fällen auch dann gerechtfertigt ist, wenn daneben bereits eine nicht zuweit vorgeschrittene Blasentuberculose besteht. Können wir auch unter solchen Umständen bisher nur in einer Minderzahl

eine vollständige Heilung im anatomischen Sinne erreichen, so werden wir doch den meisten Kranken das Leben verlängern, das Maass der Beschwerden verringern und sie durch die ausnahmslos erfolgende Besserung der Constitution befähigen, erfolgreicher gegen die Blasentuberculose mit oder ohne Localtherapie anzukämpfen.

Resectionen der Niere.

Unter den conservativen Operationen, welche bei der Nierentuberculose in Frage kommen, verdient in erster Linie die Resection kranker Nierenstücke unsere Aufmerksamkeit. Ihre relative Gefahrlosigkeit ist sowohl durch die allerdings noch geringen Erfahrungen am Menschen festgestellt [Fälle von Israel[1]), Cramer[2]), Watson[3]), Morris[4])], als auch durch zahlreiche Experimente am Thiere (Tuffier, Barth, Max Wolff). Ihre Berechtigung leitet sich aus der Thatsache ab, dass die Erkrankung bisweilen, besonders in frühen Stadien auf einen oder wenige umschriebene Herde beschränkt ist; ihr Nutzen daraus, dass nicht nur ein Theil functionsfähigen Parenchyms erhalten bleibt, sondern sogar der Ausfall bis zu einer gewissen Grenze durch Hypertrophie der Drüsenelemente gedeckt zu werden vermag. Dass mit diesem Verfahren in geeigneten Fällen Dauerresultate erzielt zu werden vermögen, ist ebenso wahrscheinlich, wie es für die partiellen Gelenkresectionen erwiesen ist, die in vielen Fällen die Totalexstirpation des Gelenks verdrängt haben. Doch ist die naheliegende Gefahr nicht zu verkennen, dass unentdeckte Krankheitsherde oder -Keime zurückbleiben können, welche ein ideales Endresultat vereiteln. Trotzdem kann aber die weitere Entwickelung der Krankheit so langsam und latent bei so vorzüglichem Befinden der Kranken vor sich gehen, dass man noch Jahre nach dem Eingriffe glauben kann, eine volle Heilung erreicht zu haben, obwohl der Process fortschreitet. Dieses Verhalten ist mir besonders erstaunlich gewesen bei einer auf das Aeusserste herabgekommenen, hoch fieberhaften, von furchtbaren Schmerzanfällen geplagten Patientin (Fall No. **111.25**), bei welcher die Resection des oberen Nierenpols zu einem beinahe 4 Jahre währenden völligen Wohlbefinden geführt hatte, mit Zunahme des Körpergewichts, Normalisirung des Urins und der Miction, völliger Wiederkehr der Leistungsfähigkeit, normal verlaufender Schwangerschaft und Entbindung. Und dennoch trat nach einer zweiten Entbindung 4 Jahre p. op. die alte Krankheit wieder mit Heftigkeit in die Erscheinung und nöthigte zur totalen Nephrectomie, deren Erfolg ein günstiger war. (Fall **101.16**) Ob das Dauerresultat der Resection ein besseres gewesen wäre, wenn die bedauernswerthe Kranke nicht unaufhörlich unter quälenden Nahrungssorgen und psychischer Depression in Folge ehelichen Unglücks gelebt hätte, muss dahin gestellt bleiben.

Ist nun aber wegen dieses schliesslichen Misserfolges die Nierenresection zu verwerfen? Ich glaube das Gegentheil behaupten zu sollen; denn eine Operation, welche im Stande ist, einem Schwerkranken subjectiv ein beinahe 4 Jahre dauerndes Wohlbefinden, objectiv eine bedeutende Aufbesserung seines Allgemeinzustandes, seines Gewichts, seiner Blutmischung, eine Normalisirung seines Harnes zu verschaffen, hat eine volle Berechtigung selbst dann, wenn sie nichts dauerhafteres zu schaffen vermöchte. Ihr

1) Freie Vereinigung der Chirurgen Berlins. 1896—97.
2) Deutsche Zeitschrift f. Chirurgie. 1896. S. 597.
3) Cases illustrating renal surgery. Med. and surgical reports of the Boston hospital 1896.
4) Hunterian lectures on the surgery of the Kidney. Brit. med. Journal. 1898.

Werth tritt vornehmlich bei doppelseitiger Nierenerkrankung hervor, welche eine totale Nephrectomie unthunlich macht. Die bisherigen Resultate mit diesem Verfahren berechtigen jedenfalls zu weiterer Prüfung in geeigneten Fällen.

Nephrotomie.

Nach Betrachtung der totalen und partiellen Nephrectomie erübrigt es sich noch in eine Würdigung des Werthes der besonders von französischer Seite geübten Nephrotomie tuberculöser Nieren einzutreten, wenngleich ich nur über zwei persönliche Erfahrungen verfüge, von denen eine ungünstig endete, eine andere noch nicht abgeschlossen ist. Zunächst muss nachdrücklich betont werden, dass für eine wirkliche Heilung der Nierentuberculose durch die Nephrotomie kein beweisender Fall in der gesammten Litteratur vorliegt. Die als Heilungen mitgetheilten, ganz vereinzelten Fälle können vor einer ernsten Kritik nicht bestehen, theils weil die Diagnose der Tuberculose unbewiesen und unwahrscheinlich war, theils weil die Fälle viel zu kurze Zeit beobachtet worden sind. Die der Kritik standhaltenden, genügend lange verfolgten Resultate beschränken sich höchstens auf temporäre Besserungen. Das einzige Ziel, welches eine Nephrotomie bei Tuberculose vernünftigerweise verfolgen kann, ist die freie Entleerung retinirten Eiters oder erweichter Zerfallsproducte. Schon hieraus ergiebt sich eine erhebliche Beschränkung ihrer Indication bei Fällen, in denen überhaupt keine flüssigen Massen in der Niere stagniren; so fehlten in unseren 29 Beobachtungen[1]) 4mal irgend welche flüssigen Producte. In den übrigen Fällen, in denen der Retention durch die Operation begegnet werden soll, erfordert die Herstellung eines freien Abflusses eine Vereinigung der vielfachen Höhlen durch Zerstörung ihrer Scheidewände. Gelingt diese nur unvollständig, dann wird mehr geschadet als genützt. Denn es bleibt nicht nur Retention bestehen, sondern es gesellt sich zu ihr auch bald eine faulige Zersetzung, welche zu Fieberungen, profusen Jauchungen und Amyloiddegeneration Veranlassung giebt. Scheitert dieser Versuch schon bei einfachen Pyonephrosen nicht selten, deren erweiterte Kelchhöhlen doch eine gewisse Regelmässigkeit der Anordnung zeigen, so ist dieses Ziel bei vielen Fällen von Tuberculose nicht zu erreichen, da es sich hier nicht selten um ganz unregelmässig, gesetzlos gelagerte cavernöse Einschmelzungen des Parenchyms, oft untermischt mit nicht erweichten Käseherden handelt. Demnach wird die erste Bedingung für den Erfolg der Nephrectomie, nämlich die vollkommene Drainirung aller Hohlräume, bei den meisten Nierentuberculosen nicht erreicht werden können.

Wenn man diese Schwierigkeiten durch gründliche rücksichtslose Trennung der Gewebsschichten zwischen den Cavernen überwinden will, dann ist auch die Operation durchaus nicht mehr so conservativ, wie die Lobredner der Nephrotomie glauben machen wollen. Denn zunächst leidet die Ernährung des noch vorhandenen secretionsfähigen Nierenparenchyms, dessen Erhaltung gerade der Zweck der Nephrotomie ist, beträchtlich unter der Zerstörung der gefässtragenden Scheidewände und zwar um so mehr, je mehr Parenchym und Gefässe sie noch enthalten. Wo aber diese Gefahr nicht vorliegt, weil das Parenchym auf dünne, bindegewebige gefässarme Scheidewände zwischen vielen grossen, die Niere durchsetzenden Abscessen reducirt ist, da bringt

1) Anmerkung bei der Correctur. Inzwischen habe ich noch einen Fall operirt, der nicht die geringste Spur von Erweichung zeigte, so dass unter 30 Fällen 5mal, also in 16,6 % keine flüssigen Producte in der Niere vorhanden waren.

wieder die Nephrotomie keinen Nutzen, weil kein conservirenswerthes Parenchym mehr vorhanden ist. In solchen Fällen ist die Entfernung der Niere kein Schaden, sondern nur ein Nutzen für den Organismus, welcher dadurch mit einem Schlage von seinem Infectionsherde befreit wird, statt nach langanhaltender Eiterung einen immer noch tuberculösen, functionell sehr fragwürdigen Organtorso zu beherbergen. Will man eine den Abfluss sichernde Eröffnung aller Höhlen erreichen, so muss man die Niere in ganzer Ausdehnung ihres convexen Randes spalten können. Das ist nur möglich bei völliger Mobilisirung und Luxirung des Organs. Diese Mobilisirung ist aber im Falle der häufig untrennbaren Verschmelzung beider Hüllen nur durch subcapsuläre Enukleation zu erreichen, wobei es anbetrachts der Brüchigkeit solcher Nieren, selbst bei grösster technischer Schulung bisweilen nicht gelingt, Zerreissungen und Quetschungen zu vermeiden, welche das misshandelte Organ für die Erhaltung ungeeignet machen.

Diese Darlegungen sollen zeigen, dass auch die Nephrotomie in schwierigen Fällen im Stande ist, die Function des operirten Organs temporär oder dauernd zu schädigen, dass sie demnach ein ernster und gefährlicher Eingriff sein kann, wenn die andere Niere erkrankt ist. Man soll sich demnach vor Unterschätzung ihrer Gefährlichkeit, und Ueberschätzung ihres Nutzens hüten. Wenn die 2. Niere gesund ist, leistet die Nephrectomie ungleich mehr; ist sie krank, wird auch die Mortalität bei der Nephrotomie im Verhältniss zu dem erreichbaren Nutzen eine zu hohe sein. Soll eine vollkommene definitive Heilung mit vollständiger Entfernung alles tuberculösen Gewebes zu Stande kommen, so muss doch bei allen oder fast allen nephrotomirten Fällen die secundäre Exstirpation folgen. Dieser Umweg über 2 Operationen würde gerechtfertigt sein, wenn die Summe der aus beiden erwachsenden Lebensgefahren erheblich geringer wäre als die der primären Nephrectomie allein. Sehen wir uns daraufhin die der Sammelstatistik Vigneron's entstammenden Resultate an. Ihrzufolge bleibt allerdings die operative Mortalität der Nephrotomie erheblich hinter derjenigen der primären Nephrectomie zurück, indem die betreffenden Sterblichkeitsziffern sich wie 12,79:29,80 verhalten. Demgegenüber muss ich aber hervorheben, dass dieses Verhältniss auf die von mir erreichten Resultate nicht passt, da meine primären Nephrectomien mit 10,7 % operativen Todesfällen eine niedrigere operative Sterblichkeit ergeben als die Nephrotomien nach Vigneron mit 12,7 %, dass demnach der Unterschied der unmittelbaren Mortalität für mich keinen Grund zur Bevorzugung der Nephrotomie geben könnte.

Wie verhalten sich nun aber die Resultate, die mit der zu einer wirklichen Heilung fast immer erforderlichen secundären Nephrectomie erreicht werden? Ihre operative Mortalität erreicht nach Vigneron 25 %, ist also fast so hoch, wie die nach derselben Statistik 29 % betragende Sterblichkeit der primären lumbalen Nephrectomie, aber bedeutend höher als die nur 10,7 % ausmachende meiner primär Nephrectomirten. Also in Beziehung auf die Operationsgefahr hat die Secundärexstirpation vor der primären nichts voraus. Wie steht es nun mit der Gesammtsterblichkeit, der Summe der unmittelbaren und der entfernten, bei der secundären Nephrectomie? Sie beträgt nach Vigneron sogar 35 %, ist also höher, als meine 28,5 % betragende Gesammtmortalität nach primärer Exstirpation! Aus diesen Zahlen ist ersichtlich, dass nach den statistischen Erhebungen den Patienten aus der Combination von Nephrotomie und secundärer Nephrectomie ein Nutzen nicht erwachsen kann, da sich zu der Gefahr der Secundärexstirpation noch diejenige der Nephrotomie hinzuaddirt, woraus in Summa eine weit höhere Mortalitätsziffer resultirt, als für die einfache

primäre lumbale Nephrectomie. Nun könnte man noch zu Gunsten der Nephrotomie anführen, dass sie die Kranken auch ohne Secundärexstirpation in einen erträglichen Zustand versetze. Leider trifft das nur für wenige Fälle zu; vielmehr ist der Erfolg, abgesehen von der Belästigung durch eine secernirende Nierenfistel, überwiegend häufig sehr ungenügend und auf kurze Zeit beschränkt. Dieses geht zur Evidenz aus folgenden Angaben hervor. Unter 55 von Vigneron zusammengestellten Fällen sind 7 sofort gestorben. Von den restirenden 48 sind 20 zur secundären Nephrectomie gekommen, offenbar wegen unbefriedigenden Resultates der Nephrotomie. Von den noch 28 übrig bleibenden Nephrotomirten starben 14, also die Hälfte, nach mehr oder weniger Monaten an ihrer Krankheit, und von den übrig bleibenden 14 werden wir wohl den grössten Theil diesen entfernten Todesfällen zuzurechnen haben, da aus den Krankengeschichten entweder schon der Beginn des Verfalles zu ersehen ist, oder bei der Kürze der Beobachtung nach Analogie der länger beobachteten Fälle mit Wahrscheinlichkeit erwartet werden kann. Aus allen diesen Gründen erscheint mir die Leistungsfähigkeit der Nephrotomie bei der Tuberculose in so wenig günstigem Lichte, dass ich ihre Berechtigung nur unter 3 Indicationen gelten lassen kann. Ich billige sie, wenn bei sicherer Doppelseitigkeit der Erkrankung beträchtliche Retention auf einer Seite vorhanden ist, welche durch Fieber oder Schmerzen das Leben verbittert oder untergräbt. Sie kann zweitens am Platze sein, wo schnellste Beendigung des Eingriffes selbst auf Kosten der Gründlichkeit geboten ist, sei es wegen unvorhergesehener Zufälle während, oder besonderer Schwäche vor der Operation. Sie ist endlich des Versuches werth, wenn eine einzige oder wenige, benachbarte Cavernen bei normalem Verhalten des übrigen Parenchyms durch Spaltung frei eröffnet, und der Ausschabung bis weit in das Gesunde unter Leitung des Auges zugängig gemacht werden können. Solche Fälle aber bilden schon den Uebergang zur Partialresection (Vergl. Fall **113.27**).

Indicationen für die totale und partielle Nephrectomie.

Lehren uns die vorstehenden Erfahrungen die Berechtigung und Verpflichtung eine primäre einseitige Nierentuberculose operativ anzugreifen, wenn sie durch Gewichtsverlust, Schmerzen, Dysurie, Fieber, Blutverarmung und Digestionsstörungen das Wohlbefinden und die Gesundheit beeinträchtigt, so ist es viel schwieriger zu entscheiden, was zu geschehen hat, wenn die Patienten bisher weder subjectiv noch objectiv unter der Krankheit gelitten haben. Soll man sich gegenüber solchen frühen Stadien abwartend verhalten bis ein Fortschreiten der Krankheit evident wird, bis der Kranke etwa beginnt blasser und magerer zu werden, bis er Nachtschweisse und abendliche Temperatursteigerungen bekommt, oder bis heftige Beschwerden wie Koliken oder Mictionsstörungen eine dringende Abhilfe erheischen?

Bedingung für die Berechtigung einer exspectativen Therapie wäre die Möglichkeit spontaner oder medicamentöser Heilbarkeit der Nierentuberculose.

Nun ist wohl nicht zu bezweifeln, dass auch die Tuberculose der Niere zur Ausheilung oder zum unschädlichen Stillstande gelangen kann, so gut wie dieses an anderen Organen geschieht. Aber ob es zu solchem günstigen Ausgang kommen wird, das können wir leider keinem Falle ansehen; noch weniger, wie weit die Krankheit das Organ zerstört haben wird, ehe ein Stillstand eintritt; endlich gar nicht, ob nicht beim Abwarten auf eine günstige Wendung der Process durch den Ureter in die Blase hinab-

steigen wird. Anatomisch nachgewiesene Fälle einer wirklichen Spontanheilung der Nierentuberculose sind, wenn überhaupt vorhanden, jedenfalls äusserst selten. Einige Male soll sie nach Obliteration des Ureters beobachtet sein. Aber dann leistet eben das Organ nichts mehr; und hätte ebenso gut entfernt werden können, um dem Körper das Risico aller der Schädigungen zu ersparen, welche mit dem langen Bestande eines tuberculösen Infectionsherdes verbunden sind. Deshalb sollte man glauben, dass nach dem augenblicklichen Maasse unseres therapeutischen Könnens eine möglichst frühzeitige Operation grössere Aussicht auf Gesundung versprechen würde als das Abwarten des Zeitpunktes an dem über die Nothwendigkeit des Eingriffes auch für den Kranken kein Zweifel mehr obwaltet. Vielleicht wäre auch mit der consequenten Ausführung der Frühoperation die Möglichkeit gegeben, in einer Anzahl von Fällen die Niere noch durch conservativere Eingriffe zu retten. Da die Tuberculose nicht selten im Beginne auf einen umschriebenen, häufig an einem Polende der Niere belegenen Bezirk beschränkt ist, würden öfter partielle Resectionen oder Ausschabungen des Herdes bis in das gesunde Gewebe eventuell mit nachfolgender Heissluftkauterisation in Frage kommen. Wir werden nicht oft vor die peinliche Frage nach der Zulässigkeit einer ganz frühzeitigen Exstirpation gestellt, da die primäre Nierentuberculose sich durch ihren eminent latenten Verlauf meistens in ihren ersten Anfangsstadien der Kenntnissnahme und der Diagnose entzieht. Und das überhebt uns eines schwierigen Dilemmas. Denn ich kann mich trotz der Richtigkeit aller vorherigen Erwägnungen noch nicht dazu entschliessen, principiell jede Niere nur deshalb auszurotten, weil sie einige Tuberkel enthält. Nicht nur die Erinnerung an die Wandlung unserer Anschauungen über die Haltbarkeit der Lungen-, der Bauchfell-, der Gelenktuberculose mahnen zur Besonnenheit, sondern auch einige frappante Erfahrungen über die spontane Besserungsfähigkeit um nicht zu sagen Heilbarkeit der Nierentuberculose, welche ich im Laufe der letzten Jahre zu machen Gelegenheit hatte. Deshalb stehe ich auf dem Standpunkt, dass vor der Hand nicht die Tuberculose an sich die Indication zur Exstirpation giebt, sondern einer oder mehrere der aus ihr hervorgehenden Folgezustände wie Koliken, Fieber, Blutungen, Pyurie, Retentionsprocesse, irradiirte Blasenbeschwerden, Schmerzen, Verdauungsstörungen, Abmagerung, Blutverarmung. Fehlt irgend eine dieser Erscheinungen noch gänzlich, hat das Allgemeinbefinden gar nicht gelitten, dann halte ich bei manchen Patienten unter günstigen äusseren Lebensbedingungen zunächst den Versuch einer exspectativen Therapie für gerechtfertigt, ehe man sich entschliesst, ein lebenswichtiges Organ zu opfern. Dagegen erblicke ich eine stricte Operationsindication in dem cystoskopisch constatirten Uebergreifen des Processes auf die Ureterpapille oder ihre unmittelbare Umgebung; weil die Erfahrung lehrt, dass die bei Erhaltung der Niere unvermeidliche weitere Propagation auf die Blasenschleimhaut zu qualvollen Zuständen führt. Aber selbst wenn eine solche bereits eingetreten ist, halte ich den Versuch der Nephrectomie bei absteigenden Processen noch für erlaubt, gestützt auf die Erfahrung, dass dieser Weg mit grösserer Wahrscheinlichkeit zur Linderung der Leiden führt, als alle anderen therapeutischen Massnahmen, welche so lange scheitern müssen wie der primäre Infectionsherd fortbesteht. Anders muss sich unser Verhalten gegenüber der aufsteigenden Tuberculose gestalten. Da hier die Nephrectomie niemals eine vollständige Heilung der bereits über den ganzen Harnapparat verbreiteten Krankheit bewirken kann, hat eine Frühoperation keinen Sinn. In diesem Falle halte ich einen operativen Eingriff nur dann für indicirt, wenn die Nierenaffection erhebliche Beschwerden macht oder die Constitution des Kranken durch Eiterretention, durch Fieberungen, schwere Ernährungs-

störungen oder Blutverarmung untergräbt. Es bedarf kaum des Hinweises darauf, dass man sich vor der Operation einer secundären, ascendirenden Nierentuberculose mit noch viel peinlicherer Sorgfalt als bei der primären durch alle zu Gebote stehenden Mittel von der Gesundheit der anderen Niere zu überzeugen versucht, da bei aufsteigenden Processen eine Doppelseitigkeit der Nierenerkrankung häufiger zu befürchten ist.

Medicinische Behandlung der Nierentuberculose.

Es liegt ausserhalb des Rahmens dieser Arbeit, auf die nichtchirurgische Behandlung der Nierentuberculose einzugehen. Ich will in dieser Beziehung nur hervorheben, dass der Hygiene bei den nichtoperablen oder nicht zur Operation gelangenden Fällen eine ebenso grosse Bedeutung wie bei der Lungenphthise zukommt, und dass man im Stande ist, durch geeignete klimatische Therapie, zweckmässige Ernährung und Regulirung der Lebensweise die Kranken länger zu erhalten und ihre Leiden zu mindern. In klimatischer Hinsicht erreicht man am meisten durch den Aufenthalt in trockener, warmer Wüstenluft und Sonne wie in Heluan (Aegypten), Biskra (Algier). Weniger geeignet, aber doch ein schätzenswerthes Surrogat sind die Riviera, Corsika, Algier (Mustapha). Ein grosses Maass körperlicher und geistiger Ruhe ist nöthig. Die Kranken sollen den grössten Theil des Tages in der Sonne liegen, sie sollen kräftig, aber reizlos genährt werden. Für sie passt keine absolute Entziehung der Fleischdiät; daneben ist viel Milchgenuss zu empfehlen. Während der Periode sollen die Frauen stets liegen, weil häufig eine Exacerbation dabei beobachtet wird. Geschlechtsgenuss ist zu untersagen. Eine reichliche Zufuhr von leicht alkalischen, erdigen Wässern oder schwachen Kochsalzthermen, wie Wiesbaden, ist wünschenswerth, da mit der Verdünnung des Urins die Harnbeschwerden fast immer gelindert werden.

Einige Bemerkungen zur operativen Technik.

Bei der Nephrectomie kommt es wesentlich darauf an, das Organ im unverletzten Zustande herauszubefördern, damit nicht ausfliessender tuberculöser Inhalt die frische Wunde inficirt. Deshalb braucht man überall, wo das Parenchym in Folge von Erweichungen oder Abscessbildungen sehr verdünnt ist, grosse Bauchdeckenschnitte, welche der Hand Raum genug geben die Niere auszulösen, ohne einen Druck auf sie auszuüben. Bei Erschwerung der Operation durch grosses Volumen oder ausgedehnte Verwachsung empfiehlt sich entweder die von Bergmann'sche Schnittführung oder ein lumbo-abdominaler Querschnitt mit Hinzufügung eines absteigenden Schenkels in der Richtung meines Ureterschnitts. Beide Methoden eignen sich gleichzeitig zur Freilegung und Exstirpation des Harnleiters. Hat der tuberculöse Process auf die Fettkapsel übergegriffen, sei es in Gestalt solitärer Käseknoten oder fungöser, aus der Niere herauswuchernder Granulationen, dann ist es durchaus erforderlich, die gesammten Hüllen sorgfältig zu exstirpiren. Das wird bei den meistens vorhandenen Verwachsungen der Fettkapsel mit der Umgebung gewöhnlich erst nach Entfernung der Niere geschehen können. In den selteneren Fällen von erhaltener Beweglichkeit der Niere empfiehlt es sich, sie mitsammt den Kapseln in einem Acte zu entfernen. Bestand gleichzeitig eine perinephritische Eiterung, so ist die Exstirpationshöhle in ganzer Ausdehnung offen zu halten und nach sorgfältigster Ausreibung mit Mullbauschen und Ausschabung aller Granulationen bis in sämmtliche Recessus hinein zu

tamponiren. Finden sich Erkrankungen der Lymphdrüsen, sei es in der Gegend des Hilus oder der Vena renalis oder längs des Ureters, so sind sie zu exstirpiren. In Fällen von vorgeschrittener Adiposklerose der Kapseln kann es bei der Untrennbarkeit der Capsula propria von der Adiposa nothwendig sein, die Niere subkapsulär zu enukleieren. Hierbei kann leichter eine Verletzung des brüchigen Parenchyms mit Ausfluss von Inhalt stattfinden, als bei dem Normalverfahren der extracapsulären Exstirpation; darum hat der Druck der auslösenden Finger nie gegen die Niere, sondern stets centripal gegen die Kapseln zu wirken. Immerhin ist hier die Infectionsgefahr eine weniger grosse wegen der Starrheit und geringen Resorptionsfähigkeit der zurückgelassenen Schwarte. Von besonderer Bedeutung ist unser Verhalten gegenüber dem tuberculös erkrankten Ureter. Ich bin bisher in 3 facher Weise verfahren: Entweder wurde der Harnleiter versenkt, nachdem er zwischen 2 Ligaturen mittelst Thermokauter durchtrennt und seine Schleimhaut in 1 cm Länge mittelst des Spitzbrenners zerstört worden war; in den ungemein seltenen Fällen von schlaffer Erweiterung können die Schnittränder entropionirt und vernäht werden. In einer zweiten Reihe von Fällen wurde sein peripheres Ende durch eine besondere Knopflochöffnung der Bauchwand hindurchgeführt und in dieser fixirt, um eine tuberculöse Infection der Wundhöhle zu vermeiden. In einer dritten Reihe habe ich den Harnleiter in toto bis zu seiner Blasenmündung exstirpirt. Dieses Verfahren halte ich für das beste, weil von dem Zurücklassen eines kranken Ureterstückes entweder eine langdauernde Fistelbildung oder eine weiter absteigende Infection der Blase zu erwarten steht. Bei einer solchen Ausdehnung der Operation muss der für die Nierenexstirpation angelegte Schnitt mit dem von mir für die Ureterectomie angegebenen combinirt werden. Hatte man einen lumbo-abdominalen Schrägschnitt gemacht, so geht dessen vorderes Ende direct in den Ureterschnitt über, hatte man eine quere Incision ausgeführt, so wird ein absteigender Schenkel in der Richtung des Ureterschnittes hinzugefügt. Ist der Ureter mit der Umgebung nicht verwachsen, dann kann seine Exstirpation durch 2 kleinere, statt einer grossen Incision bewirkt werden. Es wird nur das obere und untere Dritttheil meines Schnittes ausgeführt; dazwischen bleiben die Bauchdecken unverletzt. (Vergl. Fall **115**. 29). Hat man den Ureterstumpf ohne die angegebenen Vorsichtsmassregeln versenkt, so kommt es nicht selten in der 3. Woche nach der Operation zu einer Granulationstuberculose, welche man am besten durch regelmässige Pinselung mit Jodtinctur, combinirt mit ein- oder mehrmaliger Ausschabung der kranken Granulationen bekämpft. Auf diesem Wege ist es mir bisher noch stets gelungen, eine völlige Heilung zu erreichen, wenn auch die nach Versenkung des Ureters zuweilen zurückbleibenden Fisteln oft lange Zeit hindurch bestehen Eine besondere Vorsicht der Stielversorgung erheischen die Fälle, in welchen man gezwungen war, die Niere subcapsulär zu enukleieren und der von Bindegewebsschichten ummauerte, durch Schrumpfung verkürzte Stiel sich weder genügend isoliren lässt, um die Gefässe einzeln zu ligiren, noch wegen seiner Kürze und Dicke genügende Sicherheit gegen das Abgleiten einer Massenligatur giebt. Bei solcher Sachlage bin ich genöthigt gewesen, ihn mit einer sehr starken Doyenschen Zange abzuklemmen, und beim Abschneiden der Niere noch ein Stückchen kranken Nierengewebes vor der Zange stehen zu lassen, um ihr Abgleiten zu verhindern. Zur Vermeidung einer von diesem Gewebsstumpf ausgehenden tuberculösen Infection der Wundhöhle wurde er mit dem Thermokauter verschorft und durch 7 tägiges Liegen der fest geschlossenen Zange der Necrose überlassen. Dennoch folgte eine Granulations-

tuberculose, welche erst nach Ausschabung, Jodpinselung und Jodoformeinspritzungen zur Heilung kam. Für die Partialresection tuberculöser Stücke der Niere lassen sich nur wenige allgemeine Vorschriften geben, da die Art des Vorgehens von Sitz und Ausdehnung des Herdes bestimmt wird. Unter allen Umständen ist es nothwendig, unter temporärer Abklemmung des Stiels zu operiren, damit man ungehindert durch Blutung das gesunde vom kranken Parenchym mit Sicherheit unterscheiden kann. Es ist durchaus nicht immer im Interesse der Blutstillung nothwendig, Keilexcisionen mit Nahtvereinigung zu machen. Auch wird dieses Verfahren nicht möglich sein, wenn man an den Polenden der Niere zu operiren hat, wo es sich mehr um eine Amputation als eine Resection aus der Continuität handelt. In einem solchen Falle (**111.25**) habe ich zum Zwecke der Blutstillung und des Infectionsschutzes einen auf die Parenchymwunde aufgedrückten Jodoformgazebausch mit einigen feinsten Catgutfäden an die Ränder der Capsula fibrosa angenäht. Ein Zipfel dieses Mullstückes wurde nach aussen durch die im übrigen geschlossene Bauchwunde geleitet, an dem es sich leicht nach Verlauf von 8 Tagen entfernen liess. Manchmal wird es nothwendig sein, das erkrankte Parenchym nicht in toto, sondern scheibenweis abzutragen, um nicht Gefahr zu laufen, zu viel Nierengewebe zu opfern. Mag man nun die Nephrectomie oder die Resection ausgeführt haben, so sollte man sich niemals versucht fühlen, die Bauchwunde gänzlich zu schliessen, sondern stets durch Mullstreifen für einen sicheren Abfluss des Blutes und der Secrete Sorge tragen, weil man auf diesem Wege am ersten im Stande ist, einer tuberculösen Infection der Wundhöhle zu begegnen, welche entweder aus dem versenkten Ureterstumpf oder aus durchtrennten mit tuberculösem Material erfüllten Lymphgefässen hervorgehen kann.

Uebersichtstabelle der von mir operirten Nierentuberculosen[1]).

Krankheit	Männlich	Weiblich	Zahl der Kranken	Zahl der Operationen	Primäre Nephrectomie			Nephrotomie			Resection von Nierenstücken			Secundär-exstirpation nach Resection	
					27			2			1			1	
					Heilungen	Operative Mortalität	Spätmortalität	Heilungen	Todesfälle	In Behandlung	Heilungen ohne Recidiv	Heilungen mit Spätrecidiv	Todesfälle	Heilungen	Todesfälle
Primäre Nierentuberculose ohne Blasentuberculose	7	7	14	15	10	1	2	—	—	—	—	1	—	1	—
Primäre Nierentuberculose mit Blasentuberculose	1	7	8	8	6	1	—	—	1	—	—	—	—	—	—
Secundäre Nierentuberculose	1	2	3	3	—	1	2	—	—	—	—	—	—	—	—
Nieren- mit Blasentuberculose ohne erkennbare Richtung des Verbreitungswegs	4	1	5	5	3	—	1	—	—	1	—	—	—	—	—
Summa	13	17	30	31	19	3	5	—	1	1	—	1	—	1	—

1) Mit Hinzurechnung von 4 nach Abschluss der Arbeit operirten Fällen.

Operative Mortalität der Nierenexstirpation	Entfernte Mortalität der Nierenexstirpation	Gesammtmortalität der Nierenexstirpation
10,7 %	17,8 %	28,5 %

Casuistik der operirten Nierentuberculosen.

I. Nephrectomien.

a) Exstirpation primärer Nierentuberculosen ohne Tuberculose der Blase.

Fall 86. 1. Primäre Tuberculose der rechten Niere. Heftige Irradiationserscheinungen auf die nicht tuberculöse Blase. Nephrectomie. Unmittelbares Verschwinden der Blasenerscheinungen. Dauerheilung.

Elisabeth R. I. Aufnahme 5. 5. 1889. Ungeheilt entlassen 15. 7. 89. II. Aufnahme 9. 10. 89. Geheilt 23. 12. 89.

Die 33jährige hereditär nicht belastete Pat. war bis auf einen im Jahre 1881 angeblich durch Erkältung entstandenen mehrmonatlichen Blasenkatarrh stets gesund. Nachdem dieser unter Blasenausspülungen zur völligen Heilung gekommen war, erfreute sie sich einer tadellosen Gesundheit bis zum Sommer 1887, als sich mit langsam zunehmender Intensität heftiger Urindrang und Wasserschneiden einstellten. Allmälig fing das Allgemeinbefinden der bisher robusten Patientin an zu leiden. Ihr Appetit schwand, und ihr Körpergewicht sank von 148 Pfund bis zu ihrer im Mai 1889 erfolgenden Aufnahme auf 126 Pfund. Spontane Nierenschmerzen hatte sie nie gehabt, wohl aber war ihr aufgefallen, dass sie nicht ohne schmerzhaftes Gefühl unter den Rippen auf der rechten Seite liegen konnte. Als sie im Mai 1888 in unsere Anstalt kam, hatte sie viertelstündlichen Urindrang mit Brennen in der Harnröhre bei der Miction. Der Urin war blass, stark eiterhaltig, sauer, und klärte sich nach langem Sedimentiren nicht völlig. Polyurie bestand nicht, Tuberkelbacillen wurden nie gefunden. Die bimanuelle Palpation der Blase, der Katheterismus waren nicht empfindlich. Blut war dem Urin nie beigemischt, auch nicht nach ausgiebigen Untersuchungen mit dem Metallkatheter. Die Nieren waren palpabel; das Volumen der rechten vielleicht etwas grösser als normal. Während der Zeit unserer Beobachtung stellten sich hin und wieder ganz atypische, kurz dauernde Fieberzustände ein, welche der Temperaturcurve ein ganz unregelmässiges Aussehen gaben. Jede Localbehandlung der Blase erwies sich als schädlich, sofern sie den Reiz steigerte. Unabhängig davon schwankte der Eitergehalt des Urins, so dass zu Zeiten blasser, fast klarer Harn entleert wurde. Successive vergrösserte sich die rechte Niere unter zunehmender Druckempfindlichkeit; auch die Exploration der Blase wurde schmerzhaft. Eine derzeit empfohlene Nierenoperation wurde abgelehnt, vielmehr verliess Patientin das Hospital Mitte Juli, um erst im October 1899 sich in einer beklagenswerthen Verfassung wieder einzufinden. Ihr Körpergewicht war auf 102 Pfund gesunken, sie hatte also 44 Pfund seit Beginn der Krankheit verloren. Häufige abendliche Fröste mit nachfolgenden Nachtschweissen, sowie Diarrhoen hatten die Kranke erschöpft, spontane sehr heftige Schmerzen in der Gegend des rechten Hypochondrium erschwerten ihr jede Bewegung im Bette. Das Volumen der rechten Niere hatte ganz erheblich zugenommen. Das früher mehr als normal bewegliche ganz glatte Organ war jetzt fixirt und gänzlich unbeweglich; die Oberfläche war uneben geworden, ihre Consistenz ungleichmässig, indem härtere mit weicheren Stellen abwechselten. Da die linke Niere durch Palpation als normal gross nachgewiesen werden konnte, und die in 24 Stunden producirte Harnstoffmenge trotz des elenden Ernährungszustandes der Patientin die mehr als genügende Menge von 21,5 g betrug, führte ich am 14. October auf Grund der Diagnose einer primären Nierentuberculose die Exstirpation der rechten Niere aus; der verdickte Stumpf des Ureters wurde mit dem Platinbrenner verkohlt. Das Präparat zeigte in exquisiter Weise die Charaktere einer tuberculösen Pyonephrose: ausser der starken Erweiterung des Beckens und der Kelche, deren Wände mit einer bröckligen Masse belegt waren, fanden sich mehrere grosse allseitig geschlossene tuberkulöse Cavernen von Wallnuss- bis Kleinapfelgrösse in der Nierensubstanz selbst.

Einen Monat nach vollendeter Heilung per primam musste eine erneute Spaltung und Ausschabung wegen eines Recidivs in der Narbe ausgeführt werden. Bei regelmässiger Pinselung der Höhle mit

Tinct. jodi trat völlige andauernde Heilung ein, welche von mir noch 9 Jahre nach der Operation constatirt worden ist. Patientin ist eine robuste, gänzlich gesunde Frau geworden, welche jetzt 169 Pfund wiegt, also 67 Pfund seit der Operation zugenommen hat.

Epikrise. In diagnostischer Hinsicht ist die bemerkenswertheste Thatsache dieser Beobachtung, dass der Symptomencomplex von häufigem Urindrang, Dysurie und Harntrübung mehr als ein Jahr hindurch das Bild einer Cystitis vortäuschte, obwohl die Blase ganz gesund war. Der Beweis hierfür wurde durch die bald nach der Nephrectomie erfolgende Normalisirung der Blasenfunction und der Harnbeschaffenheit erbracht. Der Fall kann demnach als typisches Beispiel für die Irradiation von Reizzuständen der Niere auf die Blase dienen. Macht das Nierenleiden keine örtlichen Erscheinungen, dann wird auf Grund der Klagen der Patienten gewöhnlich ein Blasenkatarrh diagnosticirt, und erst wenn der Arzt nach langer erfolgloser Behandlung der Blase erkennt, dass etwas anderes dahinter stecken müsse, wendet er seine Aufmerksamkeit den Nieren zu. Von allen Nierenleiden trifft die Tuberculose am häufigsten das Geschick, zunächst verkannt zu werden, weil recht häufig lange Zeit, bevor örtliche Beschwerden die Aufmerksamkeit auf die Niere lenken, irradiirte Blasenerscheinungen die einzigen oder die prominentesten Krankheitserscheinungen sind.

Fall 87.2. Primäre Tuberculose der linken Niere. Nephrectomie im 5. Monat der Schwangerschaft. Entbindung am normalen Termin. Nach 7 Jahren constatirte Dauerheilung.

Frau G., recipirt am 20. Juli 1893, entlassen 16. September 1893. 20 Jahre alt, aus gesunder Familie, wurde als Kind wegen einer Drüse am Halse operirt und hat später ein Ohrenleiden gehabt. Vor 2 Jahren empfand sie einen schnell vorübergehenden Schmerz in der linken Nierengegend. Seitdem trat eine mit der Zeit häufiger werdende Neigung zum Uriniren ein. Ueber das Aussehen des Urins kann sie keine Angaben machen. Vor 5 Monaten heirathete sie, ohne zu wissen, dass ihr etwas fehle; seit 4 Monaten ist sie gravida. Seitdem muss sie Nachts 7—8 mal schmerzlos Harn lassen. Patientin ist eine blasse, höchst elend und mager aussehende Frau im 4. Monat der Schwangerschaft. In der linken Leibeshälfte fühlt man einen grossen quergelagerten ovoiden Tumor, dessen vorderer Pol links vom Nabel liegt, dessen untere Grenze 2 Querfingerbreit über der Verbindungslinie beider Darmbeinstacheln verläuft. Seine obere Grenze erstreckt sich in der Axillarlinie bis zum oberen Rand der VIII. Rippe hinauf, das hintere Ende ist bei bimanueller Untersuchung in der Lumbalgegend zu fühlen. Druck auf die Geschwulst ist sehr schmerzhaft. Das Colon descendens verläuft über ihren unteren Pol von unten aussen nach innen oben. Die rechte Niere in normaler Lage palpabel, unvergrössert, unempfindlich. Bei der Vaginaluntersuchung zeigt sich der linke Ureter etwas dicker als der rechte. Die Blase ist gegen Palpation von der Vagina und gegen Einführung des Katheters unempfindlich. An den übrigen Organen ist nichts Abnormes. Der Urin sauer, hochgestellt, bald fast klar, ohne Geruch, bald sehr stark eiterhaltig und dann übel riechend. In dem eitrigen Secret werden Tuberkelbacillen nachgewiesen. Exstirpatio renis am 8. 7. 93 mit Schrägschnitt. Die von ihren Hüllen befreite Nierenoberfläche ist grob gebuckelt, fluctuirend. Da das Volumen des Organs zu gewaltig ist, um es unversehrt zu entwickeln, so müssen zur Verkleinerung des Umfangs mehrfache Incisionen in die Prominenzen gemacht werden. So gelingt es nach Abfluss grosser Mengen stinkenden, rahmigen Eiters die Niere, welche sich besonders hoch in den Brustraum hinauf erstreckte, in toto herauszubefördern. Da die ungemein kurzen, in Schwarten eingebetteten Stielgefässe sich nicht isoliren lassen, werden grosse Klemmzangen vor der Abtrennung der Niere angelegt und die einzelnen abgeklemmten Partien nachträglich mit starkem Catgut unterbunden. Die mit Eiter verunreinigte Wundhöhle wird ausgetupft und mit Salzwasser abgespült. Der vordere Theil der Bauchwunde wird nach Mikuliczscher Tamponade der grossen Wundhöhle geschlossen, die Enden des tamponirenden Jodoformgazebeutels werden aus dem hinteren offen gelassenen Ende der Bauchwunde herausgeleitet. Die entfernte Niere hatte einen Längsmesser von 25 cm, war an der Oberfläche grob gebuckelt und in ein System grosser, durch dünne Scheidewände getrennter eitergefüllter Säcke umgewandelt. Diese Höhlen, welche Apfelgrösse erreichen, entsprechen ihrer Lage nach erweiterten Kelchen, während das Nierenbecken

eher enger als normal war. Die Höhlenfläche dieser Säcke ist grösstentheils durch Ulceration zerstört, stellenweis flottirend. An weniger veränderten Stellen findet man noch diskrete lenticuläre Geschwüre, sowie miliare und grössere Herdchen und käsige Prominenzen bis Linsengrösse. Der Urin, der am Tage der Operation noch Leukocyten und rothe Blutkörperchen, sowie einen Cylinder enthielt, wurde schon am folgenden Tage klar entleert und war vom 3. Tage ab frei von fremden Bestandtheilen. Die Wundheilung ging ungestört von Statten bis auf einen Granulationsstreifen, welcher sich nicht zur Vernarbung anschicken wollte. Allmälig begannen die Granulationen ein gelb gesprenkeltes, z. Th. zerfallenes Aussehen zu erhalten und die Sondenuntersuchung entdeckte einen 7 cm tiefen, in der Richtung zum Stiel führenden Fistelgang. Da kein Zweifel über die tuberculöse Natur der Granulationen obwalten konnte, wurde am 2. 9. eine Ausschabung mit nachfolgender Application von Tinct. jodi vorgenommen. Entlassung am 16. 9. 93 bei vortrefflichem Wohlbefinden und erheblicher Zunahme des Körpergewichts. Die zu Hause fortgesetzten Jodeinspritzungen in den Fistelgang haben zur definitiven Vernarbung geführt. Patientin wurde am 27. 11. zum normalen Termin von einem gesunden Kinde entbunden, und hat seitdem mehrere Entbindungen ohne Schaden durchgemacht.

Epikrise. Zwei Thatsachen dieses Falles fesseln vornehmlich unser Interesse. Zunächst die rapiden Fortschritte, welche das Leiden in der Schwangerschaft machte. Bis Patientin gravida wurde, war weder ihr noch ihrer Familie das Vorhandensein eines Krankheitszustandes, abgesehen von etwas häufigerem Bedürfnisse der Harnentleerung, zum Bewusstsein gekommen. In den 4 Monaten der Gravidität verfiel die Patientin unter Ausbildung eines enormen Nierentumors derartig rapide, dass sowohl Billroth wie Albert sich weigerten, eine Kranke zu operiren, die schon mit einem Fusse im Grabe stehe. — Wenn der ungünstige Einfluss der Schwangerschaft alle Nierenleiden trifft, so vor allen andern die Tuberculose. Deshalb kann bei dieser Krankheit sowohl die Einleitung der künstlichen Frühgeburt in Frage kommen, als die Nephrectomie während der Schwangerschaft. Dass diese durch die Operation nicht gestört zu werden braucht, davon sprechen mehrere Beispiele unserer eigenen Erfahrung.

Fall 88.3. Primäre Tuberculose der rechten Niere. Ausgedehnte perinephritische Eiterung. Amyloiddegeneration der linken Niere, der Milz, des Dünndarms. Nephrectomie. Tod im Choc.

Berthold L., 18 Jahre. Aufgenommen 26. 5. 94 (Jüd. Krankenhaus). Gestorben 19. 6. 94.

Vater war lungenleidend. Pat. hat immer gehustet und ausgeworfen, 1891 war er ein halbes Jahr lang wegen trüben Urins und Anämie in Krankenhausbehandlung. Seit 3 Monaten ist er bettlägerig wegen allgemeiner Schwäche. Seit 3 Wochen Schmerzen in der rechten Lende und im rechten Bein. Es besteht hartnäckige Stuhlverstopfung.

Status. Aeusserste Macies und Schwäche mit wachsartiger Blässe. Ueber der rechten Lungenspitze Verkürzung des Percussionsschalls, kein Fieber. Urin stark eiterhaltig, frei von Tuberkelbacillen, $^1/_2$ prom. Eiweiss. Ein grosser perinephritischer kalter Abscess reicht vom Rippenrande bis nahe zum Ligamentum pouparti. 5. 6. 94. Punction. Entleerung grosser Mengen stinkenden Eiters, Jodoforminjection. 19. 6. Aethernarkose. Incision des perinephritischen Abscesses parallel der 12. Rippe. Entleerung von 500 g stinkenden Eiters. Entfernung der völlig zerstörten käsig-eitrigen Niere ohne Blutverlust. Operationsdauer 20 Minuten. Die perinephritische Eiterung zieht sich längs des M. quadratus lumborum nach unten bis zur Crista ilei, wo der Knochen cariös arrodirt ist. Eine halbe Stunde nach Beendigung der Operation tritt der Tod ein.

Section. Höchster Grad von Abmagerung. Alte Induration beider Lungenspitzen ohne käsige Herde. Herzmuskel extrem blass, verfettet. Amyloide Degeneration der Milz, der linken Niere und des Dünndarms. Rechter Ureter von dicker Schwarte umgeben, zeigt auf der Schleimhaut Tuberkeleruptionen. Harnblase, Prostata, Hoden völlig normal.

Epikrise. Die Section dieses Falles hat den einwandsfreien Nachweis gebracht, dass der tuberculöse Process in der rechten Niere begonnen hat, und bereits in den Ureter hinabgestiegen ist, während die Harnblase ebenso wie Prostata und Hoden noch gänzlich frei von Tuberkeln sind. Vermuthlich stellen die alten Indurationen der Lungen-

spitzen, obwohl sie jetzt frei von käsigen Herden waren, die erste Localisation der Tuberculose dar. — Von diagnostischer Wichtigkeit ist die Abwesenheit aller Zeichen, welche eine ausgedehnte Amyloiddegeneration hätten verrathen können. Weder bestanden Diarrhoen, noch eine auffällige Milzvergrösserung; der Eiweissgehalt des Urins war trotz der starken Pyurie so gering, 0,5 pro Mille, dass nach Abzug des dem Eiterserum entstammenden Eiweisses fast keines für das Secret der Amyloidniere übrig bleibt; ebenso wenig waren Cylinder vorhanden. Der Grund für diesen Mangel einer stärkeren Eiweiss- und Cylinderausscheidung liegt darin, dass es sich um eine reine Amyloiddegeneration ohne Complication mit Nephritis handelte.

Fall 89.4. Primäre Tuberculose der rechten Niere. Fungös-tuberculöse Perinephritis subcapsularis. Nephrectomie. Dauerheilung.

Stud. med. M. 26 Jahr. Aufgenommen 30. 1. 96 (Jüd. Krankenhaus). Entlassen 27. 3. 96. Keine Heredität; keine früheren Krankheiten. Vor 3 Jahren trat heftiger Harndrang mit Harntrübung und Schmerz nach der Entleerung ein. Wiederholt sollen dabei einige Tropfen Blut am Ende der Miction entleert worden sein. Nach 3 Wochen folgte völlige Klärung des Harns und Verschwinden der Beschwerden unter Salicylsäuregebrauch; etwas grössere Häufigkeit der Miction blieb aber seitdem dauernd bestehen. Seit letztem Sommer trat wieder Harntrübung auf. Der jetzt untersuchte Urin enthielt Eiweiss. Seit 9 Wochen wurde Anschwellung im rechten Hypochondrium bemerkt, bisweilen Wechsel von trübem und klarem Harn; niemals Koliken. Ein damals ausgeführter Ureterkatheterismus wies nach, dass sich trüber Urin aus dem rechten Ureter entleerte.

Status. Gewicht 53 Kilo. Normaler Lungenbefund. Klarer, eiweissfreier Harn wechselt mit trübem, 0,3 pro Mille Eiweiss enthaltenden, in dessen Sediment Eiterkörper und rothe Blutkörper gefunden werden. An Prostata, Ureter, Nebenhoden nichts Abnormes fühlbar. Cystoskopisch erweist sich die Blase als ganz gesund. Miction 7mal Tags, 3mal Nachts. In der Regio hypochondriaca dextra findet sich eine Geschwulst, welche den Raum von der Lumbalgegend bis zur Parasternallinie einnimmt, ohne scharfe Abgrenzung nach unten in unbestimmter Ausdehnung verstreicht, eine unebene Oberfläche und ungleichmässige Consistenz aufweist und gänzlich unverschieblich bei der Respiration, unempfindlich gegen Berührung ist.

3. 2. 96. Nephrektomie. Schnitt parallel der 12. Rippe. Man gelangt auf eine knorplig derbe, aus der Verwachsung und fibrösen Umwandlung der Nierenkapseln hervorgegangene Schwarte. Beim Versuche, sie frei zu präpariren, zerreisst das innig mit ihr verwachsene Peritonäum in der Höhe des scharfen Leberrandes. Ebenso besteht eine untrennbare Verwachsung der medianen Umschlagsfalte des Bauchfells, so dass sie beim Abschieben verletzt wird. Es wird deshalb von der geplanten extracapsulären Nephrectomie abgesehen, sondern die Niere nach Durchschneidung der 3 cm dicken Schwarte subcapsulär enucleirt. Ihre Oberfläche ist an verschiedenen Stellen von pilzförmig hervorwuchernden käsigen Granulationen durchbrochen, welche theils in die Kapselschwiele hineingewachsen sind, theils sich zwischen ihr und der Nierenoberfläche als fungöse Masse ausbreiten. Nach Entfernung der Niere folgt die gründliche Exstirpation der verschmolzenen Kapseln mit Scheere und Messer, wobei median das untrennbar angelöthete Peritonäum mehrfach verletzt werden muss. Nun werden alle Risse der seitlichen Umschlagsfalte des Bauchfells vernäht, wogegen sich der Peritonäaldefect an der concaven Leberoberfläche nicht schliessen lässt; er wird daher mit Jodoformgaze austamponirt, im Uebrigen die Wunde nach Ausfüllung mit Gazebauschen offen gehalten.

Präparat. Masse der Niere 14 : 8 : 7,5 cm. Die untere Hälfte der Niere ist kuglig aufgetrieben, ihre Oberfläche daselbst weissgelblich gefärbt, von einem Pilz verkäster Granulationen durchbrochen. Die obere Hälfte zeigt noch die normale braune Nierenfarbe. Das Nierenbecken von minimaler Capacität, prominirt nicht über die Nierenoberfläche, sondern liegt tief in das Organ eingebettet, rings von Nierensubstanz umgeben. Die untere Nierenhälfte ist in zwei grosse, mit Käsebrei gefüllte Cavernen umgewandelt, welche bis 3 mm an die Oberfläche heranreichen. Dort durchbricht an einer Stelle die tuberkulöse Granulationswucherung die Niere und breitet sich zwischen ihr und der Kapsel als ein Fungus von fünfmarkstückgrosser Ausdehnung aus. S. Tafel V Fig. 1 und 2. (Die Niere ist in der Abbildung verkehrt gezeichnet, der obere Pol ist nach unten gerichtet.) In der oberen, stark interstitiell veränderten Nierenhälfte, in der noch Mark- und Rindensubstanz gut zu unterscheiden sind, findet sich eine reichliche Entwicklung miliarer und submiliarer Knötchen. Die exstirpirte Schwarte

ist 3 cm dick, zum Theil von käsigen Granulationen durchwuchert, und zeigt auf ihrer Innenfläche entsprechend der die Nierenoberfläche durchbrechenden Granulationen einen über fünfmarkstückgrossen tuberculösen Fungus.

Verlauf. Schon die zweite Urinprobe nach der Operation ist klar und eiweissfrei. Am 4. Tage zeigte sich eine Oeffnung im Colon ascendens, aus welcher sich geringe Quantitäten Koth entleeren. Bei Tamponade der Wundhöhle und regelmässiger Pinselung mit Jodtinctur tritt schneller Schluss der Darmöffnung ein. Bei der Entlassung besteht noch eine Granulationsfistel, welche am 1. 8. 96 durch Ausschabung zur Heilung gelangt. Dauernde Heilung constatirt mit 60 Pfund Gewichtszunahme Herbst 1899.

Epikrise. Drei Jahre bevor eine Anschwellung im Hypochondrium die Aufmerksamkeit des Patienten und seiner Aerzte auf die Niere lenkte, waren Störungen der Harnentleerung in Form häufigen Dranges, Schmerzen nach der Miction und Trübung des Urins aufgetreten, welche nach 3 Wochen bis auf ein etwas vermehrtes Mictionsbedürfniss verschwanden. Da Patient niemals eine Gonorrhoe gehabt hat, welche für einen Blasenkatarrh verantwortlich zu machen gewesen wäre, da ferner eine grössere Häufigkeit der Urinentleerung bis zum Manifestwerden der Nierenaffection bestehen blieb, muss man die Blasenbeschwerden als Initialsymptom derjenigen Krankheit auffassen, welche mit Exstirpation der Niere geendet hat. Mit dieser Auffassung von dem Alter der Nierenaffection steht der weit vorgeschrittene Zustand der renalen und perirenalen Veränderungen im Einklang. Somit würde nach den gleichen Erfahrungen an anderen Fällen von primärer Nierentuberculose keine Schwierigkeit vorhanden sein, die Blasenreizung als eine irradiirte aufzufassen, wenn uns nicht die Angabe stutzig machte, dass wiederholt am Ende der Miction Blutstropfen sich gezeigt haben. Nach unseren bisherigen Vorstellungen könnte man zu der Annahme geneigt sein, dass diese Erscheinung viel eher mit einer primären tuberculösen Erkrankung der Blase, als mit einem einfachen irradiirten Reizzustand vereinbar sei, somit eine grössere Wahrscheinlichkeit vorliege, dass die 3 Jahre später entdeckte Nierenaffection das Product einer aufsteigenden Tuberculose sei. Dennoch wird diese Annahme unhaltbar sowohl durch den unmittelbar vor der Operation erhobenen cystoskopischen Befund völliger Intactheit der Blase, als auch durch die mit der Nephrectomie sofort erfolgende völlige Normalisirung des Urins und der Blasenthätigkeit, welche sich in den seither verflossenen 3 Jahren unverändert erhalten haben. Diese Thatsachen beweisen unwiderleglich, dass die das Krankheitsbild einleitende Blasenaffection keine tuberculöse gewesen sein kann. Wenn demnach nur ein einfacher irradiirter Reizzustand vorlag, was kann dann das anatomische Substrat der am Schlusse der Miction beobachteten Blutbeimischung gewesen sein? Es unterliegt nach sonst vorliegenden Erfahrungen keinem Zweifel, dass ein einfach hyperämischer Zustand der Blasenschleimhaut ohne Ulceration vollkommen ausreicht, dieses Phänomen zu erzeugen. Ist nun die Vorstellung berechtigt, dass ein auf die Niere beschränkter Krankheitsprocess im Stande sei, eine Hyperämie der Blasenschleimhaut zu erzeugen? Diese Frage muss durchaus bejaht werden, nicht nur für die Fälle, in denen aus der Niere hinabfliessende Krankheitsproducte die Blasenschleimhaut reizen, sondern auch für solche, bei denen es sich unabhängig von diesen örtlichen Einwirkungen um vasomotorische Einflüsse handelt. Beobachten wir doch an anderen Systemen, z. B. am Digestionstractus, das Gleiche. Ein acuter Magenkatarrh erzeugt eine Schwellung der Zunge mit dickem Belag; bei Manchem führt er unabhängig von Verstopfung oder Darmkatarrh sofort zur Anschwellung der Hämorrhoiden. Ich habe die Erörterung dieser Thatsachen für wichtig gehalten, weil die begründete Annahme einer

reflectorischen Hyperämie der Blasenschleimhaut uns ein fassbares anatomisches Substrat für die irradiirten Reizzustände der Blase bei primären Nierenleiden giebt, und weil aus der vorliegenden Beobachtung die wichtige Thatsache hervorgeht, dass Blutentleerung am Ende der Miction vor dem Manifestwerden einer Nierentuberculose nicht für die aufsteigende Natur eines tuberculösen Processes beweisend ist.

Fall **90**.5. Primäre Tuberculose der linken Niere (chronische Knotenform) Tod nach 6 Wochen an Erkrankung der 2. Niere.

Frau W. 54 Jahr. Krankengeschichte der im Auslande operirten Patientin fehlt. Pat. fieberlos, schwach, appetitlos, Urin mässig trüb ohne Tuberkelbacillen, auch in der Blase nichts Abnormes. Ureter nicht verdickt. Die exstirpirte linke Niere $1^1/_2$ fach vergrössert, durchsetzt von unzähligen helldurchscheinenden Knoten, von Sagokorn- bis Erbsengrösse, ohne Erweichung, ohne Ulceration. Der Ureter normal. Pat. stirbt ca. 6 Wochen später an Erkrankung der zweiten Niere. Section fehlt.

Fall **91**.6. Primäre Tuberculose der rechten Niere, beschränkt auf Ulceration einiger Papillenspitzen. Verlauf unter dem klinischen Bilde der hämorrhagischen Form der Tuberculose. Nephrectomie. Dauerheilung.

Frau Bertha B. 32 Jahre. Aufgenommen 20. 4. 97 (Jüd. Krankenhaus). Entlassen 15. 5. 97. Es besteht hereditär tuberculöse Belastung. Hat als Kind Diphtherie, Scharlach und Wechselfieber durchgemacht, 3 gesunde Kinder geboren. Ihr Mann leidet an Husten mit Auswurf; sie selbst nicht. Im September 1895, 9 Monate vor der letzten Geburt, trat plötzlich ohne bekannte Ursache, ohne Schmerzen oder vermehrte Mictionshäufigkeit profuses Blutharnen auf, welches in gleicher Stärke 4 Wochen anhielt, so dass Patientin sehr matt wurde und viel an Herzklopfen zu leiden hatte. Im Mai 1896 erfolgte normale Entbindung. Im Herbst 1896 ereignete sich eine zweite nur einen Tag währende Hämaturie, vor 14 Tagen die dritte, welche seitdem in unveränderter Stärke anhielt. Ausserhalb der Blutungsperioden ist der Urin stets klar gewesen und soll keine abnormen Bestandtheile enthalten haben. Er wird 5 mal Tags, gar nicht in der Nacht entleert. Am Ende der Miction besteht etwas Brennen in der Harnröhre, andere Beschwerden fehlen. Gewichtsverlust soll nicht bedeutend gewesen sein.

Status. Schlecht genährte, magere und blasse Frau. Thorax lang und flach gebaut. Schall über der rechten Lungenspitze kürzer als links, daselbst verlängertes, von Giemen begleitetes Exspirium. Die rechte Niere ist bei tiefer Inspiration zu palpieren. Eine Vergrösserung oder Empfindlichkeit besteht nicht. Die Ureteren von der Scheide aus nicht fühlbar. Der Harn ist gleichmässig tiefblutig gefärbt, enthält mikroskopisch fast nur nur rote Blutkörper, ganz vereinzelte Leukocyten, ist schwach alkalisch und enthält nur so viel Albumen, als dem Blute entspricht, keine Cylinder, keine Tuberkelbacillen. Cystoskopisch lässt sich die rechte Niere als Quelle der Blutung erkennen. Der ganze Blasengrund ist mit theils rothen, theils entfärbten Gerinnseln belegt.

24. 4. 97. Nephrektomie. Lumbaler Querschnitt parallel der 12. Rippe. Die Niere sitzt locker in der Fettcapsel und wird leicht nach aussen luxirt. Da sie nicht vergrössert ist und auf der Oberfläche nichts Abnormes zeigt, wird sie probatorisch durch einen Sectionsschnitt in der Mitte des convexen Randes eröffnet. Darauf zeigt sich die im Grunde eines Kelches liegende freie Oberfläche einer Papille ulcerös zerstört, mit käsig-warziger Geschwürsfläche. Nach Verlängerung des Schnittes findet man in den oberen zwei Dritteln des Organs die gleiche Veränderung mehrerer Papillen. Das Nierenbecken selbst zeigt ausser geringer Erweiterung keine Anomalien. Nun wird die Niere exstirpirt, und der Stumpf des unveränderten Ureters mit Thermokauter verschorft. Nach ungestörter Heilung p. pr. wird Patientin bei völlig normalem Verhalten des Urins entlassen. Sie hat nach der Operation eine normale Schwangerschaft durchgemacht, ein gesundes Kind geboren und ist selbst ganz gesund geblieben, laut letzter Untersuchung Herbst 1898.

Präparat entspricht genau dem bei der operativen Autopsie erhobenen Befunde. Ausser den Ulcerationen der Papillenspitzen finden sich nirgends tuberculöse Veränderungen. Die mikroskopische Untersuchung verificirt die Diagnose der Tuberculose.

Epikrise. Dieser Fall ist unter unseren Beobachtungen der einzige Repräsentant der seltenen Form einer nur auf die Papillenspitzen beschränkten primären Tuberculose ohne Betheiligung des Nierenbeckens, des Ureters und der Blase. Er ist gleichzeitig

das einzige Beispiel für die hämorrhagische Form der Tuberculose. Die profusen langwährenden Hämorrhagien können bei dem Mangel nephritischer oder specifisch tuberculöser Elemente im Urin leicht zu der Vorstellung einer zu Grunde liegenden malignen Neubildung führen. In solchen zweifelhaften Fällen dürfte eine provocatorische Tuberculineinspritzung bisweilen geeignet sein, Klarheit zu geben, wenn danach eine örtliche Reaction eintritt oder eine Ausscheidung von Tuberkelbacillen erzeugt wird.

Fall 92.7. Primäre Tuberculose der linken Niere. Spätere Entwickelung einer Tuberculose des linken Nebenhodens bei völlig normalem Verhalten der Harnblase und des Ureters. Nephrectomie. Exstirpatio testis sinistri. Dauerheilung.

Heinrich R., Schlächter. 34 Jahr. Aufgenommen 3. 5. 97. Entlassen 17. 7. 97. Eltern und Geschwister gesund. Pat. hat vor 7 Jahren Gonorrhoe gehabt, die nach 3wöchentlicher Behandlung heilte. Husten und Auswurf sind nie vorhanden gewesen. Im August v. J. bekam er, nachdem er tagszuvor 3 Stunden angestrengt die Wurstmaschine gedreht hatte, Bluthamen von eintägiger Dauer, ohne sonstige Krankheitserscheinungen, so dass er ungestört weiter arbeiten konnte. Am 4. März wiederholte sich dieselbe Erscheinung, hielt dieses Mal 3 Tage an, ohne von irgend welchen Beschwerden begleitet zu sein. Am 23. März trat eine Anschwellung des linken Hodens auf, welche sich nach kalten Umschlägen bis auf eine harte Verdickung zurückbildete und in letzter Zeit nicht verändert hat. Am 17. April erkrankte er mit Kopfschmerzen, Fieber, heftigen, stechenden Schmerzen unterhalb des linken Rippenbogens, welche in das linke Bein ausstrahlten. Tags darauf stand er auf und war bis zu seiner Aufnahme nicht wieder bettlägerig. Seit dem Ende v. J. ist eine Steigerung der Mictionen von 2—3 auf 4—5 in 24 Stunden eingetreten, auch musste er jetzt gegen sonstige Gewohnheit Nachts gewöhnlich einmal Harn lassen. Die Entleerung selbst war stets schmerzlos. In der letzten Zeit hat sich häufiger Durchfall eingestellt. Während er im April des Jahres noch 104 Kilo wog, beträgt sein Gewicht jetzt nur noch $76^1/_2$.

Status. Stark gebauter Mann von auffallender Blässe, Hämoglobingehalt 55 %. Pat. fühlt sich überaus matt. Der linke Nebenhoden höckrig, hart, verdickt. An Lunge, Leber, Milz, rechter Niere nichts Abnormes nachweisbar. Herz nach links vergrössert. Spitzenstoss überschreitet in Querfinger Breite die Mamillarlinie nach links, daselbst ein schwaches systolisches Geräusch. Harn sauer, bernsteingelb, trübe, mit starkem, hellgrauem Bodensatz, enthält $^1/_2$ pro Mille Albumen, zahlreiche Leukocyten, vereinzelte rothe Blutkörper. Harnentleerung ganz schmerzlos, 5mal am Tage, einmal Nachts. 24stündige Urinmenge 760 g, specifisches Gewicht 1013. Prostata ohne Abnormität. Cystoskopischer Blasenbefund ganz normal. Aus dem linken, im übrigen nicht veränderten Harnleiter entleert sich trüber Urin. In Rückenlage fühlt man in der linken oberen Bauchgegend einen Tumor, der sich weder mit der Inspiration verschiebt, noch bei bimanueller Palpation in der Lumbalgegend gefühlt wird. Sein oberes Ende lässt sich in der Mamillarlinie in Höhe der 8. Rippe umgreifen, sein unterer Umfang reicht bis zur Spina-Nabellinie, sein vorderes Ende bis zum äusseren Rectusrande. Seine Oberfläche ist glatt, ohne Druckempfindlichkeit. Das Colon descendens läuft senkrecht über der Geschwulst hinab. In rechter Seitenlage fühlt man, dass ihr unteres Ende allmälig in einen dicken Strang übergeht, welcher der Richtung des Ureters entspricht. Es wird daraus der Schluss gezogen, dass ein Theil der Nierengeschwulst durch Verdickung der Kapsel hervorgebracht wird, deren Fortsetzung den Ureter nach abwärts umscheidet. Von der rechten Niere ist eben noch der untere Pol in linker Seitenlage zu fühlen.

7. 5. Nephrectomie in Aethernarkose mit Czerny'schem Schrägschnitt, zu welchem im Verlaufe der Operation ein abwärts ziehender Winkelschnitt hinzugefügt wird. Starke Entwickelung des Fettpolsters, auffallend trockene, blasse Musculatur, untrennbare Verwachsung und starke Adiposklerose der Nierenhüllen, unter welchen fluctuirende Herde in der Niere gefühlt werden. Da ihr Platzen bei subcapsulärer Enucleation kaum zu vermeiden wäre, wird die Niere mitsammt den verwachsenen Kapseln exstirpirt; ihre Mobilisirung unterliegt bei der Kürze des von der Schwarte umschlossenen Stiels grosser Schwierigkeit. Tamponade der Höhle, Schluss der Bauchwunde bis auf eine Oeffnung zum Hinausleiten der Gazestreifen.

Präparat. Die Niere ist von einer ausserordentlich dicken Hülle umgeben, welche aus adipösklerotischer Verschmelzung der beiden Capseln hervorgegangen ist. Sie ist durchweg gebuckelt,

in der Länge wenig, in beiden andern Durchmessern beträchtlich vergrössert. Auf der sehr blassen Oberfläche sieht man eine grosse Zahl gelber Tuberkeln. Die Erkrankung ist am weitesten am oberen Pol vorgeschritten, woselbst sich ein System von Cavernen mit käsigem Inhalt findet, die nur durch dünne Scheidewände getrennt sind. Das Nierenbecken ausserordentlich eng, von dicken Fettmassen umgeben, die Kelche durchweg erweitert, ulcerirt, von einem Kranze tuberculöser Granulationen umgeben. Unabhängig von diesen präformirten Hohlräumen finden sich innerhalb des Parenchyms Cavernen, welche deutlich aus Einschmelzung gruppirter Tuberkel hervorgegangen sind; dazwischen liegen Eruptionen von kleinen Tuberkeln, welche sich bis an die Oberfläche erstrecken.

Verlauf. Die 24stündige Urinmenge nach der Operation beträgt 560 ccm mit 4 prom. Albumen (!), hyalinen und gekörnten Cylindern, verfetteten Nierenepithelien, zahlreichen weissen, wenig rothen Blutkörpern (Aethernephritis). Bis zum 27. 5. ist die Urinmenge auf 1800 gestiegen. Der Urin enthält nur noch einen Hauch Albumen und ganz vereinzelte Leukocyten. 5. 7. Amputation des linken Hodens. Nebenhoden gänzlich käsig degenerirt. Bei der Entlassung beträgt die 24stündige Urinmenge 2200, specifisches Gewicht 1017. Allerfeinster Hauch von Albumen nur mittelst der Ferro-Cyankali-Probe nachweisbar. Pat. ist gesund und arbeitsfähig geblieben. Bei einer zum Zwecke der Revision seines Zustandes, Herbst 1898, ausgeführten Untersuchung findet sich sein Körpergewicht um ca. 50 Pfund gestiegen. Sein Befinden vortrefflich. Der Urin völlig klar ohne körperliche Bestandtheile, enthält ca. $^1/_4$ prom. Albumen. Mictionsbeschwerden fehlen.

Epikrise. Der vorstehende Fall ist geeignet, die bisher geltenden Anschauungen über die Beziehungen der Nierentuberculose zur Nebenhodentuberculose zu corrigiren. Während man allgemein aus dem Nebeneinander dieser beiden Affectionen sich zu dem Schlusse berechtigt glaubt, dass sich eine aus der anderen durch continuirliche auf- oder absteigende Verbreitung der Tuberculose entwickelt habe, lehrt unsere Beobachtung, dass für den vorliegenden Fall eine solche Auffassung unzulässig ist, weil das nothwendig geforderte Mittelglied einer Continuitätspropagation auf dem Harnwege, nämlich eine tuberculöse Erkrankung der Blase, vollkommen fehlte. Da deren gänzliche Intactheit nicht nur zur Zeit der Operation cystoskopisch erwiesen wurde, sondern auch durch weitere mehrjährige Beobachtung ganz normalen Verhaltens ausser Zweifel war, so kann zwischen der Nieren- und der Nebenhodenaffection keine andere Beziehung bestanden haben, als die zweier von einander unabhängiger hämatogener Tuberkelherde.

Fall 93.8. Primäre Tuberculose der rechten Niere (chronische Knotenform). Nephrectomie. Wundheilung. Acute Miliartuberculose der Lungen. Tod 52 Tage p. op.

Herr W., 23 Jahre. Aufgenommen 12. 2. 97. Gestorben 7. 4. 97. (Jüd. Krankenhaus.) Ueber Heredität nichts bekannt. Pat. hat fast niemals gehustet. Morgens wirft er etwas weissen Schleim aus. Vor einem Jahre bemerkte er blutigen und trüben Urin ohne Vermehrung der Mictionshäufigkeit. Von abnormen Empfindungen bestand damals nur einmal ein leises Ziehen in der rechten Nierengegend, dem er um so weniger Bedeutung schenkte, als der Urin nur sehr selten Blut enthielt. Dann war es dem Urin stets innig beigemischt, niemals wurde bemerkt, dass die Färbung am Ende der Miction stärker wurde. Er fühlte sich wohl und ging seiner Arbeit nach, bis am 8. Januar des Jahres plötzlich Drang zum Urinieren auftrat, ohne die Möglichkeit der Harnentleerung. Am Morgen traten dazu ausserordentlich heftige Kolikschmerzen, die sich von der rechten Nierengegend nach der Blase und dem Unterleibe zogen, ohne in den Hoden, das Bein oder das Glied auszustrahlen. Als er wieder uriniren konnte, entleerte er einen Topf voll Blut und unter fortwährendem Drängen Gerinnsel. Nachdem dieser Anfall 2 Tage gedauert hatte, war der Urin blutfrei, blieb aber trübe und wurde 5—6mal in 24 Stunden entleert. Schmerzen in der Blase und manchmal in der Magengegend hielten an. Am 30. Januar wiederholte sich eine Hämaturie, nach welcher Pat. so schwach wurde, dass er den ganzen vorigen Monat zur Bettruhe gezwungen war. Seitdem hat bis jetzt der Blutgehalt des Urins von intensiv rother bis blassrother Farbe gewechselt. Seit Januar bestehen Schweisse und Gewichtsverlust von $7^1/_2$ Kilo.

Status. Blasser, magerer Mann von 51 Kilo Gewicht, mit phthisischem Habitus, langem Thorax. Es besteht hectisches Fieber mit abendlicher Steigerung bis 38°; Dämpfung über der rechten Lungen-

spitze. In Rückenlage fühlt man den unteren Pol der rechten Niere einen Querfinger breit unter der Spitze der 11. Rippe. Ballotement deutlich, Palpation unempfindlich, Ureter nicht fühlbar. Hoden, Samenblasen und Prostata normal. Cystoskopische Untersuchung: Die Blase sehr tolerant gegen Ausdehnung mit Flüssigkeit und Einführung von Instrumenten. Die Blasenschleimhaut zart, ohne Veränderungen, ausser in unmittelbarer Nähe der rechten Ureterpapille, wo man einige strichförmige Hämorrhagien in dem Ureterwulst findet. Aus dem rechten Ureter entleert sich blutige Flüssigkeit, aus dem linken klarer Urin.

15. 1. Nephrectomie mit lumbalem Schrägschnitt. Nach Durchtrennung der Fettcapsel sieht man an der Oberfläche der im Längs- und Dickendurchmesser sehr vergrösserten Niere zahlreiche Knötchen; der Ureter auf Bleistiftumfang erweitert, wird nach doppelter Unterbindung durchtrennt. Die Exstirpation des hoch in den Thoraxraum hineinragenden Organs gelingt nur unter Entblössung seiner oberen Hälfte von der Capsula propria, welche nachträglich sorgfältig exstirpirt wird. Die Wundhöhle wird tamponirt.

Präparat. S. Tafel VI Fig. 1 und Tafel VII. Die Form der Niere ist vollständig erhalten; nur ist ihr Längsdurchmesser erheblich vergrössert. Nach Abziehen der Capsel prominiren über der blassen Oberfläche unzählige Knötchen von gelber Farbe mit rothem Hof. Sie stehen theils vereinzelt, theils zu ausgedehnten Gruppen vereinigt, welche vielfach plateauartige Erhabenheiten bilden, in deren Bereiche sie dicht gedrängt auf düsterrothem Grunde stehen. Dazwischen gelegene grosse Abschnitte der Nierenoberfläche sind völlig frei von Eruptionen. Dieses Bild ähnelt frappant der von den Engländern als Surgical kidney bezeichneten Durchsetzung der Niere mit pyelonephritischen Miliarabscessen vergl. Tafel II. Das Nierenbecken ist minimal erweitert. Seine zarte Schleimhaut ebenso wie die der Kelche lassen einige wenige Eruptionen junger miliarer Tuberkel erkennen. Durch die Mark- und Rindensubstanz verbreiten sich, von den Papillenspitzen nach der Oberfläche zu fächerförmig divergirend, strahlige Reihen gelber Tuberkel von meistens länglicher Form; sie sind bald in der Papillarsubstanz ebenso stark entwickelt wie in der Rinde, bald in dieser stärker. An 4 Stellen haben die von besonders dichten Tuberkelreihen durchsetzten Gewebsabschnitte völlig die Form von keilförmigen Infarcten, deren Basis an der Oberfläche liegt, deren Spitze sich mehr minder weit in die Papillarsubstanz hineinerstreckt. Aus der Betrachtung der Oberflächenbeschaffenheit ergiebt sich, dass die Rinde erheblich stärker betroffen ist als die Marksubstanz.

Auch sind die regressiven Veränderungen und die Confluenz der Knötchen an der Oberfläche weniger weit vorgeschritten als in der Marksubstanz. An 3 Stellen von Erbsen- bis Mandelgrösse ist es zu völliger Nekrose, aber nirgend zur Erweichung gekommen. Auch an den grössten Herden, welche die Gestalt eines keilförmigen, mit der Basis nach der Oberfläche gerichteten Infarcts haben, ist die Entstehung aus fächerförmig divergenten Reihen verkäster Tuberkel deutlich zu erkennen.

Verlauf. Die Exstirpation der Niere hatte trotz tadellosen Wundverlaufs keinen Einfluss auf das Fieber. Die Temperaturen bewegten sich constant zwischen 38—40; dabei bestand zunächst subjectives Wohlbefinden und Appetit. Urin fast klar, enthielt einen eben wahrnehmbaren Hauch von Eiweiss, die geringe Trübung bestand ausschliesslich aus Bacterien. Die Wunde verheilte bis auf einen schmalen oberflächlichen Granulationsstreifen. Nachdem Pat. schon ausser Bett war, tritt zunehmender Kräfteverfall ein. Im Sputum werden Tuberkelbacillen gefunden. Tod 52 Tage nach der Operation.

Section. Sehr abgemagerte Leiche. In der rechten Lumbalgegend ein 15 cm langer, 2 cm breiter Granulationsstreifen. Rechte Lunge fast überall mit der Pleura verwachsen, die linke an einigen Stellen. Im Herzbeutel ca. $^1/_8$ Liter seröser Flüssigkeit. Herz von normaler Grösse. Die Wandungen des linken Ventrikels verdickt, der rechte äusserst schlaff, Klappen normal. Die rechte Lunge zeigt eine deutliche Zunahme des Gewichts, der Grösse und Consistenz, Verminderung des Luftgehalts, und völlige Durchsetzung mit herdweise zusammenliegenden hirsekorngrossen Knötchen. Derselbe Befund, nur noch in bedeutend verstärktem Maasse, in der linken Lunge. Milz normal gross, schlaff, Pulpa etwas vorquellend. Linke Niere äusserst schlaff, das Parenchym getrübt, die Rinde von blasser Farbe, Pyramiden dunkler, nirgend Tuberkel. Linker Ureter erweitert. Die rechte Niere fehlt, ihr Ureter ist in die Narbe eingeheilt. Die Leber fettreich, Zeichnung sehr deutlich. An Blase, Prostata, Samenblasen, Hoden und dem erhaltenen Stück des Ureters keine Veränderungen.

Epikrise. Das wesentliche Interesse dieser Beobachtung liegt auf dem anatomischem Gebiete. Denn wir finden hier eine Form der Nierentuberculose, welche

völlig von allen übrigen zur Operation gekommenen abweicht, und nur mit der des Falles **90.5** eine Aehnlichkeit hat[1]). Das Besondere liegt in dem Fehlen jeder Einschmelzung bei einer mindestens seit einem Jahre bestehenden Tuberculose und in einer infarctartig keilförmigen Anordnung der Tuberkelreihen, welche sich jedem Betrachter des Präparats oder der Abbildung als Ausdruck einer Einschleppung der Bacillen auf dem Gefässwege aufdrängen muss.

Von der acuten Miliartuberculose unterscheidet sich diese Form durch ihre grössere Chronicität, ihre Beschränkung auf eine Niere und die beträchtliche Grösse der einzelnen Knoten; von der gewöhnlichen käsig-phthisischen durch eine grössere Acuität, schnellere Progredienz, Fehlen der Einschmelzungen und der reactiven Processe. Mit Rücksicht auf diese grössere Virulenz ist ihre Prognose schlechter, weil entfernte Organe Gefahr laufen, der acuten Tuberculose zu verfallen.

Fall **94.9**. Primäre Tuberculose der linken Niere. Nephrectomie. Heilung.

Frau R., 35 Jahre. Aufgenommen 16. 1. 1900. Entlassen Februar 1900.

Seit 3 Jahren besteht häufiger Urindrang und Trübung des Urins. Pat. wurde immer elender, bekam häufiges Erbrechen, besonders zur Zeit der Periode. Jetzt bestehen starke Rückenschmerzen besonders in der linken Lumbalgegend und Schmerzen oberhalb der Symphys. pub. Zu Zeiten tritt jede Minute ein Reiz zum Harnlassen ein, der durch vieles Trinken ermässigt wird. Der Harn ist sehr stark eitrig. Die rechte Niere ist hinabgesunken, unvergrössert, die linke nicht fühlbar. Vaginaluntersuchung unempfindlich; der linke Ureter fühlt sich von der Vagina aus härter und dicker an als der rechte. Cystoskopische Untersuchung ergiebt Ausfluss eitrigen Urins aus dem linken Ureter, klaren aus dem rechten; normales Verhalten der Blasenschleimhaut.

20. 1. Nephrectomia sinistra. Niere wenig vergrössert; Ureter zart. Heilung p. prim. intent. Nach der Operation bleibt Pat. frei von Harnbeschwerden. Urin klar.

Im April 1900 kehrt Pat. wieder wegen heftiger Mastdarmschmerzen. Es wird ein schildförmiges Carcinom der hinteren Wand der Mastdarmampulle gefunden. Resectio recti. Heilung.

Beschreibung der exstirpirten Niere. Niere im Ganzen auffallend klein. Oberfläche blass, leicht gebuckelt, lässt ganz vereinzelte stecknadelkopfgrosse Tuberkel nach Abziehen der Propria erkennen. Am aufgeschnittenen Präparat zeigt sich eine reichliche perihilöse Fettansammlung. Ein eigentliches Nierenbecken kaum vorhanden; es ist auf eine schmale spaltförmige Fortsetzung des Ureters reducirt. Sämmtliche Kelche sind in ulcerirte Cavernen umgewandelt, welche sich grösstentheils bis nahe unter die Oberfläche erstrecken und von einem Wall tuberculösen Gewebes begrenzt sind; ihr Grund ist z. Th. granulirt, z. Th. zerfallen. Die grösste Ulceration entspricht dem unteren Pol. Die Nierensubstanz zeigt keinerlei Zeichnung mehr.

Das in Kaiserling'scher Flüssigkeit etwas geschrumpfte Präparat hat einen Längsmesser von 7,5, auf dem Durchschnitt eine Breite von 4 und eine Dicke von 3,5 cm.

Die mikroskopische Untersuchung ergiebt Tuberculose.

Endresultat. Ende 1900. Krankheitserscheinungen Seitens des Harnapparats fehlen gänzlich, das Mastdarmcarcinom ist nicht recidivirt. Pat. hat 25 Pfund Gewichtszunahme und fühlt sich völlig gesund.

Vier fernere Fälle von primärer Nierentuberculose mit gesunder Blase, welche nach Abschluss der Arbeit zur Operation gekommen sind, findet der Leser im Anhange am Schlusse des Capitels.

b) Nephrectomien bei primärer Nierentuberculose mit secundärer Blasenbetheiligung.

Fall **95.10**. Tuberculosis renis dextri et vesicae. Nephrectomie. Dauerheilung.

---

1) Anmerkung bei der Correctur. Nach Abschluss dieses Capitels haben wir noch einen Fall (**117.31**) mit fast dem gleichen anatomischen Befunde bei einem 17jährigen, von beiden Eltern hereditär belasteten Mädchen mit Glück operirt.

Frau Dr. W., 19 Jahre. Aufgenommen 29. 1. 95. Entlassen 24. 4. 95. (Privatklinik.)

Keine Heredität. Beginn des Leidens vor einem Jahre, im Januar 1894, mit häufigem Urinlassen, welches nach Monatsfrist etwas empfindlich wurde. Im Mai 1894 Heirath. Vom Anfang Juni ab vierwöchentliches hohes Fieber zwischen 39 und 40°, seitdem alle paar Wochen einige Fiebertage. Im August 1894 wird ein grosser rechtsseitiger Nierentumor constatirt. Damals waren die Mictionspausen zweistündlich, sind seitdem zunehmend kürzer geworden. Jetzt besteht im Allgemeinen $^1/_4$—$^1/_2$stündiger Harndrang, dazwischen Zeiten, wo alle Augenblicke ein paar Tropfen entleert werden. Der Urin ist sauer, mit dickeitrigem Sediment, in dem Eiterkörper, einzeln und zu Pfröpfen geballt, einzelne frische rothe Blutkörper, Plattenepithelien, keine Tuberkelbacillen gefunden werden. Fühlbare Vergrösserung der rechten Niere nach unten bis zur Nabelhorizontalen; nach vorn überschreitet sie 2 cm die Mamillarlinie, ihre vordere Grenze liegt 2 cm median von der Mamillarlinie. Respiratorische Beweglichkeit ist gänzlich aufgehoben. Herz und Lungen normal. Auffallende Blässe der Schleimhäute bei gutem Ernährungszustand. Cystoskopie wegen Intoleranz der Blase unmöglich. Genitalbefund normal. Der rechte Ureter ist von der Scheide aus als ein etwas harter Strang mit einem Knoten fühlbar.

Status. Fast immer abendliches Fieber, viel Schmerzen beim Harnlassen, sowohl in der Blase, als auch in der rechten Niere. Der Eiter tritt im Urin bisweilen in regenwurmartigen Gebilden auf, welche wegen ihres Dickendurchmessers die Vorstellung nahe legen, dass sie einem Abguss des Ureters entsprechen. Nach Expression der Niere werden dieselben Eiternudeln in einem fast klaren Urin entleert.

7. 3. 1895. Nephrectomie mit Aethernarkose. Lumboabdominaler Querschnitt. Die Fettkapsel ist so untrennbar mit der Propria verwachsen, dass nur eine subcapsuläre Enucleation der Niere thunlich ist. Wegen Unmöglichkeit das zum grössten Theil im Brustkorb gelegene fest fixirte Organ in toto zu entfernen, muss es durch Spaltung verkleinert werden. Der vollkommen in der schwartig verdickten Fettkapsel eingebettete Stiel ist nicht zu isoliren, wird mit Klemmzangen gefasst und nach Abtragung der Niere in toto unterbunden. Ureter bleistiftdick, wird isolirt, in 8 cm Ausdehnung abgetragen und mit Thermocauter verschorft.

Präparat. Grösse der Niere nach Entleerung des Eiters $11 : 4^1/_2 : 6^1/_2$ cm. Gebuckelte, wachsblasse Oberfläche. Albuginea fehlt. Die Niere von Cavernen mit ulcerirter Wand durchsetzt, welche sich bis nahe an die Oberfläche über die Grenze der Rinde hinaus erstrecken. Ihr Inhalt besteht aus Eiter, Käsebrocken und von Tuberkeln durchsetztem Granulationsgewebe. In der noch erhaltenen, gleichmässig wachsartigen Nierensubstanz, deren Zeichnung verloren ist, reichlich gelbe Knötchen, welche mikroskopisch als echte Tuberkel erkannt werden.

Resultat. Bei der Entlassung ist der Urin klar und durchsichtig, enthält mikroskopisch nur vereinzelte Leukocyten und Erythrocyten. Patientin ist dauernd geheilt geblieben, hat zwei gesunde Kinder geboren und hat ausser einer etwas vermehrten Häufigkeit der Miction (2stündliche Pausen) keinerlei Erinnerung früherer Krankheit laut letztem Bericht vom Ende November 1900.

Epikrise. Zu der Auffassung der Krankheit als einer primären Nierentuberculose mit secundärer Betheiligung der Blase veranlassen zwei Thatsachen. Zunächst die Schnelligkeit, mit welcher dem ersten Auftreten der Blasenbeschwerden die Symptome einer schweren Nierenerkrankung folgten. Denn schon im 5. Monate nach Beginn der ersten Mictionsstörungen treten die Symptome einer hochfieberhaften tuberculösen voluminösen Pyonephrose in die Erscheinung. Der Verlauf einer aufsteigenden Tuberculose ist im Allgemeinen ein viel langsamerer, da die Blasentuberculose als ein exquisit chronischer Zustand erst Jahre lang besteht, ehe eine Betheiligung der Niere zu Stande kommt, und wenn diese stattgefunden hat, wieder lange Zeit vergeht, ehe sie in eine grosse Pyonephrose umgewandelt ist. Der zweite Grund liegt in der fast völligen Normalisirung des Urins, der beträchtlichen Verminderung der Mictionshäufigkeit und dem Aufhören der Schmerzhaftigkeit nach der Nephrectomie, sowie der seit 5 Jahren constatirten Dauerhaftigkeit dieses ausgezeichneten Resultats. Eine primäre Blasentuberculose, die so weit vorgeschritten ist, dass sie bereits zu einer enormen tuberculösen Pyonephrose geführt hat, gelangt nicht mehr nach der Nephrectomie zur Ausheilung.

Fall 96.11. Primäre Tuberculose der linken Niere. Secundäre Tuberculose der linken Blasenhälfte. Nephrectomie. Heilung. Rückbildung der Blasentuberculose, Wiederkehr ganz normaler Blasenfunction.

Frau Amalie J., 36 Jahr. Aufgenommen 11. 6. 1895, entlassen 7. 12. 1895. (Jüd. Krankenhaus.)

Keine Heredität. Beginn der ersten Symptome im Mai 1895 mit Schmerzen beim Uriniren, bisweilen Blutbeimischung zum Harn. Seit Januar 1895 bestehen heftige Schmerzen in der linken Lumbalgegend, häufig mit Erbrechen und Ausstrahlung längs des Ureters nach der Blase. Vom April ab traten diese Anfälle nur sehr selten auf. Während Patientin vor einem Jahre erheblich vermehrte Urinmengen entleert hat ($1^1/_2$—2 Liter in der Nacht), ist jetzt die Quantität auf die Norm herabgegangen. Hin und wieder traten Harnblutungen auf; starker Bodensatz soll immer vorhanden gewesen sein.

Status. Kräftig gebaute, blasse Frau von 64 Kilo Gewicht. An den Brustorganen nichts Abnormes. Linke Niere sehr vergrössert, entleert bei Druck Eiter in die Blase. Die Niere ist ebenso wie der gesammte Ureter druckschmerzhaft. Die Blase fasst kaum 40 ccm ohne Spannungsgefühl. Patientin muss zwischen 25 und 38mal in 24 Stunden Urin lassen. Harn trübe, sauer, sedimentirt rasch, enthält reichlich Eiterkörperchen, zum Theil in Papillenpfröpfen, und rothe Blutkörperchen; ist manchmal makroskopisch blutig gefärbt. Am Ende der Miction wird bisweilen ein kleines Blutcoagulum entleert. Menge ca. 1 Liter mit 1022 specifischem Gewicht. Tuberkelbacillen nie gefunden.

Subfebriler Status. Die cystoskopische Untersuchung zeigt, ausschliesslich auf die linke Blasenhälfte beschränkt, viele kleine, runde, flache Erosionen mit hämorrhagischem Rande.

8. 7. 1895 Nephrectomie mit schrägem Lumboabdominalschnitt. Wegen untrennbarer Verwachsung der schwartig fibrös veränderten Fettkapsel mit der Propria wird die Niere zugleich mit der Kapselschwarte exstirpirt. Nach Freilegung und Emporziehen des unteren Pols wird zuerst der Ureter weit abwärts doppelt unterbunden und durchgebrannt, dann von hinten her der Stiel isolirt, abgeklemmt und hinter der Klemmzange unterbunden. Der Ureterstumpf wird im unteren Winkel des Bauchdeckenschnittes eingenäht. Patientin geheilt entlassen. Untersuchung am 15. 7. 1896, ein Jahr nach der Operation, ergiebt $2^1/_2$ Kilo Gewichtszunahme. Patientin kann 2 Stunden den Urin halten; er ist klar, sauer, enthält hin und wieder ein Flöckchen Blut. Cystoskopisch ist ein erheblicher Rückgang der tuberculösen Blasenveränderungen zu constatiren. Ausser einem kleinen seichten Geschwür an der linken Ureterpapille findet sich keine Anomalie auf der Blasenschleimhaut. Laut letzter Untersuchung vom Sommer 1899 wiegt Patientin 90 Kilo, hat also 26 Kilo gewonnen, kann den Urin 4 Stunden halten, hat keinerlei Beschwerden, ist vollkommen kräftig und arbeitsfähig. Urin ist normal. (Siehe Endresultate der Nierentuberculoseoperationen.)

Präparat. Maasse der Niere 14:7:6 cm. Das Organ hat eine walzenförmige Gestalt. Der untere Pol fluctuirt. Das Nierenbecken ist nicht erkennbar, an seiner Stelle liegt eine harte Fettmasse. Die Arteria renalis ist auffallend eng. Ureter sehr hart, sehr verdickt, die sklerotische Fettkapsel untrennbar mit der Albuginea zu einer milchweissen, knorpelartigen Schwarte von 5mm Dicke verwachsen. Der Inhalt der Niere rein eitrig, ohne Bröckel. Auf dem Durchschnitt eine grosse Zahl Höhlen mit wallartigen Rändern und käsig zottigem Grund, zum Theil ohne Communication mit den Kelchen. In der sehr blassen, noch erhaltenen Rindenschicht, aggregirte, gelbe Tuberkel. Die mikroskopische Untersuchung bestätigt die Diagnose der Tuberculose. Der Ureter ist durch Einbettung in die perirenale Schwarte von seinem normalen Verlauf dergestalt abgelenkt, dass er erst am untern Pol frei wird, sodass er auf den ersten Blick von diesem zu entspringen scheint. Alle Schichten des Ureters, besonders die Muscularis verdickt.

Epikrise. Der bemerkenswertheste Punkt dieses Falles ist der über jeden Zweifel durch cystoskopische Untersuchung, Harnbefund und Symptome dargethane Rückgang der Blasentuberculose nach der Nephrectomie. Cystoskopisch war diese Rückbildung bereits ein Jahr nach der Operation in erstaunlicher Weise erwiesen worden; 4 Jahre später war das Verhalten des Urins und der Harnentleerung ein so normales, dass ich von einer völligen Heilung sprechen würde, wenn eine nochmalige Beleuchtung der Blase stattgefunden hätte.

Fall 97.12. Tuberculosis renis sinistri et vesicae incipiens. Nephrectomie. Heilung. Erheblicher Nachlass der Mictionsbeschwerden

trotz Fortschreitens der Blasentuberculose; allmähliche Wiederkehr bei Ueberwanderung des Processes auf die vorher intacte rechte Blasenhälfte.

Frau Hulda A., 34 Jahre alt. Aufgenommen 10. 7. 1895, entlassen 25. 8. 1895. (Privatklinik.)

In der Familie mehrfach Tuberculosefälle. Erster Beginn der Krankheitserscheinungen März 1894 mit Dysurie. Im Mai 1894 mässige Schmerzen in der linken obern Bauchhälfte, den Ureter entlang abwärts strahlend. Seit September 1894 heftige Kolikanfälle mit Frost, Fieber und Erbrechen, Brennen beim Uriniren. Pausen von 5 Minuten bis zu 3 Stunden, häufig Schmerzen im linken Bein, Hüfte und Fuss.

Status. Magere, blasse Frau mit paralytischem Thorax, beiderseits supra- und infraclaviculare Einziehung mit unbestimmtem Inspirium, verlängertem Exspirium. Von der linken Niere ist nur der untere Pol palpabel, bedeckt von der Spitze der 11. Rippe. Urin ist sauer, leicht getrübt. Im wolkigen Sediment Eiterkörper, einzeln und in Pfröpfen, Schatten von rothen Blutkörperchen, spärliche Cylinder und seltene Tuberkelbacillen. Cystoskopisch findet sich ein Kranz von seichten Lenticulärgeschwüren in der unmittelbaren Umgebung der linken Ureterpapille. Die übrige Blasenschleimhaut ist zart, ohne Veränderungen.

23. 7. 1895 Nephrektomie mit lumboabdominalem Querschnitt. Da die ausgehülste Niere weder Vergrösserung noch auffallende Anomalien der Oberfläche erkennen lässt, werden beide Pole probeweise incidirt, wobei sich aus dem oberen käsiges Material entleert. Dann wird der Ureter weiter abwärts isolirt zwischen zwei Ligaturen mit Thermocauter durchtrennt, seine Schleimhaut in 1—2 cm Ausdehnung mit dem Spitzbrenner zerstört, seine Wundränder eingestülpt, sein Lumen durch Naht verschlossen und der Stumpf aus einer besonderen Oeffnung der Bauchwand unterhalb der grossen Incisionswunde nach aussen geführt und dort befestigt.

Präparat. (Siehe Tafel VIII. Fig. 1.) Niere nicht vergrössert, eher etwas zu klein. Länge 7, Breite oben 5, unten $3^1/_2$, Dicke 2,75 cm. Kapsel schwer abziehbar. Der obere Pol ist kuglig verdickt, der untere durch eine tiefe Schnürfurche zu einem fast selbständigen Lappen von Mandelgrösse geworden (Schnürniere). Im oberen Pol eine kirschengrosse Höhle mit unregelmässig zerfressener Wandung, erfüllt mit käsigem Brei, daneben einige allerkleinste. Die Höhlen sind an der Grenze von Mark und Rinde entwickelt, communiciren zum Theil weder unter einander noch mit den Kelchen oder dem Becken. Das Parenchym in der Zone der Erkrankung ist auffallend blass, weissgelb, von miliaren Tuberkeln durchsetzt, durch eine scharfe Linie gegen die normal braune Farbe des gesunden Gewebes abgesetzt. Im Uebrigen ist die gesammte Niere normal bis auf den mandelgrossen unteren Schnürlappen, dessen Rinde gelb und blutleer ist, sich hart anfühlt und hie und da Knötchen unter der Capsula propria erkennen lässt. Das Nierenbecken beträchtlich erweitert, seine Schleimhaut verdickt, mamellonirt, ohne Erosionen. Die Papillen durchweg abgeplattet. Die Wandungen des Ureters nicht verdickt, auf seiner Schleimhaut Lenticulärgeschwüre mit rothem Saum.

Resultat. Nach Heilung der Operation verschwinden alle Beschwerden, auch die Mictionshäufigkeit kehrt zur Norm zurück; das Körpergewicht steigt erheblich. Im Juni 1896 kehrt Patientin zurück, da sich wieder Brennen beim Uriniren eingestellt hat. Die Cystoskopie lehrt, dass die Erkrankung der Blase in Gestalt disseminirter, fleckweiser Röthung und Lenticulärverschwärung an Ausdehnung gewonnen hat und sich nun auf die rechte Seite erstreckt. Die Gegend der rechten Ureterpapille ist frei, die rechte Niere nicht vergrössert. Laut Bericht vom 10. October 1898 hat Patientin keine Beschwerden mehr. Die Mictionsfähigkeit schwankt zwischen $1^1/_2$—2 Stunden. Empfindungen beim Urinlassen sind nur vorhanden, wenn Patientin gezwungen ist, längere Zeit den Urin einzuhalten. Das Körpergewicht beträgt 59 Kilo. Kräftezustand und Arbeitsfähigkeit ist gut. (Siehe Endresultate der Nierentuberculoseoperationen.)

Nachtrag: Bald nach der Absendung des günstigen Berichts hat der Zustand eine ungünstigere Wendung genommen. Die Harnentleerungen sind ausserordentlich häufig und sehr schmerzhaft geworden. Einige Male ist es zu rechtsseitigen Nierenkolikanfällen gekommen. Nach einer Kur in Wiesbaden ist wieder eine wesentliche Besserung eingetreten.

Epikrise. Diese Beobachtung zeigt, dass selbst ganz kleine primäre Herde in der Niere verhältnissmässig schnell zu einer tuberculösen Infection der Blase führen können. Thatsächlich war die Niere eher kleiner als normal und der käsige Herd hatte erst Kirschengrösse zur Zeit der Exstirpation erreicht, als bereits Eruptionen in

der Umgebung der Ureterpapille gefunden wurden. Diese Erfahrung sollte uns davor warnen auf Grund der Kleinheit einer Niere resp. des scheinbar geringen Alters der Krankheit den operativen Eingriff zu verzögern, wenn, wie in diesem Falle, fieberhafte Koliken und Dysurie einen vollauf zureichenden Grund zum energischen Handeln geben. Hätte man nicht 14 Monate seit dem Erscheinen der Nierenschmerzen unthätig vergehen lassen, so würde man noch rechtzeitig genug operirt haben, um der tuberculösen Infection der Blase zuvorzukommen,

Fall **98.13.** Primäre Tuberculose der linken Niere. Geringfügige auf die linke Ureterpapille beschränkte Tuberculose der Blase. Schwerste Erscheinungen von Blasenirritation schwinden nach der Nephrectomie allmählich vollständig.

Frau Marie N., 27. J. Aufgenommen 11. 5. 1896. Entlassen 25. 7. 1896. (Jüd. Krankenhaus.)

Keine erbliche Belastung bekannt. War gesund bis vor 4 Jahren, dann wurde Schmerz in der linken Nierengegend während der Miction empfunden. Die Beschwerden verschwanden nach $1^1/_2$ Jahren, der Urin blieb aber trübe. Erst 2 Jahre später traten Schmerzen in der Blase nach Schluss der Harnentleerung auf, welche 3 Monate lang durch Argentum nitricum-Instillationen günstig beeinflusst worden. Dann stellte sich ein Rückfall der Beschwerden ein. Da diese irrthümlicherweise auf eine Erkrankung der linken Adnexe bezogen wurden, hatte man in Wien die Castration ausgeführt. Seit 1 Jahr ist die Patientin meistens bettlägerig wegen Blasenschmerzen.

Status. Sehr elend aussehende, blasse, morphiumsüchtige Patientin, liegt in Rückenlage mit flectirtem linken Oberschenkel, stets vor Schmerzen wimmernd. In der linken Nierengegend wird ein doppelt faustgrosser, auf Druck nicht empfindlicher Tumor wahrgenommen. Der linke Ureter ist auf Druck schmerzhaft. Im Urin finden sich geringe Eiweissmengen, Eiter und Blutkörper, keine Cylinder, keine Bacillen. Cystoskopisch sieht man die unmittelbare Umgebung des linken, tief eingezogenen Ureterostium geröthet, geschwollen; auf der Höhe der Schwellung finden sich an 3 Stellen runde Ulcerationen mit weissem Grunde und rothem Saum. Die gesammte übrige Blasenschleimhaut frei von Veränderungen. Mictionen 6—8mal täglich, dazwischen treten, besonders des Nachts, sehr schmerzhafte Anfälle von continuirlichem Harndrang mit secundenweiser Entleerung einzelner Tropfen auf.

12. 6. 1896 Nephrectomie mittelst Querschnitts und später hinzugefügtem, schräg absteigendem Schenkel. Starke perinephritische Verwachsung. Die Niere wird ohne Verletzung entfernt, der Ureter weit herauspräparirt, zwischen 2 Ligaturen mit Thermokauter durchtrennt, der Stumpf aus einer Knopflochöffnung der Bauchdecken einen Finger breit oberhalb des Ligamentum Pouparti herausgeleitet und dort eingenäht, die Wunde tamponirt, der Bauchdeckenschnitt bis auf eine Oeffnung zur Herausleitung der Tamponadenenden geschlossen.

Präparat. (Vergl. Abbildung Tafel V, Fig. 4.) Maasse der Niere 19,5:9,5:8 cm. Gewicht 715 g. Das Organ von Hohlräumen bis zu Apfelgrösse durchsetzt, erfüllt von eitrig bröckligen Massen. Die Höhlen sind zum grossen Theil gattwandig, andere sind ausgekleidet mit froschlaichartigen Granulationen, in anderen findet man gelbe Knötchen. Bei flüchtiger Betrachtung der glatten Höhlen kann leicht die Täuschung entstehen, dass man es mit einer einfachen Pyonephrose zu thun habe. Das Nierenbecken ist auf eine spaltförmige Einmündung des Ureters reducirt; dieser ist sehr verdickt, verkürzt, knorpelhart; sein Umfang beträgt $3^1/_2$ cm, 1 cm unterhalb des Ursprungs.

Resultat. Nach Heilung der Operation erholte sich Patientin ungemein, war von Morphium entwöhnt, die Blasenkrämpfe waren vollkommen geschwunden, doch bestand noch eine vermehrte Mictionshäufigkeit (11mal in 24 Stunden), oft verbunden mit starken Schmerzen bei der Urinentleerung. Auch klagte sie noch beim Gehen wie bei längerem Sitzen über heftige Schmerzen in der Gegend der Blase und der Scheide. Die cystoskopische Untersuchung bei der Entlassung zeigte eine Propagation des tuberculösen Processes über die Uretermündung hinaus, sofern jetzt in der linken Blasenhälfte bis zur Mittellinie einige serpiginöse Ulcera mit weissem Grunde und rothem Rande erkennbar waren. Bei der Wiedervorstellung im December 1896, $^1/_2$ Jahr nach der Operation, zeigt sich erhebliche Gewichtszunahme, gesundes Aussehen. Der Urin ist klar, die Mictionshäufigkeit normal; ein Theil der Harnentleerungen ist schmerzlos, ein Theil mässig schmerzhaft am Schluss. Patientin kann ohne Schmerzen gehen. Laut Bericht vom 10. 9. 1899 ist die Besserung stetig fortgeschritten.

Sie wiegt 90 Kilo, entleert den Urin 3—4stündlich ohne Schmerzen, kann beliebig viel gehen und sitzen und ist völlig arbeitsfähig.

Fall 99.14. Tuberculose der linken Niere, des Ureters und der Blase. Nephrectomie. Ureterectomie. Dauerheilung.

Frau K., 32 Jahr. Aufgenommen 17. 1. 1897. Entlassen 27. 3. 1897. (Jüd. Krankenhaus.)

Erblichkeit nicht bekannt, seit 1895 verheirathet, kinderlos, hat nie gehustet, ist nie krank, stets ausserordentlich corpulent gewesen. Ostern 1896 bekam sie in einer Nacht heftigen, $1^1/_2$ Stunden währenden Drang zum Uriniren, mit schmerzhafter Entleerung. Seitdem blieb die Mictionshäufigkeit vermehrt ohne andere Beschwerden bis October 1896. Von da ab traten ganz plötzlich anfallsweise heftige Schmerzen auf mit Drängen nach dem Beckenboden, die erst aufhörten, wenn gleichzeitig Urin, Stuhl oder Blähungen in genügender Menge abgingen. Diese Schmerzanfälle traten täglich mit grosser Regelmässigkeit um 11 und $1^1/_2$ Uhr Tags und einmal Nachts auf. Seit einem Curettement des Uterus im November 1896 nahmen die Harnbeschwerden an Intensität ab, vielleicht weil Pat. seitdem eine strenge Diät hielt, traten aber mit erneuter Heftigkeit seit dem Ende December wieder auf unter Steigerung der Mictionen auf 14 in 24 Stunden. Mit der zunehmenden Häufigkeit des Urinirens machte sich auch häufiges Stuhlbedürfniss bemerkbar, wobei die erste Entleerung von normaler Consistenz, alle nachfolgenden immer dünner, diarrhoischer wurden. Der Urin soll nie blutig gewesen sein. Empfindungen in der Nierengegend waren niemals vorhanden. Seit dem 30. Januar besteht intermittirendes Fieber mit 2^0 Differenz zwischen Morgen und Abend. Vom October bis Juni hat Patientin 10 Kilo verloren.

Status. Ausserordentlich corpulente Frau mit auffallend blassen Lippen. Von den Nieren nichts zu fühlen. Der linke Ureter ist durch die Bauchdecken hindurch von seinem Austritt aus der Niere eine Strecke abwärts als ein harter, dicker Strang, von der Scheide aus als ein knotiges, dickes Rohr bis zur Beckenwand zu verfolgen. Cystoskopisch findet man die rechte Ureterpapille ganz normal, während die unmittelbare Umgebung der linken stark geröthet und stellenweise mit weissen Exsudatbelegen bedeckt ist. Ausserdem finden sich auf der ziemlich vascularisirten linken Hälfte der Blasenschleimhaut viele miliare, kreisrunde, sowie etwas grössere unregelmässig begrenzte Ecchymosen. Die rechte Blasenhälfte ist normal. Urinmenge 1000—1500, Gewicht 1015—1018. Der Urin enthält mässige Mengen Leukocyten, geringe Anzahl rother Blutkörper, sehr geringe Eiweissmengen, sehr spärliche Tuberkelbacillen.

10. 2. 1897 Nephrectomie und Ureterectomie. Schräger lumboabdominaler Querschnitt. Ausgedehnte Verwachsung der Fettkapsel mit der Niere, welche fast ganz innerhalb des Brustkorbs liegt und dünnwandig fluctuirt. Der Ureter ist fingerdick, hart. Zum Zwecke seiner Entfernung wird zum ersten Bauchdeckenschnitt ein zweiter schräg abwärts zum Ligamentum Poupartii ziehender hinzugefügt und die Niere mitsammt dem Ureter exstirpirt. Dieser wird ca. 2 cm vor der Blase zwischen zwei Ligaturen mit dem Thermokauter durchtrennt, der verbleibende periphere Stumpf mit dem scharfem Löffel ausgekratzt und seine Höhlung mit dem Spitzbrenner verschorft. Tamponade der grossen Wunde, Secundärnaht.

Resultat. Entlassung bei völligem Wohlbefinden. Miction schmerzlos, 10mal in 24 Stunden. Laut letzter Untersuchung vom 10. October 1898 beträgt das Körpergewicht 90 Kilo. Patientin ist das Bild blühender Gesundheit. Die Miction beträgt 6—7 in 24 Stunden ohne jede Schmerzempfindung. Der Urin ist völlig klar ohne morphotische Bestandtheile. Der linke Ureterstumpf von der Vagina aus nicht mehr fühlbar. Patientin ist so leistungsfähig, dass sie im Stande ist, grössere Bergtouren zu machen. Sie giebt an, dass sich die Häufigkeit des Urinlassens erst 1 Jahr nach der Operation bis zu dem jetzigen befriedigenden Zustande erniedrigt habe. Im Sommer 1900 ist das Verhalten unverändert gut.

Präparat. (S. Tafel V. Fig. 5.) Das in Kaiserling'scher Lösung aufbewahrte Präparat hat eine Länge von 10,5 cm, eine Breite am Hilus von 6 cm und eine Dicke von 3,5 cm. Die Oberfläche erscheint grob gebuckelt. An der Hinterfläche zieht eine tiefe Furche quer vom Hilus nach der Convexität, die Niere in eine grössere obere und kleinere untere Hälfte theilend. Im Uebrigen ist die Oberfläche glatt, ohne sichtbare Herderkrankungen. Auf der Schnittfläche sieht man ein sehr enges Nierenbecken; das sehr hypertrophische perihilöse Fettgewebe ist auf dem Durchschnitt über 1 cm dick. An der Nierenbeckenschleimhaut, soweit sie noch erkennbar, sind keine Ulcerationen sichtbar. Die Kelche

sind in Höhlen bis zu Taubeneigrösse umgewandelt. Ihr Inneres ist belegt mit einem weisslichen, schmierigen, rauhen, stellenweise trabeculär angeordneten Belag. Die erhaltene Nierensubstanz selbst ist verschieden dick, von 1,5 mm bis zu 1,2 cm. Eine Zeichnung ist an ihr nicht mehr erkennbar.

Der fast in toto mitexstirpirte Ureter fällt durch seine abnorme Kürze und Dicke in die Augen. Länge 12,2 cm, grösster Dickendurchmesser 1,9 cm, kleinster Dickendurchmesser 1,2 cm. Er fühlt sich äusserst derb, wie ein solider Strang an. Auf dem Querschnitt lässt er ein sternförmiges Lumen erkennen, welches von einer 7 mm im Durchmesser betragenden, ringförmig angeordneten Schicht umgeben wird. Das peripher von dieser gelegene Gewebe ist cirrhotisches Fettgewebe.

Epikrise. Dieses ist der erste Fall, in dem ich den Ureter fast in ganzer Ausdehnung wegen Tuberculose entfernt habe; in 5 weiteren Fällen habe ich aus gleicher Indication seine Totalexstirpation bis zum Eintritt in die Blasenwand ausgeführt. Die Operation bietet bei Anwendung des von mir angegebenen extraperitonalen Bauchschnittes keine nennenswerthen Schwierigkeiten. Je dicker und härter der Harnleiter ist, desto leichter seine Auffindung und stumpfe Auslösung. Sie ist bei Männern leichter als bei Frauen, weil er bei diesen in seinem letzten Abschnitt unter das Ligamentum latum tritt. Hier kommt es eher vor, dass das Peritoneum bei dem stumpfen Abschieben einreisst, und Tube, Fimbrien oder Ovarium in der Risswunde sichtbar werden. Um Bauchfellverletzungen sofort bemerken zu können, ist es nothwendig, dass der mediale Wundrand, an dem sich die Umschlagsstelle des Peritoneum mit dem darunter befindlichen Colon hervordrängt, durch breite plattenförmige spiegelnde Retractoren zurückgehalten wird. Käme bei Vernachlässigung dieser Vorsichtsmassregel eine Bauchfellverletzung unbemerkt zu Stande, so würde der in der dunkeln Tiefe des Beckens arbeitende Zeigefinger sich leicht in die Peritonealhöhle verirren, statt zwischen Bauchfell und Ureter weiter vorwärts zu dringen. Ein sehr tief gelegener Bauchfellriss wird am besten tamponirt, und erst nach Beendigung der Ureterexstirpation vernäht. Die Technik der Ureterectomie muss dieselbe sein, wie die jeder Geschwulstexstirpation. Der Finger hat die zu erhaltenden Gewebe von dem zu exstirpirenden Organe sanft abzuschieben, nicht aber umgekehrt den Druck gegen dieses zu richten, um es von der Umgebung zu trennen; ebenso wenig darf man es durch ungebührlichen Zug zu entfernen suchen. Derartige Fehler sind bei der Ureterectomie besonders zu vermeiden, weil der Harnleiter gerade dann wenn er dick und hart, fast knorpelig sich anfühlt, ganz besonders brüchig ist, so dass er leichter durchreisst, als ein dünner, elastischer. Dann fehlt die Handhabe für die Exstirpation des distalen abgerissenen Stückes und die Wunde läuft Gefahr, durch den austretenden Inhalt tuberculös inficirt zu werden. Wegen dieser Brüchigkeit ist es bei der beschriebenen Beschaffenheit des Harnleiters zu vermeiden, den bereits freigemachten oberen Abschnitt mitsammt der Niere durch senkrechtes Emporheben anzuspannen, um sich das weitere Präpariren in der Tiefe zu erleichtern. Denn bei solchem Vorgehen knickt der bereits freie Theil des Ureters gegen den noch nicht ausgelösten winkelig ab, und dieser Umstand kann bei einem brüchigen Organ zum Einreissen resp. Abreissen an der Knickungsstelle führen. Nachdem mir ein solches Missgeschick einmal begegnet ist, verzichte ich auf diese Erleichterung und traue den hypertrophischen harten und dicken Ureteren viel weniger zu als den dünnen, welche noch ihre Elasticität bewahrt haben. Ich halte die Exstirpation des Ureters, stets controllirt durch das Auge und mit aller Delicatesse ausgeführt, für eine gefahrlose Operation, bei der unbeabsichtigte Nebenverletzungen wie die einer adhärenten Vena iliaca gerade so gut vermieden werden können, wie etwa die Verletzung der Vena femoralis bei Bubonen, die mit der Venen-

scheide verwachsen sind. Die Vortheile dieser Operation sind unleugbare. Wir lassen kein tuberculöses Organ zurück, welches dauernde Fisteleiterungen verursachen, zum tuberculösen Zerfalle der Wundgranulationen oder der bereits gebildeten Narbe führen, und die Blase inficiren kann. Dass gerade die zuletzt genannte Gefahr besteht, habe ich noch jüngst durch einen Fall bestätigt gesehen, in welchem die Nephrectomie von einem berühmten Pariser Chirurgen bei noch gesunder Blase ausgeführt worden und der einige Centimeter unterhalb der Niere durchschnittene Ureter für gesund gehalten worden war. Als mich die Patientin $^3/_4$ Jahr nach Heilung der Nephrectomie wegen unveränderter Blasenbeschwerden consultirte, fand ich die Ureterpapille in ein Ulcus umgewandelt. Der Process war an dem scheinbar gesunden zurückgelassenen Ureter in die Blase gewandert. Ich will nicht die principielle Entfernung des Ureters in jedem Falle von Nierentuberculose empfehlen, sondern nur diejenigen exstirpiren, welche makroskopisch krank erscheinen; ich rathe aber auch bei scheinbar unverdächtigen zunächst die Trennung möglichst tief zwischen 2 Klemmzangen auszuführen, und das zur Niere führende Stück sofort aufzuschneiden, um seine Schleimhaut zu besichtigen. Ist diese auf Tuberculose verdächtig, so exstirpire man den distalen Abschnitt total.

Fall **100**.15. Primäre Tuberculose der rechten Niere; käsige Knoten in der Fettkapsel. Secundäre Tuberculose der rechten Blasenhälfte. Nephrectomie. Tod.

Rosa H., 15 Jahr. Aufgenommen 2. 10. 1896. 1. 1. 1897.

Keine bekannte Erblichkeit. Im 6. Lebensjahre rechtsseitige Lungenentzündung, im 11. linksseitige Pleuritis. Nach der Genesung Schwellung des rechten Ellenbogengelenks, die nach 7monatlicher Immobilisation zur Beweglichkeitsbeschränkung führte. Die Angaben über den Beginn der Erkrankung des Harnapparates sind nicht ganz präcise. Angeblich bestanden seit 4 Jahren Schmerzen in der rechten Nierengegend, seit 2 Jahren traten rechtsseitige Nierenkoliken mit Schüttelfrösten auf, ohne dass zu dieser Zeit eine Zunahme der Mictionsfrequenz vorhanden gewesen wäre. Seitdem hat sich ein hectischer Zustand mit erheblichem Fieber und nächtlichen Schweissen entwickelt. Erst seit 9 Wochen begann vermehrte Häufigkeit des Harnlassens, zuerst ohne, später mit Schmerzen. Die zu einem nicht genau zu bestimmenden Zeitpunkte aufgetretene Harntrübung nahm zu, und hin und wieder stellten sich Blutbeimischungen ein.

Status. Blasses, gracil gebautes etwas cyanotisches Mädchen von gutem Ernährungszustand. In der linken Supraclaviculargegend spärliches, klangloses Rasseln. Linke Niere nicht vergrössert, ihr unterer Pol ist mit Mühe palpabel. Die rechte Niere gesenkt, sehr vergrössert, gut verschieblich, ihr oberer Pol dicht am Rippenrande fühlbar, ihr unterer reicht bis zur Spina-Nabellinie, ihre Oberfläche ist höckrig. Der Urin sauer, albumenhaltig, trübe, enthält Tuberkelbacillen, Eiter und Blutkörper, bisweilen kleine Blutgerinnsel. Cystoskopisch findet man die Umgebung der rechten Papille von einem Kranz prominenter, runder, dunkelblaurother, hämorrhagischer Infiltrate eingenommen, welche ihrerseits wieder einen hellrothen, theils hämorrhagischen, theil vascularisirten Hof haben. An einigen Punkten liegt ein weissgrauer Exsudatbelag. Aus der rechten Niere entleert sich eitriger Urin. Ob der aus der linken, cystoskopisch nicht veränderten Papille entströmende Urin ganz klar ist, kann bei der Trübung des Blaseninhalts nicht ganz sicher erkannt werden. An der Vorderfläche der Blase finden sich vereinzelte kleinste Tuberkelknötchen um die Gefässe. Andauernd leichte hektische Fieberung, hin und wieder Schüttelfröste, sehr schmerzhafte, häufige Miction.

30. 12. 1896 Nephrectomie mit lumboabdominalem Schrägschnitt. Die Oberfläche der Niere fast gänzlich vom Bauchfell überzogen. Dieses wird an der Umschlagsstelle in kleiner Ausdehnung verletzt, der Riss sofort vernäht. In der Fettkapsel finden sich käsige Knoten. Durch die Fettkapsel hindurch fühlt man harte Hervorragungen auf der Oberfläche der Niere. Es wird die Niere mitsammt den Kapseln in einem Acte exstirpirt, was wegen der gesenkten Lage des Organs verhältnissmässig leicht ist. Der sehr verdickte Ureter wird zwischen zwei Ligaturen durchbrannt, die Gefässe einzeln unterbunden.

Der Stiel ist von grossen, käsigen Lymphdrüsen umlagert, die entlang der Vena cava zum Zwerchfell ziehen. Der Versuch ihrer Exstirpation erweist sich als unthunlich. Dauer der Operation 90 Minuten, Chloroformverbrauch 35 ccm. Miculicz'sche Tamponade mit einem doppelten Jodoformgazestück, das mit sterilen Mulltampons gefüllt wird.

Präparat. Maasse 15 : 7 : 5 cm. Form der Niere völlig erhalten. In der Fettkapsel einige erbsengrosse, käsige Knoten, ausser Zusammenhang mit der Niere, gegen sie verschieblich und von ihr abziehbar. Durch die Fettkapsel hindurch sieht man auf der Nierenoberfläche ähnliche Gebilde; das Organ ist fluctuirend, dünnwandig, gebuckelt. Nach Entfernung der Kapseln findet man am convexen Rande der Niere eine Anzahl Knoten von Linsen- bis Erbengrösse. Inhalt der Nierenhohlräume ist eine colostrumartige Flüssigkeit mit Käsebröckeln. Nierenbecken ebenso wie die Wände aller Nierencavernen mit einer gelben, käsigen Masse austapeziert. Anstelle der verschwundenen Pyramiden liegen Höhlen mit ulcerirter, käsiger Wand, die sich in die sehr verschmälerte, von frischen Tuberkelknötchen und grossen käsigen Knoten durchsetzte Rinde hinein erstrecken. Das Lumen des Harnleiters ist erweitert, seine Schleimhaut käsig.

Verlauf. Vom Abend des Operationstages an beginnt Erbrechen dunkler Massen in immer gesteigerter Häufigkeit und Menge. Der Puls geht continuirlich in die Höhe, wird schliesslich unzählbar. Kopfschmerzen, Zuckungen oder andere urämische Erscheinungen fehlen.

Section. Die linke Niere zeigt im oberen Pol einen kaffeebohnengrossen noch nicht erweichten, tuberculösen Herd, ohne Communication mit Nierenkelchen oder Becken, befindet sich im Uebrigen im Zustande chronischer parenchymatöser Entzündung; eine der Nierenvenen ist thrombosirt. Ausgedehnte tuberculöse Verkäsung der Drüsen um den Hilus der linken Niere, sowie der gesammten retroperitonealen Drüsen auf der rechten Seite vom kleinen Becken bis zum Zwerchfell hinauf. Tuberculose der Harnblase genau entsprechend dem cystoskopischen Befund. Erster Beginn tuberculöser Peritonitis in Gestalt von Fäden und vascularisirten, membranösen Adhäsionen ohne sichtbare Tuberkel. Die Lunge frei, eine Bronchialdrüse ist verkäst.

Epikrise. In diesem Falle tritt uns ein Bild von ungewöhnlicher Bösartigkeit der Nierentuberculose entgegen. Während sie in allen übrigen unserer Beobachtungen selbst in späten Stadien ein örtliches Leiden blieb, welches entweder nur in der Continuität der Schleimhaut bis zur Blase hinabwanderte, oder die Capsel durchbrechend perinephritische Affectionen erzeugte, so zeichnet sich dieser Fall durch eine weitausgebreitete secundäre Erkrankung der Hilusdrüsen und des gesammten retroperitonealen Lymphapparates aus, der vom kleinen Becken bis zum Zwerchfell eine Kette käsiger Drüsen darstellte. Ebenso ungewöhnlich ist die Durchsetzung der Fettcapsel mit erbsengrossen Käseknoten, wie der erste Beginn einer Peritonealtuberculose. Es ist beschämend für unser diagnostisches Vermögen, dass von allen diesen vielfältigen ausgedehnten schweren Erkrankungen, welche stricte eine Nephrectomie contraindicirt hätten, intra vitam keine Spuren zu erkennen waren. Dieser Fall ist der einzige unter unseren Operirten, bei dem die Section eine Tuberculose der zurückgelassenen Niere enthüllte. Es ist von practischer Wichtigkeit hervorzuheben, dass es sich hier nur um einen kleinen, kaffeebohnengrossen noch nicht einmal erweichten Herd handelte, der also erheblich jünger sein musste, als die rechtsseitige weitvorgeschrittene Nierentuberculose, und vermuthlich als ein metastatischer aufzufassen ist. Bei einer frühzeitigeren Operation würde man nicht Gefahr gelaufen haben, eine tuberculös erkrankte Niere zurückzulassen. So wie hier ist bei doppelseitiger Nierentuberculose fast stets die Erkrankung auf einer Seite viel jünger als auf der anderen. Für den tödtlichen Ausgang ist in diesem Falle der kaffeebohnengrosse Tuberkelknoten von viel geringerer Bedeutung gewesen, als die toxische parenchymatöse Nephritis. Ob ein wie hier im Parenchym gelegener, kleiner nicht erweichter Herd, der keine Communication mit einem Kelche oder dem Becken hat, überhaupt durch eines der uns zu Gebote stehenden diagnostischen Hülfsmittel

nachgewiesen werden kann, insbesondere durch die Untersuchung des aus solcher Niere gesondert aufgefangenen Urins, erscheint durchaus zweifelhaft.

Fall **101**.16. Recidivirende Tuberculose der linken Niere nach 4 Jahre zuvor ausgeführter Amputation des oberen Pols wegen umschriebener Tuberculose. Tuberculose des Ureters und der linken Blasenhälfte. Totalexstirpation der Niere und des Ureters. Heilung.

Frau L. Aufgenommen 31. 1. 99. Entlassen 29. 3. 99.

Am 30. 1. 95 war bei der Patientin die Amputation des oberen Dritttheils der linken Niere wegen Tuberculose ausgeführt worden. (Siehe Krankengeschichte No. **111**.25.) Sie war gesund entlassen worden mit völlig klarem Urin, machte eine Schwangerschaft und Entbindung ohne Beeinträchtigung ihres Wohlbefindens durch. Später sollen hin und wieder kaum wahrnehmbare Sensationen in der linken Nierengegend gespürt worden sein. Im letzten Jahre fehlten diese gänzlich, der Urin war stets klar. Die bis vor Jahresfrist wiederholt nach der Operation von mir untersuchte Patientin zeigte bis zu der letzten vor drei Monaten beginnenden Schwangerschaft keine Krankheitserscheinungen. Vor 4 Wochen abortirte sie im 2. Schwangerschaftsmonate. Als sie 12 Tage später aufstand, fühlte sie sich auffallend matt und verspürte schmerzhafte Spannung im Kreuz; der Urin soll einen weissen Satz gezeigt haben. Seit ca. 9 Tagen fiebert Patientin.

Status. Ausserordentlich starke Abmagerung bis auf 81 Pfund Körpergewicht; trockne, abschilfernde Haut. Die Schleimhäute blass. Die rechte Supraclaviculargegend eingezogen, daselbst leichte Dämpfung und feinste exspiratorische Rasselgeräusche. In dem weisslich getrübten Urin wenig Albumen, Eiterkörper, keine Tuberkelbacillen. Linke Niere überschreitet den Rippenrand einen Querfingerbreit in der mittleren Axillarlinie, hinten ebensoviel die 12. Rippe. Sie ist, soweit sie gefühlt werden kann, von glatter Oberfläche, unempfindlich gegen Druck. Der Ureter von den Bauchdecken aus nicht palpabel, aber sehr empfindlich gegen Druck an der Kreuzungsstelle mit der Linea arcuata pelvis; dabei wird gleichzeitig eine Empfindung in der Blase und dem anderen Ureter erzeugt. Die rechte Niere stark gesenkt, nicht vergrössert, unempfindlich. Der linke Ureter bei Vaginaluntersuchung als sehr harter empfindlicher Strang zu fühlen, mit knotiger Anschwellung nahe der Beckenwand, der rechte Ureter zart, unempfindlich. Vaginaler Druck auf den Blasenboden schmerzhaft. Die Mictionen empfindlich, ihre Häufigkeit vermehrt, Nachts 3—4 mal.

Cystoskopische Untersuchung. Linke Ureteröffnung spaltförmig ohne nachweisbare Veränderung, In der linken Blasenhälfte seichte Lenticulargeschwüre mit weissem Belag und rothem Hofe. Vereinzelt finden sich solche auch rechts von der Mittellinie. Die stärkste Veränderung befindet sich links unten am Blasenboden, wo auf geröthetem Grunde weisse miliare Knötchen sitzen. Die rechte Ureterpapille intact. Temperatur Morgens 36,8—38,2, Abends 38,8—39,2.

6.2.99. Nephrectomie, totale Ureterectomie. Chloroform 30 ccm. Dauer 70 Minuten. Der Schnitt umschreibt die alte Operationsnarbe und geht an deren vorderem Ende in eine schräg abwärtssteigende Richtung über bis zu einem 3 Querfingerbreit median von der Spina ant. superior gelegenen Punkte. Die Niere ist völlig mit der Umgebung verwachsen, so dass ihre Auslösung durchweg mit der Scheere zu geschehen hat. Die grössten Schwierigkeiten bereiten die Verwachsungen am oberen früher operirten Ende. Beim Versuche seiner Auslösung quillt dicker rahmiger Eiter hervor. Nach Unterbindung des Gefässstieles wird der gesammte stark verdickte Ureter bis zur Blaseninsertion exstirpirt. Er ist stumpf auszulösen bis auf eine Stelle oberhalb der Kreuzungsstelle mit den grossen Gefässen, wo die Verwachsung mit dem Peritoneum so innig ist, dass ein Stück davon entfernt werden muss. An der Blaseneinmündung wird eine Klemme am Ureter angelegt, darüber eine Manschette aus der Adventitia gebildet und bis zur Klemme zurückpräparirt, dann der Ureter dicht an dieser durchschnitten, und die Manschette über dem Stumpf vernäht. Das verletzte Peritoneum wird genäht, die ganze Wundhöhle tamponirt. Secundärnaht nach einigen Tagen.

Beschreibung des Präparats. Die Niere ist von der Propria und der mit dieser untrennbar verbundenen Adiposa überzogen. Die Form der Niere völlig normal, so dass die voraufgegangene Amputation des oberen Dritttheils nicht vermuthet werden könnte. Längsmesser 8,5, Quermesser 6,0, Tiefendurchmeser nach Entleerung des Eiters 5,0 cm. Der Ureter ist untrennbar mit der Niere verwachsen, so dass er erst an dem unteren Pole frei wird. Auf dem Durchschnitt ist Rinde von Marksubstanz nicht überall deutlich zu unterscheiden. Ueber das Niveau der gelblich speckig durchscheinenden Rindensubstanz prominiren gelbe Knötchen. Die Papillenspitzen sind durch Ulcerationen

zerstört, welche scharf ausgezackte cavernöse Defecte mit käsigem Grunde bilden. Das Nierenbecken erweitert, die hochrothe Schleimhaut theilweise ulcerirt. Die Länge des knorpelig hart anzufühlenden Ureters beträgt 20 cm, sein Durchmesser in der Gegend des unteren Nierenpols 17—18 mm. 4 cm oberhalb seiner Durchtrennungsstelle zeigt er eine besonders starke Anschwellung von 2 cm Durchmesser.

Mikroskopische Untersuchung der makroskopisch nicht tuberculösen Parenchymabschnitte zeigt keine bemerkenswerthen Veränderungen, insbesondere fehlen interstitielle Processe durchaus. Die Knötchen erweisen sich als Tuberkel. Die Gegend des oberen Pols zeigt den merkwürdigen Befund, dass die Aussenfläche der die frühere Amputationsfläche überziehenden Fettkapsel von einer Lage mehrschichtigen epidermisähnlichen Epithels bedeckt ist. Zu unterst findet sich eine einfache oder doppelte Schicht cubischer Zellen, darüber mehrere Lagen Stachel- und Riffzellen, welche immer platter werdend in eine dünne kernlose Schicht übergehen, die verhornt erscheint. Dieser Epithelüberzug bildet die Fortsetzung der Epithelauskleidung der durch die erste Operation eröffneten Kelche.

Resultat. Fieber und Mictionsbeschwerden verschwinden alsbald nach der Operation. Bisweilen hat Pat. beim Uriniren eine nicht gerade schmerzhafte, aber ungehörige Empfindung in der linken Blasenhälfte, welche sich nicht auf die Harnröhre erstreckt. Bei der Entlassung ist der Urin völlig klar, frei von chemischen und mikroskopischen Anomalien. Miction Tags 3—4stündlich, Nachts manchmal gar nicht, manchmal 1—2 mal. Patientin sieht wohl aus, die Schleimhäute gut gefärbt. Gewichtszunahme 2 Pfund.

Fall **103.**17. Primäre Tuberculose der rechten Niere, des Ureters, der Blase. Nephrectomie. Heilung.

Frau Dr. Br., 32 Jahre. Aufgenommen 5. 6. 1900. Entlassen 14. 7. 1900.

Im Alter von 13 Jahren leichte Pleuritis. In jedem Winter einige Wochen lang Husten, kein Auswurf. 1895 Heirath, zwei normale Entbindungen. Februar 1899 häufiger Drang zum Uriniren. Anfang September, im 2. Monat der 3. Gravidität begannen rechtsseitige Nierenkoliken, die sich an Häufigkeit steigerten, bis sie Ende October mehrmals täglich mit Erbrechen verbunden auftraten. Damals wurde eine Vergrösserung der hinabgesunkenen Niere und eine von der Vagina fühlbare Verdickung des Ureters sowie Blutkörper im Urin gefunden. Im 3. Schwangerschaftsmonat wurde auf meinen Rath der künstliche Abort eingeleitet mit dem Erfolge, dass die Nierenkoliken nur noch in wochenlangen Zwischenräumen auftraten, dagegen der Urindrang blieb.

Ende März zum ersten Male makroskopische Beimischung kleiner Blutflocken zum Urin. Seit 5 Wochen treten am Schlusse der Miction Schmerzen auf unter blutiger Färbung der letzten Urintropfen, zuweilen leichtes Ziehen an der Aussenseite des rechten Oberschenkels. Keine Abmagerung seit 1 Jahre, subjectives Wohlbefinden. Miction 2 stündlich am Tage, Nachts 2 mal. Kurz vor der Entleerung gelinder schmerzhafter Drang, am Schlusse heftiger Schmerz.

Status. Rechte Niere mobil, lässt sich bei der Inspiration so weit abwärts drängen, dass der obere Pol zu umgreifen ist. In der Respirationspause steht der untere Rand in der Nabelhorizontalen. Keine Vergrösserung zu constatiren. Ureterkreuzungsstelle rechts druckempfindlicher als links. Beide Ureteren von der Vagina aus gut fühlbar, der rechte resistenter, glatt.

Urin leicht trübe, dunkelgelb mit bräunlichem Sediment. Mikroskopisch sehr reichlich Leukocyten, Pfröpfe, mässige Menge frischer rother Blutkörper. Alb. 0,5—1 prom. Sehr spärliche Tuberkelbacillen.

Blase. Schleimhaut zeigt durchweg gleichmässige capilläre Injection ohne Ulceration oder Exsudatbeläge.

Der mit dem Ureterkatheter aufgefangene Harn der linken Niere zeigt einen Hauch Albumen, keine Leukocythen, frische Blutkörper, vereinzelte Schatten. Die 3. und 4. Probe zeigt einen abnehmenden Gehalt an Schatten, aber schnell zunehmende Menge frischer rother Blutkörper.

10. 6. 8 Uhr 30 Morgens. Probatorische Tuberculininjection 0,001 giebt ausgesprochene Allgemeinreaction, keine örtliche. 2h. 30 p. m. Schüttelfrost 38,5°. Am 11. massenhafte Tuberkelbacillen im Urin.

13. 6. Rechte Niere fühlt sich resistenter an, ist am medialen Theil des oberen Pols ausgesprochen empfindlich, unterer Pol der linken Niere in Seitenlage fühlbar, weich, unempfindlich.

14. 6. Nephrectomie mit totaler Ureterectomie. Czerny'scher Schrägschnitt. Die

starke Fettkapsel, innig mit der Caps. fibrosa verwachsen, wird in Verbindung mit der Niere exstirpirt, weil in ihrem medialen Abschnitt eine ziemlich grosse Drüse liegt.

Die Palpation der Niere durch die Fettkapsel hindurch lässt eine Anzahl harter Prominenzen der Oberfläche erkennen. Der Ureter zeigt abwechselnde Erweiterungen und Verengerungen in seinem ganzen Verlauf. Er wird daher hart an seinem Eintritt in die Blase mit einer Zange abgeklemmt, um unterbunden und durchtrennt zu werden. Bei diesem Acte reisst er durch und sein peripherer kleiner Stumpf zieht sich unauffindbar in die Blasenwand zurück. Ein Jodoformgazestreifen wird im untersten Wundwinkel bis auf die Blase, einer im obersten auf den Nierenstiel eingeführt, sonst die Bauchwunde geschlossen.

Verlauf. Heilung p. prim. intentionem.

Bei der Entlassung zeigen sich am Ende der Miction öfters einige Blutstropfen. Mikroskopisch Leukocythen, frische Blutkörper, einige Schatten, keine Cylinder, ca. $^1/_2$ prom. Albumen. Schmerz am Schlusse der Miction vermindert, aber nicht verschwunden.

Nachtrag. Ende November 1900. Mictionen schmerzlos, frei von Blut, Häufigkeit normal. Sehr bedeutende Gewichtszunahme, vorzügliches Befinden.

Präparat. An der Medianseite haftet der grösste Theil der Fettkapsel der Niere an und enthält eine erbsengrosse Drüse mit peripherer rosarother, centraler gelblicher Zone. Länge der Niere 12 cm, grösste Breite 8 cm, Dicke $3^1/_2$ cm.

Die mit der Fettkapsel verwachsene Propria ist nur stellenweise abziehbar, sonst innig mit dem Parenchym verwachsen. Auf der Oberfläche prominiren miliare bis erbsengrosse Knötchen, hinten 2 harte grosse Vorwölbungen, welche sich auf dem Durchschnitt als Infiltrationen der Rindensubstanz mit zahlreichen Tuberkeln bis zu den kleinsten Formen ergeben. Durchschnitt: Nierenbeckenschleimhaut trübe, verdickt mammelonirt ohne Ulceration oder Tuberkel. Nierenbecken mässig erweitert, ebenso das Ureterostium. Papillen abgeplattet; die Scheidung von Mark und Rinde vielfach undeutlich.

Ueber die ganze Niere verstreut finden sich Tuberkel von Stecknadelkopf- bis Hirsekorngrösse in Rinde und Mark, vorzugsweise im oberen Dritttheil, woselbst sich zwei Cavernen finden, mit gelben, nekrobiotischen z. Th. froschlaichähnlichen Granulationen ausgekleidet und mit käsigen Massen belegt. Ihr Contour ist zerrissen. Sie nehmen fast die ganze Papillarsubstanz und $^1/_3$—$^1/_2$ der Rindensubstanz ein; eine Communication mit dem Nierenbecken fehlt. Die Rindensubstanz in der Umgebung der Cavernen weiss, fibrös, ohne Zeichnung, von Tuberkeln reichlich durchsetzt. Das perihilöse Fett sulzig. Der Ureter befindet sich in ganzer Ausdehnung am Präparat, seine Länge beträgt 13,5 cm; der Quermesser seiner Wand im aufgeschnittenen Zustande an der weitesten Stelle 2 cm. Seine Wand mässig verdickt, wesentlich durch Schwellung der Schleimhaut, während die Adventitia ganz zart ist. Auf der Schleimhaut unter abwischbaren eitrigen Belägen durchweg Knötchen, welche stellenweise im unteren Theile zu niveauartigen Erhebungen gruppirt sind. Mikroskopisch erweist sich die Schleimhaut wie die Muscularis von Tuberkeln durchsetzt.

Epikrise. Wie bereits der Fall **81.2** lässt auch dieser in deutlichster Weise den schädigenden Einfluss der Schwangerschaft auf tuberculös erkrankte Nieren erkennen. Während die Patientin bis zum Beginne der Gravidität nichts anderes als ein vermehrtes Bedürfniss zum uriniren bemerkt hatte, traten nach Ablauf des ersten Schwangerschaftsmonats heftige fast täglich wiederholte Nierenkoliken auf. Zugleich schwoll die Niere schnell und erheblich an, und der Ureter wurde als verdickter Strang von der Scheide aus gefühlt. Der günstige Einfluss des auf meine Veranlassung im 5. Schwangerschaftsmonate eingeleiteten Abortes war evident. Die Koliken traten nur noch in Zwischenräumen mehrerer Wochen auf, die Schwellung der Niere verschwand. Hätte ich damals mit Sicherheit den Nachweis der Tuberculose führen können, so würde ich die Nephrectomie mit Erhaltung der Schwangerschaft empfohlen haben, da im Gegensatz zu den Pyelonephriten die Tuberculose doch nicht nach dem Abort oder der Frühgeburt zur Heilung kommt. Eine zweite beachtenswerthe Lehre giebt dieser Fall durch die Beobachtung des Einflusses einer provocatorischen Tuberculininjection auf die Reichlichkeit der Bacillenausscheidung. Während bei häufigen

Untersuchungen nur ungemein spärliche leicht zu übersehende Tuberkelbacillen gefunden werden konnten, erschienen diese in den der Injection folgenden beiden Tagen in so grosser Massenhaftigkeit wie in einem Sputum, ohne dass eine Localreaction am Harnapparat zu bemerken gewesen wäre. Diese Erfahrung verdient bei den Fällen verwerthet zu werden, in welchen keine Bacillen gefunden werden können, die sichere Diagnose aber von ihrem Nachweise abhängt. In anatomischer Hinsicht ist die Längsschrumpfung des Ureters bemerkenswerth, welcher bis zu seinem Eintritt in die Blasengegend nur eine Länge von 13,5 cm zeigte. Aehnliche Beobachtungen an tuberculösen Ureteren haben wir wiederholt machen können, von denen ein Specium auf Tafel V, Fig. 5 abgebildet ist.

c) Nephrectomien bei aufsteigender Nierentuberculose.

Fall **104**. 18. Tuberculose der Blase, tuberculöse Blasenscheidenfistel, tuberculöse linksseitige Pyonephrose. Nephrectomie. Tod 3 Monat p. op. unter meningitischen Erscheinungen.

Frau J., 35 Jahr. Aufgenommen 9. 5. 1886. Gestorben 11. 8. 1886.

11. 5. 1886 Exstirpation der linken Niere. Das Organ ist in einen strausseneigrossen einkammrigen, dünnwandigen Sack verwandelt, dessen ulcerirte Innenfläche mit Tuberkeln besät ist. Median von der Niere eine bis jenseits der Mittellinie reichende retroperitoneale paranephritische Höhle. 3 Monat p. op. Erscheinungen der Meningitis tuberculosa. Exitus letalis. Keine Section. (Bereits mitgetheilt in den Erfahrungen über Nierenchirurgie.)

Fall **105**. 19. Tuberculose der Blase und der linken Niere. Spondylitis dorsalis. Nephrectomie. Tod.

Frau H., 63 Jahr. Aufgenommen 23. 1. 1897. Gestorben 3. 6. 1897. (Jüdisches Krankenhaus.)

Keine bekannten tuberculösen Antecedentien in der Familie. Hat 10mal geboren. Vor 8 Jahren wurde sie im Krankenhause 8 Monate lang wegen heftiger, rechtsseitiger Lumbalschmerzen behandelt, welche als nervöse gedeutet wurden. Seit 3 Monaten urinirt Patientin 15mal in 24 Stunden unter Schmerzen und Drängen, in letzter Zeit ca. $^1/_2$—1stündlich.

Status. Magere Frau. Lunge ohne pathologischen Befund. Zunge trocken. Harn alkalisch, trübe, mit stark eitrigem Sediment, proportionalem Eiweissgehalt, enthält mikroskopisch Eiterkörper, einzeln und in Pfröpfen, rothe Blutkörper, reichlich Tuberkelbacillen. An der äusseren Urethralöffnung ein erbsengrosses, hochrothes Schleimhautpapillom. Cystoskopischer Befund nur mangelhaft zu erheben. Schleimhaut der Blase diffuse geröthet, besonders in der Gegend des linken Ureters. Die rechte Uretermündung normal, die linke zu einer kleinen kreisrunden Oeffnung erweitert. Aus dem rechten Ureter entleert sich eine scheinbar nicht getrübte Flüssigkeit, aus dem linken eine mit Krümeln untermischte, trübe. Beide Nieren und Ureteren unfühlbar.

Verlauf. Patientin urinirt unter Drängen und Schmerzen mit höchstens $^1/_4$stündigen Pausen, wimmert Tag und Nacht über Schmerzen in der Harnröhre. Blasenspülungen aller Art erfolglos. Nur häufige Cocaininjectionen bringen etwas Linderung. Unregelmässige Fieberungen treten mit zunehmender Heftigkeit auf. Dazu gesellen sich heftige Rückenschmerzen in der Höhe der Lumbalgegend, namentlich rechterseits. Das Papillom am Orificium externum urethrae ist bis zu Kirschengrösse angewachsen, sehr blutreich und schmerzhaft.

26. 5 Operation. Freilegung der linken Niere mit Querschnitt unter Aethernarkose, dem im Laufe der Operation noch ein absteigender Längsschnitt hinzugefügt wird. Auffallend starke Entwicklung der Fettkapsel, welche um das Nierenbecken und den Ureter von besonderer Mächtigkeit und stark sklerotisch verdickt ist. Der Stiel untrennbar ummauert von sklerotischem Fettgewebe. Die Niere vergrössert und partiell fluctuirend. Bei der Lösung des Ureters wird die Vena spermatica der Länge nach eingerissen. Es gelingt nur die Unterbindung des oberen Endes, die Blutung des unteren wird durch Tamponade gestillt. Verschluss der Bauchwunde bis auf eine Oeffnung für einen Gazestreifen.

Präparat. Die Niere zeigt am convexen Rande eine kuglig fluctuirende Vorwölbung. Nach Abziehung der Propria erscheint das Parenchym bis auf beide Polenden wachsblass. Der Hilus wird

wird von einem taubeneigrossen Lipom ausgefüllt, welches sich auf den abgeschnittenen Ureter fortsetzt. Dieser mitsammt seiner Fetthülle hat Fingerstärke. Auf der Oberfläche der Niere spärliche, weissliche Tuberkelknötchen. Beim Aufschneiden des Organs entleeren sich ca. 80 ccm nicht besonders krümlich aussehenden, geruchlosen Eiters. An der fluctuirenden Stelle des Convexrandes findet sich eine mehr als pflaumengrosse Höhle, ohne jede Communication mit den abführenden Wegen, mit glatten, blassen, trabeculären Wandungen, frei von Tuberkeln. Rindensubstanz bis auf den Bezirk des Abscesses durchweg gut erhalten, aber blass, wachsartig glänzend, mit undeutlicher Zeichnung. Die Schleimhaut des Ureters ist geröthet, ulcerirt, mit Exsudatflocken belegt. Derselbe ulcerative Process setzt sich auf die obere Hälfte der renalen Sammelräume fort, sofern daselbst die Kelche ungleichmässig geröthet, ulcerirt und mit käsigen Massen bedeckt sind. Die Ulcerationen greifen auf die Papillenspitzen über, an denen in der Umgebung der Geschwüre weissliche, opake Tuberkelknoten erkennbar sind.

Verlauf. Die Operation war ohne Einfluss auf Schmerz, Häufigkeit der Mictionen und Qualität des Urins. Am 7. Tage nach der Operation treten Benommenheit und Muskelzuckungen im Gesicht ein, am 8. Tage der Tod.

Section. Kleine, magere Leiche in schlechtem Ernährungszustande. In der Regio lumboabdominalis eine 18 cm lange, T förmige, zum Theil genähte Wunde. Im Herzbeutel geringe Mengen trübseröser Flüssigkeit. Pericard auffallend fettreich. Herz schlaff, linke Ventrikelwand etwas verdickt, Klappen intact. Lungen von mittlerem Gewicht, vermehrtem Flüssigkeitsgehalt, herabgesetztem Blutgehalt, normalem Luftgehalt. An Stelle der linken Niere ein mit frischen Granulationen ausgekleideter, durch das Mesocolon und die daran liegenden Därme nach vorn begrenzter Hohlraum. Der linke Ureter kleinfingerdick, sein Lumen erweitert, auf seiner Mucosa zahlreiche Tuberkel. Rechte Niere verkleinert, Oberfläche stark granulirt, Parenchym trübe, Ureter intact. Blase, besonders am Collum, mit Tuberkeln besetzt; ausserdem Ulcera. In der Harnröhre tuberculöse Knötchen. Darm ohne Veränderungen, ebenso Genitalien. In der Höhe des 10. Brustwirbels Kyphoskoliose, der Knochen daselbst sehr brüchig.

Diagnose. Tuberculosis (renis sinistri) ureteris sinistri, vesicae urinariae, urethrae. Caries vertebrae dorsalis 10. Nephritis parenchymatosa et interstitialis renis dextri. Adipositas pericardii cum dilatatione parva cordis. Oedema pulmonum.

Epikrise. In diagnostischer Hinsicht verdient das blutreiche schnellwachsende und sehr schmerzhafte Schleimhautpapillom am Orificium ext. urethrae Beachtung als ein verdächtiges Anzeichen der Harnröhrentuberculose. Der Fall giebt uns ferner die Lehre, bei einer Blasentuberculose zu der sich heftige Lumbalschmerzen gesellen, nicht ohne weiteres eine Progredienz des Processes auf die Nieren anzunehmen, da eine versteckte Spondylitis zu Grunde liegen kann. Derselben Complication sind wir im Falle **109**.23 begegnet.

Fall **106**.20. Tuberculose der Blase und der linken Niere. Tuberculöse paranephritische Eiterung. Linksseitiges Empyem mit Durchbruch in die Bronchien. Nephrectomie, Thoracotomie mit Rippenresection. 8 Monate p. op. Tod an Amyloid der Unterleibsorgane.

Ludwig R., 34 Jahr. Aufgenommen 19. 6. 1893. Gestorben 18. 2. 1894.

Erbliche Disposition nicht bekannt; hatte vor 6 Jahren eine schnell vorübergehende Hodenanschwellung, vor 2 Jahren häufigen Urindrang mit Schmerzen in der Harnröhre und Blutbeimischung zu den letzten Tropfen Urins. Nach 8tägiger Blasenausspülung wichen diese Schmerzen unter Zurücklassung eines etwas häufigeren Urinbedürfnisses. Seit 3—4 Wochen zunehmende Schwäche, abendliches Fieber, keine Nachtschweisse. Seit 8 Tagen Schmerzen in der linken Lumbalgegend, welche den Pat. zwingen, beim Stehen eine nach links gekrümmte Haltung einzunehmen und das Gehen unmöglich machen.

Status. Blasser, magerer Mann von elendem und schwer krankem Aussehen, mit paralytischer Thoraxform; klagt über heftige Schmerzen in der linken Lumbalgegend, kann nur auf der kranken Seite liegen, neigt beim Stehen den Rumpf ganz nach links. Linker oberer Thoraxabschnitt etwas umfänglicher als der rechte. Linker Rippenbogen prominenter als der rechte. Die linke Thoraxseite bleibt bei Inspiration gegen die rechte zurück; in beiden Supraclaviculargruben gedämpfter, tympani-

tischer, in der linken Infraclaviculargegend abgeschwächter Schall mit kleinblasigem Rasseln und verlängertem Exspirium. Der gesammte untere Theil der linken Thoraxhälfte zeigt intensive Dämpfung, welche in der Mamillarlinie die Höhe des unteren Randes der 4. Rippe erreicht, in der Axillarlinie den oberen Rand der 5. Rippe, hinten den IX. Brustwirbeldornfortsatz. 3 Querfinger breit unter diesem befindet sich ein intensiv schmerzhafter Druckpunkt. Im Bereiche der Dämpfung weder Athemgeräusch noch Reiben. Urin sauer, leicht getrübt durch weisse Blutkörperchen und vereinzelte granulirte Cylinder, mit Spuren von Albumen. Nierenpalpation wegen Muskelspannung nicht möglich.

21. 6. Mittags plötzlich sehr starker Hustenreiz mit Auswurf eines reineitrigen, fötiden Sputums, der mehrere Tage anhält. Eine Probepunction im Bereiche des gedämpften Gebiets im Thoax ergiebt Eiter von derselben Qualität. Von ganz anderer Beschaffenheit ist der durch eine zweite Punction im Winkel zwischen der 12. Rippe und dem äussern Rande des Sacrolumbalis gewonnene Eiter, der krümlig ist und Tuberkelbacillen enthält.

23. 6. Dämpfungsgrenze seit dem Eiterdurchbruch in ihrem vorderen Antheil etwas gesunken, liegt in der Mamillarlinie in der Höhe der 5. Rippe, umgiebt horizontal die seitliche Brustwand, um handbreit vor der Wirbelsäule ca. 8 cm höher zu steigen. Aus der Combination dieser Befunde wurde die Diagnose: Phthisis pulmon., linksseitige Nierentuberculose mit Paranephritis apostematosa, eitriger Pleuritis mit Durchbruch in die Bronchien gestellt.

23. 6. Nephrectomie. Querschnitt über die linke Lumbalgegend in der Mitte zwischen Rippenrand und Crista ilei, von dem lateralen Rand des M. erector trunci bis zur mittleren Axillarlinie. Dadurch wird der paranephritische Abscess geöffnet und nun die Niere als vielkammriger Sack fühlbar. Nach oben geht die paranephritische Höhle hinter dem Zwerchfellansatz in eine parapleurale über. Um diesen oberen Recessus der Höhle zu eröffnen, wird eine gebogene Kornzange durch die Lumbalwunde eingeführt und damit der 9. Intercostalraum vorgewölbt und incidirt. Da aber die eingeführte Zange den richtigen Weg verlassen und das Zwerchfell vorgedrängt hatte, so wurde durch den Schnitt gleichzeitig der Complementärraum der Pleura eröffnet und das Zwerchfell durchschnitten. Nun wird zur Enucleation der ungemein vergrösserten, fast ganz innerhalb des Brustkorbes gelegenen Niere geschritten. Nach mühevoller Lösung der ausserordentlich festen Verwachsungen zwischen oberem Pol und Zwerchfell, zeigt sich in diesem an der Ablösungsstelle ein Defect, durch den man direct in eine eitergefüllte, nach dem freien Pleuraraum abgeschlossene Höhle gelangt. Diese Höhle musste demnach entweder dem unteren Lungenlappen angehören, oder sie stellte ein abgekammertes Empyem zwischen Lungenbasis und Zwerchfell, oder zwischen diesem und seinem Pleuraüberzug dar. Tamponade der Höhle.

Präparat. Die auf das Doppelte vergrösserte Niere zeigt eine ausgesprochene Lappung, auf der Oberfläche viele gelbe, kuglige Prominenzen von miliarer bis Linsengrösse. Auf dem Durchschnitt zeigt sich ein multiloculäres Höhlensystem mit rahmigem Eiter gefüllt. Die den erweiterten Kelchen entsprechenden Höhlen sind von ulcerirten, käsig belegten Wänden begrenzt. Der schmale Rest vorhandenen Parenchyms ist durchsetzt theils von aggregirten Käseherden, theils von kleinen, vielfach confluirenden Höhlen. Das Nierenbecken ist nicht auffindbar. Eine Communication mit der Blase kann kaum mehr bestanden haben.

Verlauf. Der Urinbefund änderte sich nicht nach der Nephrectomie. Der Harn zeigte eine leichte Trübung und zahlreiche weisse, spärliche rothe Blutkörper, vereinzelte hyaline Cylinder, enthielt Spuren von Albumen und reichliche Tuberkelbacillen. Die constante Anwesenheit von Cylindern stellte eine Affection der zurückbleibenden Niere ausser Zweifel, hingegen musste die Provenienz der Bacillen wegen der begleitenden Blasenaffection unsicher bleiben. Bei völlig fieberlosem Verlauf erholte sich Patient unter steter Zunahme des Körpergewichts erheblich, sodass er bald das Bett verlassen konnte, um sich im Garten zu ergehen. Trotzdem kam die Nierenexstirpationshöhle nicht zur Ausheilung, wenngleich sie durch starke Schrumpfung sich in eine schmale Spalte verwandelt hatte. Die Granulationen wurden schlaff, gelblich, deutlich von opaken Knötchen durchsetzt. Eine Communication führte noch durch das Zwerchfell in die Pleurahöhle. Am 6. November, $4^1/_2$ Monate nach der Nephrectomie, wurde die in dem 9. Intercostalraum befindliche Pleurafistel durch einen abwärts laufenden Schnitt mit dem oberen Winkel der alten Exstirpationswunde verbunden, dann ein 4 cm breites Stück von den durch diesen Schnitt gekreuzten 10. und 11. Rippen resecirt und nun die darunter liegenden Gewebe bis zur freien Communication der Pleura- und Exstirpationshöhle gespalten. Diese hat nach der jetzt ermöglichten freien Einsicht nur noch die Ausdehnung einer Eierpflaume, ist mit tuberculösen Granulationen ausgekleidet und steht in Verbindung mit 2 Käseherden, nämlich

einem medianen in der Gegend des früheren Stiels, einem zweiten, nach oben gelegenen, der offenbar der bei der Nephrectomie eröffneten Eiterhöhle oberhalb des Zwerchfelles entsprach. Nach Ausschabung wird regelmässige Behandlung mittelst Jodpinselung eingeschlagen. Vom December ab treten heftige Fieberbewegungen auf. Patient wird zunehmend schwächer und magerer und geht am 18. 2., 8 Monate nach der Nierenexstirpation zu Grunde. Die Urinsecretion erreicht bis zum Tode die normale Menge von 1200—1400 mit spec. Gew. von 1018—1016. Niemals eine Andeutung urämischer Symptome.

Sectionsbefund. Aeusserst abgemagerte Leiche. Am äussern Randes des linken M. sacrolumbalis, vom oberen Rand der 8. Rippe bis 2 Querfinger breit vom Darmbeinkamm entfernt erstreckt sich eine längs gestellte Höhlenwunde, im unteren Drittel flach, in den oberen zwei Dritteln tiefer, mit eitrigem, zähen Belag bedeckt. Thorax lang gestreckt, linke vordere Brustwand zwischen 5. und 6. Rippe concav eingezogen. Zwerchfellstand: links oberer Rand der 4., rechts unterer Rand der 5. Rippe. Die Wände der linken Pleurahöhle mit eitrigem, ziemlich fest anhaftendem Belage bedeckt. Die linke Lunge gänzlich collabirt, ist gegen die Mediastinalfläche der Pleura gedrängt. Rechte Lunge gut lufthaltig. Im oberen Lappen fühlt man knotenförmige Härten, im Oberlappen der linken Lunge narbige Einziehungen, auf deren Durchschnitt sich knotige, anscheinend peribronchitische Härten befinden. Dieselben fibrösen, peribronchitischen Herde finden sich im zungenförmigen Fortsatze. Nirgends Käseherde. Die Bronchialdrüsen nicht vergrössert. Die Lungenbasis ist gegen die perinephritische Höhle durch eine knorpelharte, bis $1^1/_2$ cm dicke Schwarte abgegrenzt. Rechter Herzventrikel schlaff, linker contrahirt; ausgesprochene braune Färbung seiner Muskulatur. Klappenapparat intakt, keine Vergrösserung des Herzens. Lymphdrüsen des Mesenteriums vom Jejunum bis zum Ileum geschwollen und hart. Rechter Leberlappen verdickt, der linke Lappen auf der Schnittfläche exquisit glänzend, ohne deutliche Amyloidreaction. Rechte Niere an normaler Stelle, von gänzlich fettloser Kapsel umzogen, blasser Oberfläche, sehr vergrössert. Maasse: $12:7^1/_2:3^1/_2$ cm. Ureter dünn, zart, ohne Veränderung der Schleimhaut, Kapsel leicht abziehbar. Consistenz fester als normal, starke Farbendifferenz zwischen der blassen Rinde und der Marksubstanz. Rindensubstanz verbreitert, die Columnae Bertini erheben sich stellenweise über die Schnittfläche, sind wachsartig glänzend. Deutliche Amyloidreaction der Niere. Milz fest an der hintern Seite verwachsen, sehr vergrössert und hart, exquisit amyloide Sagomilz. Linker Ureter mit seinem oberen Ende eingebettet in eine narbige Masse, ist nicht dicker als normal, lässt auf dem Durchschnitt kaum eine Andeutung von Lumen erkennen, ist grösstentheils obliterirt. Harnblase enthält eitrig trübe, grauröthliche Flüssigkeit, ist eng contrahirt. Die ganze Blasenschleimhaut mit Ausnahme eines sehr schmalen Streifens am Scheitel und eines Theils der rechten Seitenwand mit aneinander gereihten flachen Geschwüren bedeckt. Rechts, wo die Affection am frischesten ist, befinden sich deutliche flache Lenticulärgeschwüre, jedes einzelne mit hochrothem Hof umgeben. Die ganze Ulcerationsfläche dehnt sich mehr nach links als nach rechts aus, so dass die linke Uretermündung sich im Centrum der afficirten Fläche befindet, während die frischesten Eruptionen sich rechts in der Nähe des Harnleiters befinden. Schleimhaut der Pars prostatica gelbkäsig. In der Tiefe des Home'schen Lappens sieht man weissgelbe Knoten. Ebenso lassen sich auf dem Durchschnitte der beiden seitlichen Lappen theils fibröse, theils käsige Knoten erkennen. Beide Hoden ziemlich stark atrophisch; an Stelle der Cauda des linken Nebenhodens ein Narbenknoten ohne käsige Bestandtheile.

Epikrise. Der Verlauf dieses Falles erscheint von besonderer Bedeutung für die Frage nach der Berechtigung einer Nephrectomie bei Erkrankung der 2. Niere. Zur Zeit der Operation bestand eine rechtsseitige chronische Nephritis, wie aus dem Befunde granulirter Cylinder hervorging, die nicht aus der tuberculösen Niere stammen konnten, da deren Ureter obliterirt war und ihre Ausscheidung durch die Nephrectomie nicht verändert wurde. Dass es sich damals schon um eine amyloide Degeneration gehandelt habe, ist unwahrscheinlich, da Patient sich nach der Operation ungemein erholte, guten Appetit bekam, spazieren ging und mehrere Monate in recht befriedigendem Zustande verlebte. Es ist ziemlich sicher, dass die Amyloiddegeneration der Unterleibsorgane erst später durch die protrahirte Eiterung aus der Pleurahöhle zu Stande gekommen ist. Trotzdem nun Patient nur auf eine chronisch-kranke Niere angewiesen

war, sind in den 8 Monaten bis zu seinem an zunehmender Schwäche erfolgenden Tode niemals Störungen der Harnsecretion beobachtet worden. Die Urinmenge und das specifische Gewicht blieben stets normal; Patient ging an zunehmender Kachexie zu Grunde, ohne dass sich jemals die geringsten Andeutungen urämischer Erscheinungen gezeigt hätten. Damit ist der Beweis geliefert, dass eine einzige Niere, trotz anatomischer Erkrankung leistungsfähig genug sein kann, um das Leben zu erhalten. Hätte sich nicht Amyloiddegeneration der Unterleibsorgane in Folge der schweren Complication der Empyemfistel hinzugesellt, so würde Patient vermuthlich erheblich länger als 8 Monate die Operation überlebt haben. Diese Beobachtung ist deshalb von Wichtigkeit, weil sie zeigt, dass die Untersuchung des gesondert aus der 2. Niere aufgefangenen Urins auf Eiweiss und Cylinder nur einen sehr bedingten Werth für die Frage nach ihrer functionellen Leistungsfähigkeit, und demnach der Prognose einer geplanten Nephrectomie hat.

Ich habe diesen Standpunkt stets verfochten, und bin deshalb von den Urologen als ein Ketzer verschrieen worden, der die Segnungen des Ureterkatheterismus nicht würdige. Doch die Zeit scheint mir Recht zu geben. Denn von den Offenbarungen, die aus der mikroskopischen Untersuchung und der Eiweissbestimmung des gesondert aufgefangenen Harns hervorgehen sollten, ist es ganz still geworden. Nachdem man die Insufficienz dieser Art von Untersuchungen eingesehen hat, hat man sich zu dem stets von mir vertretenen Standpunkte bekehrt, die Frage nach der Function der zurückbleibenden Niere in den Vordergrund zu stellen und gesteht damit implicite, dass es richtig ist, wenn ich stets behauptet habe, dass anatomische Schädigung und Insufficienz der Function sich durchaus nicht immer zu decken brauchen, und dass für practische Zwecke vielmehr darauf ankommt, das Maass der Functionsfähigkeit zu erkennen, als die anatomische Laesion, weil über deren speciellere Natur, Ausdehnung und Rückbildungsfähigkeit in der überwiegenden Zahl der Fälle doch kein Aufschluss zu erhalten ist. Demgemäss hat man sich in neuerer Zeit ausschliesslich mit der Untersuchung der functionellen Leistungsfähigkeit beschäftigt. Koranyi ging voran mit seiner Bestimmung des Gefrierpunktes von Blut und Harn. Aber noch hat diese wissenschaftlich hochinteressante Methode wegen der vielen Einschränkungen, die ihrer practischen Bedeutung entgegenstehen, keinen Fuss fassen können, als ihr schon die Phloridzinmethode von Richter und Casper den Rang streitig macht, welche mir von allen bisher eingeschlagenen diagnostischen Verfahren dieser Gattung am meisten zu versprechen scheint, wenn ich auch einen pathologischen Vorgang, wie die artificielle Zuckerausscheidung nicht ohne Weiteres als Gradmesser der normalen Functionsfähigkeit betrachten kann. Nur lässt sich leider statistisch schwer beweisen, was diese Methoden für den Menschen leisten. Denn wenn ein Nephrectomirter zur Heilung kommt, bei dem die Gefrierpunktserniedrigung oder die Zuckerausscheidung nach Phloridzineinspritzung normal war, so beweist das gar nicht, das er gestorben wäre, wenn diese Versuche ein anderes Resultat ergeben hatten. Beweisend würde nur sein, wenn alle diejenigen Nephrectomirten stürben, welche den Anforderungen des Experiments an eine normal functionirende Niere nicht entsprechen. Dieser Beweis wird aber deshalb nicht zu erbringen sein, weil die, welche an den Werth dieser Untersuchungen glauben, keinen Patienten operiren werden, der den Anforderungen der Prüfungen nicht entspricht, weil ferner diejenigen, welche diesen Methoden von vorn herein skeptisch gegenüberstehen, sie nicht anwenden, und diejenigen, welche ohne Voreingenommenheit gern zu einem

Urtheil über ihren Werth kommen wollen, ihre Wissbegierde selten so weit treiben werden um in zweifelhaften Fällen die Operation zu wagen, wenn sie durch das Ergebniss der Gefrierpunktsprüfung oder der Zuckerausscheidung ängstlich gemacht worden sind. Zudem werden alle Versuche, von derartigen scheinbar exacten Experimenten die Statthaftigkeit oder Unzulässigkeit einer Nephrectomie abhängig zu machen, in praxi daran scheitern, dass die Functionsfähigkeit einer Niere keine constante, diesem Organ unveränderlich immanente Eigenschaft ist, sondern von vielen Factoren abhängt, die sich zur Zeit nicht genau messen lassen. Dieselbe Niere, die einen Tag vor der Operation genügend functionsfähig befunden wurde, kann alsbald nach der Nephrectomie gänzlich insufficient werden, wenn der Blutdruck durch Herzschwäche absinkt. Dieselbe Niere, welche sich während einer acuten Occlusion der anderen im Zustande reflectorischer Secretionsverminderung d. h. völlig ungenügender Function in Bezug auf Ausscheidung von Wasser und festen Bestandtheilen befand, gewinnt sofort mit der Exstirpation ihres kranken Schwesterorgans ihre volle, ja eine erheblich vermehrte Leistungsfähigkeit wieder. (Vergl. Fall **28**.3.)

Ein Mensch mit einer kranken zweiten Niere und guter Herzkraft kann unter Umständen einer Nephrectomie besser gewachsen sein, als ein anderer mit gesunder Niere bei labilem Zustande des Herzmuskels. Wenn es wirklich gelingen sollte, die Functionsfähigkeit einer Niere zu bestimmter Zeit und unter bestimmten Bedingungen exact zu messen, so hat man damit noch keine Antwort auf die Frage, wie sich dieselbe Niere zu anderer Zeit und unter anderen Bedingungen, z. B. nach Exstirpation der anderen verhalten wird, da die Reaction auf den Eingriff sich der sicheren Berechnung entzieht. Bei aller Exactheit der Untersuchung wird uns stets die Unerkennbarkeit und Unberechenbarkeit der individuellen Besonderheiten an der Stellung sicherer Prognosen in der Nierenchirurgie hindern.

d) Exstirpation von Nierentuberculosen, bei welchen sich nicht entscheiden lässt, ob sie auf dem Blut- oder Harnwege entstanden sind.

Fall **107**.21. Tuberculose der linken Niere und der Blase. Nephrectomie. Dauerheilung.

Max R., 29 Jahre. Aufgenommen 22. 9. 1896. Entlassen 9. 1. 1897.

Mutter hustet. Bruder litt an Lupus. Patient war gesund bis December 1893. Damals traten 3 Wochen lang Schmerzen im Penis beim Uriniren auf; seitdem besteht vermehrte Mictionshäufigkeit. Dieselben Erscheinungen kehrten im December 1895 wieder, um nach 3 Wochen zu verschwinden. Seit dem März 1896 begannen die bis heute andauernden Beschwerden.

Status. Blasser Mann von mittlerem Ernährungszustand. Ueber der linken Lungenspitze verlängertes, scharfes Exspirium. Kopf des rechten Nebenhodens vergrössert, höckrig. Linke Niere vergrössert, von wechselndem Volumen, erreicht bisweilen die Nabelhorizontale mit ihrem unteren Pol, ist durch Expression zu verkleinern, wobei der Urin stärker eitrig wird. Dieser ist trübe, schwach alkalisch, eiweisshaltig, seine 24stündige Menge 1550 ccm bei 1014 specifischem Gewicht. 28 Mictionen in 24 Stunden, schmerzhaft, wobei die Empfindungen besonders in der linken Hälfte der Glans penis auftreten. Cystoskopisch sieht man eine Entleerung dickeitriger Flüssigkeit aus der linken Ureterpapille. Die rechte ohne Veränderungen. Auf der Blasenschleimhaut multiple, rothe, miliare Eruptionen und kleine, runde, mit weissem, fest anhaftenden Exsudat belegte Geschwürchen.

28. 12. 1896. Nephrectomie (auf Wunsch des Patienten ohne Narkose). Lumboabdominaler Schrägschnitt. Fettkapsel stellenweis innig mit der Propria verwachsen. Niere sehr dünnwandig, fluctuirend, wird mit Schwierigkeit in toto ohne Verletzung entfernt, nachdem zuerst der Ureter 3 cm unterhalb des Abgangs vom Nierenbecken mit Thermocauter durchtrennt, dann die Stiel-

gefässe zwischen zwei Klemmzangen durchschnitten sind. Tamponade. Nahtvereinigung der grössern Vorderhälfte der Bauchwunde.

Präparat. Vergl. Abbildung Tafel V, Fig. 3. Maasse der Niere 14 : 8 : 6,5 cm. Niere stark gebuckelt, dünnwandig, fluctuirend, von sehr blasser Oberfläche, auf welcher sich an verschiedenen Stellen Knötcheneruptionen befinden. Ihr Inhalt ist übelriechender Eiter, mit Krümeln gemischt. Das Nierenbecken wenig erweitert, zum Theil ulcerirt und froschlaichartig granulirt, besonders um den Ureterabgang. Die Papillen zerstört. In der Nierensubstanz eine grosse Zahl von Höhlen mit ulcerirten Wandungen, die mit blassen, hämorrhagischen und verkästen Tuberkeln besetzt sind. Diese Höhlen entsprechen ihrer Lage nach den zu Grunde gegangenen Pyramiden. Sie erstrecken sich weit in die Rinde hinein, welche auf 2—5 cm verdünnt ist. In dieser finden sich ausserdem isolirte Höhlen. Das Fettgewebe um das Nierenbecken ist hart, zum Theil fibrös. Rindensubstanz gelblichweiss, durchscheinend, ohne Zeichnung, von kleinsten Knötchen durchsetzt. Ureter hart, in allen Schichten sehr verdickt, sein Lumen sehr eng, seine Schleimhaut gewulstet; in dem unmittelbar am Nierenbecken anstossenden, centimeterlangen Theil ulcerirt. Von da ab beginnt mit einer scharfen Grenze gegen die erkrankte Zone eine glatte normale Schleimhaut des unterhalb gelegenen Abschnittes. In einigen Nierenkelchen liegen einige Harnsäureconcremente. Patient wird mit $4^1/_2$ Kilo Gewichtszunahme entlassen, entleert bei Tage stündlich, Nachts $1^1/_2$ stündlich Urin ohne Schmerzen. Urin sauer, klar, zeigt einen schwachen Hauch Albumen, wenige Eiterkörper im Sediment. Endresultat laut Bericht vom Ende October 1898: Gewicht 73 Kilo, Kräftezustand gut, völlige Arbeitsfähigkeit. Häufigkeit der Miction Tags $1^1/_2$—2 stündlich, Nachts 2—3 stündlich. Empfindung bei der Miction bisweilen etwas schmerzhaft.

Das Verhalten der Ureterschleimhaut, sowie die ausserordentliche Besserung der Blase nach der Nephrectomie fallen zu Gunsten der Annahme einer primären Entstehung der Nierenaffection in's Gewicht.

Fall **108.22.** Tuberculose der Blase, der rechten Niere, der Lunge. Nephrectomie. Tod drei Wochen p. op. an Miliartuberculose.

Frau S., 28 Jahre. Aufgenommen 10. 6. 1896. Gestorben 10. 7. 1896. (Jüd. Krankenhaus.)

Heredität nicht bekannt. Gesund bis zur letzten Entbindung vor 7 Monaten. 14 Tage nach der Entbindung Hämaturie bei völligem Wohlbefinden. 2 Monate später Schmerzhaftigkeit bei der Harnentleerung. Seit Ende März ist sie wegen zunehmender Schwäche bettlägerig. Seit 3 Wochen besteht Anschwellung der Füsse, stärkere Abmagerung und Blässe, andauerndes Fieber zwischen 38 und 40°. Die Beine im Hüft- und Kniegelenk gebeugt, können spontan fast gar nicht bewegt werden. Die Reflexe sind erloschen, die passiven Bewegungen schmerzhaft. Ausgedehnte tuberculöse Infiltration der rechten Lungenspitze, geringere der linken. Im Sputum reichlich Tuberkelbacillen. Urin dickeitrig wie Erbsensuppe, mit kleinen Blutgerinnseln und spärlichen Tuberkelbacillen. Rechte Niere vergrössert, schmerzhaft, unbeweglich. Der rechte Ureter von der Scheide aus verdickt zu fühlen. Cystoskopisch zahlreiche, nicht ulcerirte Tuberkel über die ganze, stark geröthete Blasenschleimhaut ausgestreut.

19. 6. 1896. Nephrectomie. Der verdickte, von einer derben Fettschwarte umgebene Ureter wird weithin freigelegt, mit Thermocauter durchtrennt und in eine besondere Knopflochöffnung der Bauchwunde eingenäht, die Bauchdeckenwunde zum Theil vernäht. 3 Wochen nach der Operation erfolgte der Tod nach fast völlig vollendeter Wundheilung in Folge acuter Miliartuberculose. Die Respirationsfrequenz war bis auf die enorme Höhe von 60—85 in der Minute gestiegen.

Präparat. Die in Kaiserling'scher Flüssigkeit aufbewahrte Niere misst im Längsmesser 11 cm, im Dickendurchmesser 5,0, im Breitendurchmesser 5,5 cm. Auf dem Durchschnitt zeigt sich, dass der obere Pol in 3,5 cm Ausdehnung intact ist.

Das Nierenbecken ziemlich stark erweitert, ebenso die flaschenförmigen Kelchhöhlen, welche sämmtlich ulcerirt sind. Ausser diesen liegt eine Anzahl Cavernen im Parenchym, welche mehr als Kirschengrösse erreichen. Im restirenden Nierengewebe finden sich vielfach kleinste bis stecknadelkopfgrosse Tuberkeln. Die Vertheilung der Höhlen ist eine ganz unregelmässige. An einigen Stellen ist die Rinde und Marksubstanz gänzlich erhalten, an anderen reichen die Höhlen bis auf 2 mm an die Oberfläche.

Sectionsbefund. Im Oberlappen der rechten Lunge Phthisis caseosa mit Cavernenbildung, acute Miliartuberculose beider Lungen, der Leber und linken Niere. Alte diffuse Blasentuberculose.

Fall **109.**23. Tuberculosis renis sinistrae et vesicae. Nephrectomie. Heilung.

Herr B., 49 Jahre. Aufgenommen 9. 10. 1895. Entlassen 20. 11. 1895.

Tochter leidet an Lungenspitzenkatarrh. Die ersten Erscheinungen des Leidens begannen vor 3 Jahren mit heftigem Urindrang bei klarem Urin. 9 Monate später zeigte sich Blutbeimischung, insbesondere am Schluss der Miction. Im März 1895 traten plötzlich heftige Schmerzen in der linken Lendengegend mit Fieber auf, deren Ursache in einem perinephritischen Abscess erkannt wurde, welcher im selben Monat zur Operation kam. Die Niere selbst soll damals intact gefunden worden sein. Solange die Operationswunde offen war, ging es dem Patienten gut. Nach ihrer Heilung traten wieder heftige Fieberanfälle auf, derentwegen er die Hilfe des Krankenhauses nachsuchte.

Status. Mann in gutem Ernährungszustande. Es besteht Insufficienz der Aortenklappen und Stenose des Aortenostiums. Druck auf die vergrösserte linke Niere erzeugt irradiirten Schmerz im Ureter und der linken Blasenhälfte. Vom Rectum aus ist eine Verdickung des linken Ureters zu fühlen. Der Urin enthält $^1/_2$ p. M. Eiweiss, dickes Eitersediment, rothe Blutkörper, Cylindroide, Fettkörnchenkugeln. Ueber die Häufigkeit der Miction fehlen Notizen. Es bestehen unregelmässige Fieberungen.

18. 10. 1895. Nephrectomie in Aethernarkose. Ausgedehnte narbige Verwachsung des convexen Nierenrandes mit dem M. quadratus lumborum, sowie narbige Umwandlung der untrennbar mit der Albuginea verwachsenen Fettkapsel (Folge der verheilten Paranephritis). Diese Verhältnisse machen eine subcapsuläre Enucleation nothwendig. Wegen der vollkommenen Unnachgiebigkeit und Verkürzung des schwielig ummauerten Stiels ist ein Hervorziehen der Niere behufs seiner Isolirung und Unterbindung unmöglich, er wird deshalb mit einem Drainrohr fest umschnürt. Als die Niere abgeschnitten wird, gleitet der Gummischlauch ab. Der Stiel wird schnell durch Hakenzangen hervorgezogen und die starke Blutung durch partienweise Umstechung gestillt. Das Lumen des Ureters wird mit spitzem Platinbrenner verschorft, die Wunde tamponirt. Heilung ohne Zwischenfall.

Präparat. Maasse der Niere: 13,5 : 5,75 : 4,2 cm. Die Niere ist von der Albuginea entblösst. Parenchym sehr blass, ohne Zeichnung, mit geringer Farbendifferenz zwischen Mark und der meistens in normaler Breite erhaltenen Rinde. An Stelle der Papillarsubstanz liegen grosse Höhlen mit ulcerirtem, zum Theil hämorrhagischem, warzigem Grund, von einem Wall tuberculösen Gewebes umgeben, welches aus aggregirten, in graues, sulziges Gewebe eingelagerten Tuberkeln besteht und sich zum Theil weit in die Rindensubstanz hinein erstreckt; ausserdem sind disseminirte stecknadelkopfgrosse Tuberkel in der Rinde vorhanden. Zwischen den mit erbsensuppenartiger Flüssigkeit gefüllten Höhlen befinden sich sehr dicke, weisse, bindegewebige Scheidewände. Die Schleimhaut des Nierenbeckens ist meistens durch Ulceration zu Grunde gegangen.

Status vom 1. November 1898 nach persönlicher Untersuchung: Patient sieht gesund und kräftig aus. Der Urin ist vollständig klar, enthält mikroskopisch ausschliesslich eine Anzahl rother Blutkörperchen, keine Tuberkelbacillen und ca. $^1/_2$ p. m. Albumen. Miction 1—$1^1/_2$ stündlich, schmerzlos. Zu Zeiten waren schon 2—3 stündliche Pausen vorhanden. In der Lendenwirbelsäule springt ein Dornfortsatz über das Niveau der übrigen hervor. Patient klagt über Schmerzen im Rücken, welche insbesondere nach rechts hin ausstrahlen und unzweifelhaft auf eine Erkrankung der Wirbelsäule zu beziehen sind.

Epikrise. Im Vordergrunde des Interesses steht die Paranephritis, mit der das Nierenleiden zuerst in die Erscheinung trat. Auf Grund der glatten Heilung des Abscesses ist die Annahme berechtigt, dass es sich weder um eine tuberculöse Eiterung gehandelt, noch eine offene Verbindung zwischen ihr und der tuberculösen Niere bestanden hat, denn sonst wäre eine Fistel übrig geblieben. Thatsächlich konnte auch an der exstirpirten Niere weder irgend eine Ausbreitung der Eiterhöhlen bis an die Oberfläche gefunden werden, noch bestanden isolirte Rindenabscesse nahe der Kapsel. Hier liegt demnach eine paranephritische Eiterung vor, die nur auf dem Lymph- oder Blutwege aus der Niere in das perirenale Fettgewebe gelangt sein kann. Diese Erfahrung mahnt uns, bei jeder perinephritischen Eiterung wenn möglich die Oberfläche der Niere auf das sorgfältigste freizulegen, sie abzutasten und verdächtige Stellen zu

punctiren oder probeweise in kleiner Ausdehnung zu incidiren. Leider ist diese Forderung bisweilen nicht zu erfüllen, denn die Niere kann soweit durch den paranephritischen Abscess verdrängt, und unerkennbar in Schwarten eingehüllt in seiner medianen oberen Wand liegen, dass bei der Tiefe der Höhle nicht einmal eine Orientirung über ihre Lage möglich ist. Meistens aber erreicht man sein Ziel durch Spaltung der Bauchdecken in grösstmöglichster Ausdehnung, durch Herstellung einer einheitlichen Höhle mittelst Eröffnung aller Abkammerungen, durch sorgfältige Entfernung aller Scheidewände und necrotischen Gewebsfetzen, durch Ausreibung resp. Ausschabung aller Granulationen und Freilegung des Grundes der Höhle durch breite spiegelnde Retractoren. Geht man so vor, dann wird man auch Nierenabscesse von sehr kleiner Ausdehnung nicht leicht übersehen, wenn sie an der der paranephritischen Höhle zugewandten Nierenfläche liegen. Vergl Fall **16**.2.

Fall **110**.24. Tuberculosis renis dextri. Perinephritis apostematosa. Tuberculosis vesicae. Nephrectomie. Heilung.

Wilhelm F., 61 Jahr. Aufg. 9. 5. Entl. 12. 7. 98.

Anamnese. Mutter und Schwester an Tuberculose gestorben. Ausser einem Rheumatismus im Jahre 1870 soll Pat. nie krank gewesen sein. Seit Winter 1895 (vor $3^1/_2$ Jahren) Schmerz in der Harnröhre am Ende der Miction; seit 2 Jahren bisweilen unabhängig von der Urinentleerung ein durchschiessender Schmerz durch die Harnröhre. Mictionsbedürfniss alle Stunde. Bald nach Beginn der Schmerzen zeigte der Urin eitrigen Bodensatz. Alle Localtherapie war vergeblich, sogar schädlich. Seit Anfang dieses Jahres verschlechterte sich das Allgemeinbefinden, das Körpergewicht nahm seit September 1897 um 26 Pfund ab. Seit Februar 1897 bestehen Schmerzen in der rechten Leibeshälfte, welche seit 8 Tagen in das rechte Bein ausstrahlen. Die Gehfähigkeit verminderte sich, es trat Widerwillen gegen Nahrung und Uebelkeit ein. Spontane Hämaturie ist nie dagewesen, dagegen öfter nach Einführung von Kathetern, gegen welche die Blase sehr empfindlich ist. Cystoskopie vor 3 Jahren ergab nach gütiger Mittheilung des Herrn Dr. Borchard nur Entzündung der Blasenschleimhaut. Stuhl angehalten, schmerzlos, doch strahlen die Blasenschmerzen oft in den Mastdarm aus. Seit 4 Wochen Abendtemperaturen um 38°, Mittags oft Frösteln.

Status. Auffallend blasser, pastöser Mann von 169 Pfund Gewicht. Puls 108; Arterien rigide, stark gespannt. Herztöne rein, schwach. Der rechte Hoden druckschmerzhaft; beide Hoden ohne fühlbare Veränderungen. Linke Niere überragt in Seitenlage mit ihrem unteren Pol um Daumenbreite den Rippenrand in der mittleren Axillarlinie. Die rechte Bauchhälfte wird von einem Tumor eingenommen, der sich nach vorn bis zur Mamillarlinie erstreckt, nach oben unter dem Rippenrand verschwindet, nach unten bis zum Lig. Poupartii, nach aussen bis zum vorderen Rand des Quadrat. lumbor. reicht. Er fluctuirt, ist unverschieblich und sehr druckschmerzhaft. Urin sehr sauer, trüb mit mässigem Eitersatz. Albumen ca. 0,5 ‰. Mikroskopisch Leukocythen, einzeln und in Pfröpfen, ausgelaugte rothe Blutkörper in mässiger Menge, Epithelien der Harnwege. Beim Einführen des Katheters entleert sich zuerst klarer Urin, dann eine dicke Eitermasse. Die Capacität der Blase beträgt 90 ccm.

Cystoskopie. Wegen starker Prostataschwellung sind die Ureteröffnungen nicht sichtbar. Blasenschleimhaut geröthet, Tuberkeln oder Ulcera werden nicht erkannt.

12. 5. Nephrectomie. Ein lumboabdominaler Schrägschnitt eröffnet eine grosse paranephritische Phlegmone. Die Wandungen der vielbuchtigen Höhle bilden derbe Schwarten. Es werden immer neue Abscesse und Granulationsherde durch Spaltung oder Einbrechen der Scheidewände geöffnet. Im Verfolg eines nach oben und innen durch die schwartige Wand führenden Eiterganges gelangt man auf die ausserordentlich schwielig verdickte Nierenkapsel. Nach ihrer Spaltung wird die sehr grosse, stark gebuckelte dünnwandig fluctuirende Niere subcapsulär ausgelöst. Die dem Auge nicht zugänglichen massigen Stielgebilde, Gefässe wie Ureter werden unter Leitung des Gefühls abgeklemmt, mit einer eingefädelten Nadel durchstochen, und nach beiden Seiten hin unterbunden. Die Kapsel wird theilweise exstirpirt, die ganze Wundhöhle tamponirt.

Verlauf und Resultat. Sehr langsame Verkleinerung der Wundhöhle; am 21. 6. deutliche Granulationstuberculose, welche mit Jodpinselung behandelt wird. Die Wunde verkleinert sich bis auf einen Spalt mit trichterförmiger Fortsetzung in der Richtung des Ureters. Schliesslich bleibt nur eine

enge kaum mehr secernirende Fistel zurück, welche sich bis Herbst 1899 noch nicht geschlossen hat. Der Urin bleibt mässig trübe, zeigt hin und wieder kleinste Blutcoagula. Stündliche Miction mit Schmerz am Schlusse. 20. 6. knotige Verdickung des linken Nebenhodens. 28. 1. Im Urin werden zum ersten Male Tuberkelbacillen gefunden. Nach der Entlassung erholt sich Pat. ausserordentlich schnell, nimmt 25 Pfund an Gewicht zu, und erlangt wieder volle Functionsfähigkeit und völliges Gesundheitsgefühl bis auf etwas Brennen am Schlusse der Miction.

Präparat. Niere grob gebuckelt. Ein Theil des Beckens fehlt. Länge 14,5, Breite 7,5, Höhe 6 cm. Auf der Schnittfläche fehlt die Nierenzeichnung. An einem Pole ist fast die ganze Nierensubstanz durch zwei grosse Eiterhöhlen ersetzt. Das Nierenbecken spaltförmig, ulcerirt, umgeben von einer dicken Fettschicht. Die noch restirende Nierensubstanz ist mit rundlichen gelben Herden durchsetzt, welche sich bis 2 mm unter die Oberfläche erstrecken. Sie liegen unregelmässig angeordnet, haben eine rosettenförmige Begrenzung, sind im Centrum theils erweicht, theils vereitert, theils ulcerirt. Ihre Peripherie besteht aus einzelnen und confluirenden gelben miliaren und grösseren Knoten. Sie liegen im Parenchym, grössten Theils ausser Communication mit den Kelchen und dem Becken. In ihrer Umgebung finden sich vereinzelte Tuberkelknötchen. Die Buckelung der Oberfläche ist durch Ausdehnung der eitergefüllten ulcerirten Kelche hervorgebracht.

Ueber das weitere Schicksal des Kranken s. Fall 23.9. Pat. erfreut sich Ende 1900 der vorzüglichsten Gesundheit und eines Körpergewichts von mehr als 200 Pfund.

II. Partielle Nephrectomie.

Fall III.25. Partielle Tuberculose der linken Niere. Amputation des oberen Pols. Heilung.

Frau L., 23 Jahr. Aufgenommen 14. 1. 95, entlassen 30. 3. 95.

Vater und Ehegatte phthisisch. Sie selbst hat nie gehustet. Vor 9 Monaten erste Entbindung. Vor 3 Monaten Beginn des jetzigen Leidens mit heftigen kolikartigen Schmerzen in der Blasengegend, tropfenweiser, permanenter Urinentleerung unter Angst und Schweiss. Dauer des Anfalls eine Stunde. Nach 4 Wochen Wohlbefindens begannen anfallsweise Schmerzen, die von der linken Lumbalgegend in den Schooss und die Blase zogen, mit andauerndem Urindrang und tropfenweiser Harnentleerung verbunden waren, $^1/_4$ Stunde währten und sich alle 2—3 Tage einstellten. Während der Anfälle stieg die Temperatur bis 42° (!). Am Ende des Anfalles kam es zum Erbrechen, während der Acme zum unwillkürlichen Stuhlabgang. Blutgehalt im Urin ist nicht beobachtet worden. Das Gewicht ist seit Beginn der Krankheit von 60 auf 47 Kilo gesunken.

Status. Magere Frau mit langem Thorax. Linke Fossa supra- und infraclavicularis eingezogen, daselbst unbestimmtes Athmen, verlängerte Exspiration. Rechte Niere hinabgesunken, in ganzer Ausdehnung palpabel, von normaler Grösse; linke nicht fühlbar. Der linke Ureter ist in seinem ganzen Verlaufe druckempfindlich, von der Scheide aus verdickt zu fühlen. Die Blase ist auf bimanuellen Druck empfindlich. Im Urin mikroskopisch constant rothe Blutkörper, kein Albumen, keine Tuberkelbacillen. Miction in den schmerzfreien Intervallen 4mal Tags, 2mal Nachts.

30. 1. 95. Amputation des oberen Dritttheils der Niere. Querer Lumbalschnitt. Die zwei unteren Dritttheile der freigelegten Niere erscheinen normal, das obere im Dickendurchmesser verbreitert, schwach gebuckelt, hellgelb, blass, fluctuirend; hier ist die Fettkapsel fest adhärent. Eine Incision am oberen Pol eröffnet einige kirschengrosse Cavernen, welche mit einer käsiggelben, trockenen, fest anhaftenden Schicht austapezirt sind. Quere Amputation des erkrankten oberen Dritttheils der Niere unter Stielcompression. Zum Zwecke der definitiven Blutstillung wird ein mehrfach zusammengefaltetes Jodoformgazestück auf die Wundfläche bis zur festen Ansaugung aufgedrückt und mit feinsten Catgutnähten an die Schnittränder der Capsula propria angenäht. Ein Zipfel dieser Compresse wird nach aussen geleitet, die Bauchwunde tamponirt, und wenige Bauchdeckennähte angelegt.

Präparat. In der Wand der Cavernen ist meistens keine Nierenzeichnung mehr erhalten. An einzelnen Stellen erkennt man noch die Grenze zwischen der äusserst verschmälerten Rinden- und Marksubstanz. Das Nierengewebe ist mit Tuberkeln durchsetzt, welche im Centrum opak sind, mikroskopisch als echte Tuberkeln mit Riesenzellen und Tuberkelbacillen sich erweisen. Patientin geheilt entlassen.

Status vom 23. 7. 1898. 3 Jahr 6 Monat p. op. Pat. ist gesund geblieben, hat inzwischen

eine Schwangerschaft und normale Entbindung durchgemacht, der Urin ist völlig normal geworden. Das Körpergewicht hat erheblich zugenommen. Linke Niere ist in $3^1/_2$ cm Längsausdehnung zu palpieren, ganz glatt und unempfindlich. Der linke Ureter bei Scheidenuntersuchung immer noch härter und dicker als der rechte, nicht überall von gleichem Durchmesser, unempfindlich.

In einer 2. Schwangerschaft Ende 1899 kam es zu einer Recrudescenz der Nierentuberculose, welche die Nephrectomie und totale Ureterectomie erforderte S. Fall **101**.16.

III. Nephrotomien.

Fall **112**.26. Pyonephrosis renis dextri tuberculosa. Tuberculos. ureteris et vesicae. Amyloid der linken Niere. Nephrotomie. Tod.

Herr W., 39 Jahr. Aufgenommen 8. 11. 98. † 28. 11. 98.

Anamnese. Vater an Lungentuberculose gestorben. Vor 5 Jahren Gonorrhoe, welche ausheilte. Seit 2 Jahren Anfälle von Blasenschmerzen mit Schüttelfrösten, die sich mit 4—6 wöchentlichen Pausen wiederholten. Der Urin trüb, eiterhaltig, blutfrei. Seit März dieses Jahres stärkere Eiterabgänge mit dem Urin und Steigerung der Mictionsfrequenz. Vom April bis Ende Juli tritt jeden Abend Schüttelfrost auf. Ende Mai wird von Herrn Dr. Casper eine rechtsseitige Pyonephrose festgestellt, und von da ab versucht, die Niere cystoskopisch zu katheterisiren und auszuspülen. Es gelang nur 2mal in den Ureter einzudringen, und auch diese beiden Male konnte der Katheter nur einige Centimenter weit wegen eines daselbst befindlichen Hindernisses eingeführt werden. Mitte Juli wird die linke Niere diagnostisch katheterisirt. Der gewonnene Harn soll nach Angabe des Hausarztes Herrn Dr. Wittkowsky eiweissfrei gewesen sein, nach der entgegenstehenden des Herrn Dr. Casper schon etwas Albumen enthalten haben. Bei einer Wiederholung des Katheterismus durch Herrn Dr. Casper, unmittelbar vor der Aufnahme, wurde festgestellt, dass die linke Niere stark eiweisshaltigen Harn absonderte.

Status. Auffallende Blässe, starke Abmagerung, grosse Trockenheit der Mundschleimhaut. Hoden und Nebenhoden normal. Die Prostata zeigt am oberen Umfang des rechten Lappens einen harten Knoten von Erbsengrösse. Die Ureteren sind nicht fühlbar. Die rechte Niere sehr vergrössert, median bis zum lateralen Rectusrande, unten bis zur Nabelhorizontalen, hinten in der Lumbalgegend fühlbar; sie ist verschieblich, gegen Berührung unempfindlich. Druck auf die rechte Ureterkreuzungsstelle schmerzhaft. Linke Niere unfühlbar. Milz überschreitet bei Inspiration einen Querfinger breit den Rippenrand. Urin stark sauer, mässig trübe, culturell bacterienfrei, ohne Tuberkelbacillen.

Urinmenge 1500—1800, spec. Gew. 1008 -1020. Die einzelnen Urinproben theils hellgelb mit wenig Eitersatz, theils dunkelgelb stärker eiterhaltig. Die hellen enthalten durchschnittlich $3{,}5\,^0/_{00}$ Alb., die dunklen $1\,^0/_0$. Das Sediment besteht ausschliesslich aus Leukocythen, einzeln und zu Pfröpfen vereinigt; rothe Blutkörper und Cylinder fehlen. Weder Spontanschmerz noch Fieber vorhanden. Puls 108—112, geringe Spannung der Arterie. Cystoskopisch erscheint die Umgebung der rechten Ureterpapille stark warzig, wulstig, die linke normal. Die schnell eintretende Trübung des Inhalts verbietet weitere Erhebungen. 10. 11. Ureterkatheterismus durch Herrn Dr. Casper gelingt rechts nicht; links erzeugt er eine so starke Blutbeimischung zum Urin, dass keine Schlüsse auf dessen Albumengehalt gezogen werden können. Sein Harnstoffgehalt beträgt $2{,}1\,^0/_0$ erreicht also die normale Höhe; seine molekulare Dichtigkeit (nach Koranyi) ist fast normal; die Kochsalzausscheidung $0{,}12\,^0/_0$, also erheblich vermindert. 15. 11. Ureterkatheterismus durch Herrn Casper. Rechts dringt der Katheter nur wenige Centimeter ein, der gewonnene Harn enthält $0{,}336\,^0/_0$ U; links liefert er fast klaren Urin mit $1{,}3\,^0/_0$ Albumen, $1{,}515\,^0/_0$ U, 0,585 NaCl, also fast 5mal so viel wie bei der ersten Untersuchung; moleculare Dichtigkeit (nach Koranyi) fast normal. Bei einem von mir durch 3 Tage angestellten Stoffwechselversuch ergiebt sich, dass an allen 3 Tagen $^1/_3$ und mehr der nach der Stickstoffeinnahme zu erwartenden Harnstoffausscheidung fehlt.

24. 11. Nephrotomia dextra in Chloroformnarkose mit lumboabdominalem Schrägschnitt. Keine Blutung. Die Niere liegt zur Hälfte vom Brustkorb bedeckt. An ihrem oberen Pol ein dünnwandig fluctuirender Abscess, nach dessen Spaltung der Finger in das mässig erweiterte Nierenbecken und eine Anzahl dilatirter Kelche dringt. Darauf wird die Niere ausgiebig am convexen Rande gespalten ohne Blutung des Parenchyms. Nur bei der Knopfmesserdilation eines engen Kelchzuganges spritzt eine Arterie einen Augenblick. Nach Einführung einiger Gazestreifen in die Nierenhöhle werden die Ränder der Capsula adiposa an die Haut angenäht.

24. 11. ab. T. 36,3. P. 108. Resp. 36. Minimale Pulsspannung. 3×2,0 Diuretin per rect. Bis Abends 40 ccm Urin durch die Blase entleert, der beim Kochen erstarrt, dunkel granulirte Cylinder und einzelne Epithelcylinder enthält. Nachts Harndrang. Die Blase wird bei Katheterismus leer gefunden. Aus der Wunde keine Harnabsonderung.

25. 11. T. 36,3. P. 108. Resp. 36. Uebelkeit, Singultus fast ohne Unterbrechung. Tinct. Strophanti 3×6 gtt. Verband leicht serös durchtränkt, keine Secretion aus der incidirten Niere. Ab. T. 36,2. Kein Urin. P. 116. R. 36. Unaufhörlicher Singultus.

26. 11. T. 36,0. P. 112. Spannung der Radialarterie steigt. R. 36. Klysma von Bohnenhülsenthee. Tinct. Strophanti. Wechsel des Nierensindons. Abends Kochsalzinfection 320,0 ccm. Nachts Urin 400 ccm. Spec. Gew. 1011, trüb, sauer 6‰ Alb., schmutzig grüngelb mit geringem weissen Sediment. Mikroskopisch Leukocythen, sehr breite und lange Cylinder, theils wachsartig, theils dunkel gekörnt mit Fetttropfen bedeckt. Keine rothen Blutkörper.

27. 11. T. 36. P. 104. R. 32. Singultus besteht fort, Zunge und Lippen trocken. Kochsalzinfusion 300,0. Keine Secretion aus der incidirten Niere. Urin 465 ccm. Spec. Gew. 1012. Alb. Gehalt etwas abnehmend. Enormer Cylinderreichthum.

28. 11. T. 36,5. P. 108—120. Resp. 32—36. Dauernd Singultus. Zunge trocken. Bohnenhülsenthee, Strophantus. Verband stark wässerig durchtränkt. Nachmittags 300 ccm Kochsalzinfusion. Urin 200. Spec. Gew. 1015, sauer, klar $3^1/_2$‰ Alb., enormer Cylindergehalt, keine rothen Blutkörper. Resp. wegen unaufhörlichen Singultus unzählbar. Spirit. aethereus. Abends tritt plötzlich der Tod durch Herzlähmung ein.

Section. Links grosse weisse Niere, Amyloid der Glomerulus-Schlingen und der Vasa recta. Rechte Niere tuberculöse Pyonephrose, Wand des rechten Ureters verdickt, sein Lumen völlig durchgängig für einen Katheteter Charriere No. 13, die Schleimhaut durch tuberculöse Ulceration grösstentheils zerstört. In der Prostata verkäste Tuberkelknoten. In der Blasenschleimhaut keine Tuberkeln, Röthung und Schwellung der Einmündungsstelle des rechten Ureters. Milz vergrössert, Amyloid der Follikel. In der Leber starke Amyloiddegeneration.

Epikrise. Der Fall lehrt, einen wie geringen Werth die chemische Analyse kleiner durch den Ureterkatheter gewonnener Harnmengen für die Beurtheilung des Zustandes einer Niere beanspruchen kann. Nicht nur der Befund einer procentarisch normalen Harnstoffmenge in zwei Urinproben der linken Niere bei normaler 24stündiger Gesammtmenge des Urins, nicht nur die Ungleichheit der Kochsalzausscheidung, welche in einer Probe 5 mal reichlicher als in einer andern gefunden wurde, sondern auch die Feststellung einer aus dem Gefrierpunkt sich ergebenden fast normalen molekularen Dichtigkeit zweier Harnproben, constrastiren auf das crasseste mit dem Zustande heilloser Amyloidentartung der Niere, welche diesen Harn geliefert hat. Ueber die Unzuverlässigkeit dieser Methode habe ich mich bereits an anderer Stelle ausführlich geäussert[1]).

Fall 113.27. Tuberculosis vesicae et renis dextri. Nephrotomia.

Hugo Br., 30 Jahr. Aufgenommen 28. 5. 1900. Entlassen Januar 1901.

Stammt aus gesunder Familie. Vor einem Jahre traten beim Uriniren brennende Schmerzen in der Eichel ein, geringere in Blase und Darm. Urin stets bluthaltig, sonst klar. Nach einer Cystoskopie und Blasenspülung wurde der Harn trüb, die Mictionsfrequenz steigerte sich so, dass er in der letzten Zeit alle 5 Minuten uriniren musste. Seit October 1899 treten Anfälle von krampfhaften Schmerzen unterhalb des rechten Rippenbogens ein, die sich über die ganze Bauchhälfte verbreiten. Nachdem sie bis vor 4 Wochen pausirt hatten, bestehen sie wieder fast continuirlich. Seit 14 Tagen treten Abends Schüttelfröste auf.

Status. Sehr blasser, ziemlich magerer Mann. L. H. U. besteht eine 3 Querfinger breite Dämpfung am Thorax mit aufgehobenem Athemgeräusch und abgeschwächtem Fremitus. Kein Auswurf. Etwas trockener Husten. Linke Niere unfühlbar. Rechte Niere steht so tief, dass man den oberen Pol fast umgreifen kann. Ihr unterer Pol reicht fast bis zur Crista ossis ilei, ihr Diameter

1) Was leistet der Uretercatherismus der Nierenchirurgie? Berlin. klin. Wochenschr. 1899. No. 2.

antero-posterior stark vergrössert; ihre Oberfläche unregelmässig; ihre Resistenz an verschiedenen Punkten verschieden. Der Ureter ist in seinem ganzen abdominalen Verlaufe, besonders am Eintritt in das Nierenbecken druckempfindlich. Der Dickendurchmesser der Niere wechselt zu verschiedenen Zeiten, woraus auf Retentionszustände geschlossen werden kann.

Am oberen äusseren Ende der Prostata eine strangförmige Härte, vielleicht dem Ureter angehörig. Der linke Prostatalappen dellenförmig vertieft, am Rande einzelne härtere Knötchen. Urin dick, eitrig, sauer, mit Albumengehalt 3‰ Essbach, ohne Cylinder. Miction Tag und Nacht halbstündlich, am Schlusse schmerzhaft. Keine T. B. Gefrierpunkt des Blutes nach Koranyi 56. Starke Nachtschweisse.

30. 5. Nephrotomie. Sehr fettarme Kapsel. Niere in allen Richtungen, besonders im Dickendurchmesser vergrössert. Oberfläche ohne erkennbare Anomalien. Ureter stark verdickt. Nach ziemlich schwieriger Mobilisirung wegen festerer Adhärenzen am oberen Pol werden die Gefässe mit einer Klemmzange verschlossen, darauf die Niere am Convexrande bis in das Becken gespalten. Die Rindensubstanz ist in ganzer Breite erhalten, frei von makroskopischen Veränderungen; erst gegen das Mark zu beginnen die tuberculösen Verkäsungen. Mehrere Papillen sind zu käsig breiigen Massen eingeschmolzen; dieselbe Beschaffenheit zeigen mehrere Kelche, besonders weit gediehen am untersten, der in eine grössere Höhle umgewandelt ist. Das Nierenbecken glatt, blass, frei von sichtbaren Veränderungen. Sämmtliche Herde werden mit dem scharfen Löffel bis weit ins gesunde hinein ausgeschnitten; zu ihrer völligen Freilegung müssen dem Sectionsschnitt noch einige Incisionen quer auf die Schnittfläche zugefügt werden. Der Ureter wird mit einem Jodoformgazestreifen verstopft, sämmtliche Höhlen mit demselben Stoffe tamponirt. Schliesslich wird zum Schutze der Wunde die Fettkapsel allseitig mit den Wundrändern vernäht.

Wundverlauf ohne Störung. Die Wunde heilt bis auf eine nicht tuberculöse Fistel, welche nach vorübergehendem Schlusse sich wieder geöffnet hat und reichliche Urinquantitäten austreten lässt. Seit Mitte August hat sich ein derbes strangförmiges Infiltrat am Damme gebildet, welches allmählich auf die rechte Hinterbacke und in die rechte Skrotal-Schenkelfalte vorrückt. Es erweicht allmählich, wird incidirt und geheilt; eine Communication mit den Harnwegen ist nicht vorhanden.

Resultat bis October 1900. Die Nierenschmerzen sind niemals wiedergekehrt, ebensowenig die Fröste. Der Urin zeigt nur noch eine ganz geringe Trübung, keine Sediment mehr. Das Körpergewicht hat abschätzungsweise um 30 Pfund zugenommen; es besteht starker Appetit und Gefühl des Wohlbefindens. Die Häufigkeit der Urinentleerung ist von 45 auf durchschnittlich 25 mal in 24 Stunden herabgegangen. Die Schmerzempfindung am Ende der Miction war verschwunden, ist aber seit dem Auftreten des perinealen Infiltrates im mässigem Grade wiedergekehrt. In den letzten Wochen ist die Häufigkeit der Harnentleerung wieder sehr gross geworden, und ihre Schmerzhaftigkeit gesteigert, seitdem die Nierenfistel sich so verengt hat, dass sie weniger Urin austreten lässt.

Anfang Februar sind Nierenschmerzen und Fröste wiedergekehrt; Pat. ist wieder magerer und blasser geworden. Es wird die Nephrectomie beschlossen.

Epikrise. Es scheint danach als ob der wesentliche Einfluss der Nephrotomie auf die tuberculöse Blase in der Entlastung von der Hälfte der producirten Urinmenge besteht. Es gelangt in der Zeiteinheit weniger Urin in die Blase, so dass längere Zeit vergeht, bis sie das Maass der Füllung und der Spannung erreicht, welche sie zur Entleerung nöthigt. Dadurch werden nicht nur die mit jeder Miction verbundenen Schmerzen seltener, sondern der Process selbst kann auch günstig durch die grössere Ruhigstellung des Organs beeinflusst werden.

Nachtrag.

Nach dem Abschlusse dieser Arbeit habe ich noch 4 Nephrectomien wegen primärer Nierentuberculose ausgeführt, deren Krankengeschichten hier folgen.

Fall **114**.28. Primäre Tuberculose der linken Niere, gesunde Blase. Nephrectomie. Heilung.

Hermann K., 39 Jahre, aufgenommen 17. 10. 1900, entlassen 13. 1. 1901 ist weder erblich belastet, noch hat er selbst Krankheiten überstanden, ausser Gonorrhoe vor 11 Jahren. Seit 2 Jah-

ren fühlt sich Pat. weniger frisch als gewöhnlich, hat mehr Neigung zu schlafen. Seit Mai 1900 wurde Trübung des Harns bemerkt, bisweilen braunrothe (blutige?) Farbe. Gleichzeitig bestand ein leichtes Druckgefühl in der linken Nierengegend. Mictionshäufigkeit war nie vermehrt, Urin hatte einen ziemlich starken Eitersatz. Allmälig wurde Pat. blässer und verlor 10 Pfund Gewicht. Am 23. September begann Fieber, welches fast täglich Abends mit Frost einsetzte, Nachts mit Schweiss endete, und ein Gefühl grosser Mattigkeit erzeugte.

Status. Blasser, krank aussehender Mann in gutem Ernährungszustande. Klage über Schwächegefühl und leichte Druckempfindung in der linken Niere. Urin trüb, gelb sauer mit wechselndem Eitergehalt, geringem Eiweissgehalt 0,5 pro Mille. Das Sediment besteht fast nur aus Eiter und Papillenpfröpfen, vereinzelten rothen Blutkörpern und Schatten.

Beide Nieren nicht fühlbar. Cystoskopie: Blasenschleimhaut normal, ebenso rechte Ureterpapille, aus welcher klarer Urin austritt. Linke Ureteröffnung kraterförmig erweitert, entleert trübe Flüssigkeit. — Tuberkelbacillen wurden bei wiederholten Untersuchungen nicht gefunden.

Temperaturen Morgens normal, erreichen Abends 38,5—39,0. Starke Nachtschweisse.

19. 10. Nephrectomie mit querem Lumboabdominalschnitt. Auffallende Trockenheit aller Schichten der Bauchwand. Die Niere liegt gänzlich im Brustkorb, der untere Pol höher als der Rippenrand, ist völlig immobil durch feste Verwachsung mit der Adiposa und dieser mit der Umgebung. Das Peritoneum ist bis an den hintern Rand der Adiposa herangezogen. In Folge dessen ist man auf die subcapsuläre Enucleation angewiesen, welche durch die hohe Lage der Niere, ihre gänzliche Unbeweglichkeit und die callöse Sklerose der Stielgegend aussergewöhnlich erschwert wird. Nachdem es gelungen ist, den oberen Pol in das Niveau des Rippenrandes hinabzuziehen, lässt die Fixation in der Stielgegend nicht zu, die Niere an die Oberfläche zu heben. Da die Grösse des Organs verhindert an den Hilus zu gelangen, wird durch Incision verschiedener fluctuirender Buckel mit reichlicher Entleerung dicken Eiters verkleinert, und eine starke Klemmzange an die Stielgegend gelegt. Da der schwartige Stiel nur gerade lang genug ist, um die Anlegung einer Zange zu gestatten, wird vor dieser die Niere abgeschnitten, so dass noch ein Theil des Nierenbeckens und ein Stumpf von Nierengewebe zur Sicherung gegen ein Abgleiten stehen bleibt. Dieser wird mit dem Thermocauter verkohlt, die auf das festeste geschlossene Klemmzange bleibt 6 Tage liegen, um ihn zur Nekrose zu bringen. Die Bauchwunde wird partiell geschlossen, die hintere Hälfte bleibt zur Neuausführung des Zangengriffs und der drainirenden Gazestreifen offen.

Verlauf. Heilung nach Ausbildung einer Granulationstuberculose im Drainkanal, welche Ausschabung und Jodoformapplication erfordert. Urin wird sofort nach der Operation ganz normal. Gute Gewichtszunahme, gesundes Aussehen und völliges Wohlbefinden.

Präparat. Das durch Sectionsschnitt halbirte Organ hat eine Länge von 14,5, eine Breite von 5,0, eine Dicke von 3 cm. Ein grosser Theil von der der Hilusgegend angehörigen Nierensubstanz fehlt an dem Präparat. Die Niere ist von der fibrösen Kapsel ganz entblösst. Die Oberfläche im Ganzen glatt, zeigt an wenigen Stellen punktförmige Ecchymosen. An einer 5pfenniggrossen Stelle befinden sich etwas mehr als stecknadelkopfgrosse leicht prominente graugelbe Herde, meistens von einem rothen Hof umgeben. Durch den Defect in der Hilusgegend ist das Becken in grosser Ausdehnung eröffnet. Die Schleimhaut zeigt gelblich gefärbte strichförmige Einlagerungen und weissliche Schwielen; sie fühlt sich rauh an, und ist übersät mit kleinen cystenähnlichen durchsichtigen Gebilden (Pyelitis cystica chronica). Auf dem Sectionsschnitte findet man Cavernen von Kirschen- bis Pflaumengrösse, ausgekleidet mit einer 2 mm dicken röthlichen unebenen Granulationsschicht, in welcher vereinzelte gelbe Knötchen sichtbar sind. Ebensolche finden sich spärlich auch in der die Cavernen umgebenden Nierensubstanz. Diese ist z. Th. von normaler Breite, z. Th. auf 2 mm verdünnt. Mikroskopische Diagnose: Tuberculose.

Fall 115. 29. Primäre Tuberculose der linken Niere. Nicht-tuberculöse schlaffe Ureteritis. Gesunde Blase. Nephrectomie mit totaler Ureterectomie. Heilung.

Eugen K., 18 Jahre. Aufgenommen 16. 10. 1900. Entlassen 15. 12. 1900.

Grossmutter an Lungentuberculose gestorben. Mutter litt an Nierenkoliken, die nach dem Gebrauch von Karlsbader Wasser verschwunden sind. Pat. hatte häufig Angina, Coryza, einmal Diphtherie und Otitis media. Adenoide Rachenvegetationen sind entfernt worden. 1889 Scarlatina, nach welcher Eiweissspuren im Urin auftraten, die constant geblieben sind. 1893 Angina; etwas später

Schmerzen in der linken Weiche, die bald verschwanden. 1894/95 kehren diese Klagen wieder. Die Urinuntersuchung ergiebt geringe intermittirende Albuminurie. Herbst 1895 ein heftiger Schmerzanfall in der linken Flanke mit Bläschenausschlag, der für Herpes zoster gehalten wird, Urin leicht getrübt. 1896—99 völliges Wohlbefinden. Im Frühjahr 1900 kommt es nach einer Halsentzündung zu einer erheblichen Verschlechterung des Harns mit dickem Eitersatz, rothen Blutkörpern, viel Albumen, Abnahme des Körpergewichts und schlechtem Aussehen. Bei Bettruhe bessert sich das Allgemeinbefinden, aber nicht die Urinbeschaffenheit. Ende September tritt eine heftige linksseitige Nierenkolik mit Erbrechen ein. Seitdem bestehen häufig Empfindungen in der linken Niere. Impfung des Urins auf Meerschweinchen erzeugt Tuberculose. Tuberkelbacillen waren nie gefunden worden. Nach Untersuchung von Herrn Dr. Casper war die linke Niere tuberculös, die rechte gesund befunden worden.

Status. Blasser, magerer, hochaufgeschossener, junger Mann von 132 Pfund Gewicht. Percussionsschall über der linken Lungenspitze leicht gedämpft. Temperaturen normal. Urin diffus trübe. 0,5 pro Mille Albumen, reich an Eiterkörpern; äusserst spärliche Blutkörper, keine Cylinder, Cystoskopie ergiebt eine geringe wallartige Schleimhautschwellung in der Umgebung der linken Uretermündung, ohne Ulceration. Blase sonst normal. Urin wird links trübe, rechts klar secernirt.

Palpation: In rechter Seitenlage steigt die linke Niere in der Mamillarlinie 2 Querfingerbreit unter den Rippenrand hinab, ihr vorderes Ende liegt Daumenbreit vor der Mamillarlinie. Die obere Dämpfungsgrenze in der mittleren Axillarlinie liegt am unteren Rande der 8. Rippe. Milzrand eben fühlbar. Rechte Niere unfühlbar. An Prostata und Hoden nichts Abnormes.

21. 10. Geringe Hämaturie.

23. 10. Injection von 0,001 Tuberculin Koch. Keine örtliche oder allgemeine Reaction, nur der Appetit etwas vermindert.

24. 10. Injection von 0,005 Tuberculin Koch. Temperatur steigt unter leichtem Frost auf 38,3. Geringe Empfindung in der linken Bauchhälfte. In dem Urin der folgenden 24 stündigen Periode keine Tuberkelbacillen. Am 25. und 26. 10. werden Tuberkelbacillen zum ersten Male gefunden.

30. 10. Nephrectomie mit totaler Ureterectomie. Querschnitt unter dem Rippenrande legt das bis zum äusseren Rande des Sacrolumbalis reichende Bauchfell frei. Nach medianer Verschiebung seiner Umschlagsfalte erscheint der untere Pol der Niere ohne sichtbare Veränderungen, von sehr fettarmer Adiposa überzogen. Nachdem ein absteigender Hilfsschnitt entsprechend dem äusseren Rande des M. quadratus lumb. hinzugefügt ist, gelingt die Auslösung der Niere wegen fehlender Verwachsungen leicht bis auf den etwas fester adhärirenden oberen Pol. Das Organ fluctuirt in seinem subcostalen Theil dünnwandig buckelig. Der Ureter zeigt sich, soweit er durch den Hilfsschnitt freigelegt werden kann, stark erweitert, aber dünnwandig. Es folgt die Trennung der auffallend dünnen Stielgefässe. Dann wird von dem absteigenden Schnitte aus der Ureter leicht von seiner Umgebung bis in das Becken hinein isolirt. Da man von hier aus seinen tiefsten Punkt nicht erreichen kann, wird ein zweiter Schnitt durch die Bauchwand gelegt, der von einem Punkte zwei Querfingerbreit oberhalb des Darmbeinstachels parallel dem Lig. Poupartii zum äusseren Rectusrande zieht. Von hier aus gelingt es leicht den Ureter unmittelbar an seinem Eintritt in die Blase zwischen zwei Ligaturen mit dem Thermokauter zu durchtrennen und den Stumpf nach Verschorfung seiner Schleimhaut zu übernähen. Dann wird die Niere mitsammt dem ganzen Ureter aus der obern Wunde gezogen. Der zuletzt angelegte Bauchdeckenschnitt wird bis auf eine Lücke für einen auf den Ureterstumpf geführten Gazestreifen geschlossen; der absteigende Schenkel und die vorderen $^2/_3$ der oberen queren Bauchwunde werden vernäht, das hintere Ende bleibt für die Gazedrainage offen.

Verlauf. Heilung. Urin ganz normal geworden.

Präparat. Längsmesser der Niere 15 cm, Quermesser vom Hilus zum Convexrand 9 cm, grösster Dickendurchmesser 6,5 cm. Länge des der Niere ansitzenden Ureters 29 cm.

Die Niere zeigt in den unteren 4 cm keine makroskopischen Veränderungen, von da ab nach aufwärts grobe Buckelung insbesondere an der Vorderfläche und dem Convexrand. Von den pflaumengrossen Buckeln am oberen Pol sind einige cystisch durchscheinend, andere gelb gefärbt wie Lipome; alle fluctuiren deutlich. Beim Durchschneiden entleert sich aus den hellen durchscheinenden eine wasserklare Flüssigkeit, aus den gelben ein weisser Crême, wie Lanolin.

Im unteren Dritttheil ist die Rindensubstanz gut erhalten, die Papillen abgeplattet, ihre Spitzen weissgelb, indurirt, z. Th. von Tuberkelknötchen durchsetzt, nicht ulcerirt. Im Bereiche des unteren Nierendritttheils befindet sich eine längliche ca. olivengrosse Höhle, welche mit froschlaichartigen Granulationen ausgekleidet ist, die zahlreiche Tuberkel enthalten. Eine ebenso beschaffene wallnuss-

grosse Höhle liegt in der Mitte des Längsmessers der Niere. In den mit den lanolinartigen Massen erfüllten Höhlen haftet der Inhalt den ganz glatten Wandungen innig an. Tuberkeln in diesen werden nicht wahrgenommen. Das Hilusfett ist sulzig durchtränkt. Auf der Oberfläche der oberen Zweidrittheile der Niere, welche sich durch ihre blasse Farbe von dem unteren Drittheil abheben, sind miliare Tuberkel zu erkennen. Der Ureter ist ungleichmässig erweitert; die aufgeschnittene Wand misst im Quermesser an den weitesten Stellen 2 cm. Die Schleimhaut etwas geschwollen, frei von Tuberkeln, zeigt einige kleinste Ecchymosen.

Mikroskopisch erweist sich die Niere tuberculös, der Ureter frei von Tuberkeln.

Fall 116.30. Primäre Tuberculose der rechten Niere und des Ureters. Normale Harnblase. Nephrectomie und totale Ureterectomie. Heilung.

Emil P., 21 Jahre, Maurer. Aufgenommen 18. 11. 1900. Entlassen 9. 1. 1901.

Die ganze Familie frei von Krankheiten. 1 Bruder im 8. Jahre an Gehirnentzündung, 2 nach Masern gestorben. Pat. war niemals krank, nie geschlechtlich inficirt. Die ersten Erscheinungen der jetzigen Krankheit begannen im 18. Lebensjahre mit häufigem Harnbedürfniss. Er musste am Tage viertelstündlich jedesmal nur tropfenweise uriniren, einige Male waren die letzten Tropfen blutig. Nach 6 Wochen hörte dieser Zustand auf, um einem Jahre völligen Wohlbefindens Platz zu machen. Dann kehrten dieselben Erscheinungen wieder, bei stündlichem Uriniren entstanden heftige in die Eichel ausstrahlende Schmerzen, am Schlusse der Miction häufig Blutung. Während dieser Zeiten war der Harn vollkommen klar geblieben; gegen Ende des zweiten Anfalls von Dysurie wurde er trüb und enthielt Bodensatz. Zugleich mit Eintreten der Trübung liess die Häufigkeit des Harndrangs bis auf 4—5 Mictionen täglich nach. März 1900 trat 3—4 mal Hämaturie ohne Schmerzen auf. Erst seit einer Aufnahme in die Charité hat er erfahren, dass seine Niere krank sei; keine subjective Erscheinung hatte ihn darauf geführt. Von da ab traten Empfindungen in der Nierengegend auf, und Pat. fühlt selbst eine Härte in dem rechten Hypochondrium. Ob er gefiebert hat, ist nicht festgestellt.

Status. Blasser, auffallend leicht, oft und intensiv erröthender junger Mann in ziemlich gutem Ernährungszustande, ohne vergrösserte Drüsen oder Narben. Ueber der rechten Lungenspitze vorn verlängertes und verschärftes, hinten etwas hauchendes Exspirium. Die rechte Niere druckempfindlich und vergrössert, liegt bei linker Seitenlage fast gänzlich hinter den Bauchdecken; zwischen ihrem oberen Umfang und dem Rippenrande kann man mit den Fingerspitzen eindringen. Ihre untere Grenzlinie liegt in der Nabelhorizontalen, ihre mediane in der Mamillarline, ihre Vorderfläche ist gewölbter als normal.

Sie bewegt sich mit der Respiration fast gar nicht, ist auch manuell nicht verschiebbar. Druck auf den Ureter ist vom Bauche aus in ganzer Ausdehnung empfindlich. Die linke Niere nicht palpabel. Prostata zeigt nichts Abnormes, Samenblasen und Ureter vom Mastdarm aus nicht fühlbar.

Blase sehr tolerant gegen Flüssigkeitseinspritzung. Die abfliessende Borsäurelösung ist bei der 2. Spritze klar. Tuberkelbacillen werden im Urin nicht gefunden. Cystoskopische Untersuchung ergiebt Intactheit der Blase bis auf eine Röthung und Schwellung des rechten Ureterwulstes. Aus der linken Ureteröffnung entleert sich klarer, aus der rechten kein Urin.

4—5 Mictionen am Tage, 1—2 Nachts. Urin enthält einen dicken eitrigen Bodensatz, ist sauer enthält $^1/_4$ p. m. Albumen. Die Harnentleerung ist schmerzlos.

23. 11. Nephrectomie. Schrägschnitt dicht unter der 12. Rippe von dem Rande des M. sacrolumbalis bis zur vorderen Axillarlinie. Die Fettkapsel mässig entwickelt. Nach Trennung vieler Verwachsungen wird die Niere bis auf den Stiel freigemacht, die Gefässe unterbunden und durchschnitten. Zur Freilegung des sehr verdickten und harten Ureters wird der Bauchschnitt nach vorn unten verlängert, indem er zunächst zu einem Punkte 2 Querfinger median vom oberen Darmbeinstachel hinabsteigt, dann sich medianwärts wendend parallel dem Ligam. Poupartii bis zu dessen Mitte läuft. Nach Verschiebung des Peritoneums liegt der sehr verdickte Ureter vor. Er wird nach unten isolirt, reisst aber dicht vor seinem Eintritt in die Blase ab, ehe er unterbunden werden kann. Nach Entfernung der Niere mit dem anhängenden Ureter wird ein Gazestreifen auf den Ureterstumpf, einer auf den Nierenstiel geführt, und die Bauchwunde bis auf eine obere und untere Lücke zur Herausleitung der Sindons geschlossen.

Präparat. Die Niere in allen Durchmessern vergrössert. Länge 13 cm, Breite der Schnittfläche 7,5 cm. Kapsel leicht abziehbar. Die Oberfläche der Niere leicht gebuckelt, sehr blass. Bei Spaltung durch den Sectionsschnitt entleert sich massenhaft dünnflüssiger, übelriechender Eiter.

Das Nierenbecken ist spaltförmig verengt, seine Schleimhaut verdickt und blass, das perihilöse Fett stark verdickt. Die Nierensubstanz zeigt keine Spur von Zeichnung; das Organ ist von kirschen- bis taubeneigrossen Cavernen durchsetzt, zwischen denen nur schmale Streifen indurirten Gewebes erhalten sind. Die Höhlenwandungen sind mit einer schmalen grauglasigen Granulationsschicht ausgekleidet, in der sich ebenso wenig makroskopisch erkennbare Tuberkel finden wie im Parenchym. Der nach der Durchtrennung stark retrahirte Ureter ist 14 cm lang, sehr dick, hart, wird vesicalwärts dünner und schmäler. Die Muscularis ist sehr hypertrophisch, die Schleimhaut stark verdickt. 10 cm unterhalb seines Ursprungs zeigt sich eine besonders starke Anschwellung, in deren Bereiche die Schleimhaut stärker gewulstet, granulirt aussieht und sich nicht wie an den übrigen Stellen in Längsfalten legt. Die mikroskopische Untersuchung weist sowohl in der Niere wie im Ureter Tuberkel nach.

Verlauf. Heilung prim. intent.

Fall 117.31. Tuberculose der rechten Niere und des Ureters. Gesunde Blase. Nephrectomie mit totaler Ureterectomie. Heilung.

Frl. B., 18 Jahr. Aufgenommen 11. 1. 01. In Behandlung.

Hereditär tuberculöse Belastung von Vater- und Mutterseite. Ausser Rötheln, Diphtherie und einer leichten Bronchitis, welche im Süden bald verschwand, bestanden keine Krankheiten. Pat. war stets sehr kräftig und wog 1898 140 Pfund. Ende Mai 1900 fühlte sie sich während einer anstrengenden Reise müde, niedergeschlagen und klagte über zeitweise auftretende Schmerzen in der Kreuzbeingegend. Nach 4—5 Tagen waren diese Beschwerden beseitigt. Mitte Juli kehrten die Rückenschmerzen wieder, und gleichzeitig stellte sich vermehrtes Mictionsbedürfniss und Schmerzen beim Harnlassen ein. Als diese Klagen nach innerer Medication schwanden, bemerkte man eine Trübung des Harns. Während eines Hochgebirgsaufenthalts im August recidivirten alle Beschwerden und dauerten 3 Wochen an. Dann traten sie wieder seit Mitte October nach einer Durchnässung der Füsse auf, und sind seitdem unverändert. Seit einem Monat ist zweimal eine Temperatursteigerung bis 39° beobachtet worden, jedesmal mit starken Rückenschmerzen.

Status. Es bestehen Schmerzen von wechselnder, nie sehr grosser Intensität im Rücken, welche sich um die rechte Flanke bis zur Unterbauchgegend herumziehen. Sie treten nur nach Körperanstrengung und während der Menses ein, bei Bettruhe hören sie immer auf; die Harnentleerung ist am Schlusse stets schmerzhaft mit Ausnahme der Menstrualzeit. Appetit und Schlaf gut; Stuhl und Periode regelmässig. Körpergewicht 127 Pfund. Mictionshäufigkeit Tags 2—3stündlich, Nachts 2 bis 3mal. An den Lungen nichts Abnormes.

In linker Seitenlage liegt der untere Pol der rechten Niere in der vorderen Axillarlinie einen Querfinger breit unter dem Rippenrand; Ballottement nicht fühlbar. Ureterdruckschmerz nicht sicher vorhanden. Urin hell blass, sehr farbstoffarm, diffuse trübe, sauer mit $^1/_4$—$^1/_2$ % Alb. Das krümliche Sediment besteht aus einzelnen und zu Haufen gruppirten Leukocythen, und frischen rothen Blutkörpern. Von Tuberkelbacillen wird nur ein Stäbchen in sehr zahlreichen Präparaten gefunden.

15. 1. 1901. Nephrectomie mit totaler Ureterectomie. Die durch einen Schrägschnitt freigelegte Niere ist fest mit der Capsula adiposa verwachsen, so dass nur eine scharfe Trennung möglich ist; sie zeigt keine Spur respiratorischer Beweglichkeit. Der zunächst freigelegte Anfangstheil des Ureters ist knorpelhart, kleinfingerdick. Auf der Nierenoberfläche fühlt man Tuberositäten bis zu Kirschengrösse. Nach Durchschneidung der Stielgefässe wird die Niere reponirt, dann der Bauchdeckenschnitt nach abwärts bis zweiquerfingerbreit nach innen vom obern vordern Darmbeinstachel verlängert, von wo er medianwärts umbiegt, um parallel dem Lig. Poupartii bis zu einem Punkte zu ziehen, der 2 Querfinger breit über dessen Mitte liegt. Von diesem Schnitte aus wird der Ureter exstirpirt. Er ist ungewöhnlich fest durch eine periureteritische adiposkleröse Schwarte mit dem Peritoneum wie mit seiner retroperitonealen Unterlage verwachsen. Dennoch gelingt seine Auslösung ohne Nebenverletzung. 2—3 cm oberhalb des Blaseneintritts verjüngt es sich etwas und wird dicht an der Blase zwischen 2 Ligaturen mit dem Thermocauter durchtrennt. Nach Einführung eines Gazestreifens auf den Stumpf, eines andern auf den Nierenstiel wird die dazwischen liegende Bauchwunde vernäht.

Präparat. Längsdurchmesser der Niere 12. Breite am Hilus 6, Dicke 4,2 cm, Länge des Ureters 17,5 cm; sein grösster Dickendurchmesser 1,2 cm, seine schmalste Stelle 1 cm breit. Auf dem Durchschnitt zeigt er ein eben angedeutetes sternförmiges Lumen. Der grösste Theil seiner Verdickung wird durch schwielige Umwandlung der Adventitia erzeugt.

Nach Entfernung der Capsula fibrosa springen an der Oberfläche der Niere halbkugelige Knötchen und Knoten bis zu Erbsengrösse hervor, welche aus Gruppirung kleinster hervorgegangen sind, meistens eine gelbe Farbe, z. Th. einen hämorrhagischen Hof haben. Auf der gleichmässig graurötlichen Schnittfläche sind Rinde und Marksubstanz etwas trüber als normal, wenig von einander abgesetzt. Im Parenchym finden sich theils runde, theils keilförmige Herde, welche ihre Zusammensetzung aus einzelnen Knötchen oft noch deutlich erkennen lassen. In der Rinde sind die Knötchen theils in Form radiär nach der Oberfläche ausstrahlender Linien, theils keilförmiger infarctähnlicher Gruppen angeordnet. Die Papillenspitzen sind intact bis auf eine am obern Umfang des Nierenbeckens, welche einen durch Käse ersetzten Defect zeigt; etwas oberhalb findet sich in der betreffenden Papille eine erbsengrosse mit erweichtem Käse gefüllte Höhle ausser Zusammenhang mit Becken und Kelchen. Der Kelch, in welchen diese Papille eintaucht, ist stärker erweitert als die übrigen und zeigt eine ulcerirte Schleimhaut.

Die Schleimhaut des etwas erweiterten Nierenbeckens ist etwas verdickt, in ihren unteren Abschnitten mit einigen kleinsten Knötchen besetzt und dort von sammetartigen Charakter.

Capitel IX.

Nierensyphilis.

Seit meiner Publication im Jahre 1892 über die Beziehungen der Syphilis zur Nierenchirurgie[1]) habe ich keine neuen Erfahrungen auf diesem Gebiete sammeln können. Da diese Beobachtungen bisher einzig dastehen, sollen sie hier in Kurzem noch einmal wiedergegeben und durch die weiteren Beobachtungsergebnisse der Patienten bis zum heutigen Tage, sowie durch Ausfüllung einiger Lücken der anatomischen Untersuchung ergänzt werden.

Fall **118**. 1. Im October 1888 wurde ich von einer 23jährigen Frau wegen eines rechtsseitigen Nierentumors consultirt. Sie hatte in 4jähriger Ehe drei ausgetragene Kinder geboren, von denen die zwei ältesten im Alter von 23 Tagen und einem Jahre gestorben waren. Im März 1888 erkrankte sie, ohne wissentlich vordem krank gewesen zu sein, an doppelseitiger Iritis, welche für syphilitisch erkannt, mit Erfolg durch eine Schmierkur behandelt wurde. Im Juni von einem gesunden Kinde entbunden, blieb sie gesund bis etwa 4 Wochen vor meinem Besuche. In dieser Zeit stellten sich unter häufigem Uriniren und vermehrtem Durst krampfhafte Magenschmerzen, sowie continuirliche Rückenschmerzen ein. Dazu gesellten sich nach 14 Tagen Stiche in der rechten Seite, ohne Husten, welche tiefes Einathmen hinderten. Der Urin soll stets von normalem Aussehen ohne fremde Beimischung gewesen sein. Bald im Beginne der Beschwerden entdeckte sowohl die Patientin, wie der behandelnde Arzt eine Geschwulst im rechten Hypochondrium; dieser, wie der Ehemann machten auf eine in der letzten Zeit eingetretene auffallende Abmagerung aufmerksam.

Ich fand die rechte Niere sicht- und fühlbar erheblich vergrössert, von sehr harter Consistenz, nicht ganz glatter Oberfläche, ohne besondere Druckempfindlichkeit. Bei bimanueller Untersuchung liess sich feststellen, dass sie hinten den ganzen lumbaren Raum zwischen 11. Rippe und Darmbeinkamm ausfüllte; sie erstreckte sich als ein fast querliegendes Ovoid nach vorn bis auf 2 cm Entfernung von der Mittellinie, bauchte die Flanke etwas convex hervor und berührte mit ihrem oberen Rande in der Mamillarlinie den Rippenbogen, während ihr unterer Rand 5,5 cm vom oberen Darmbeinstachel entfernt blieb. Das Organ stieg weder mit der Inspiration hinab, noch liess es sich durch bimanuelle Einwirkung dislociren. Der in vermehrter Menge (2000—2800 cm) entleerte Urin war sehr blass, fast klar, von niedrigem specifischem Gewicht (1005 bis 1007). In dem minimalen Sediment des Katheterurins wurden vorzugsweise zusammen-

1) Deutsche medic. Wochenschrift. 1892. No. 1.

hängende, z. Th. mit Eiterkörpern durchsetzte Plattenepithellagen gefunden, einzelne, sowie in Häufchen zusammenliegende Eiterkörper, kleine gekörnte Zellen mit bläschenförmigem Kern (Nierenepithel), einmal ein hyaliner Cylinder; Albumen war theils in Spuren vorhanden (0,25 p. M.), theils fehlte es. Uebte man bimanuell einen lang dauernden zunehmenden Druck auf die Niere aus, so fand man den während der Zeit der Expression in die Blase geflossenen Urin trüber als zuvor. Hatte man vor Beginn des Druckes mit dem Katheter fast klaren Harn entnommen, so konnte man nachher etwa $^1/_2$ Theelöffel voll sehr trüben in der Blase finden, der nun in viel reichlicherer Menge als zuvor die eben beschriebenen Elemente des Sediments, besonders Plattenepithellager enthielt. Der unmittelbar darauf gelassene Urin setzte eine dünne Schicht rother Blutkörper ab. Bei mehrfacher Wiederholung dieses Experiments in der folgenden Zeit konnte häufig dasselbe Resultat bezüglich der Aenderung der Urinbeschaffenheit erreicht werden. Gleichzeitig konnte man nach derartigen Versuchen sowohl eine geringe aber sichere Verkleinerung des Volumens der Geschwulst, als auch bisweilen seichte dellenartige Depressionen an ihrer Oberfläche entsprechend den Druckstellen der Fingerspitzen constatiren. Im Laufe einer dreiwöchentlichen Beobachtung konnte von uns wie von der Patientin eine entschiedene Verkleinerung der Geschwulst festgestellt werden, dergestalt, dass der mediane Punkt jetzt 3 cm (gegen 2 bei der Aufnahme) von der Mittellinie entfernt blieb, der untere Rand 6,5 statt 5,5 cm oberhalb der Spina anterior superior verlief. Gleichzeitig war jetzt eine deutliche inspiratorische Abwärtsbewegung des früher fixirten Organs zu erkennen.

Mit welcher Nierenaffection hatten wir es hier zu thun? Ihre Erscheinungen passten nicht in den Rahmen irgend eines Krankheitsbildes, welches uns von den geschwulstbildenden Processen der Niere bekannt war.

Für eine maligne Neubildung schien bei der ersten Untersuchung die bedeutende Vergrösserung und Härte des Organs wie rapide Abmagerung zu sprechen. Mit dieser Annahme war die Beschaffenheit des Urins nicht in Einklang zu bringen, welche in Verbindung mit dem Durst und dem häufigen Mictionsbedürfniss eher zu einer Schrumpfniere gepasst hätte. Diese Ausscheidung eines specifisch leichten, vermehrten, hellen, nur spurweise eiweisshaltigen Harns mit wenig morphotischen Elementen musste auch die Möglichkeit einer polycystisch degenerirten Niere erwägen lassen. Aber die glatte Vergrösserung der rechten, die gänzlich unveränderte Beschaffenheit der völlig abtastbaren linken Niere sprachen gegen dieses überwiegend häufig doppelseitige Leiden. Am wenigsten war mit einer Neubildung die Compressibilität der Niere und ihre Abschwellung im Laufe der Beobachtung im Ein-Einklang zu bringen. An Syphilis als ätiologisches Moment wurde wohl gedacht, und eine Jodkaliumcur eingeleitet; aber die ohne Präcedenzfall dastehende Einseitigkeit der Erkrankung erweckte immer neue Zweifel. Um die diagnostische Verwirrung noch zu vergrössern, erschienen plötzlich im Harn massenhafte Gebilde, welche eine gewisse Aehnlichkeit mit den Epithelperlen der Cancroide hatten, und deren Provenienz weder von mir noch von competenten Anatomen gedeutet werden konnte[1]). Bei diesem Zustande der Ungewissheit entschloss ich mich zur probatorischen Freilegung der Niere.

1) Die Beschreibung und Abbildung dieser Gebilde findet sich in der oben citirten Arbeit. D. med. Wochenschr. 1892. No. 1. S. 6. Später habe ich erkannt, dass sie aus der weiblichen Urethra stammen und bei allen Reizungszuständen nicht selten gefunden werden. Es handelt sich um den calottenförmigen abgestossenen Epithelbelag von kurzen dicken Papillen.

Die Operation wurde am 22. Januar ausgeführt, um mir Klarheit über die Natur des Processes zu verschaffen, und die Exstirpation anzuschliessen, wenn sich Zeichen einer Geschwulstbildung zeigen würden. Zunächst kam ich auf die ausserordentlich verdickte äussere Fettkapsel, deren Gewebe theils stark ödematös durchtränkt, theils durch ein sulziges Bindegewebe ersetzt war. Sie adhärirte fest der Capsula propria renis, sodass die Trennung zum grössten Theil nicht stumpf zu bewerstelligen war. Nach genügender Freilegung der Niere fand ich ihr oberes Dritttheil von normaler Grösse, Consistenz und glatter Oberfläche, während das untere Ende im Verhältniss zum oberen sehr verdickt und verbreitert war, sich auffallend hart anfühlte und eine Anzahl flacher Einziehungen und höckriger Hervorragungen zeigte. Durch diesen Befund, der den Verdacht auf eine Geschwulst im Innern der Niere erregte, liess ich mich damals zur Exstirpation verleiten, während ich jetzt auf Grund seitdem gemachter Erfahrungen in einem so zweifelhaften Falle die probatorische Spaltung der Niere durch den Sectionsschnitt ausführen würde. Unter der Einwirkung der operativen Manipulationen war die Niere am Ende der Operation auffällig kleiner geworden. Die Untersuchung des exstirpirten Organs ergab zu meiner sehr geringen Befriedigung, dass es sich um eine syphilitische interstitielle Nephritis mit hyperplastischer Para- und Perinephritis gehandelt hatte, welche 3 Componenten sich zu dem Eindruck eines Tumors summirt hatten. Der starken Dickenzunahme der bindegewebig veränderten theils sulzigen, theils von ödematöser Flüssigkeit durchtränkten Fettkapsel ist schon bei dem Operationsbericht Erwähnung gethan. Es quoll aus ihrer Schnittwunde so viel Flüssigkeit, dass mein erster Eindruck der einer Urininfiltration war. Die Capsula propria war in der unteren Hälfte der Niere in eine dicke Schwarte umgewandelt, die stellenweise zu Knoten und Platten verdickt war. Sie adhärirte der Niere im unteren Theil so innig, dass sie theilweise nur mit Abtrennung von Parenchymstückchen abgezogen werden konnte. Diese harten schwieligen und buckligen Prominenzen der fibrösen Kapsel waren irrthümlich bei der Abtastung des freigelegten Organs auf das Nierenparenchym bezogen worden und hatten durch falsche Deutung des Befundes zur Exstirpation geführt. Die Niere selbst war nach Abziehung der Capsula propria nicht verlängert, dagegen in ihrer unteren Hälfte sehr verbreitert, verdickt und hart, ihre Oberfläche uneben, an vielen Stellen eingezogen und stellenweise, insbesondere an den Depressionen gelbgefleckt. In der oberen Hälfte fehlten die geschilderten Veränderungen. Auf dem Durchschnitt sah sie blass aus, war auffallend stark ödematös; das Fettgewebe am Hilus und das die Nierengefässe und den Ureter umscheidende Bindegewebe war sulzig infiltrirt. Die Rinde und die Columnae Bertini zeigten in den unteren zwei Dritteln der Niere gelbe die ganze Dicke dieser Substanzen durchsetzende Streifen, welche nach der Oberfläche zu sich keilförmig verbreiterten. Die Intensität dieser Veränderung nahm nach dem unteren Pol zu, sodass dort grosse Strecken der Rinde gleichmässig gelb verfärbt waren unter völligem Verschwinden der Nierenzeichnung. Im Bereiche der meisten dieser Veränderungen war die Rinde etwas verschmälert, insbesondere entsprach der Basis jeden gelben Keils eine Depression an der Oberfläche.

Mikroskopisch zeigten die gelben Partien im frischen Schnitt eine sehr starke Verbreiterung des interstitiellen Gewebes mit dichter Rundzelleninfiltration und intensivster Verfettung. Am secretorischen Apparat sind die Epithelien grösstentheils zu Grunde gegangen. Im gehärteten Präparat stellten sich die Veränderungen an den er-

krankten Abschnitten der Niere als ein diffuser indurirender Process mit eingestreuten Herden dar. Das interstitielle Bindegewebe zum Theil faserig, das Epithel der Harnkanälchen überall degenerirt, verfettet, geschrumpft, zu Grunde gegangen. In diesem hyperplastischen interstitiellen Gewebe finden sich zahlreiche Rundzellenanhäufungen verschiedenster Ausdehnung mit starker Tendenz zur Nekrobiose bis zum Zerfall in amorphes Material, welches keinen Farbstoff mehr annimmt. Solche nekrotischen, häufig recht grossen Herde sind bald von einem zelligen Wall umgeben, bald von Bindegewebszügen umschlossen. An manchen Stellen ist das interstitielle Gewebe in ein festes fasriges Narbengewebe umgewandelt, welches hier und da noch Parenchyminseln einschliesst. Die Gefässe zeigen eine auffallend stark verdickte Intima, die Kapillaren sind abnorm verdickt. Die Harnkanälchen sind stark atrophisch, ebenso die Glomeruli, deren Zahl verringert, deren Kapsel verdickt ist.

Die Operationswunde heilte per primam intentionem. Pat. hat seitdem ca. 40 Pfund Körpergewicht gewonnen und ist ein Jahr nach der Operation von einem gesunden Kinde entbunden worden. Der Urin enthielt trotz vielfachen Jodgebrauchs nach mehr als 5 Jahren noch immer Albumin, manchmal in Spuren, manchmal in etwas grösserer Quantität. In den letzten Jahren wurde kein Eiweiss mehr gefunden. Die Harnmenge und das specifische Gewicht entsprechen jetzt der Norm. Morphotische Elemente sind nicht vorhanden. Nur einige Male war ein hyalines Cylinderfragment zu entdecken. Die linke Niere, wegen Tiefstand leicht in ganzer Ausdehnung palpabel, ist weder vergrössert noch empfindlich. Patientin erfreut sich dauernd des tadellosesten Wohlbefindens und hat mehrere gesunde Kinder geboren.

In therapeutischer Hinsicht verdient erwähnt zu werden, dass Quecksilbergebrauch jedesmal die Albuminurie steigerte, während Jod einen günstigen Einfluss übte.

Die syphilitische Natur der Nierenerkrankung kann nach dem Resultat der anatomischen Untersuchung keinem Zweifel unterliegen. Die bedeutende Wucherung des Interstitialgewebes mit intensiver Verfettung und ausgedehnter Nekrobiose, in Verbindung mit der Verdickung der Kapillaren und der Gefässintima sind charakteristische Kriterien. Die durch die klinische Beobachtung nicht aufzuklärende Combination eines durch Druck zu verkleinernden soliden Tumors mit einer Urinbeschaffenheit, welche sonst bei Schrumpfniere vorkommt, wird verständlich durch den anatomischen Befund, der von den bisher bekannten abweicht durch die Einseitigkeit des Processes, das starke Oedem der Niere, das Uebergreifen der chronischen Entzündung auf die Kapseln und die Art ihrer Veränderungen. Der Eindruck eines Tumors kam zu Stande durch Summation der knotig-fibrösen Verdickungen der Capsula propria, der gewaltigen sulzig ödematösen Infiltration der Capsula adiposa und des den Stiel umhüllenden Bindegewebes, sowie der ödematösen Durchtränkung der in ihrer unteren Hälfte verbreiterten und verdickten Niere. Die Verkleinerung der Geschwulst durch bimanuellen Druck, ihre Eindrückbarkeit durch die Fingerspitzen erklären sich durch die Verdrängung des ödematösen Gewebssaftes, ihre Fixation durch die Infiltration der Capsula adiposa.

Wenn wir in kurzen Strichen die charakteristischen klinischen Züge zeichnen wollen, deren Combination keiner anderen bisher bekannten Nierenkrankheit zukommt, so würde sich folgendes Krankheitsbild ergeben. Im 4. Jahre nach einer syphilitischen Infection entwickelt sich unter starker Abmagerung und den subjectiven Zeichen einer Nephritis (Schmerz, Durst, häufigem Urindrang) eine Nierengeschwulst, welche 4 Wochen

nach Beginn der Erkrankung das doppelte Volumen einer normalen Niere erreicht hat. Um diese Zeit hat der Urin alle Charaktere des Schrumpfungsurins, nämlich vermehrte Menge bis 2800 ccm, niedriges specif. Gewicht von 1005—1007, minimalen Gehalt an körperlichen Bestandtheilen, die nur aus spärlichen Leukocyten, vielen Epithelien der Harnwege bestehen und nur einmal ein hyalines Cylinderfragment enthalten; Eiweiss fehlt entweder ganz, oder tritt nur spurenweise auf und überschreitet nie 0,25 p. M. Nach intensiver Palpation erscheinen rothe Blutkörper.

Die Geschwulst ist fixirt; nach längerem Jodkaligebrauch fängt sie an sich mit der Respiration zu bewegen. Ihre Härte ist nur eine scheinbare, da sie längerem starkem Fingerdruck unter Dellenbildung nachgiebt. Diese beiden Erscheinungen beweisen eine entzündliche ödematöse Infiltration der Fettkapsel.

Nach Darreichung von Jodkali verkleinert sich der Tumor und steigt das Körpergewicht. Die 2. Niere bleibt dauernd unverändert in Hinsicht auf normale Grösse, Beweglichkeit und Unempfindlichkeit.

Während es in dem vorstehend geschilderten Falle zur Bildung eines Tumors bei einer einseitigen diffusen interstitiellen syphilitischen Nephritis gekommen war, welche eine solche Erscheinungsweise nach den bisherigen Erfahrungen nicht hätte vermuthen lassen, haben wir es in der folgenden Beobachtung von ausgedehnten Gummigeschwülsten mit einer Verkleinerung der Niere zu thun, obwohl gerade diese Form der syphilitischen Manifestation viel eher zu der Erwartung einer Vergrösserung des Organs berechtigt hätte.

Fall 119.2. Zwei Brüder des 39jährigen Patienten Eugen W. waren an Lungenschwindsucht gestorben. Er gab an, als junger Mensch einen Schanker gehabt zu haben, der mit Quecksilber behandelt wurde. Bei Reisen im Orient hatte er sich Malariafieber zugezogen, welches vom Jahre 1884—1889 im Tertiär- und Quartantypus auftrat. Im Mai 1889 stellten sich zuerst continuirliche Spontanschmerzen am untersten Theil der linken seitlichen Thoraxwand ein, welche im Allgemeinen unabhängig von körperlicher Anstrengung, durch unwillkürliche Körperbewegung bisweilen zu grosser Heftigkeit gesteigert wurden. Die Diagnose der behandelnden Aerzte war auf Milzschwellung gestellt worden. Im October 1889 änderte sich der Charakter des Leidens, indem anfallsweise etwa 10—17 mal des Tages heftig brennende Schmerzen von 2—3 Minuten Dauer auftraten. Dabei kam es an der zehnten Rippe in der Gegend der Axillarlinie zur Röthung und Schwellung, welche nach dreiwöchentlichem Kataplasmiren in der Annahme eines Milzabscesses incidirt wurde. Die Incision soll indessen nur bröcklige weissgelbe Massen, keinen wirklichen Eiter entleert haben. Seitdem blieb eine Fistel zurück; die Beschwerden waren verringert, aber nicht verschwunden.

Am 3. December 1890 stellte sich mir der Kranke zuerst vor, ein magerer Mann mit langem Halse und Thorax. Ueber der etwas eingesunkenen rechten Supraclaviculargegend war der Schall gedämpft, es bestanden weder Husten noch abnorme Auscultationsgeräusche. In der linken Lumbalgegend, 9—10 cm von den Proc. spinosis entfernt, fand sich eine 4 cm lange, 1 cm breite längs verlaufende Narbe, in deren Mitte eine Fistelöffnung ausmündete. Der Fistelgang führte zwischen 11. und 12. Rippe einige Centimenter weit in die Tiefe. Bei Druck auf die Lumbalgegend entquillt keinerlei Secret der Fistel. Der untere Milzrand ist unmittelbar hinter dem Rippenbogen frei beweglich und scharf zu palpiren. In rechter Seitenlage fühlt man

unterhalb und median von der Milz an der Stelle der Niere eine tief liegende, ziemlich diffus in die Umgegend verstreichende Resistenz ohne scharfe Begrenzung, ohne die deutlich zu umgreifenden Ränder eines Organs. Diese Resistenz nimmt keinen grösseren Raum ein als dem palpirbaren Antheil einer etwas tief stehenden Niere von normaler Grösse entspricht, ist aber erheblich flacher im Diameter antero-posterior und von nicht ganz glatter Oberfläche. Der Urin war durch reichliche Beimischung von Eiterkörpern getrübt und enthielt einen entsprechenden Eiweissgehalt. Tuberkelbacillen waren nicht nachweisbar. Nach diesen Befunden war es nun nicht zweifelhaft, dass es sich um einen Krankheitsprocess der Niere und nicht der Milz handelte. Die durch Palpation festzustellende freie Beweglichkeit des Randes der nicht vergrösserten Milz war nicht vereinbar mit ihrer von anderer Seite angenommenen Abscedirung, welche sicherlich zur Fixation durch Verwachsung geführt hätte. Vielmehr wies auf die Niere als Sitz der Krankheit das Resultat der Palpation unterstützt durch die Veränderung des Urins. Die medianwärts und unterhalb der Milz gefühlte Resistenz entsprach topographisch der Stelle der Niere. Der unbestimmte, diffuse, nicht scharf begrenzte Uebergang dieser Resistenz in die Umgebung in Verbindung mit dem Fehlen jeder Spur inspiratorischen Hinabsteigens deutete auf eine paranephritische Schwartenbildung. War diese Auffassung richtig, woran nach dem Palpationsresultate nicht zu zweifeln war, so musste die in dieser Schwarte versteckte Niere verkleinert sein, da die gesammte Resistenz nicht nur nicht grösser, sondern sogar flacher als eine Niere ohne einbettende Schwartenbildung war. Die somit gefolgerte Verkleinerung des Organs liess auf Grund der Fistel und der Eiterbeimischung zum Urin einen destructiven Process der Niere diagnosticiren. Anbetrachts der Angabe, dass aus dem incidirten Abscess nur Bröckel entleert worden seien, neigte ich mich zur Annahme eines käsigen Processes auf tuberculöser Basis, eine Annahme, für welche Habitus und Heredität eine Stütze zu geben schienen. Ich beschloss demnach die Exstirpation des destruirten Organs. Wie der operative Befund ergab, erwiesen sich alle meine diagnostischen Annahmen als zutreffend bis auf die Aetiologie des Processes, welche nicht eine tuberculöse, sondern eine syphilitische war, denn wir fanden eine durch ausgedehnte gummöse Veränderungen destruirte verkleinerte Niere innerhalb dicker, paranephritischer Schwarten.

Die am 3. Januar 1890 ausgeführte Operation beginnt mit der Excision der Längsnarbe. Dadurch wird im elften Intercostalraum die Mündung eines aus der Tiefe kommenden, mit grauen Granulationen ausgekleideten Fistelganges aufgedeckt. Nach Dilatation mit der Kornzange quillt eine graue, puriforme Masse hervor. Nun wird die 11. und 12. Rippe in Ausdehnung von 5 cm resecirt, die Fistelöffnung nach vorn unten und nach hinten durch Incision der schwieligen Ränder so weit dilatirt, dass der Finger bequem eindringen kann. So gelingt es, nach Durchdringen des Fistelganges in der Tiefe einen Hohlraum mit der Fingerspitze zu erreichen, der mit Massen von der Consistenz derber, alter Fibringerinnsel ausgefüllt ist. Nach Entfernung dieser Bröckel fühlt man jetzt den noch erhaltenen Rest der Niere, welche eine ungleich härtere Consistenz als in der Norm darbietet. Wegen der fast knorpelartigen Härte und Unnachgiebigkeit der paranephritischen Schwiele ist die Enucleation mit grosser Schwierigkeit verknüpft. Der isolirte Ureter wird besonders unterbunden, die übrigen, den Stiel zusammensetzenden Gebilde lassen sich wegen fester Verschmelzung

nicht einzeln erkennen; der Strang wird durchstochen und nach beiden Seiten unterbunden.

Nach mehrtägiger Tamponade wird eine partielle Secundärnaht angelegt; die Heilung des granulirenden Theils der Wunde war eine ausserordentlich verzögerte, da die grauen, ödematösen, froschlaichartigen Granulationen lange Zeit keine Vernarbungstendenz zeigten. Pat. hat sehr an Gewicht gewonnen und erfreut sich völliger Gesundheit, welche noch Ende 1900 constatirt ist.

Anatomischer Befund an der exstirpirten Niere. Die zunächst zu Tage geförderten Bröckel liessen für das unbewaffnete Auge keinerlei Zeichnung von Nierenstructur erkennen und zeigten sämmtlich in einer grauen Grundsubstanz grosse, gelbe trockene, nicht erweichte Herde. Der unzertrümmert enucleirte Rest des Organs (Taf. VIII, Fig. 3) entspricht höchstens der Hälfte einer unvergrösserten Niere. Die Oberfläche zeigt stark prominirende Höcker bis zur Grösse einer halben Kirsche, welche gelb durch die Capsula propria hindurchschimmern. Auf dem Durchschnitte sieht man zahlreiche, theils runde, rosettenartig begrenzte, theils durch Confluenz mit benachbarten zu unregelmässig landkartenartigen Figuren gruppirte, sehr consistente, trockene, nirgends erweichte gelbe Herde (Fig. g), welche durchweg über das Niveau des dazwischen gelegenen, nichtverkästen Gewebes (Fig. n) prominiren. Dieses, dessen Ausdehnung erheblich hinter den gelben Herden zurücksteht, ist gleichmässig grau, etwas durchscheinend, ohne erkennbare Nierenstructur. Der Ureter (Fig. U) hängt in 4 cm Ausdehnung an dem Stücke. Nach dem Aufschneiden zeigt er, wie das Becken (Fig. P) und die drei zu erkennenden Kelche, strichweise Hämorrhagien und Hyperämien, etwas papilläre Beschaffenheit der Schleimhaut, keinerlei Ulceration, keine Tuberkel, keine Narben.

Die mikroskopische Untersuchung des in Alkohol gehärteten Präparates ergiebt, dass das grau durchscheinende Gewebe zwischen den gelben Herden aus einem Bindegewebe mit spindelförmigen Kernen besteht, in welches spärliche Haufen von Rundzellen eingestreut sind. Hier und da findet man noch gruppirte Durchschnitte von Harnkanälen ohne Epithelauskleidung, zum Theil von Cylindern erfüllt. Dieses Gewebe geht ganz allmälig in die gelben Herde über, welche theils gleichmässig structurlos, theils feinkörnig sind, bei Anilinfärbung keinen Kern erkennen lassen, kurz, das Bild der Nekrose zeigen. Von Tuberkeln in ihrer Umgebung keine Spur zu erkennen, ebenso wenig sind Tuberkelbacillen nachweisbar. Herr Prof. O. Israel hat sich bei Prüfung des anatomischen Befundes mit Sicherheit für die syphilitische Natur des Processes ausgesprochen.

Wir haben es also hier mit einem Falle von gummöser Degeneration der Niere zu thun, der unser Interesse in anatomischer, klinischer und therapeutischer Hinsicht erwecken muss, weil erstens eine gummöse Nierenerkrankung in solcher Ausdehnung bisher kaum beobachtet worden ist, ferner ein durch gummöse Degeneration der Niere erzeugtes klinisches Krankeitsbild unbekannt war, endlich eine solche Affection der Niere bisher niemals Gegenstand chirurgischen Eingreifens gewesen ist.

Es dürfte keinem Zweifel unterliegen, dass der destructiven Verkleinerung der Niere ein Stadium erheblicher Vergrösserung voraufgegangen war, welche zu der irrthümlichen Annahme eines Milztumors geführt hatte. Die 2. Niere war stets gesund gewesen ist und ist es geblieben.

Die mittgetheilten Beobachtungen zeigen, dass die Syphilis Nierenaffectionen zu

erzeugen vermag, deren Kenntniss für den Chirurgen in Beziehung auf Diagnose und operative Therapie von grosser practischer Wichtigkeit sein kann.

Die vorstehenden beiden Beobachtungen sind geeignet, unsere Aufmerksamkeit auf einen bisher nicht genügend gewürdigten Punkt zu lenken, der gerade für die chirurgische Behandlung von der grössten Wichtigkeit ist. Ich meine die Thatsache, dass rein einseitige Nierenaffectionen bei Krankheitszuständen beobachtet werden, die früher als dyskrasische Allgemeinkrankheiten aufgefasst wurden, oder noch heute dafür gelten. Die ersten derartigen Erfahrungen hat man bei der Tuberculose gemacht; auf die Syphilis sind sie durch die mitgetheilten Fälle ausgedehnt worden, für die Actinomycose sollen sie in folgendem Capitel erbracht werden. Sobald man erkannt hatte, dass der Tuberculose corpusculäre Elemente zu Grunde liegen, begegnete die Auffassung einer einseitigen Nierentuberculose als Folge einer Embolie von Infectionsträgern keiner Schwierigkeit. Was der Tuberculose recht ist, ist der Syphilis billig. Aus der Thatsache streng einseitiger syphilitischer Nierenerkrankungen geht mit Nothwendigkeit hervor, dass auch das syphilitische Virus an körperliche Elemente gebunden ist. Aber unsere Erfahrungen über die Einseitigkeit von Nierenerkrankungen gehen noch weiter, sie erstrecken sich auch auf einfache, weder tuberculöse, noch syphilitische, noch eitrig metastatische Nierenentzündungen. Die Vorstellung, dass eine einfache Nephritis ohne voraufgegangene Blasenerkrankung oder Trauma oder eine sonst bekannte Entstehungsursache sich auf eine Niere beschränken könne, dürfte den meisten oder allen innern Medicinern ebenso neu wie absurd erscheinen, offenbar deshalb, weil man die Ursachen der Nephritis in toxisch-chemischen Einflüssen sucht, welche mit dem Blutstrom kreisend, nothwendig beide Nieren afficiren müssen. Man haftet an der Anschauung, die man sich auf Grund der Einwirkung von Giften wie Cantharidin, Sublimat etc. gebildet hat, oder ist geneigt, sich nach den Erfahrungen bei Infectionskrankheiten, wie Scharlach, die auf die Nieren wirkenden Noxen als Toxine vorzustellen, deren gleichzeitige Einwirkung auf beide Nieren selbstverständlich ist. Wenn es nun thatsächlich immer gelöste Stoffe wären, welche die Nephriten erzeugen, dann wäre allerdings eine einseitige Affection ausgeschlossen. Aber dennoch giebt es solche, wie in dem Capitel XIII: „Ueber renale Hämaturien, Nephralgien und Koliken bei scheinbar unveränderten Nieren“ dargethan werden wird; und aus dieser Thatsache ergiebt sich dieselbe zwingende Schlussfolgerung wie für die Syphilis, dass diese einseitigen Nephriten durch corpusculäre Krankheitserreger erzeugt werden. Zu dieser Auffassung stimmt die Thatsache, dass gerade bei diesen Formen der Nephritis häufig keine diffusen Erkrankungen, sondern kleinere entzündliche Herde gefunden werden, oder dass der Krankheitsprocess nur einen umschriebenen grösseren Bezirk der Niere, z. B. einen Pol ergreift.

Capitel X.

Primäre Actinomycose der Niere.

Seit ich in meiner ersten Publication über Actinomycose im Jahre 1878[1]) secundäre actinomycotische Herde der Niere beschrieben habe, sind solche mehrfach zur Beobachtung gekommen; dagegen ist bisher eine primäre Actinomycose der Niere weder gesehen noch operirt worden.

Der folgende Fall, der intra vitam diagnosticirt werden konnte und mit Glück operirt worden ist, ist der erste seiner Art.

Fall **120**.1. Victor v. P., 33 Jahr, Oberleutnant in einem Infanterieregiment, stammt aus gesunder Familie. Bis zum November 1892 weiss Patient über keine Erkrankung zu berichten; insbesondere hat geschlechtliche Infection niemals stattgefunden. Nach einer Fahrt in kalter Winternacht bemerkte er am nächsten Morgen, dass der Urin intensiv blutig war. Seit dieser Zeit bekam er beim Gehen öfter eine dumpfe Empfindung in der linken Nierengegend, welche in der Ruhe sofort verschwand. In den ersten Wochen wurde fast täglich in einer oder mehreren Urinentleerungen Blut gefunden. Oft wechselten an demselben Tage blutige und helle Urine. Später wurde die Hämaturie seltener, so dass sie in den Jahren 1893 und 1894 nur mit monatlichen bis mehrmonatlichen Unterbrechungen auftrat. Das Blut soll stets innig mit dem Urin vermischt entleert worden sein. Die Miction war weder vermehrt noch schmerzhaft; ebenso blieben die Empfindungen in der Niere nur auf die Zeiten der Körperbewegung beschränkt. Das Allgemeinbefinden war zunächst völlig ungestört; weder bestand Fieber, Uebelkeit oder Erbrechen, noch Gewichtsabnahme. Da Patient durch die häufig eintretenden Blutungen und die Nierenschmerzen bei der Bewegung unfähig war, seinen Dienst zu versehen, wandte er sich im October 1894 an Herrn Geheimrath Küster in Marburg, der die Güte hatte, mir über seine Wahrnehmungen folgende Mittheilungen zu machen:

Die Palpation der Niere mit und ohne Narkose liess eine Vergrösserung nicht erkennen. Der Urin war hell, gelb, von normaler Menge, mit geringer Trübung, welche sich mikroskopisch auf die Anwesenheit von Uraten zurückführen liess. Die Reaction war sauer. Die cystoskopische Untersuchung ergab keinen Anhalt. Ausser einer durch die Blutung bedingten allgemeinen Anämie konnte nichts weiter Abnormes ge-

1) Siehe Virch. Arch. Bd 74. S. 15—51.

funden werden. Herr Geheimrath Küster stellte die Diagnose entweder auf einen Stein im linken Nierenbecken oder auf Hämophilia renum und schlug dem Kranken eine probatorische Freilegung der Niere, bezugsweise die Nephrotomie vor, welche ausgeführt wurde. Die freigelegte Niere war sehr schmal und reichte so hoch hinauf, dass sie schwer zugänglich zu machen war. Beim Durchtasten derselben fand sich nirgend eine Härte. Da dem Operateur aber ihre Form ungewöhnlich zu sein schien (sie erinnerte an den Ren sigmoideus Broesicke's), so wagte er nicht, sie aus der Wunde zu luxiren, aus Furcht vor Gefässanomalien. Er beschränkte sich daher auf einen Einschnitt nahe dem unteren Pol, erreichte von da mit dem Finger das Nierenbecken, konnte aber einen Fremdkörper nirgend erkennen. Nach Tamponade der Wunde wurde die Operation abgebrochen. Bereits 2 Tage nach der Operation wurde der bis dahin normale Blasenurin eitrig und flockig; im übrigen war der Wundverlauf regulär, wenn auch der Urin eiterhaltig blieb und Spuren von Eiweiss enthielt.

Die Wunde war Mitte Dezember 1894 geheilt. Danach blieb während der ersten Monate die Blutung fort. Im April 1895 trat nach einer anstrengenden Tennis-Partie wieder eine Harnblutung auf, dieses Mal ohne Schmerzen in der Nierengegend. Eine Wildunger Kur hatte keinen Erfolg hinsichtlich der Harnbeschaffenheit, wohl aber der Schmerzen beim Uriniren, welche seit der Operation jeden Abend einsetzten und nur durch reichliches Wassertrinken gebessert werden konnten. Im Laufe der Zeit verschlechterte sich die Beschaffenheit des Urins. Im September 1895 trat eine Verschlimmerung des Befindens ein; starkes Fieber mit Schüttelfrösten, Schwächegefühl, Appetitlosigkeit, Uebelkeit, Erbrechen und Dunkelbraunfärbung des Urins hielten 14 Tage an. Schmerzen fehlten während des Anfalls gänzlich. Doch erholte sich der Patient seit dieser Zeit nicht mehr, sondern kränkelte dauernd an Magenbeschwerden, zu denen sich häufig plötzliche Schwächezustände gesellten. Im Sommer 1896 traten die gastrischen Beschwerden in den Vordergrund; es stellten sich kolikartige Schmerzen im Leibe mit Flatulenz und Aufstossen ein, sodass Pat. im Wesentlichen auf flüssige Nahrung angewiesen war. Dabei fühlte er sich sehr elend und hatte ein grosses Schwächegefühl. Die Harnblutungen wiederholten sich in seltenen, meistens mehrmonatlichen Zwischenräumen und betrafen stets nur eine Miction. Im Frühjahr 1898 öffnete sich die von der Nephrotomie herrührende Narbe und entleerte eine kleine Quantität Eiter. Seit dieser Zeit besteht dauernd eine Fistel, aus der sich geringe Mengen Flüssigkeit entleeren. Im August 1899 bekam Pat. nach Schluss der Fistel Schmerzen in der linken Unterbauchgegend, welche successive weiter aufwärts in die Nierengegend vorrückten. Der Schmerz war anhaltend, zeitweise sehr heftig; später traten abendliche Temperatursteigerungen auf. Ueber der früheren Fistelöffnung bauchte sich eine Anschwellung vor, nach deren Incision wenig Eiter entleert wurde. Seitdem hörten die grossen Schmerzen auf, und es blieb nur bei tiefer Athmung eine dumpfe Schmerzempfindung unter den linken Rippen, welche sich auch bei rechter Seitenlage bemerkbar machte. Der Gewichtsverlust beträgt seit 1896 25 Pfund.

Status 17. 11. 1899. Patient in mässig gutem Ernährungszustande zeigt eine ganz auffallende Blässe der Schleimhäute und eine gelblich-blasse Gesichtsfarbe. An sämmtlichen Backzähnen besteht eine vorgeschrittene Caries. Unterhalb der Rippen in der linken Lumbalgegend befindet sich eine von der Nephrotomie herrührende Quernarbe, welche in ihrer Mitte tiefer eingezogen, zwei gelbgefärbte Granulationsknötchen erkennen lässt, durch welche eine Sonde nach oben und innen in 10 cm Länge ein-

dringt. In rechter Seitenlage fühlt man bei der Inspiration den unteren Rand der harten Milz unter dem Rippenrande hervortreten, dicht darunter die linke Niere, welche nach abwärts zwei Querfinger breit die Spitze der 10. Rippe, medianwärts ein wenig die verlängerte Mamillarlinie überschreitet; sie fühlt sich hart und etwas uneben an und ist unempfindlich. Palpation des Ureters vom Bauche aus erzeugt keinen Schmerz. Die rechte Niere unfühlbar, die Leber unvergrössert. Herzdämpfung in normalen Grenzen, Töne rein, der zweite Aortenton verstärkt. Arteria radialis zeigt sehr geringe Spannung, mittlere Weite, Frequenz zwischen 104 und 112. An den Lungen nichts Abnormes nachweisbar. Der Urin ist mässig trübe, sauer, mit reichlichem Eitersediment, in dem einzelne gelbe dichtere Partikel und längere Eiterfäden sich finden. Er enthält mikroskopisch Leukocyten, theils einzeln, theils in Form längerer Fäden angeordnet, einzelne frische rothe Blutkörperchen und ca. $^1/_2$ pro Mille Albumen.

22. 11. Die Fistel seit gestern geschlossen. Nach der Incision eines blasigen Granulationsknöpfchens entleeren sich mit einem Eitertropfen gelbe Pilzkörnchen von dem makroskopischen Aussehen der Actinomyceskörner, welche unter dem Mikroskop aus dunklen Haufen bestehen, die an der Peripherie reichlich mit grossen glänzenden Keulen und nur ganz vereinzelten Fäden besetzt sind. Der centrale Haufen besteht aus coccenartigen Elementen sehr verschiedener Grösse, zum Theil aus kurzen, dicken Stäbchen.

27. 11. Der vordere Theil der parallel zur 12. Rippe verlaufenden Narbe ist fistulös eingezogen und weinhefenfarbig. In der Umgebung der Einziehung findet man einige über erbsengrosse Wülste, deren vorderster fluctuirt und beim Einstich einige Tropfen braunrother Flüssigkeit, gemischt mit senfkorngrossen Körnchen entleert. Die linke Niere erstreckt sich bei bimanueller Palpation nach abwärts bis zu einem Querfinger breit über der Nabelhorizontalen gelegenen Punkte, oben verschwindet sie unter den Rippen, median überschreitet sie etwas die Mamillarlinie. Respiratorische Beweglichkei fehlt. Ihre Consistenz ist sehr hart, hinten hängt sie mit der Narbe zusammen. Der untere Pol der rechten Niere eben fühlbar. Urin sauer, diffus trübe, mit eitrigem Sediment. Nach dem Stehen lassen sich in ihm zweierlei Elemente erkennen: Erstens feinste staubgriesartige Körnchen, welche schnell zu Boden sinken, zweitens eitrige Fäden, ähnlich den Tripperfäden, aber länger und dicker als diese. Die mikroskopische Untersuchung der staubgriesartigen Körnchen zeigt scharf begrenzte Leukocyten-Haufen, in deren Centrum sich eine zooglöaartige Masse befindet; viele dieser Häufchen sind im Centrum verkalkt. Nach Lösung in Salzsäure erscheint eine centrale Zooglöa, aus welcher man in einem Exemplar zwei feine Fäden über den Contour des Häufchens hervorragen sieht. In der Umgebung eines solchen wurde einmal eine Anzahl glänzender birnenförmiger Keulen gefunden, deren Zusammenhang mit der Zooglöa nicht festgestellt werden konnte. Eben solche Pilzhaufen, häufig in verkalktem Zustande, finden sich in den dicken Eiterfäden. Bei Immersionsuntersuchung und Behandlung mit Kalilauge zeigen sie theils feinste kurze Stäbchen, hier und da längere gewundene Fäden, einige Male kleine Keulen an der Peripherie, theils bestehen sie aus unregelmässigen eckigen und scholligen Gebilden von demselben stark öligen Lichtbrechungsvermögen, wie die Keulen, theils findet man Haufen ganz blasser kleinster mikrococcenartiger Elemente, untermischt mit ganz dunkel lichtbrechenden grösseren kokkenartigen Formen. In einigen dieser Eiterfäden und -Klümpchen findet man eine reichliche Zahl grosser

Fettkörnchenkugeln. Vielfach sind die von dem Eitermantel eingeschlossenen Colonien nicht rund, sondern in der Peripherie nach allen Richtungen hin zerklüftet, resp. sie senden von einer centralen Masse viele unregelmässige Fortsätze nach der Peripherie aus. Urinmenge 15—1800, specifisches Gewicht 1014—1016. Die Blase spült sich sehr schnell rein.

Cystoskopie 24. 11. Während der ganzen Dauer der Cystoskopie sistirt die Urinsecretion. Die Blase zeigt normale Beschaffenheit bis auf die Umgebung der linken Ureteröffnung, welche stark geröthet ist und innerhalb dieses gerötheten Grundes 3 dunkelrothe kreisrunde Flecken zeigt. In der Peripherie dieser gerötheten Zone befinden sich grössere weissliche, der Blasenschleimhaut anhaftende Exsudatmassen.

26. 11. ist der Urin hämorrhagisch.

Diagnose. Primäre Aktinomykose der linken Niere.

27. 11. Nephrectomie. Aethernarkose. Zunächst wird die alte Narbe spindelförmig umschnitten. Vom vorderen Winkel dieses Ovalärschnitts steigt die Incision nach abwärts in der Richtung des zur Freilegung des Ureters gebräuchlichen Schnittes. Der unterste Abschnitt der Niere ist ohne erhebliche Schwierigkeit in ungefähr 3 cm Ausdehnung bis auf die Capsula propria freizulegen, wogegen die Schwierigkeiten, den intrathoracischen Theil der Niere zu mobilisiren, fast unüberwindlich scheinen, da das Organ dort vollkommen immobil an Rippen und Zwerchfell schwielig angelöthet ist. Der intrathoracische Theil ist der weitaus grössere; er fühlt sich ausserordentlich hart, dick, stellenweise uneben bucklig wie eine Neubildung an. Um Raum zu gewinnen, muss zunächst die 12. Rippe resecirt werden. Schliesslich gelingt es unter ausserordentlicher, zeitweise ganz roher Kraftanstrengung, den geschwulstartig veränderten Theil der Niere zum grössten Theile zugleich mit den schwielig verdickten Kapseln zu mobilisiren. Am oberen Pol, woselbst die Adhäsionen unüberwindlich sind, bleibt ein kleines Stück der Kapselschwarte zurück. Während der Operation wird ein grosser Stein im Nierenbecken gefühlt. Der nicht erweiterte Ureter wird zwischen zwei Ligaturen durchgebrannt. Während der Versuche, den oberen Pol der Niere zu befreien, dringt der Finger zwischen Kapseln und Nierenparenchym in einen flachen Hohlraum ein, aus dem sich puriforme Flüssigkeit mit Pilzkörnchen entleert. Nach der Exstirpation sieht man an der Zwerchfellskuppe einen etwa drei- bis fünfmarkstückgrossen Rest der schwieligen Kapsel adhäriren. Die ganze Wunde wird tamponirt und nur einige Bauchdeckensuturen durch den vordersten Abschnitt der Wunde gelegt. Operationsdauer eine Stunde 45 Minuten.

Präparat. (S. Abbildung Tafel IX). Die Niere mitsammt ihren Kapseln ist ungefähr um die Hälfte in allen ihren Dimensionen vergrössert. Längsmesser 15, grösster Quermesser 9, grösster Tiefenmesser 6—6½ cm. Der untere Pol ist verhältnissmässig am wenigsten verändert und von der Tunica propria bedeckt. Die oberen zwei Dritttheile der Niere sind zum grossen Theil von adisposklerotischen Schwarten bedeckt, welche eine Mächtigkeit von 2 cm erreichen. Am convexen Rand der Niere, an der Grenze ihres unteren und mittleren Dritttheils, sitzt ein oval umschnittenes Hautstück auf, welches in seiner Mitte eine Längsnarbe zeigt, in welcher eine Anzahl buckliger Prominenzen sich erheben. Der Ureter befindet sich in einer Ausdehnung von 4 cm am Präparat. Das pflaumengrosse Nierenbecken ist durch Massen von Steinhärte ausgefüllt. Auf einem durch die Convexität gelegten Durchschnitt, welcher die anhängende Hautnarbe in zwei Theile spaltet, findet man in der unteren Hälfte des Or-

gans noch erkennbares, wenn auch verändertes Nierenparenchym, vielfach durchzogen von weissen, narbigen Zügen. In dem durch denselben Schnitt geöffneten Nierenbecken befindet sich ein grosser korallenartiger Stein. Die obere Hälfte der Niere wird von einer über die Schnittfläche hervorspringenden kleinapfelgrossen Geschwulst eingenommen, welche in einer grauen, speckig glänzenden, derben, homogenen Grundlage eine grosse Anzahl schwefelgelber, vielfach über die Schnittfläche hervorspringender Einsprengungen von verschiedener Form und Grösse erkennen lässt. Theils sind es stecknadelkopfgrosse und grössere Prominenzen, theils strichförmig angeordnete gelbe Einlagerungen, welche Schrägschnitten von Herden zu entsprechen scheinen, theils sind es grössere gruppirte Herde, die aus dicht neben einander gelagerten rundlichen und ovalen Knötchen bestehen. Der ganze eben geschilderte apfelgrosse Tumor ist am oberen und seitlichen Umfang von einer knorpelweissen über 1 cm dicken Kapsel bekleidet, wogegen er ohne sichtbare Bindegewebsgrenze nach unten in das restirende Nierenparenchym übergeht. Zwischen der milchweissen Kapsel am oberen Pol und dem Tumor springen auf dem Durchschnitt kaffeebohnengrosse gelbe, weiche, prominirende Herde vor. Eine in die Hautfistel eingeführte Sonde dringt in der Richtung nach oben in einen goldgelb und roth gesprenkelten Granulationsherd, welcher sich zwischen der ausserordentlich verdickten Capsula adiposa und der Hinterseite der Niere flächenförmig ausbreitet.

Mikroskopische Untersuchung des Präparats. Die dem apfelgrossen, tumorartigen Gebilde an verschiedenen Stellen entnommenen Stücke ergeben bei der mikroskopischen Untersuchung folgendes: Im Gegensatz zum makroskopischen Bilde lassen sich fast in allen Schnitten noch Reste von allerdings destruirter Nierensubstanz nachweisen. Diese noch näher zu beschreibenden, secundär veränderten Nierenbestandtheile sind verdrängt durch ein mächtiges Granulationsgewebe, an dessen Aufbau sich vorwiegend Leukocyten und lymphoide Zellen betheiligen.

Um einen im Centrum gelegenen, gewöhnlich rundlichen Haufen kokkenähnlicher Gebilde, die sich schon mit gewöhnlichen Kernfärbemitteln tingiren lassen, gruppirt sich häufig die zellige Neubildung. Dieser „Kokkenhaufen“ ist meist in reinem Eiter eingebettet, erst peripher treten an Stelle der Leukocyten lymphoide Elemente; diese erfahren noch weiter vom Coccencentrum entfernt eine Umwandlung in grössere Zellen mit bläschenförmigem Kern (epitheloide Zellen) und schliesslich in Spindelzellen. In dieser letzten, sehr verschieden breiten und keineswegs immer ringförmig um das Kokkencentrum gruppirten Zone finden sich auch vereinzelte mehrkernige und vielkernige Zellen (mit 8—10 Kernen); sie entbehren aber immer einer Randstellung der Kerne und sind den Riesenzellen bei Riesenzellensarkomen vergleichbar. — Dieses junge, gut vascularisirte Granulationsgewebe hat sehr geringe Neigung zum Zerfall, nur in ganz wenigen Centren ist es zur Verflüssigung des Eiters, zur Nekrose mit Kerndetritus gekommen.

Um so grösser ist die Neigung des Granulationsgewebes zur schwieligen Umwandlung. Diese Schwielenbildung ist so excessiv, dass manche Schnitte ausschliesslich aus kernarmem, stellenweise hyalinem Gewebe bestehen; es sind auch ganz breite, homogene Bänder anzutreffen, die sich mit Säurefuchsin nicht roth färben, vielfach gewunden sind und in ihrem Aussehen eine Aehnlichkeit mit den Corpora fibrosa der Ovarien haben. Manchmal sind die fibrösen Massen von Zügen kleinzelliger Infiltration unterbrochen. An den in Flemming'scher Lösung fixirten Stücken ist der Reichthum an Fettkörnchenzellen auffallend. Was das koloristische Verhalten

der kokkenähnlichen Gebilde anlangt, so färben sich diese, wie bereits erwähnt, schon schwach mit einfachen Kernfärbemitteln, wie Hämatoxylin, Saffranin. Nach der Gram'schen Methode tingiren sie sich tiefschwarzblau. Dabei lösen sich die Haufen in verschieden grosse Gebilde auf, die theils die Form von Kokken, theils die ganz kurzer Stäbchen haben. Fäden können an den gefärbten Schnitten nirgends mit Sicherheit wahrgenommen werden. Die Tuberkelbacillenfärbung ist ohne Resultat. In den mit Flemming'scher Lösung fixirten Stückchen fanden sich leider keine Kokkenhaufen, so dass auch nichts über ihren Fettgehalt ausgesagt werden kann. Doppelfärbungen mit Carmin- oder Gram'scher Färbung zeigen an einigen Präparaten folgendes Bild. Der runde, manchmal durch Ansatz kleiner Halbkugeln an der Peripherie gebuckelt erscheinende, schwarzblaue Haufen ist an seiner Peripherie eingesäumt von einem schmalen Kranz besonders intensiv roth gefärbter birnenähnlicher Gebilde (Keulen), die meist grösser sind, als Leukocytenkerne. Daran schliesst sich ein Ring, der bei schwacher Vergrösserung hell erscheint, und annähernd so breit ist, wie der Radius der central gelegenen blauen Kugel. In diesem stehen die Leukocyten nicht sehr dicht. Hierauf folgt erst eine Zone dicht gedrängter Leukocyten. So kommt eine deutliche concentrische Schichtung zu Stande.

Die als Keulen anzusprechenden Gebilde sind auffallenderweise nur in den Präparaten nachweisbar, welche von unmittelbar nach der Nierenexstirpation conservirten Stücken entstammen; sie fehlen dagegen vollkommen in den 2 Tage nach der Nephrectomie fixirten Stücken. (Es stimmt dies mit einer Beobachtung Weigert's überein, nach der die Keulen bei nicht ganz frisch untersuchtem Actinomycoseeiter für den Nachweis verloren gehen). Mit Sicherheit sind die Keulen in grosser Menge in dem frischen von der Fistel herrührenden Eiter nachgewiesen worden, so wie in dem Inhalte des bei der Operation eröffneten subcapsulären Herdes, in welchem fast alle Drusen mit einem prachtvollen Strahlenkranz bekleidet waren. Hier sassen die Keulen nicht selten zu mehreren einer gemeinsamen Basis auf.

Am Nierengewebe findet man meist atrophische und indurative Processe, nur an wenigen Stellen zeigen sich in Form kleinzelliger Infiltration entzündliche Vorgänge. Die Glomeruli sind z. Th. durch Verödung ihrer Kapillarschlingen in homogene, kernarme Kugeln verwandelt, manchmal ist noch ein Theil der Gefässschlingen erhalten, dazwischen liegen relativ intacte Knäuel. An den Harnkanälchen findet man neben ganz normalen solche mit abgeflachtem Epithel, deren Lumen verkleinert ist. In manchem jedoch ist das Lumen abnorm weit, so dass man von Cystenbildung sprechen kann. Die Arterien zeigen vielfach endarteritische Processe.

Verlauf. Die Exstirpationswunde, in den ersten Tagen nekrotisch belegt, reinigt sich sehr schnell. Im trüben Urin erscheinen noch reichlich die früher geschilderten verkalkten Zooglöahäufchen, theils mit, theils ohne Mantel von Eiterkörperchen. Auch besteht noch Empfindlichkeit der Miction, bis am 12. 12. plötzlich ein mit Kalksalzen durchsetzter $1^1/_2$ cm langer und notizbleistiftdicker Eiterpfropfen entleert wird. Von diesem Augenblick an hören die Schmerzen beim Urinlassen vollständig auf und der Urin wird klar und frei von Zooglöen. Das Allgemeinbefinden nimmt in rapider Weise zu. Pat. hat eine normale Gesichtsfarbe, normale Färbung der Schleimhäute wieder erlangt und ist bei gutem Kräftezustande.

Am 5. 1. 1900 geht er in ambulatorische Behandlung über. Die Wunde geheilt bis auf ein fettig aussehendes Granulationsknöpfchen von Kirschkerngrösse, von

welchem aus ein ca. 6 cm langer Fistelgang nach oben und hinten führt, aus welchem fast keine Secretion mehr statt hat.

Im Juli 1900 stellt sich Pat. in blühendem Gesundheitszustande wieder vor, mit einer Gewichtszunahme von mehr als 30 Pfund. Urin normal, Beschwerden nicht vorhanden. Heilung der Fistel schien im April erfolgt zu sein, nachdem im vorderen Theil der Narbe noch einige Male eine Induration mit linsengrosser Abscedirung aufgetreten war. Nachdem Schluss und Aufbruch sich noch mehrere Male wiederholt haben, ist definitive Heilung durch eine Ausschabung des Ganges im September erfolgt.

Epikrise. Wir haben die Krankheit als Actinomycose bezeichnet, obwohl der Aufbau der Körnchen etwas verschieden ist von dem der typischen Strahlenpilzkörnchen, da ihnen die radiär ausstrahlenden Fäden an der Peripherie fehlen. Sie bestehen meistens aus einem centralen drusigen undurchsichtigen Haufen von coccenartigen runden und kurzen stäbchenförmigen Elementen, und sind an der Peripherie mit glänzenden Keulen besetzt, welche an den in Gewebsschnitten gelegenen Haufen klein und spärlich, an den im Eiter gefundenen sehr gross und ausserordentlich reichlich sind. An diesen zuerst im Fistelsecret entdeckten Exemplaren sah man auch hier und da einzelne Fäden über die Peripherie des Haufens hinausragen. Die Reaction gegen Farbstoffe war identisch mit der des typischen Actinomyces; ebenso wie die histologischen Gewebsveränderungen typische waren. Das Fehlen der radiär ausstrahlenden Fäden darf uns nicht abhalten, die Gebilde in den Formenkreis der Actinomycose einzureihen, da wir sowohl bei unsern zahlreichen Beobachtungen von Actinomycose neben typischen Drusen mit Ausbildung aller Componenten auch solche wie die hier beschriebenen gefunden haben, als auch bei unseren Züchtungen denselben Formen begegnet sind. In diesem Falle tritt uns der beim Menschen ausserordentlich seltene, beim Rind gewöhnliche geschwulstartige Charakter der Actinomycose entgegen, der nur noch einmal von Bollinger[1]) in einem menschlichen Gehirne beobachtet ist. Während es sich aber in seinem Falle um eine durch myxomatöse Degeneration cystoid gewordene haselnussgrosse Geschwulst handelte, die nach dem Anschneiden zusammenfiel, hatten wir es in unserer Beobachtung mit einem apfelgrossen schwieligen, derben Tumor von der Consistenz eines Skirrhus zu thun. Die Eiterbildung in der Geschwulst beschränkte sich auf mikroskopische Dimensionen; jeder Pilzhaufen war in directem Contact mit einer schmalen Schicht polynucleärer Leukocyten, auf welche erst peripher ein Kranz lymphoider Elemente folgte. Dieses Verhalten erweist wieder die von mir von Anfang an urgirte eiterbildende Fähigkeit des Actinomyces ohne Mithülfe einer Mischinfection. Ueber die Eingangspforte der Infection lehren die anamnestischen Daten gar nichts. Den einzigen Anhaltspunkt giebt der Umstand, dass sämmtliche Backzähne des Patienten sich in einem Zustand so weit vorgeschrittener Caries befanden, wie man in so jugendlichem Alter selten zu sehen bekommt. Von besonderem Interesse war die Möglichkeit, vor Ausführung der Operation die richtige Diagnose zu stellen, die sich auf die Entleerung spärlicher Actinomyceskörnchen aus kleinen blasig vorgebauchten Erweichungsstellen der Lumbalnarbe wie auf den Urinbefund gründete. Denn dieser zeigte specifische Eigenthümlichkeiten, welche ich sonst nie beobachtet habe. Er enthielt specifisch schwere staubgriesartige, feinste Partikeln zweierlei Art. Die meisten bestanden aus runden, bisweilen zerklüfteten Kurzstäbchencolonien, die überwiegend

1) Münchener med. Wochenschr. 1887, No. 48.

häufig im Centrum verkalkt, an der Peripherie von einem Leukocytenmantel umgeben waren. Hier und da wuchs ein längerer gewundener Faden über den Umfang hinaus. Einige freiligende keulenförmige Elemente fanden sich einmal in der Umgebung solchen Haufens. Die zweite Gattung bestand aus Colonien feinkörnigster blasser Coccen, untermischt mit ölig glänzenden grossen; andere Male fand man Haufen von scholligen, eckigen Elementen von demselben intensiven Lichtbrechungsvermögen wie die glänzendsten Keulen. Alle diese kugeligen Häufchen waren von einem Leukocytenmantel umgeben, der in einigen Exemplaren hier und da grosse Fettkörnchenkugeln einschloss. Diese Befunde sind so eigenartig, dass ich nicht anstehe, sie als actinomycotische Ausscheidungen anzusprechen. Es lag nahe, bei der ausgesprochenen Neigung zur Verkalkung dieser Gebilde den Nierenbeckenstein auf seinen Gehalt an diesen Elementen zu untersuchen. Thatsächlich konnten nach Auflösung der Kalksalze dieselben Coccen und stäbchenartigen Formen in ihm gefunden werden, so dass das Concrement als eine fossile Pilzablagerung bezeichnet werden kann.

In practischer Hinsicht geht aus dem negativen Resultat der im Jahre 1894 ausgeführten Explorativincision hervor, dass man in unklaren Fällen stets die Pflicht hat, die ganze Niere dem Gesicht und der Betastung zugängig zu machen, da eine partielle Untersuchung des Organs bei den häufig auf den obersten Abschnitt beschränkten Herderkrankungen, wie malignen Tumoren, Tuberkeln, Carbunkeln, circumscripten nephritischen und syphilitischen Erkrankungen resultatlos sein muss. Auch wenn z. Z. der Probeincision ein Stein schon vorhanden gewesen wäre, so würde selbst dessen Auffindung und Extraction nach Eröffnung des Nierenbeckens vom unteren Pole aus nichts genützt haben, da sich der im oberen Pol befindliche Actinomycesherd der Wahrnehmung hätte entziehen müssen.

Capitel XI.

Nieren- und Uretersteine.

I. Verhalten der Steine[1]).

Unterschiede zwischen primären und secundären Steinen. Die Eintheilung der Steine in primäre und secundäre beruht auf der Vorstellung, dass sich jene in einer gesunden Niere entwickeln, welche erst durch den Fremdkörper geschädigt wird, während diese als Incustrationen abgestorbener organischer Ausscheidungsproducte vorher erkrankter Nieren zu betrachten sind. Da man aber auch in den als primär bezeichneten Steinen stets ein organisches Gerüst findet, welches wesentlich aus abgestorbenen Zellen und Zelltrümmern besteht, so sind auch sie nichts anderes als Incrustationen organischer Ausscheidungsstoffe. Damit verwischen sich in einer Richtung die Unterschiede zwischen primären und secundären Steinen. Dennoch bliebe diese Unterscheidung zu Recht bestehen, wenn man annehmen dürfte, dass eine der Nephrolithiasis vorangehende Nierenirritation, welche durch Exfoliation abgestorbener zelliger Elemente die organische Grundlage der primären Steine liefert, durch dieselbe Stoffwechselanomalie erzeugt wird, wie die Concremente selbst. Bis jetzt aber ist die Existenz einer solchen prädisponirenden, dyskrasischen Nierenerkrankung, welche schon Meckel als steinbildenden Katarrh bezeichnet hat, und Albarran als Nephrite diathesique beschreibt, noch hypothetisch. Denn wenn schon ein Concrement vorhanden ist, dann können die vorgefundenen anatomischen Veränderungen dessen Folgezustände sein; werden aber Krankheitsprocesse in einer Niere ohne Stein gefunden, dann kann man ihnen nicht ansehen, ob sie einmal zur Steinbildung führen werden. Für die Beantwortung der Frage, ob ein Stein primär oder secundär ist, sind wir theils auf seine chemische Constitution, theils auf die Angaben über die Krankheitsentwickelung angewiesen. Wir wissen, dass die Producte secundärer Incrustation in Pyonephrosen wesentlich aus Phosphaten und Carbonaten von Kalk und Magnesia, bisweilen von Ammon bestehen, dass dagegen Urate und Oxalate niemals die Hauptmasse secundärer Steine ausmachen. Bilden also diese beiden Stoffe die wesentlichen Bestandtheile eines Steines, dann haben wir das Recht, ihn als primär zu betrachten. Viel schwieriger liegt es aber bei den Phosphaten

1) Die Analysen der von mir durch Operation gewonnenen Steine sind zum grössten Theile durch den Chemiker Herrn Dr. L. Spiegel ausgeführt worden, dem ich für seine werthvolle Unterstützung an dieser Stelle meinen aufrichtigen Dank abstatte.

und Carbonaten. Hinsichtlich des chemischen Verhaltens unterscheiden sich primäre Steine dieser Art nicht von secundären. Findet man sie in aseptischen Nieren, so sind sie sicher primär; findet man sie in Pyonephrosen, so sind secundäre Concretionen nur dann auszuschliessen, wenn aus den Angaben mit Sicherheit hervorgeht, dass schon Steinbeschwerden oder Steinabgänge von gleicher Constitution vorhanden waren, als der Urin noch aseptisch war. Da so genaue anamnestische Angaben nicht häufig zu erlangen sind, bleiben wir bei einer grossen Zahl von Phosphatsteinen im Unklaren über die Pathogenese. Der folgenden Besprechung lege ich nur die primären Steine zu Grunde; deshalb sollen alle diejenigen ausser Betracht bleiben, bei welchen keine Sicherheit über die zeitliche Beziehung der Steinbildung zur Nierenerkrankung zu erreichen war.

Chemische Constitution der Steine. Man unterscheidet gewöhnlich 3 Gruppen von Steinen; zur ersten sollen die Harnsauren und Oxalsauren gehören, zur zweiten die Kalk-, Erden- und Ammonverbindungen, die 3. Gruppe umfasst die Xantin-, Cystin- nnd Indigosteine. Lécorché hat diese 3 Gruppen als lithiase acide, lithiase alcaline und lithiase indifferente getrennt. Diese Trennuug hat nur eine schematische Bedeutung, aber keine innere Berechtigung. Denn zunächst ist es höchst selten, dass ein Stein aus einer einzigen Substanz oder auch nur aus verschiedenen Substanzen derselben Gruppe besteht, vielmehr betheiligen sich an seinem Aufbau ganz gewöhnlich eine Reihe heterogener Stoffe und zwar aus allen 3 Gruppen. Richtig ist nur, dass der Hauptbestandtheil des Steines im Kern gewöhnlich von einer Substanz gebildet wird, nach der der Stein seinen Namen erhält. Wenn wir also beispielsweise von oxalsauren Steinen sprechen, so meinen wir, dass oxalsaurer Kalk den Hauptbestandtheil bildet, während ganz gewöhnlich daneben Harnsäure, phosphor- und kohlensaurer Kalk, Magnesiumsalze, Sulphate und Xanthin gefunden werden können, und zwar nicht etwa getrennt in verschiedenen Schichten des Steines, sondern gemeinsam in einer und derselben. Daraus geht schon hervor, dass der Gegensatz zwischen lithiase acide und lithiase alcaline in dem Sinne, dass eine die andere ausschliesst, nicht vorhanden ist. Denn nichts ist häufiger als die Combination von Salzen beider Gruppen im Kern desselben Steines. Fast immer finden wir zum Beispiel neben oxalsaurem Kalk phosphorsauren und kohlensauren Kalk; sehr häufig in Phosphatsteinen harnsaure Salze; Xanthin und Cystin endlich kann in allen Arten von Steinen vorkommen.

Gerade so wie das Nebeneinander von Stoffen aller 3 Gruppen in demselben Stein den inneren Unwerth der schematischen Trennung beweist, ebenso das gleichzeitige Vorkommen von primären Steinen aus der sauren Gruppe in der einen, aus der alkalischen Gruppe in der anderen Niere. So bestand im Fall **121**.1 der rechtsseitige Nierenstein wesentlich aus Kalkoxalat, der linksseitige aus phosphorsaurem Kalk und phosphorsaurer Magnesia; im Fall **131**.11 der rechtsseitige wesentlich aus kohlensaurem Kalk, der linksseitige aus Kalkoxalat; im Fall **190**.70 endlich bestanden die Steine auf der einen Seite aus fast reinem Xanthin, die der anderen wesentlich aus Harnsäure und harnsauren Verbindungen.

Ausser den bis jetzt genannten chemischen Bestandtheilen wurde als eine bisher wohl einzig dastehende Beobachtung im Fall **158**.38 Schwefel als Steinbildner gefunden. Sämmtliche Hohlräume der Niere waren mit einer Substanz von kittartiger Consistenz ausgegossen, deren unorganische Bestandtheile (ca. 75% der Trockensubstanz),

aus einer in siedendem Chloroform löslichen Substanz bestand, welche elementarer Schwefel war. Daneben war eine geringe Menge Cholestearin vorhanden; der in Chloroform lösliche Rest bestand wesentlich aus verwester organischer Substanz.

Das organische Stroma. Das organische Stroma der Steine ist gewöhnlich nur nach Auflösung der Salze durch Färbung zur Anschauung zu bringen. In seltenen Fällen aber nimmt es einen erheblichen, schon für das unbewaffnete Auge erkennbaren Theil der Concretionen ein. So fand sich eine eigenthümliche Art von Concrementen im Fall **189**.69, bei welchem ein kirschgrosser Körper das Endstück des Ureters dicht an seinem Eintritt in die Blase verstopft hatte. Er hatte zu Pyonephrose und perinephritischem Abscess geführt. Der Ureter war in seiner ganzen Länge auf mehr als Daumendicke erweitert. Sowohl in den Hohlräumen der Niere, wie in der ganzen Ausdehnung des eitergefüllten Harnleiters fanden sich massenhafte Concretionen verschiedenster Grösse und Gestalt, von schwarzer Farbe und von der Consistenz noch nicht gänzlich erhärteten Glaserkittes, knetbar und schneidbar. Sie bestanden aus veränderten Blutgerinnseln, durchsetzt von Calcium-Carbonat und Harnsäure. Mikroskopisch zeigten sich dunkelbraunrothe körnige Massen, aus verändertem Blutfarbstoff bestehend, welche sich in Kalilauge mit gelber Farbe lösten, daneben gut erkennbare zu Schatten ausgelaugte rothe Blutkörperchen. Von derselben Constitution war das occludirende Concrement im Endstück des Ureters.

Ebenso nahm die organische Substanz einen breiten Raum in dem Falle **124**.4 ein, der eine merkwürdige Formation des dattelförmig geformten Steines zeigte. Beim Durchschneiden sah man eine dünnwandige Schale, dann folgte eine Schicht reichlicher dunkler, wie vermodert aussehender sandiger Substanz; im Centrum endlich ein relativ kleiner fester Kern, der nur an wenigen Stellen mit der Rinde durch Stützen verwachsen war. Die zwischen Rinde und Kern gelegene, wie vermodert aussehende Masse bestand wesentlich aus organischen Substanzen, durchsetzt mit Uraten, Oxalaten, Phosphaten und besonders Carbonaten. Kern und Rinde enthielten nur harnsaure Salze neben etwas Xanthin.

Wollte ich etwas über die äussere Form und Grösse der Steine sagen, so würde ich nur bekanntes wiederholen; doch kann ich es mir nicht versagen, hier die Abbildung eines enormen Uretersteines in natürlicher Grösse zu bringen, den ich mitsammt der pyonephritischen Niere und dem Ureter im Fall **187**.67 exstirpirt habe. (Textabbildung Fig. 8). Der Stein hatte die Form einer Gurke; er betrug im Längs-

Fig. 8.

Ureterstein von Ureterwand umkleidet.
Natürliche Grösse.

messer 17 cm. Der Umfang des steinerfüllten Ureters betrug 9 cm. Phosphate und Carbonate des Calcium und Magnesium mit Spuren von Cystin bildeten die Masse.

Häufigkeitsscala der verschiedenen Steingattungen. In Beziehung auf die Häufigkeitsscala der verschiedenen Steingattungen wird durchweg angenommen, dass die Harnsäuresteine an der Spitze stehen, demnächst die Oxalate kommen, in 3. Linie die Phosphate und Carbonate von Kalk und Magnesia, endlich die Xanthin-, Cystin- und Indigosteine. Für die retinirten Steine, welche Object der Operation werden, treffen diese Angaben nach unserer Beobachtung nicht zu. Wenn wir von unseren Fällen alle diejenigen ausschliessen, welche nicht ganz sichere primäre Calculosen sind, ferner 11, von denen keine Analyse vorliegt, so bleiben 49 primäre Steinfälle, deren wesentliche Bestandtheile 21 mal Phosphate und Carbonate, 16 mal Oxalate, 10 mal Harnsäure und harnsaure Salze, 1 mal Xanthin, 1 mal elementarer Schwefel waren. Demnach waren abweichend von der üblichen Vorstellung die Steine der alkalischen Gruppe mit 42,8 % am häufigsten, dann folgten mit 32,6 % die Oxalate, und schliesslich mit 20,4 % die harnsauren Steine, denen sich die seltenen Xanthin- und Schwefelconcremente mit je 2 % anschlossen. Selbst wenn wir, um jedem Einwand einer etwa erfolgten Einbeziehung secundärer Steine zu begegnen, alle mit pyonephrotischer Infection einhergehenden Fälle ausschliessen, kommen wir zu dem Resultate, dass sich unter den 33 übrigbleibenden 15 Oxalat-, 9 Urat-, 7 Phosphat- und Carbonatsteine, 1 Xanthin-, 1 Schwefelconcrement fanden, dass also auch hier die Oxalatsteine bei weitem die harnsauren überwiegen. Dieses Verhältniss mag nach Rassen und Ländern verschieden sein, z. B. sollen in Frankreich die Oxalate verschwindend selten beobachtet werden; darum möchte ich bemerken, dass mein Beobachtungsmaterial sich aus allen Theilen Deutschlands recrutirte, aus Bewohnern Russlands, der russischen Ostseeprovinzen, Finnlands, Argentiniens, dass ferner die jüdische Rasse zu 59 % daran betheiligt war. Für die nicht zur Operation kommenden Fälle von Nephrolithiasis mag die Angabe der überwiegenden Häufigkeit der harnsauren Concremente vielleicht eher zutreffen, wenigstens habe ich den Eindruck gewonnen, dass unter den spontan entleerten Steinchen sich mehr harnsaure befanden als unter den operativ entfernten. Das wäre leicht erklärlich durch ihre glatte Oberfläche und ihre grössere Weichheit, welche sie zur Spontanelimination geeigneter macht, als die Oxalate, die gewöhnlich eine rauhe Oberfläche und sehr harte Consistenz haben. Dazu kommt noch als ein weiterer Grund für die grössere Häufigkeit der Oxalate unter den operativ gewonnenen Steinen, dass die durch diese Species erzeugten Beschwerden oft viel intensiver sind, als die aus harnsauren hervorgehenden, daher häufiger zur Operation Veranlassung geben.

Betheiligung der Geschlechter. Noch in einem anderen Punkte weichen unsere Erfahrungen von den üblichen Angaben ab, nämlich in Hinsicht auf den Antheil der beiden Geschlechter an der Steinkrankheit. Durchweg herrscht die Meinung, dass die Männer in viel stärkerer Proportion zu dieser Erkrankung disponirt seien als die Frauen; im Widerspruch dazu finden sich unter unseren 60 sicheren primären Steinfällen 33 Frauen, d. h. 55 %, unter den Uretersteinen beträgt der Antheil der Frauen nahezu 53 %; unter den aseptischen mit idealer Nephrolithotomie und Nahtvereinigung behandelten 27 Fällen sind sogar 16 weibliche = 59 %.

Ursachen der Steinbildung. Ueber die Ursachen der primären Steinbildung sind wir noch vollständig im Unklaren. Für die harnsauren und oxalsauren Steine hat man sich die Vorstellung gebildet, dass sie einer mangelhaften Oxydation der

Eiweisskörper ihre Entstehung verdanken, daher sowohl bei einseitiger oder übermässiger stickstoffhaltiger Kost, als bei sesshafter Lebensweise ohne genügende körperliche Ausarbeitung entstehen. Prüft man die Einzelfälle, so trifft diese Hypothese recht selten zu. Wir finden harnsaure Steine bei armen Bevölkerungen, welche kaum Fleisch geniessen, sich vielmehr wesentlich von Kartoffeln, Brod, Polenta und Maccaroni nähren; wir finden sie bei hart arbeitenden Leuten, welche dauernd in Bewegung sind. Der Einfluss oxalsäurereicher Nahrung auf die Bildung von oxalsauren Steinen beim Menschen ist experimentell als unerheblich erwiesen worden. Ueber die Entstehung der primären Phosphatsteine wissen wir genau so wenig.

Nur das eine ist für alle Steine sicher, dass die Erblichkeit in Hinsicht auf die Disposition zur Steinbildung eine Rolle spielt. Es giebt ausgesprochen familiäre Steinerkrankungen; besonders auffällig ist mir diese Thatsache bei Harnsäure- und bei Cystinsteinen gewesen. Ebenso sicher ist es, dass Gicht, chronischer Rheumatismus, Diabetes mellitus, Nephrolithiasis und Blasensteine bisweilen in derselben Familie alterniren. (S. Fall **193**.73).

Ob subcutane Traumen zur Bildung von Nierensteinen führen, ist nicht sichergestellt, aber nicht ganz unwahrscheinlich. Zwei von unseren Beobachtungen, Fall **132**.12 und **155**.35, stützen diese Vorstellung. Man darf annehmen, dass in solchen Fällen entweder eine Gewebsschädigung der Niere stattgefunden hat mit Desquamation abgestorbener Zellen, welche das Stroma für die Steinbildung abgeben, oder dass ein Blutcoagulum mit Harnsalzen incrustirt wird. Viel häufiger ist es jedenfalls, dass Steinbeschwerden, welche im Anschluss an Traumen entstanden sind, so gedeutet werden müssen, dass ein bis dahin latenter Stein erst durch die mit dem Trauma verbundene Erschütterung und Lageveränderung zur Wahrnehmung gelangt.

Zahl der Steine. Die Zahl der in einer Niere vorhandenen Concremente ist sehr variabel; in 48 Fällen sicherer primärer Calculose fanden wir 22 mal Solitärsteine, 26 mal multiple bis zu 36 Stück. Die Beziehung der chemischen Constitution der Concremente zu ihrer Zahl ist zwar keine gesetzmässige, dennoch ergiebt sich aus der Erfahrung, dass die Oxalatsteine überwiegend als solitäre, die harnsauren und die Phosphate resp. Carbonate als multiple vorkommen. In unserem Materiale waren unter den Oxalaten 81,2 %, unter den harnsauren Concrementen 30 %, unter den Phosphaten 28,5 % Solitärsteine.

Doppelseitige Nephrolithiasis. Für die Frage nach der Häufigkeit der doppelseitigen Calculose lässt sich naturgemäss ein klinisches Material bei der Unsicherheit der Steindiagnose überhaupt nicht verwerthen. In dem unserigen betrug sie 27 %, doch mag sie wohl häufiger sein, da latente Steine sich oft der Erkenntniss entziehen. Immerhin scheint mir Legueu's Schätzung der Häufigkeit auf 50 % bei primären Steinen zu hoch gegriffen.

Bei Doppelseitigkeit der Calculose braucht die Constitution der Steine nicht dieselbe auf beiden Seiten zu sein.

So fanden wir in 2 Fällen Oxalate in der einen, Phosphate resp. Carbonate in der andern Niere. In einem 3. Falle waren auf der einen Seite Xanthin-, auf der andern Harnsäuresteine vorhanden.

Sitz der Steine. Sitz und Bildungsstätte der Steine sind in der unendlich überwiegenden Mehrzahl der Fälle die Hohlräume der Kelche, des Beckens und des Ureters; doch kommen sicher, wenn auch recht selten, Steine im Parenchym vor.

Zu einer derartigen Beobachtung hatten wir 2 mal Gelegenheit. Einmal fanden sich einige kleine Steine in die Papillarsubstanz eingebettet, rings umschlossen vom Parenchym, ausser jeder Verbindung mit den abführenden Hohlräumen, so dass sie durch besondere Incisionen senkrecht zur Ebene des Sectionsschnitts entfernt werden mussten (Fall **130.10**). In einem zweiten Falle **154.34** befand sich ein Stein in einer erbsengrossen Cyste mit seröser Flüssigkeit an der hinteren Wand der Niere in der Nähe des Hilus, während die mit Steinen erfüllten Kelche und das Becken einen ammoniakalisch eitrigen Inhalt hatten.

Unter unseren 74 Operationen fanden sich 58 mal die Steine ausschliesslich in der Niere, 8 mal waren gleichzeitig Steine im Ureter vorhanden, ebenso oft ausschliesslich in diesem, während die Niere frei von Steinen war. Die Uretersteine waren weitaus überwiegend solitär. Unter 17 Fällen von Uretersteinen (mit Hinzurechnung eines ohne Operation zur Section gekommenen Falles) wurde 13 mal nur ein Stein, 4 mal mehrere gefunden.

Von grosser practischer Wichtigkeit ist die Thatsache, dass weitaus die meisten Steine in dem untern Abschnitt des Ureters zwischen seiner Kreuzungsstelle mit der Linea arcuata pelvis und der Blaseneinmündung zu finden sind. In dem lumbaren Theile zwischen dem Ursprung aus der Niere und seinem Eintritt in das kleine Becken fanden sich unter 17 Fällen nur 2 mal Concremente; alle übrigen 15 lagen entweder ausschliesslich oder zum Theil in dem das kleine Becken durchziehenden Abschnitt des Ureters.

Die meisten befanden sich in der letzten, horizontal über den Beckenboden hinziehenden Strecke, so dass von den 14 operirten Steinen unterhalb der Linea arcuata pelvis 7 = 50 % von der Scheide oder dem Mastdarm aus gefühlt werden konnten. Von den 7 nicht entdeckten sassen 6 so tief, da sie bei genauerer Untersuchung in den Bereich des tastenden Fingers hätten fallen müssen. Sie waren nicht gefunden worden, weil bei einigen die Untersuchung unterblieben war; bei andern aber mag folgende Ursache für den negativen Befund vorhanden gewesen sein.

Es kommt gar nicht selten vor, dass Uretersteine, welche nicht fest eingekeilt sind, ihren Ort wechseln, so dass sie an einem Tage tief genug hinabgetreten sind, um gefühlt zu werden, dann wieder eine Reihe von Tagen unfühlbar sind, weil sie nach aufwärts gewandert sind. Eine Ursache für diese von mir mehrfach constatirten Lageveränderungen habe ich nicht erkennen können. Aus dieser Erfahrung geht die Nothwendigkeit einer wiederholten Rectal- resp. Vaginaluntersuchung hervor.

II. Anatomie der Steinniere.

Veränderungen der Niere durch die Calculose. Die Veränderungen, welche eine Niere unter dem Einflusse eines Steins erleidet, sind entweder aseptische oder infectiöse.

Aseptische Steinnieren. Die aseptischen bestehen in chronisch entzündlichen interstitiellen Processen der Nierensubstanz, in Retentionszuständen durch Abflussbehinderung des Secrets und hyperplastischen Vorgängen in den beiden Kapseln. Die aus der Combination dieser Factoren entstehenden Zustände sind vielseitiger Art. Will man sie in etwas schematischer Weise eintheilen, so kann man unterscheiden 1. Nieren, welche durch interstitielle Bindegewebszunahme, Periglomerulitis, perivasculäre Verdickung in

Verbindung mit mikroskopisch wahrnehmbarer Stauung in den Harnkanälen und fibro-adipöser Hyperplasie der Kapseln um $^1/_4$ bis zur Hälfte ihres Volumens vergrössert sind. 2. Nieren, welche unter Schwund ihrer epithelialen Elemente und retrahirender bindegewebiger Sklerose geschrumpft, bisweilen auf mehr als die Hälfte ihres Normalvolumens verkleinert sind. 3. Nieren, welche in verschiedenen Graden hydronephrotische Veränderungen unter Verschmälerung ihres Parenchyms zeigen. 4. Nieren, in welchen mit der Verödung und Schrumpfung des Parenchyms eine vom Hilus eindringende Wucherung von Fettgewebe parallel geht, welche, die Kelche umwachsend, in das Innere des Organs eindringt und das Parenchym substituirt. So kann die Niere in ein solides Lipom umgewandelt werden, welches nur einen kleinen centralen Hohlraum einschliesst, in dem sich der Stein befindet. Ein solches Specimen findet sich im Falle **175.55** beschrieben und Tafel X Fig. 1 abgebildet.

Wenn wir diese Formen mit kurz verständlichen Namen belegen wollen, so würden wir sie als grosse feste Steinnieren, als geschrumpfte Steinnieren, als hydronephrotische Steinnieren mit oder ohne Vergrösserung und als lipomatöse Steinnieren bezeichnen. Auf Grund der interstitiellen Bindegewebszunahme fühlt sich der Regel nach eine Steinniere härter an, als normal, so dass man aus der Consistenzvermehrung des freigelegten Organs mit einer gewissen Wahrscheinlichkeit auf das Vorhandensein eines Steines schliessen kann, besonders wenn sich gleichzeitig die alsbald zu erwähnenden Veränderungen an den Kapseln finden. Doch darf nicht unerwähnt bleiben, dass ich einige Male Steinnieren begegnet bin, welche nach keiner Richtung für Gesicht oder Gefühl sich von normalen unterschieden

Von grosser practischer Bedeutung sind die in der grössten Zahl der Fälle vorhandenen Kapselveränderungen, welche in einer fibrolipomatösen Verdickung und Verhärtung der Fettkapsel, in einer fibrösen Dickenzunahme und Trübung der Capsula propria und in einer innigen Verwachsung resp. Verschmelzung beider, sowie der Fibrosa mit dem Parenchym bestehen. Besonders ausgebildet findet man oft eine Anhäufung harten körnigen Fettes am Hilus als Umkleidung des Beckens. Bisweilen kann diese Fettanhäufung einen völlig lipomartigen Charakter annehmen, so dass man von einem Hiluslipom sprechen kann. In unserem Fall **134.14** erreichte ein solches Lipom Hühnereigrösse und war als ein harter Tumor durch die Bauchdecken hindurch fühlbar. Es ist begreiflich, dass bei Unkenntniss dieses Vorkommnisses folgenschwere diagnostische Irrthümer entstehen können, sofern man bei der Combination eines palpablen Tumors mit Hämaturie leicht zur Annahme einer bösartigen Neubildung verleitet werden kann. Die nicht selten sehr innige Verschmelzung zwischen beiden Kapseln kann Schwierigkeiten bei der operativen Mobilisirung der Niere bereiten; die Ablösung der Fettkapsel kann dann häufig nicht auf stumpfem Wege ausgeführt werden; unsanfte Versuche einer stumpfen Lösung haben leicht eine unbeabsichtigte Trennung der Capsula fibrosa von der Niere zur Folge, welche durchaus zu vermeiden ist. Eine fernere operative Schwierigkeit kann aus einer Fortsetzung der sklerosirenden Kapselprocesse auf das die Stielgebilde umhüllende und verbindende Bindegewebe erwachsen. Durch diese Veränderungen wird der Stiel starr, undehnbar und verkürzt, so dass ein Hervorziehen der Niere an die Oberfläche erschwert oder unmöglich wird.

Die hydronephrotischen Folgezustände der Lithiasis führen selten zu grossen Geschwülsten, weil das sklerotisch veränderte Gewebe im Verein mit der verdickten fibrösen Kapsel einer starken Dehnung Widerstand leistet. Deshalb bleiben meistens

auch in den vorgeschritteneren Fällen die durch Bindegewebsneubildung besonders widerstandsfähig gewordenen Columnae Bertini als derbe Scheidewände zwischen den erweiterten Kelchen bestehen. Dass die hydronephrotische Umwandlung bis zur Bildung eines einkammerigen dünnwandigen blasigen Sackes vorschreitet, wie wir es bei Hydronephrosen aus anderer Ursache oft beobachten, ist bei der Calculose selten. Einen derartigen Fall findet der Leser im Falle **168.48** beschrieben.

Inficirte Steinnieren. Die inficirten Steinnieren zeigen alle diejenigen Veränderungen, welche in den Capiteln der Pyelonephritis und der Pyonephrose beschrieben sind. Der Weg der Infection ist häufig ein hämatogener; meistens kennen wir die Infectionsquelle nicht, manchmal entspringt sie acuten Infectionskrankheiten, wie Typhus, Variola, Masern etc. Verhältnissmässig selten ist die Abhängigkeit einer Infection von der Einführung eines Instrumentes in die Blase in einwandsfreier Weise darzuthun. Dieser Vorgang wird durch eine unserer Beobachtungen (Fall **179.59**) auf das eindeutigste illustrirt. Der Patient, welcher bei voller Gesundheit und völlig klarem Urin einige Male Harnblutung in Folge eines Uretersteines gehabt hatte, erkrankte unmittelbar nach einer von specialistischer Seite ausgeführten Cystoskopie mit Schüttelfrösten und hohem Fieber, welche bis zum tödtlichen Ausgang anhielten, der auch durch die Nephrotomie nicht abgewendet werden konnte. Die Niere fand sich im Zustande acuter Pyelonephritis; im Ureter steckte dicht an der Blasenmündung ein Stein.

Infectiöse Peri- und Paranephritis. Unter den Folgezuständen, welche sich der Infection der Steinnieren anschliessen können, bedürfen die Peri- und Paranephriten einer besonderen Erwähnung. Sie treten in zwei Formen auf: entweder als acute eitrige oder als chronisch granulirende. Die Entstehung dieser Complication pflegt auf 3 verschiedene Weisen zu Stande zu kommen. Entweder perforirt der Stein die Nierensubstanz wie in den Fällen **169.49** und **195.75**, oder es kommt im Grunde eines Kelches zur Ulceration, welche die Oberfläche erreicht und auf die fibröse Kapsel übergreift, oder ein pyelonephritischer Parenchymabscess der Rinde perforirt die Kapsel (s. Fall **197.77**). Sind diese Vorkommnisse gewöhnlich, so gehört eine von uns im Falle **176.56** beobachtete Entstehungsweise zu den grössten Seltenheiten. Hier war eine ausgedehnte perinephritische Phlegmone durch eine ulcerative Perforation des Nierenbeckens zu Stande gekommen.

Das Bild der chronischen granulirenden Form der Perinephritis ist ein zweifaches, je nachdem die verdickten Kapseln einem weiteren peripheren Vordringen der auf der Oberfläche der Niere sich ausbreitenden Granulationen einen Wall entgegensetzen, oder selbst von den andrängenden Granulationsmassen durchsetzt werden. Dann kann es seltsame Bilder geben, welche in der regellosen Durchsetzung der schwartig veränderten Gewebe mit verfetteten Granulationsgängen täuschend der Actinomycose ähneln. So fanden sich in unserem Fall **165.45** die zu einer homogenen milchweissen, knorpelähnlichen Platte von 3 cm Dicke verschmolzenen Kapseln von unzähligen schwefelgelben Herden und unregelmässig gewundenen Gängen durchsetzt, deren Inhalt aus theils verfettetem, theils hämorrhagischem schlotterigem Granulationsgewebe bestand. Dieser Process hatte von einer 3 cm breiten Stelle des convexen Randes seinen Ursprung genommen, wo die Nierenoberfläche in Granulationsgewebe umgewandelt war, das auf der einen Seite mit einem ulcerirten Kelche in Verbindung stand, auf der andern sich in das System perinephritischer Granulationsgänge fortsetzte.

III. Diagnose der Nephrolithiasis.

Die Diagnose der Nieren- und Uretersteine gehört zu den schwierigsten Aufgaben auf dem an diagnostischen Fallstricken überreichen Gebiete der Nierenpathologie. Abgesehen von den nur ausnahmsweise wahrnehmbaren pathognomonischen Symptomen der Fühlbarkeit eines Steines, der Empfindung des Reibens mehrerer an einander stossender oder eines distinkten Schattens im radiographischen Bilde ist kein einziges subjectives oder objectives Zeichen für sich allein so eindeutig, dass es Irrthümer ausschlösse. Aber auch die combinirte Betrachtung der gesammten Krankheitsäusserungen ermöglicht uns höchstens bis zu einem genügenden Maasse von Wahrscheinlichkeit vorzudringen, welches sich dann erst der Sicherheit nähert, wenn wir im Stande sind alle anderen mit ähnlichen Symptomen einhergehenden Krankheitszustände auszuschliessen. Somit ist es begreiflich, dass trotz grosser Erfahrung und gewissenhafter Untersuchung nach dem Stande unserer gegenwärtigen Kenntnisse Irrthümer noch nicht zu vermeiden sind. Insbesondere sind es gewisse mit Koliken und Blutungen einhergehende einseitige entzündliche Processe (s. Capitel XIII), und manche unter gleichen Symptomen verlaufende Hydronephrosen ohne fühlbare Volumsvergrösserung, die zu bisher unvermeidlichen Täuschungen führen. Lassen wir zunächst die durch secundäre Veränderungen der Steinniere erzeugten Pyonephrosen, Hydronephrosen und Perinephriten ausser Acht, so sind es im Wesentlichen fünf verschiedene Aeusserungen des Steinleidens, welche den Kranken veranlassen, ärztliche Hülfe nachzusuchen. Entweder ruft er uns während einer Kolik, oder er sucht nach überstandenem Anfalle Rath aus Furcht vor dessen Wiederkehr: ein anderer, der nie eine Kolik gehabt hat, verlangt die Beseitigung chronischer Nierensteinbeschwerden; ein vierter ist durch Veränderungen seines Harns beunruhigt; bei einem fünften endlich ist es das plötzliche Auftreten einer Anurie, welches alarmirend wirkt.

A. Diagnose der Nierensteinkolik.

Am wenigsten Schwierigkeit scheint dem Unerfahrenen die Erkennung einer Steinkolik zu bieten, und doch bedarf es einer Fülle von Untersuchungen und Ueberlegungen, ehe man in einem Falle, bei dem nicht gerade schon früher unter denselben Symptomen ein Abgang von Concrementen beobachtet ist, die Sicherheit gewinnen kann, dass ein Stein der Kolik zu Grunde liegt. Will man im Stande sein, nicht nur in den schulmässigen Fällen mit lückenlosem Symtomencomplex eine richtige Diagnose zu stellen, so muss man sich vor Allem von dem schematischen Bilde frei machen, welches in den Lehrbüchern immer wiederkehrt. Der Anfall braucht weder mit Frost zu beginnen, noch Uebelkeit und Erbrechen zu erzeugen; der immer wieder hervorgehobene Harndrang mit schmerzhafter häufiger tropfenweiser Entleerung kann ebenso fehlen, wie die Ausstrahlung des Schmerzes längs dem Ureter nach dem Hoden oder in das Bein. Nicht selten kann der Sitz des Schmerzes überhaupt nicht präcisirt werden, da er ganz diffuse im Leibe, bisweilen sogar contralateral am stärksten empfunden wird. Andere Male kann der Anfall nur unter der Empfindung von Stuhldrang und Blähungskolik verlaufen, oder nur ein Gefühl von Spannung und Auftreibung des Leibes erzeugen, welches auf die meistens vorhandene hartnäckige Stuhlverstopfung bezogen wird. Bei solcher Vielgestaltigkeit der Erscheinungen hat man sich in erster Reihe die Frage zu beantworten, ob wirklich eine Kolik der Niere und nicht etwa eines anderen Organs vor-

liegt, ehe man an die Erwägung herantritt, ob ihr ein Stein zu Grunde liege. Diese Forderung erscheint primitiv, ist aber nicht immer leicht zu erfüllen. Denn da man gewöhnlich weder in der Lage ist, sofort am Krankenbette eine mikroskopische oder chemische Harnuntersuchung auszuführen, noch von den schmerzgeplagten Patienten immer genaue Aufschlüsse über voraufgegangene oder gegenwärtige Krankheitserscheinungen erhält, gehört eine Verwechselung mit Koliken aus anderen Ursachen, wie Gallensteinen, Pankreas- und Wurmfortsatzerkrankungen, Darmverschluss-, Magen- und Duodenalgeschwüren nicht zu den Seltenheiten.

Differentialdiagnose zwischen Nierenkoliken und Koliken anderer Unterleibsorgane. Für die am häufigsten in Frage kommende Unterscheidung zwischen Gallen- und Nierenkoliken wird es, abgesehen von der Urinuntersuchung, bei fehlendem Icterus und unvergrösserter Gallenblase wesentlich auf eine genaue Feststellung des Ortes der grössten Druckempfindlichkeit ankommen. Schmerzt nur der Druck auf das Hypochondrium, während die Lumbalgegend unempfindlich bleibt, dann kann bei rechtsseitiger Kolik wegen der Uebertragung des Drucks von der Leber auf die Niere aus der Schmerzäusserung nicht erkannt werden, welches Organ das leidende ist. Diese Schwierigkeit ist häufig durch eine Untersuchung in linker Seitenlage zu umgehen, weil dann die Gallenblase mit der Leber etwas medianwärts sinkt und sich genügend von der Niere entfernt um einen gesonderten Druck auf jedes der beiden Organe ausüben zu können.

Die Unterscheidung zwischen fieberlosen Appendiciten ohne Exsudat und solchen Nierenkoliken, bei welchen der Druckschmerz nur an dem Kreuzungspunkte des Harnleiters mit der Linea arcuata pelvis empfunden wird, kann sehr schwierig sein, weil dieser Punkt beinahe mit dem Druckschmerzpunkt eines entzündeten Wurmfortsatzes zusammenfällt, der in der Mitte zwischen Nabel und oberen vorderen Darmbeinstachel getroffen wird. Massgebend für die Diagnose der Wurmfortsatzkolik sind die Fühlbarkeit eines verdickten oder während der Untersuchung sich steifenden Wurmfortsatzes, die gewöhnlich unter der palpirenden Hand eintretende reliefartige Blähung und Steifung des ileococalen Darmabschnitts, und ein vermehrter Indicangehalt des Urins, während eine ausgesprochene Druckschmerzhaftigkeit der Niere oder des rectal resp. vaginal palpirbaren Ureterabschnitts für einen renalen Ursprung des Schmerzanfalls spricht.

Liegt aber der Wurmfortsatz abnorm tief im kleinen Becken, dann kann durch Fortleitung der Entzündung auf den Bauchfellüberzug der Blase Harnzwang und Dysurie hervorgebracht werden, welche in Verbindung mit den Kolikschmerzen und dem Erbrechen selbst Patienten täuschen können, welche früher schon Nierensteinkoliken durchgemacht haben. Einen solchen Irrthum beobachtete ich bei einer Dame, welche ein Jahr nach einer linksseitigen Nierenkolik mit Steinabgang von einem Schmerzanfalle auf der rechten Seite betroffen wurde, den sie mit voller Sicherheit als Nierenkolik ansprach, da er sich in Hinsicht auf Uebelkeit, Erbrechen, Mictionsbeschwerden, Sitz und Heftigkeit des Spontanschmerzes nicht von dem früheren unterschied. Bei der Operation fand sich der perforirte ungewöhnlich lange Wurmfortsatz in der Tiefe des kleinen Beckens, zwischen dem rechten Rand des Uterus und der Blase. Auch das Vorhandensein oder Fehlen von Fieber beim Einsetzen der Kolik ist nicht ausschlaggebend; es kann bei Wurmfortsatzaffectionen fehlen, bei Steinkoliken vorhanden sein.

Die nicht seltene Verwechselung von Nierensteinkolik mit vollständiger oder unvollständiger Darmocclusion findet ihre Erklärung darin, dass in vielen Fällen zugleich

mit der Nierenkolik eine reflectorische Darmlähmung mit unüberwindlicher Stuhlverstopfung und starkem Meteorismus auftritt, in anderen ein vergeblicher häufiger Stuhldrang die quälendste Erscheinung ist. Uebelkeit und Erbrechen erleichtern die Täuschung. Mir sind auf Grund solchen Irrthums verschiedene Male Fälle zur Laparotomie wegen vermeintlichen Darmverschlusses überwiesen worden, in denen es sich um nichts anderes als eine Nierensteinkolik handelte. Massgebend für die Unterscheidung von Darmverschluss ist es, wenn Darmreliefs trotz lebhafter Kolikschmerzen fehlen, und diese in Bezirke ausstrahlen, welche bei Darmocclusionen nie betroffen werden, wie Oberschenkel, Glutealgegend, Hoden, Scheide.

Eine sichere Differentialdiagnose zwischen Pankreassteinkoliken und Nephrolithiasis dürfte nur auf Grund der Urinuntersuchung möglich sein. Bei jenen fehlen die für diese charakteristischen Blutkörper im Urin, dagegen kann nach meiner Beobachtung mit jedem Anfalle Zucker auftreten. Vor der Verwechselung mit den bei Pankreascysten auftretenden kolikartigen Schmerzen schützt der palpatorisshe Nachweis der Geschwulst. Wegen der Möglichkeit dieser und anderer Irrthümer ist die Inspection und Palpation des entblössten Körpers in jedem Falle von Unterleibskolik unerlässlich.

Werthvolle Hinweise auf den renalen Ursprung einer Kolik sind Empfindlichkeit der Niere bei bimanuellem Druck oder bei brüskem Stoss mit dem Finger gegen die Kreuzungsstelle des unteren Randes der 12. Rippe mit dem Aussenrande des grossen Rückenstreckers, sowie Ausstrahlung des Spontanschmerzes nach dem Hoden, der Blase, dem Beine oder der Scheide. Leider aber fehlen diese Erscheinungen recht häufig; andre Male wieder ist die Empfindlichkeit des Leibes so gross und diffus, dass eine präcise Localisirung des Schmerzes insbesondere bei aufgeregten, sensiblen oder wenig intelligenten Leuten unmöglich ist.

Bisweilen hört man von den Patienten berichten, dass sie Sand oder Blut im Urin beobachtet hätten. Solche Angaben müssen mit grosser Vorsicht aufgenommen werden. Denn häufig entspringen sie einer Täuschung durch das veränderte Aussehen des Urins, welches aus der allen Gattungen von Unterleibskoliken gemeinsamen reflectorischen Herabsetzung der Harnmenge hervorgeht.

Der Urin wird spärlich, hochgestellt, reich an harnsauren Salzen, welche beim Erkalten einen Niederschlag bilden, der oft ebenso fälschlich von den Patienten für Sand ausgegeben, wie die dunkle Farbe des Urins auf Blutgehalt zurückgeführt wird. Als Sand dürfen nur körnige Beimischungen anerkannt werden, welche sofort nach der Miktion wahrgenommen werden; die Beimischung von Blut wird erst glaubwürdig, wenn der Pat. beobachtet hat, dass sich nach dem Sedimentiren eine Blutschicht am Boden des Gefässes gebildet hat.

Mit grösserer Wahrscheinlichkeit als die bis jetzt genannten Zeichen deuten auf die Niere als Ausgangspunkt der Kolik palpable Veränderungen dieses Organs in Beziehung auf Lage oder Grösse, sowie pathologische Bestandtheile des Urins. Trotzdem darf man nicht vergessen, dass selbst diese Kriterien nicht absolut beweisend sind, daher in complicirten Fällen auf eine falsche Fährte locken können. Das habe ich selbst erfahren, als ich eine Patientin mit einer rechtsseitigen Nierenvergrösserung und Koliken in Behandlung bekam, deren Ursache durch den Abgang von Gallensteinen klar wurde. Bei einem anderen Kranken, bei dem die mikroskopische Harnbeschaffenheit im Verein mit der Angabe früherer Steinabgänge über das Vorhandensein einer

Nephrolithiasis keinen Zweifel liessen, trat eine rechtsseitige Kolik auf, welche vom Arzt und Patienten so lange als Nierenkolik aufgefasst wurde, bis ein Exsudat den Wurmfortsatz als Ausgangspunkt sicher stellte. Sehen wir aber von solchen Ausnahmen ab, dann genügen doch in der überwiegenden Mehrzahl der Fälle die aus den Angaben der Patienten, aus der Palpation, aus der Harnuntersuchung gewonnenen Kriterien für die Entscheidung, ob im gegebenen Falle die Niere oder ein anderes Organ der Sitz der Krankheit ist.

Weitaus schwieriger aber als die Entscheidung dieser Vorfrage ist die Erkenntniss des Krankheitszustandes, welcher einer Nierenkolik zu Grunde liegt. Zwar können je nach der Verschiedenheit des Grundleidens auch die objectiv nachweisbaren Veränderungen an den Harnorganen oder Sekreten verschieden sein. Aber selten sind diese Veränderungen so eindeutig, dass aus ihnen ohne weiteres die besondere der Kolik zu Grunde liegende Krankheit erkannt werden könnte. Denn nicht nur dass sich bei den verschiedenartigsten kolikerzeugenden Affectionen des Harnapparats die objectiv erkennbaren Veränderungen gleichen können, gehen sogar Koliken aus gleicher Ursache durchaus nicht immer mit gleichartigen Befunden einher. Bei diesem Mangel specifischer Unterscheidungsmerkmale kann eine Steindiagnose nur dann als genügend gesichert gelten, wenn wir im Stande sind, alle anderen zur Nierenkolik führenden Krankheitszustände auszuschliessen. Somit ist die Steindiagnose im Wesentlichen eine Ausschlussdiagnose. Es ist daher erforderlich, an dieser Stelle einen flüchtigen Blick auf die mit Koliken einhergehenden Nierenkrankheiten zu werfen.

Ueberblick über die mit Koliken einhergehenden Nierenkrankheiten. Koliken der Niere und des Ureter entstehen stets durch eine acute Steigerung des Binnendrucks dieser Organe. Diese Drucksteigerung kann sowohl durch eine plötzlich eintretende Abflusshemmung zu Stande kommen, wie auch bei ungehindertem Abflusse durch alle acuten Processe, welche zu einer schnell wachsenden Spannung der fibrösen Kapsel führen. Demnach zerfallen die kolikerzeugenden Nierenkrankheiten in solche mit gehindertem und solche mit freiem Abfluss.

a) Koliken bei Abflusshindernissen aus der Niere. Das grösste Contingent stellt die Nephrolithiasis, nicht nur weil sie die häufigste Nierenkrankheit ist, sondern auch weil calculöse Nieren mehr als andere zeitweilig auftretenden mechanischen Abflussstörungen ausgesetzt sind. Der Anfall tritt auf, wenn entweder ein Stein das Ureterlumen verlegt, oder die neben einem Steine gewöhnlich noch vorhandene aber dauernd verengte Passage durch hyperämische Schwellung der Schleimhaut plötzlich unterbrochen wird. Solche schnell auftretenden und schnell verschwindenden Schwellungszustände entstehen am häufigsten unter dem Einflusse prämenstrueller Congestion, sexueller Aufregung, Alcoholgenuss, Erkältung oder durch venöse Stauung in Folge von Gas- und Stuhlanhäufung in den Därmen.

Eine zweite fruchtbare Quelle für Koliken durch Abflusshemmung liefern die Wandernieren durch temporäre Verziehung und Abknickung des Ureterhalses. Nächst diesen sind es die Hydronephrosen, welche am häufigsten zu Koliken führen, wenn das Anwachsen der durch mechanische Entleerungshindernisse bedingten Retention eine starke intrarenale Spannung erzeugt hat.

Auf die nämliche Ursache ist ein Theil der bei Pyonephrosen entstehenden Schmerzanfälle zurückzuführen. Aber hier kommen neben Verziehungen und entzündlichen Verengerungen des Ureters bisweilen noch temporäre Verstopfungen seines Lumens

in Betracht, erzeugt durch grosse Eiterpfröpfe, welche durch langen Aufenthalt in den Kelchhöhlen eine concentrische Schichtung und ein festes Gefüge erhalten haben.

Auf ähnlichen mechanischen Momenten beruhen die meisten Koliken im Verlaufe der Tuberculose des Harnapparates sei es, dass die tuberculöse Ureteritis durch Verengung des Lumens zur Stauung in der Niere führt, sei es, dass bröcklig käsige Massen aus den Cavernen die Passage verlegen.

Auch die Koliken bei malignen Tumoren verdanken in ihrer überwiegenden Zahl ihre Entstehung mechanischen Ursachen. Fast immer handelt es sich um verstopfende Blutgerinnsel, ganz ausnahmsweise um abgestossene Geschwulstpartikel bei Papillomen des Nierenbeckens oder des Ureters.

In gleicher Weise wie Steine, Blutgerinnsel, Eiterpfröpfe, Käsebröckel können Parasiten zum kolikerzeugenden Abflusshinderniss werden.

b) Koliken bei freiem Abfluss aus der Niere. Während die Pathogenese der Koliken bei den bisher genannten Krankheitszuständen leicht erkennbar ist, sind die bei Nierenkrankheiten ohne Abflusshindernisse vorkommenden Schmerzanfälle bisher zu wenig gewürdigt, weil ihre Entstehungsbedingungen nicht verstanden wurden. Sie kommen nicht durch Harnstauung zu Stande, sondern durch alle andern von einer Verlegung der Abflusswege unabhängigen Einflüsse, welche geeignet sind, schnell eine starke Drucksteigerung im Parenchym herbeizuführen. Solche spannungserhöhenden Momente sind acute Congestionen, anfallsweise auftretende Entzündungsschübe, Blutergüsse in das Parenchym. So erklären sich die Koliken in den Anfangsstadien der Tuberculose durch die mit der Tuberkeleruption einhergehende starke Congestion, der häufig eine Blutung folgt, ganz analog den gleichen Erscheinungen im Initialstadium der Lungentuberculose. Auf dieselbe Ursache sind die seltenen Fälle von Koliken ohne Hämaturie bei gefässreichen Nierentumoren zurückzuführen, welche zu Blutergüssen in das Geschwulstgewebe führen. Vor allem aber werden Koliken ohne Abflusshindernisse bei gewissen, anfallsweise exacerbirenden chronischen Entzündungsprocessen der Niere beobachtet, welche weitaus am häufigsten durch Verwechselung mit Nierensteinkoliken zu Eingriffen Veranlassung geben, bei denen der Operateur zu seiner Ueberraschung keinen Stein findet. Ueber diese steinvortäuschenden entzündlichen Processe findet der Leser Näheres in Capitel XIII.

c) Koliken bei Krankheitszuständen des Ureters. Haben wir aus diesen Darlegungen erkannt, dass den Kolikanfällen die allerverschiedensten Processe in der Niere selbst zu Grunde liegen können, so darf auch nicht vergessen werden, dass derselbe Symptomcomplex durch primäre Erkrankungen der Harnleiter zu Stande kommen kann, wie umschriebene Stenosen, adhäsive Verziehungen in Folge benachbarter Entzündungsprocesse, primäre Ureteritis, papilläre Geschwülste. Einmal habe ich das Auftreten von Nierenkoliken nach vaginaler Hysterectomie beobachtet, bei der eine Beschädigung der Ureterwand durch Klemmzangen stattgefunden hatte. Nach Abstossung des Quetschschorfes bildete sich eine seitliche Fistel, deren Spontanheilung zur Stenose führte. Auch nach Vaginafixation habe ich Verziehung des Ureters mit nachfolgenden Koliken gesehen.

Man hat demnach bei der Forschung nach den Ursachen einer Kolik sein Augenmerk auch auf vorangegangene gynäkologische Operationen zu richten. Die durch die seltene primäre Ureteritis hervorgerufenen krampfhaften Schmerzanfälle lassen sich von Nierensteinkoliken nicht unterscheiden. Die Unterscheidung von Nierensteinen kann

besonders schwierig, ja unmöglich bei einer Form der Ureteritis sein, bei welcher mit den Koliken Concremente ausgestossen wurden, die sich im Harnleiter selbst durch kalkige Inkrustationen vegetirender Zooglöenhaufen bilden. Ganz selten geben primäre Stricturen des Ureters Anlass zu Koliken. Eine tuberculöse Stenosirung des Ureters ist fast nie ein primäres Leiden, sondern ein Folgezustand einer von der Blase aufsteigenden oder von der Niere absteigenden Ureteritis. Ihre Diagnose fällt daher mit der der Blasen- oder der Nierentuberculose zusammen.

Bei den Kolikanfällen in Folge von Ureterverschluss lässt sich gewöhnlich nicht entscheiden, ob neben der Niere auch der Ureter an der Schmerzerzeugung betheiligt ist; eine eigenartige Erfahrung hat uns gelehrt, dass auch Koliken von dem Ureter selbst ohne Mitwirkung der Niere ausgelöst werden können. Bei einem Falle von Pyonephrose mit Steinverstopfung des Ureters nahe der Blasenmündung wiederholte sich eine heftige Kolik noch einmal nach der Exstirpation der Niere. In Folge dessen wurde die Entfernung des gesammten Ureters ausgeführt, wobei sich zeigte, dass er in ganzer Ausdehnung, von seinem unterbundenen renalen, bis zu seinem occludirten vesicalen Ende, durch eine stagnirende Eitersäule zu einem stark muskulösen Rohr von Mastdarmdicke ausgedehnt war. Die Spannung seiner Wandungen durch den Flüssigkeitsdruck hatte genügt, eine Kolik hervorzurufen, welche nicht blos im Ureter, sondern auch in der entsprechenden Hälfte der Blase und der Harnröhre empfunden wurde.

Differentialdiagnose zwischen Steinkoliken und Nierenkoliken aus anderen Ursachen. Um berechtigt zu sein unter den vielen Nierenkrankheiten, welche einer Kolik zu Grunde liegen können, die Diagnose auf Stein zu stellen, muss man bei dem Mangel specifischer Merkmale im Stande sein, die anderen in Frage kommenden Ursachen auszuschliessen. Bei der Unzuverlässigkeit dieses Verfahrens würden noch viel häufigere Irrthümer vorkommen als thatsächlich passiren, wenn uns nicht der Umstand zu Hilfe käme, dass unter allen Nierenkrankheiten die Calculose die ergiebigste Quelle für Koliken ist.

Bei intermittirenden Hydronephrosen dislocirter Nieren, bei Pyonephrosen, bei fühlbaren malignen Tumoren gelingt es verhältnissmässig leicht, Steine auszuschliessen. Bei den erstgenannten fühlen wir während des Schmerzparoxysmus die Vergrösserung der dislocirten Niere und constatiren nach Beendigung des Anfalles ihre Abschwellung oder ihre Rückkehr zum normalen Volumen. Bei Pyonephrosen finden wir die Combination eines Tumors mit Entleerung eines eiterhaltigen Urins, der sich bisweilen mit Eintritt der Kolik auffallend klärt, mit ihrem Nachlass stärkere Eitermengen, bisweilen feste Eiterpfröpfe erkennen lässt. Bei der durch maligne Tumoren erzeugten Kolik treffen wir meistens die Vereinigung von Hämaturie und palpabler Geschwulst. Die Blutung erfolgt plötzlich, meistens ohne voraufgegangene Körperanstrengung, unabhängig von der Bewegung. Die Kolik wird fast immer durch Austreibung von Coagula verursacht, welche man bald nach Beendigung des Anfalls, oder bei längerem Verweilen in der Blase später im Nachtgeschirr findet. Der Tumor ist gewöhnlich wenig oder gar nicht druckempfindlich. Ist der Nierentumor nicht palpabel, so wächst die Schwierigkeit der Unterscheidung von Steinniere. Verlief die Kolik ohne Blutung, so ist eine Neubildung mit grösster Wahrscheinlichkeit auszuschliessen; bestand gleichzeitige Hämaturie, so fallen die Charaktere der Blutung für die Diagnose ins Gewicht. Sind früher oder später nach Beendigung des Schmerzanfalls keine Coagula entleert worden, so spricht

die Wahrscheinlichkeit gegen Tumor, weil bei diesen die Kolik überwiegend häufig durch die Austreibung von Gerinnseln erzeugt wird, während sie bei Calculose ganz unabhängig von etwaiger Blutung durch das Concrement entsteht, daher ebenso bei rein flüssigem Blut wie bei unblutigem Urin auftritt. Die Blutungen sind bei Steinen selten so profuse wie bei Tumoren, treten selten so plötzlich gleich in voller Stärke ein und hören nicht ebenso unvermuthet auf, sondern haben meistens ein Stadium accrementi und decrementi. Dazu kommt als ein weiteres wichtiges Unterscheidungsmittel, dass bei Steinen im Allgemeinen die Kolikschmerzen der Blutung vorangehen, bei Tumoren fast immer erst während einer Blutung einsetzen. Dennoch darf man nicht vergessen, dass ausnahmsweise auch Steinblutungen ebenso schmerzlos, profuse und langwierig sein können, wie Hämaturien bei Tumoren.

Besondere Schwierigkeit macht die Differentialdiagnose zwischen Steinkoliken und den Schmerzanfällen im Initialstadium mancher primärer Nierentuberculosen, bei welchen die Niere noch nicht nachweisbar vergrössert ist und die Harnveränderungen übereinstimmend mit denen der Calculose nur in Beimischung einiger Leukocyten, einiger rothen Blutkörper und Spuren von Albumin bestehen. Tuberkelbacillen werden entweder gar nicht gefunden oder erst nach langen Untersuchungsreihen; ebenso wenig giebt häufig die allgemeine Konstitution einen Anhaltspunkt für die Annahme einer Tuberculose. Zeigen sich auch bei der Cystoskopie keine tuberculösen Veränderungen an der Uretermündung, und ist noch keine Verdickung des Harnleiters als Ausdruck absteigender Ureteritis vom Mastdarm oder der Scheide aus zu fühlen, so kann die Diagnose im Dunkeln bleiben, bis sie sich bei fortgesetzter Beobachtung oder durch eine provokatorische Tuberkulineinspritzung klärt.

Weitaus am schwersten, ja bis jetzt manchmal unmöglich, ist die Unterscheidung der Nierensteinkoliken von gewissen Krankheitsbildern, welche man mit den Namen der Nephralgie hématurique, der essentiellen Nierenblutungen, der Blutungen aus unveränderten Nieren belegt hat. Die Symptomatologie dieser Affectionen ist im Capitel XIII dargestellt, woselbst ich den Nachweis führen werde, dass es sich nicht, wie man bisher angenommen hat, um Schmerzen und Blutungen ohne materielles Substrat handelt, sondern dass ihnen grössten Theils chronische entzündliche Veränderungen zu Grunde liegen.

Von dieser Gruppe, welche uns grosse differentialdiagnostische Schwierigkeiten bereiten kann, ist scharf diejenige der hysterischen Nephralgien zu trennen, bei welcher weder eine materielle Grundlage, noch pathologische Bestandtheile im Urin entdeckt werden können. Das constante Fehlen von Blutkörpern und Eiweissspuren giebt die einzige Handhabe zu Unterscheidung von Steinkoliken. Aber bei dem den Hysterischen innewohnenden Triebe zur Täuschung werden dem Arzte bisweilen Fallstricke gelegt, welche eine scharfe Kritik erfordern, wenn er nicht Irrthümern unterliegen soll.

Als Paradigmen theile ich die folgenden beiden Beobachtungen mit, welche durch hysterische Verlogenheit und raffinirte Täuschungsversuche eine ganze Anzahl von Aerzten irregeführt hatten.

Eine amerikanische Dame war nach Europa gekommen um sich von heftigen Nierenkoliken mit Sand- und Steinabgängen heilen zu lassen.

Nach klinischer Beobachtung war ihr von autoritativer chirurgischer Seite auf Grund der producirten Concremente die Nephrolithotomie empfohlen worden. Da sie die Operation von mir ausgeführt zu haben wünschte, trat sie in meine Klinik ein.

Während der Beobachtung daselbst war es mir auffallend, dass der mehrmals nach Koliken erschienene Harngries nur im Nachturin gefunden wurde. Die Untersuchung dieser Concremente ergab, dass es sich um Quarzsand handelte, den Patientin Nachts dem Spucknapfe entnahm und in den Urin schüttete.

Ein zweiter Fall betraf ein junges, früh entwickeltes Mädchen von 13 Jahren, welches mir wegen Hämaturie und Nierenkoliken am Tage vor ihrer Abreise nach Karlsbad von ihrem Hausarzte vorgestellt worden war. Der Urin vom Tage vorher war diffuse schwach blutig gefärbt und bereits alkalisch zersetzt. Der mit dem Katheter entleerte Harn war sauer und frei von allen abnormen Bestandtheilen. In Karlsbad sollte unter Koliken eine grosse Anzahl von Steinen entleert worden sein. Bei einer Konsultation nach ihrer Rückkehr von der Reise wurde mir angegeben, dass seit Beendigung der Brunnenkur kein Stein mehr abgegangen, und keine Hämaturie wieder erfolgt sei. Auf meine Aufforderung Urin zu lassen, ging Patientin in ihr Schlafzimmer, verweilte dort ziemlich lange und brachte mir mit der Angabe, dass sie zu ihrer Ueberraschung eben wieder eine Hämaturie gehabt habe, in einem Wasserglase klaren Urin, auf dessen Oberfläche eine dünne Blutschicht, untermischt mit Luftbläschen schwamm. Es war mir alsbald klar, dass das Blut nach dem Uriniren hineingespien war. Bei der sofort erfolgten Untersuchung der Mundschleimheit fand ich an der Wange eine frischblutige Bisswunde, welche unzweifelhaft die Quelle für die Hämaturie abgegeben hatte. Der mir darauf vom Hausarzte zugesandte, angeblich zuletzt in Karlsbad abgegangene Stein war ein eckiges, quarzhaltiges Steinstück mit scharfen Bruchflächen. Seit einer eingehenden Unterhaltung mit der jungen Dame unter vier Augen sind nie wieder Koliken, Steine und Hämaturien erschienen. Um sich angesichts derartiger Fälle vor Verwechselung mit Nephrolithiasis zu schützen, muss man die Angaben der Kranken über Steinabgänge und Hämaturien nicht auf Treu und Glauben nehmen, sondern sich durch eigene Untersuchung von dem Verhalten des Urins und der entleerten Concremente überzeugen. Findet man in den durch Katheter gewonnenen, oder in Gegenwart zuverlässiger Personen spontan entleerten, sofort vor absichtlicher Verunreinigung geschützten Urinproben niemals Blutkörper, weder nach forcirter Körperbewegung, noch unmittelbar nach dem Anfalle, so entbehrt die Steindiagnose jeder Wahrscheinlichkeit. Es hiesse aber in den entgegengesetzten Fehler verfallen, wenn man sich verleiten liesse, den Klagen hysterischer Personen keine sorgsame materielle Prüfung angedeihen zu lassen, und dadurch reelle Krankheitszustände zu übersehen, deren Symptome nur durch die besondere Beschaffenheit des Nervensystems eine hysterische Färbung erhalten. Ich habe manchen Nierenstein bei Personen entdeckt und operirt, welche sich bis dahin mit der Diagnose der Neurasthenie und Hysterie abfinden mussten. (Vergl. Fall **144**.24 und **132**.12).

Mangel specifischer Charaktere der Nierensteinkolik. Aus diesen Ausführungen geht hervor, dass man aus den Charakteren des Schmerzes nicht erkennen kann, ob einer Nierenkolik ein Stein oder eine andere Nierenkrankheit zu Grunde liegt, da sowohl die Intensität, die Dauer, die Localisation des Schmerzanfalls als auch die äusseren Umstände, welche ihr Eintreten begünstigen, bei allen Nierenkoliken aus verschiedenster Ursache identisch sein können. Wenn man das Auftreten der Kolik nach körperlicher Bewegung oder Anstrengung als besonders charakteristisch für die Nephrolithiasis betrachtet, so ist diese Annahme für manche Fälle unzutreffend, in denen die Anfälle gerade regelmässig Nachts, bisweilen stets um dieselbe Stunde ein-

treten. (S. Fall **127**.7.) Ein von mir operirter, russischer Infanterieofficier (s. Fall **126**.6), war während der anstrengenden Dienstzeit stets frei von Schmerzen, bekam aber seine Koliken ziemlich constant, wenn er auf Urlaub in seine ländliche Heimath ging, wo er nichts that als der Ruhe pflegen.

Sind nun die objectiven Befunde während einer Nierensteinkolik für die Steindiagnose sicherer zu verwerthen als die subjectiven? Die objectiven Symptome beziehen sich auf die Harnveränderung und den Palpationsbefund an der Niere.

Diagnostische Verwerthung der Harnbeschaffenheit während und unmittelbar nach der Kolik. Aus der Harnbeschaffenheit lassen sich einige werthvolle diagnostische Schlüsse ziehen. Das Fehlen pathologischer Beimischungen während des Anfalls spricht nicht gegen Stein, da zeitweilig der Abfluss aus der kranken Niere vollständig unterbrochen sein kann. Vermag aber eine sorgfältige Untersuchung auch bald nach Beendigung der Kolik keine fremden Bestandtheile, besonders keine rothen Blutkörper zu entdecken, so liegt ein schwerwiegender Grund gegen die Wahrscheinlichkeit einer Calculose vor. Demnach ist nur ein negativer Befund kurz nach dem Anfalle gegen eine Steindiagnose zu verwerthen, während ein positiver dafür nicht sicher beweisend ist. Denn Blutkörper und Albumen können sowohl nach den Anfällen der acuten hydronephrotischen Retentionen beweglicher oder normal fixirter Nieren, wie bei nephritischen Paroxysmen auftreten. Die quantitativen Veränderungen der Harnsausscheidung, die calculöse Anurie und Oligurie finden ihre Besprechung in Capitel XII.

Diagnostische Bedeutung des Volumens der Niere während der Kolik. Wenn man auch Steinnieren von allen Grössen findet, so ist doch bei aseptischen oder wenig inficirten Zuständen ein normales oder dieses wenig überschreitendes Volumen die Regel. Grössere Geschwülste findet man fast nur bei pyonephrotischer Steinniere; grosse durch Stein erzeugte Hydronephrosen sind eine Seltenheit. Nur die calculösen Retentionsgeschwülste nehmen während der Kolik nachweisbar an Volumen zu; bei der überwiegenden Zahl der Steinkranken ist die Anschwellung im Anfalle nicht bedeutend genug, um durch die Palpation wahrgenommen zu werden. Gerade dieser negative Befund spricht zu Gunsten der Steindiagnose; findet man eine im Anfalle entstandene oder auffällig gewachsene Geschwulst, so liegt die Annahme einer intermittirenden Retentionsgeschwulst näher. War der Urin stets klar gewesen, so liegt eine Hydronephrose vor, war er vorher trüb und erst mit dem Auftreten der Geschwulst geklärt, so ist auf eine Pyonephrose zu schliessen, wobei die Frage offen bleibt ob sie eine einfache, eine calculöse oder tuberculöse ist. Je negativer der Palpationsbefund der Niere während einer Kolik ist, desto grössere Wahrscheinlichkeit hat die Annahme eines Steines. Die Tastung des Ureters durch Scheide oder Mastdarm ist nie zu versäumen mit Rücksicht auf die Möglichkeit, daselbst einen Stein zu finden.

Hinsichtlich der Mictionsstörungen wie des Harndrangs, des Brennens beim Uriniren, der Häufigkeit der Entleerung während der Steinkoliken bestehen ebenso grosse Verschiedenheiten, wie bei allen Nierenkoliken aus anderen Ursachen, so dass diese Erscheinungen sich nicht diagnostisch verwerthen lassen. Nur ein Symptom engt den Kreis der Möglichkeiten ein, da es die Calculose fast nur noch mit der Tuberculose theilt, und das ist ein ausgesprochen einseitiger Schmerz in der Blase oder der Harnröhre oder der Vulva beim Uriniren.

Resumiren wir in Kürze die Ergebnisse unserer bisherigen Ausführungen, so giebt die Combination möglichst vieler der folgenden Zeichen die grösste Wahrscheinlichkeit, dass einer Kolik Steine in einer aseptischen oder wenig veränderten Niere zu Grunde liegen.

1. In der Familiengeschichte: Nieren- oder Blasensteine, Gicht, chronischer Rheumatismus, Diabetes, Fettleibigkeit.

2. In der persönlichen Anamnese: Häufigere Druckempfindungen in der Nierengegend. Lumbago- oder ischiasartige, rheumatoide Schmerzen an der Seite der jetzigen Kolik, früher Abgang von Concrementen. Nach Körperanstrengungen bisweilen leicht blutige Färbung des Urins.

3. Harnapparat: Keine auffallende Vergrösserung der Niere im Anfalle. Schmerzhaftigkeit der Niere bei bimanuellem Druck, besonders gegen die Hilusgegend am Ende einer tiefen Inspiration. Schmerzerzeugung durch Stoss gegen die Lumbalgegend an der Kreuzungsstelle des äusseren Sacrolumbalisrandes mit dem unteren Rande der 12. Rippe. Ausgesprochener Druckschmerz des Ureters an der Kreuzungstelle mit der Linea arcuata pelvis. Schmerzhaftigkeit des Ureters bei Untersuchung von Mastdarm oder Scheide.

4. Miction: Halbseitige abnorme Empfindungen in der Blase oder Harnröhre entsprechend der Seite der Kolik.

5. Harn: Im Anfalle frei von fremden Bestandtheilen oder nur spärliche Leukocyten und rothe Blutkörper (Schatten), keine Cylinder. Nach dem Anfalle Zunahme der rothen Blutkörper, selten einige hyaline Cylinder; Spur Albumen.

B. Diagnose der chronischen Nierensteinerscheinungen.

Geht aus den vorhergehenden Ausführungen die Schwierigkeit hervor auf Grund von Kolikenfällen eine Nephrolithiasis sicher zu erkennen, so ist die diagnostische Aufgabe ungleich schwerer in den Fällen, bei denen es niemals zu Koliken gekommen war

Oertliche und irradiirte Empfindungen. Die chronischen Steinbeschwerden treten unter den verschiedensten Maskirungen auf, so dass ihre Ursache oft, ja meistens verkannt wird, bis eine Kolik oder Hämaturie die Sachlage klärt. Ihre Verwechselung mit Gallensteinen, mit chronischem Rheumatismus, mit Ischias und Lumbago ist etwas alltägliches; unter der Marke Uterin- und Adnexerkrankungen gelangen sie an die Gynaekologen; als nervöse Dyspepsien an den inneren Consulenten. Manche werden als Wanderniere behandelt, manche als chronische Blasenkatarrhe; ja nicht selten müssen sich die armen Dulder den Verdacht der Nervosität oder Hypochondrie wegen des scheinbar launenhaften Wechsels ihrer Beschwerden gefallen lassen. Die häufigste Klage bezieht sich auf einen dauernden oder intermittirenden dumpfen Schmerz oder durchfahrende Stiche oder ein nicht gerade schmerzhaftes aber unangenehmes Gefühl der Schwere und des Druckes in der Lumbalgegend. Wenn sich die Empfindungen auf diese beschränken, oder sie vorzugsweise betreffen, dann liegt der Verdacht auf eine Nierenaffection näher. Wird aber der Schmerz ausschliesslich im Bauche localisirt, sei es im Hypochondrium oder im Verlaufe des Harnleiters oder in der Magengrube oder besteht ein ausgesprochenes Gürtelgefühl rings um die Taille, dann werden Aerzte wie Kranke nicht selten auf eine falsche Fährte gelockt. Besonders führt zu Irrungen, wenn die Irradiation vorwiegend den Digestionsapparat betrifft, sei es in Form von Magenschmerzen, sei es von häufigem Erbrechen oder von Combination beider Erscheinungen. In solchen

Fällen wird nur zu oft eine Magenerweiterung oder eine nervöse Dyspepsie angenommen. Ich habe Fälle beobachtet, in denen ein Nierenstein längere Zeit hindurch keine andere für den Patienten wahrnehmbaren Erscheinungen machte als häufiges Erbrechen oder Uebelkeiten bei körperlicher Anstrengung (Fall **127**.7). Der Appetit braucht gar nicht beeinträchtigt zu sein, ein Grund mehr, um zu der Vorstellung eines nervösen Magenleidens zu gelangen. Sind wiederum Empfindungen über ausgedehntere Nervenbezirke irradiirt, z. B. über Arme, Schulterblätter, Lendengegend, Gesäss oder Oberschenkel, so werden häufig Neuralgien oder Rheumatismus diagnosticirt. Patienten erinnern sich manchmal, viele Jahre vor der sicheren Feststellung ihres Steinleidens von solchen Beschwerden belästigt worden zu sein, denen keine Wichtigkeit beigemessen wurde, weil sie für rheumatisch-neuralgische galten. Continuirliche Schmerzen in der Blase sind selten, wenn nicht Steine im Ureter, besonders in dem das kleine Becken durchziehenden Abschnitte stecken. Dann können der Seite des Steines entsprechende ausgesprochen halbseitige Blasen- und Harnröhrenschmerzen empfunden werden (Fall **180**.60, **181**.61), bisweilen auch einseitiger Schmerz in der Scheide oder dem Vestibulum, der vorzugsweise im Sitzen auftritt.

Einfluss von Ruhe und Bewegung. Bei weitaus den meisten Kranken mindern sich die chronischen Schmerzen oder verschwinden gänzlich in horizontaler Ruhelage, während sie gesteigert oder hervorgerufen werden durch active und passive Bewegungen, langes Stehen, unbequemes Sitzen oder durch das Tragen selbst leichter Gegenstände, wie z. B. einer Handtasche. Nicht nur Fahrten auf schlechtem Pflaster erzeugen oder vermehren die Beschwerden, sondern in besonderem Grade die continuirlichen leisen Erschütterungen des Eisenbahnwagens, während Seereisen ganz besonders gut vertragen werden. Manche Patienten haben einen schleichenden Gang, weil sie die Erschütterung durch festes Auftreten fürchten, andere haben das Bedürfniss beim Stehen vorwiegend das der Nierenaffection entgegengesetzte Bein zu belasten. Aber die Steigerung der Schmerzen durch Bewegung und Arbeit, das Aufhören in der Bettruhe ist nicht ganz constant. Es giebt, wie früher auch bezüglich der Koliken erwähnt, Kranke, welche ihre Schmerzen gerade regelmässig in der Nacht, ja zu bestimmten Stunden der Nacht bekommen.

Mictionsstörungen. Von Manchen wird über abnorme Empfindungen bei der Urinentleerung geklagt, über ein Gefühl von Brennen oder grosser Schärfe des Urins, welches bei einzelnen Fällen nur an einer Seite der Harnröhre oder Blase empfunden wird. Bisweilen strahlt am Schlusse der Urinentleerung der Schmerz nach der Niere aus. Bei einem meiner Patienten entstand jedesmal beim ersten Uriniren nach dem Schlafe, sei es nach der Mittagsruhe, sei es nach der Nacht, ein blitzartig durchfahrender Schmerz in der Niere von der Dauer des Bruchtheiles einer Secunde, aber von so ungeheurer Heftigkeit, dass der Patient sich von dem einen auf den andern Tag vor dieser furchtbaren Empfindung ängstigte. Die Häufigkeit der Harnentleerung ist meistens wenig vermehrt. Bei manchen Kranken tritt nur während stärkerer Schmerzen ein vermehrtes Harnbedürfniss auf. Im Gegensatz zu diesen Krankheitsbildern giebt es Steinkranke, welche kaum merkbare oder gar keine Beschwerden haben, sondern nur deshalb den Rath des Arztes nachsuchen, weil ihnen eine abnorme Beschaffenheit des Harns auffällt.

Palpationsresultate. Die bei der Nierensteinkrankheit durch Palpation nachweisbaren Veränderungen sind im Allgemeinen nicht sehr in die Augen fallend, wenn

wir von den Fällen absehen, wo der Process bis zur Ausbildung von Pyonephrosen oder Hydronephrosen vorgeschritten ist. Dann aber prävaliren diese secundären Veränderungen der Niere so sehr von dem zu Grunde liegenden Steinleiden, dass das Krankheitsbild unter dem Gesichtspunkte der Retentionsgeschwülste, nicht unter der Rubrik der Nierensteine betrachtet werden muss. In den meisten übrigen Fällen ist die Niere entweder wenig oder nicht vergrössert oder gar durch Schrumpfung verkleinert, und zwar trifft man die kleinsten Nieren bei gänzlich aseptischem Verlauf der Steinkrankheit, die grössten da, wo gleichzeitig eine pyelonephritische Infection besteht. Indessen auch bei aseptischen Steinnieren kommt ein mässiger Volumenzuwachs des Organs häufig vor, und zwar theils durch Stauungsvorgänge im Becken, Kelchen und Harnkanälchen, theils durch interstitielle Gewebszunahme. Kommt dann noch die häufig sich entwickelnde lipomatöse und sklerotische Verdickung der Fettkapsel als Folge des chronischen Reizzustandes hinzu, dann kann die Niere mitsammt ihren Hüllen immerhin um das anderthalbfache, selten stärker, vergrössert sein. Abgesehen von den calculösen Hydro- und Pyonephrosen konnten die kranken Nieren in 30 Fällen von Nieren- und Uretersteinen, welche der idealen Nephrolithotomie und Ureterolithotomie zugänglich waren, 22 mal palpirt werden, 7 mal waren sie unfühlbar, über einen Fall fehlen die Notizen. Von diesen 22 fühlbaren Nieren waren 16 linksseitig, 6 rechtsseitig, unter den fühlbaren linksseitigen waren 13 durch die Palpation als vergrössert zu erkennen und zwar meistens nur in geringem Grade, unter den 6 rechtsseitigen 4. Unter der sehr grossen Zahl der von mir beobachteten Steinkranken, von denen naturgemäss die operirten nur einen verschwindend kleinen Theil bilden, ist es mir nur 4 mal gelungen, das Vorhandensein von Nierensteinen durch die Palpation bei intacten Bauchdecken festzustellen. Einmal konnte Crepitation zahlreicher Concremente in einer sehr grossen pyonephrotischen Steinniere wahrgenommen werden, ein zweites Mal wurden deutliche harte, eckige Prominenzen eines grossen Korallensteins in einer Niere mit maximal verdünntem Parenchym bei einer ausserordentlich abgemagerten Frau gefühlt, ein drittes Mal ein harter Körper in dem erweiterten Nierenbecken einer herabgesunkenen Niere, ein viertes Mal endlich ein beweglicher harter ovaler Körper in dem etwas hydronephrotisch erweiterten Becken der rechten Hälfte einer Hufeisenniere. Umschriebene Härten, welche man hin und wieder an Steinnieren wahrnimmt, beziehen sich meistens auf knotige, sklerotische Verdickungen der Fettkapsel. Insbesonders häufig kommen diese harten Fettmassen am Hilus vor, wo sie bisweilen vollkommen geschwulstartige Lipome bilden können, die im Stande sind, falsche Vorstellungen zu erwecken. Ein solches apfelgrosses Hiluslipom, welches bei der Palpation einen steinharten Eindruck machte, liess der Fall **134.** 14 erkennen.

Druckempfindlichkeit der Niere und des Ureters. Empfindlichkeit der Niere auf Druck, besonders in der Hilusgegend, ist häufig, aber nicht constant vorhanden. Sie kommt bei nicht oder wenig vergrösserter Niere meistens erst zur Wahrnehmung bei bimanueller Compression des Organs in dem Zeitpunkt des Uebergangs einer tiefen Inspiration in die Exspirationsphase, weil dieser Moment der einzige ist, in dem der tiefste Stand der Niere mit einer genügenden Erschlaffung der Bauchdecken zusammenfällt, um durch den Druck die Niere zu treffen. Der so erzeugte Schmerz wird entweder in dieser oder im Ureterlauf, in der Blase oder dem Penis empfunden, bisweilen in der entgegengesetzten Niere. Viel häufiger als die Niere selbst ist der Ureter bei der Nephrolithiasis druckempfindlich, und zwar besonders an dem Punkte,

welcher seiner Kreuzung mit der Linea arcuata pelvis entspricht und den ich im Folgenden kurz als Kreuzungspunkt des Ureters bezeichnen werde. Diesen Druckpunkt findet man zwei Querfinger breit über der Stelle, wo eine durch die Spinae ilei anteriores superiores gehende Horizontallinie von einer Verticalen geschnitten wird, welche vom Tuberculum pubis grade nach aufwärts verläuft. Der Druckschmerz am Kreuzungspunkt hat bei Männern eine grössere diagnostische Bedeutung als bei Frauen, welche bei Adnexerkrankungen oder hysterischer Hyperalgesie des Geschlechtsapparates häufig einen intensiven Schmerz bei Druck auf dieselbe Stelle empfinden.

Untersuchung des Ureters durch den Mastdarm und die Scheide. Ebenso wichtig wie die Untersuchung des Ureters von der Bauchwand aus ist die durch Mastdarm und Scheide. Bisweilen wird auf diesem Wege ein Stein gefühlt (s. d. Fälle **180**.60, **181**.61, **182**.62, **186**.66, **187**.67, **188**.68, **189**.69), häufig eine erhebliche Differenz der Druckempfindlichkeit des Ureters an der erkrankten gegenüber der gesunden Seite erkannt. Zwei andere Befunde, welche ich an diesem Abschnitte des Harnleiters bei Nierensteinen erhoben habe, verdienen bemerkt zu werden. Einige Male konnte ich eine auffallend erhöhte reflectorische Contractilität des Ureters wahrnehmen, welcher unter leicht gleitender Bewegung der Fingerspitze eine drahtharte Consistenz annahm. In einigen anderen Fällen fand ich zugleich mit dieser Irritabilität eine Verlängerung des Rohrs in Gestalt von Schlängelungen und Windungen, welche wahrscheinlich durch wiederholte Stauungen in Folge längeren Verweilens von Concrementen in dem juxtavesicalen Endstück des Ureters vor ihrer Austreibung bedingt war. Dieses Verhalten kann zu diagnostischen Irrthümern Veranlassung geben. Wird die Curve einer solchen Schlängelung so eng, dass sich ihre beiden Schenkel berühren, und contrahiren sich deren Wandungen intensiv, so wird der Eindruck einer harten Ausbuchtung im Verlaufe des Ureters gewonnen, der die Vorstellung eines Steines hervorruft. Der Irrthum wird aufgeklärt, wenn man den Finger einige Zeit auf der harten Stelle liegen lässt, bis der Spasmus vorüber ist. Dann fühlt man deutlich, dass die für Stein gehaltene Härte aus den beiden nebeneinander liegenden Schenkeln einer Windung des Rohrs besteht. (Vergl. Fall **131**.11).

Ergebnisse der Cystoskospie. Die cystoskopische Untersuchung liefert bisweilen werthvolle Ergebnisse; sie sollte daher in diagnostisch schwierigen Fällen nicht unterlassen werden. Abgesehen davon, dass sie oft vor Verwechselungen mit primärer absteigender Nierentuberculose durch Entdeckung der für diese charakteristischen Veränderungen um die Ureteröffnungen schützt, hat sie mir mehrfach den Befund ergeben, dass die Ureterpapille auf der Seite der Steinniere sich in ihrer Configuration von der andern deutlich unterschied. Einige Male war die Papille stärker prominent, bisweilen kegelförmig, bisweilen wie eine Mamilla geformt, auf der Oberfläche mit feinen rothen Wärzchen besetzt, oder die Ureteröffnung war durch einen vielfach gefalteten Schleimhautwulst verdeckt, auf dem einmal eine kleine durchscheinende Cyste aufsass; einmal endlich ragte die Papille vollkommen geschwulstartig so weit in das Blasenlumen hinein, dass sie in demselben cystoskopischen Gesichtsfeld wie die andere erschien (Fall **180**.60). Dieser Befund stellt einen wirklichen Prolaps des Ureters dar, veranlasst durch einen Stein, der ca. 5 cm entfernt von der Blasenmündung steckte. In allen diesen Fällen von positiven cystoskopischen Befunden an der Papille handelte es sich um inficirte Steinnieren mit Entleerung trüben Urins aus der Harnleiteröffnung. Die Veränderungen sind demnach als ureteritische aufzufassen.

Veränderungen des Urins. Die wichtigste Unterlage für die Diagnose des Nierensteins ergiebt eine sorgfältige mikroskopische und chemische Urinuntersuchung; ihre Ergebnisse sind am werthvollsten und oft ausschlaggebend grade in solchen Fällen, in denen der Urin für das blosse Auge so normal und unverdächtig aussieht, dass er für den Unerfahrenen der mikroskopischen Untersuchung nicht werth erscheint. Die mikroskopische Untersuchung ergiebt fast in allen Fällen von Nierenstein, in denen der Harnabfluss nicht völlig abgesperrt ist, rothe Blutkörper, wenn nicht bei einmaliger, so doch bei systematisch wiederholter Untersuchung. Fehlen sie bei ruhigem Verhalten, so findet man sie fast immer nach anstrengender Körperbewegung. Daher sind sie häufiger im Abend- als im Morgenurin. Dieser Befund ist so constant, dass sein Fehlen ernste Bedenken gegen die Diagnose eines Nierensteins erwecken muss. Nur ist es nicht immer leicht, die Blutkörper zu finden, weil sie entweder sehr spärlich oder in Form und Farbe so verändert sein können, dass man erst lernen muss, sie als solche zu erkennen. Im makroskopisch klaren Urin kann man sie ohne Zuhilfenahme der Centrifuge nur finden, wenn man den im sterilen Spitzglase aufgefangenen Harn 24 Stunden sedimentiren lässt, bis sich eine feine Nubecula gebildet hat, von der ein Tropfen zu untersuchen ist. Dann wird man oft über die Menge der Blutkörper überrascht sein, die man bei dem unverdächtigen Aussehen des Urins nicht vermuthet hätte. In solchem Harn sind die Blutkörper häufig ganz ausgelaugt, ohne Spur von Farbstoff, zu sogen. Schatten umgewandelt, welche im Wesentlichen unter zwei Formen auftreten. Entweder sind es doppelt contourirte völlig runde Ringe mit auffallend harten, scharfen Contouren, oder man findet blasse Gebilde, kleiner als frische rothe Blutkörper, mit rundem, ovalem, pessariumähnlichen oder gefaltetem, oft ganz unregelmässigem Contour und so schwacher Lichtbrechung, dass man schon scharf hinblicken muss, um sie überhaupt zu sehen, und wenn man sie gesehen hat, als Blutkörper zu erkennen. Andere Exemplare haben ihren Farbstoff behalten, sind aber in ihrer Form durch Schrumpfung oder Fragmentation fast zur Unkenntlichkeit verändert. Daneben können sich vereinzelte Leukocyten finden. Ist dann noch etwas Albumen im Urin, wobei man einen eben wahrnehmbaren Hauch bei fractionirtem Kochen oder bei der Schichtungsprobe mit Salpetersäure nicht übersehen darf, ist ferner eine deutliche Abhängigkeit des Blutkörpergehalts von Ruhe und Bewegung erkennbar, fehlen Cylinder, oder sind höchstens vereinzelte hyaline, keine granulirten vorhanden, dann ist die Wahrscheinlichkeit eines Nierensteins eine sehr hohe. Gerade die constante Combination von klarem Urin mit ausgelaugten und frischen Blutkörpern, deren Zahl nach Körperbewegung wächst, sowie mit geringen Spuren von Eiweiss halte ich für den charakteristischsten Urinbefund bei aseptischen Steinnieren mit der selbstverständlichen Einschränkung, dass sich aus dem Urin allein überhaupt keine Diagnose auf Stein erheben lässt. Ein ähnlicher Urinbefund kommt nur noch den Tuberculosen und manchen Hydronephrosen zu, während bei Tumoren mit gleicher Harnbeschaffenheit die Abhhängigkeit des Blutkörpergehalts von der Bewegung meistens fehlt. Auch bei der Tuberculose ist diese nicht so evident wie beim Stein, und fehlt bei der Hydronephrose nicht mobiler Nieren gänzlich. Von grösstem Gewicht ist das Verhältniss der Leukocyten zu den rothen Blutkörpern. Während bei aseptischen Steinnieren, wie bei aseptischen Hydronephrosen der Gehalt an weissen Blutkörpern stets gering ist oder fehlt, wird ein leukocytenfreier Urin

bei Tuberculosen nicht beobachtet. Deshalb giebt das Fehlen oder das verschwindend spärliche Auftreten von Leukocyten bei gleichzeitiger Anwesenheit rother Blutkörper, deren Zahl unter dem Einflusse von Bewegung zunimmt, bei der Differentialdiagnose zwischen Tuberculose und Stein den Ausschlag für Calculose. Bei inficirten Steinnieren mit reichlicherer Eiterproduction hat die Beimischung von rothen Blutkörpern nicht den gleichen diagnostischen Werth, weil sich abgesehen von der Tuberculose auch bei einfachen nicht calculösen Pyeliten bisweilen rothe Blutkörper im Eitersediment finden. Ebenso stehen grobmakroskopische Blutungen an diagnostischer Sicherheit hinter den mikoskroskopischen zurück, weil es zu viele andere Ursachen stärkerer renaler Blutungen giebt, unter denen als häufigste die Tuberculose, die Tumoren und die Hydronephrosen genannt werden sollen. Ueber die leicht zu einer irrthümlichen Steindiagnose führende Combination von Blutungen mit einseitigen Koliken bei gewissen Formen chronischer Nephritis soll im Capitel XIII das Nähere abgehandelt werden. Alle Versuche, aus der Art der Blutung eine sichere Diagnose zu stellen, beruhen auf ungenügender Erfahrung. Hämaturien können bei Nierensteinen auftreten, ohne dass jemals bis dahin irgend ein anderes Steinsymptom vorhanden gewesen wäre. Sie können ebenso profuse sein wie bei Tumoren, so dass scheinbar reines Blut entleert wird, und können nach ebenso kurzer oder langer Zeit aufhören wie diese, wenn auch selten in so brüsquer, unvermittelter Weise ohne ein Stadium decrementi. Auch sind sie selten auf ein oder zwei Mictionen beschränkt wie manche Geschwulstblutungen. Sie können ebenso schmerzlos verlaufen wie die Blutungen bei Tumoren, während Tumorblutungen mit denselben Koliken einhergehen können wie Steinblutungen. So habe ich bei einer jungen Frau, welche niemals die geringsten krankhaften Empfindungen gehabt hat, eine ganz profuse, 3 Wochen lang dauernde Blutung auftreten sehen, welche mit der schmerzlosen Entleerung eines harnsauren Steinchens aufhörte. Umgekehrt kann bei Tumoren der Charakter der Blutung derselbe sein, der gewöhnlich für die Steine in Anspruch genommen wird, nämlich dauernde Beimischung geringerer Quantitäten Bluts zum Urin, so dass er entweder nur einen Stich ins röthliche oder grünliche hat oder nur bei mikroskopischen Untersuchungen Blutbeimischung erkennen lässt. Besonders habe ich dieses Verhalten bei Geschwülsten gefunden, welche polypöse Fortsätze in einen Kelch oder das Becken schicken. Ausserdem kann sowohl bei Stein wie bei Tumoren der blutige Urin mehrminder reich an Eiterzellen sein, da es häufig genug vorkommt, dass bei malignen Geschwülsten, insbesondere solchen, welche in das Nierenbecken hineinwachsen, der noch nicht von der Geschwulst ergriffene Theil der Niere pyelitische oder pyelonephritische Veränderungen aufweist. Richtig ist die Angabe, dass Blutungen aus Steinnieren häufiger als diejenigen aus anderen Ursachen von nachweisbar äusseren Einflüssen, wie activer oder passiver Körperbewegung abhängig sind; aber auch Tumorblutungen sind bisweilen denselben Bedingungen unterworfen und haben gerade dadurch im Verein mit Koliken und Unfühlbarkeit der Geschwulst zu irrthümlicher Diagnose von Nierensteinen Veranlassung gegeben. Wenn sich demnach eine sichere Differentialdiagnose zwischen Steinen und Tumoren auf Grund des Charakters der Blutung, mit Ausnahme gewisser typischer Geschwulstblutungen, nicht stillen lässt, so gilt dieses in noch viel höherem Grade von den frühen Formen der primären Nierentuberculose. Wenn keine Tuberkelbacillen gefunden werden und die Blase intact ist, kann die Unterscheidung von Steinniere au Grund des Urinbefundes gänzlich unmöglich sein. Bei der hämorrhagischen Form der Tuberculose kommen

Blutungen vor, welche an Profusion in keiner Weise den stärksten Stein- und Tumorblutungen nachstehen. (Vergl. Fall **91**.6). Ebenso giebt es in der Blutbeimischung zum Urin bei der Tuberculose alle diejenigen Abstufungen wie beim Stein. Ein negatives Moment im Urinbefund ist für die Diagnose der aseptischen Steinniere von Bedeutung, nämlich das überwiegend häufige Fehlen von Cylindern. Doch können sie im Stadium einer acuten pyelonephritischen Reizung bei Steinnieren vorkommen, wenn auch immer spärlich. Wenn aber reichlichere Mengen, insbesondere granulirter Cylinder ausserhalb dieser Perioden acuter Irritation gefunden werden, hat die Steindiagnose eine geringe Wahrscheinlichkeit. Dasselbe gilt von den Blutcylindern. Die mechanisch durch Nierenstein erzeugten Blutungen zeigen niemals Blutcylinder, weil die Hämorrhagie nicht aus dem Parenchym, sondern aus dem Becken und den Kelchen stammt. Wohl aber kann sich einmal eine hämorrhagische Nephritis in einer Steinniere entwickeln und dann Blutcylinder produciren. Die Eiweissausscheidung bei aseptischen Steinnieren wechselt zwar, doch erreicht sie selten 0,5 $^0/_{00}$; meistens zeigt der Harn nur leichte Trübungen beim fractionirten Kochen und nachfolgendem Essigsäurezusatz, bisweilen so geringen Grades, dass sie nur bei Betrachtung des Reagenzglases gegen einen dunklen Hintergrunde erkannt werden können. Eiweissgehalt von mehr als 1 $^0/_{00}$, muss abgesehen von Fällen mit starkem Blut- und Eitergehalt den begründeten Verdacht erwecken, dass es sich entweder überhaupt um kein Steinleiden, oder eine Combination von Stein mit Nephritis oder Amyloiddegeneration handelt. Neigung zur Ausscheidung crystallinischer Harnbestandtheile ist weder für die Steindiagnose, noch ihr Fehlen gegen eine solche zu verwerthen. Es giebt Leute, die ihr Leben lang harnsauren Sand produciren, ohne je einen Stein zu bekommen, und solche, welche die ganze Niere voller Steine haben, ohne jemals crystallinische Bildungen im Harn gezeigt zu haben. Unter allen unseren operirten Nierensteinen ist der Befund von Sand ein äusserst seltener gewesen. Soll aus einer übermässigen Ausscheidung von Salzen ein Stein hervorgehen, so muss erst durch einen noch nicht genügend bekannten Process die organische Substanz geliefert werden, welche die Grundlage jedes wirklichen Steines ausmacht. Es ist möglich, dass übermässige Salzausscheidungen einen irritativen Process hervorrufen können, der die organischen Producte schafft, welche dem Stein als Crystallisationscentrum dienen. Eine derartige Annahme erklärt aber nicht die ungemein zahlreichen Fälle von Steinbildung, in welchen niemals eine auffällig gesteigerte Ausfuhr von Salzen stattgefunden hat.

IV. Indicationen für die operative Behandlung der Nieren- und Uretersteine.

Bei der Erörterung der Indicationen für eine operative Behandlung der Nieren- und Uretersteine beschränke ich mich ausschliesslich auf die primäre Steinbildung und ihre Folgezustände, da secundäre Concremente als Nebenproducte der Pyonephrosen mit deren Behandlung zusammen fallen. Wollen wir uns Klarheit verschaffen, wann wir bei der Steinkrankheit zum Messer greifen sollen, so müssen wir versuchen, folgende drei Fragen zu beantworten:

1. Wann stehen wir der zwingenden vitalen Nothwendigkeit gegenüber, zu operiren?
2. Wann sollen wir trotz Abwesenheit einer unmittelbaren Gefahr für das Leben oder die Niere zur Operation rathen?
3. Wann ist es besser, von einem Eingriffe Abstand zu nehmen?

Die unabweisbarste Nöthigung zum Einschreiten wird uns von der calculösen Anurie aufgezwungen. Mag sie auf der Occlusion nur eines Ureters mit reflectorischer Functionshemmung der anderen Niere beruhen, oder auf doppelseitiger Steinverstopfung, oder einseitiger mit präexistirender Functionslosigkeit resp. Mangel der anderen Niere, so erwächst uns in jedem Falle die zwingende Pflicht, die erloschene Function der zuletzt occludirten Niere sofort auf operativem Wege herzustellen. Ist es auch durch eine Zahl einwandsfreier Beobachtungen festgestellt, dass eine totale Anurie viele Tage hindurch ertragen werden und mit dem Spontanabgange des occludirenden Steins enden kann, so ist doch die Zahl derjenigen Fälle überwiegend, in welchen es nicht zu einer spontanen Elimination des Steines kommt, vielmehr der Kranke urämisch zu Grunde geht. Diese Erkenntniss geht eindeutig aus der statistischen Erfahrung hervor. Betrug doch nach Legueu's Berechnung schon vor 10 Jahren, also zu einer Zeit, in der man sich an operative Eingriffe viel später und mit viel geringerer technischer Erfahrung heranwagte, als heute, die Heilungsziffer der operirten Anurien 66,6 %, die der sich selbst überlassenen nur 28,5 %. Ein spontaner Abgang des Steines kann allenfalls so lange erwartet werden, als noch peristaltische Contractionen des Nierenbeckens und Ureters bestehen, welche als Koliken zur Wahrnehmung kommen. Sind diese aber, wie in den meisten Fällen calculöser Anurie, alsbald nach völliger Occlusion verschwunden, dann mindern sich die Aussichten für eine Spontanheilung in dem Maasse, dass es leichtfertig wäre, durch weiteres Zuwarten einem glücklichen Zufalle Rechnung zu tragen. Berücksichtigt man, dass sich in einer durch Steinverstopfung verschlossenen Niere sehr schnell degenerative Processe der Epithelien entwickeln, welche auch nach Beseitigung des Abflusshindernisses eine Wiederaufnahme der Function unmöglich machen, so dürfen wir bei calculöser Anurie nicht zögern, sofort einzugreifen.

Eine andere Complication, welche zwingend und sofort die operative Entfernung des Steines fordert, ist die acute pyelonephritische Infection einer Steinniere, mag das Concrement im Becken oder im Ureter seinen Sitz haben. Dieser verderbliche Process, welcher mit schwerem Kranheitsgefühl, unregelmässigem pyämischem Fieber, Schüttelfrösten, bisweilen Erbrechen, Trockenheit der Zunge, häufig spontaner Schmerzhaftigkeit der Niere einhergeht und schliesslich zu einer Durchsetzung des Organs mit miliaren Abscessen führt, zwingt uns zu schnellem Handeln. Denn nicht nur die infectiös erkrankte Steinniere läuft Gefahr, einer schnellen Destruction anheimzufallen, sondern ihre Erkrankung bedroht auch die bisher gesunde Niere frühzeitig mit einer toxischen, parenchymatösen Nephritis, bedingt durch die Aufnahme septischer Substanzen in das Blut. Bei dieser eminenten Lebensgefahr ist die ausgiebigste Spaltung der Niere mittelst Sectionsschnittes und Entfernung des Steines am Platze. In solchem Falle wird man die gespaltene Niere durch Tamponade offen halten, um die Elimination der Krankheitsproducte zu befördern.

Zwang uns in den beiden eben genannten Krankheitszuständen die Lebensgefahr das Messer in die Hand, so ist es die Sorge für die Erhaltung der Niere, welche uns in allen denjenigen Fällen zum Handeln drängt, in denen der Stein durch Störung des Abflusses Retentionserscheinungen erzeugt hat. Gilt diese Nothwendigkeit schon für die selteneren aseptischen calculösen Hydronephrosen, so ist sie noch dringlicher für alle Fälle, in denen der retinirte Inhalt bereits eitrig inficirt ist. Eine Unterlassung der Steinextraction führt unter diesen Umständen zu einer langsam aber unaufhaltsam fortschreitenden Druckatrophie mit Destruction des Parenchyms. Will man die Niere

vor dem Untergange retten, so hat man einzugreifen, sobald eine auf Retention beruhende Vergrösserung des Organs erkannt werden kann, ganz unabhängig von dem Vorhandensein oder Fehlen von Beschwerden.

Unter allen Folgezuständen der Nierensteine geben am seltensten erschöpfende Harnblutungen eine zwingende Indication zur Nephrolithotomie. Viel häufiger als die Stärke des Blutverlustes drängt uns zum Einschreiten der Zweifel, ob nicht eine bösartige Neubildung oder eine Tuberculose zu Grunde liegt. Bei allen Nierenblutungen, über deren Ursache wir bei längerer Beobachtung und sorgsamster Abwägung aller Umstände keine absolute Klarheit gewinnen können, dürfen wir uns nicht bei der Vermuthung eines Nierensteines oder gar der Verlegenheitsdiagnose einer angioneurotischen Hämaturie beruhigen, sondern müssen durch eine Explorativoperation feststellen, ob ein bösartiges Leiden zu Grunde liegt, von dessen frühzeitiger Entdeckung die Zukunft des Kranken abhängt.

Bei den bisher betrachteten Aeusserungen des Steinleidens wird die Nothwendigkeit eines operativen Eingriffes auch von denjenigen anerkannt werden, welche geneigt sind, die Mitwirkung der Chirurgen auf die engsten Grenzen zu beschränken.

Wie haben wir uns nun aber gegenüber der weitaus grössten Zahl von Nierensteinen zu verhalten, bei welchen keine unmittelbare Gefahr für das Leben oder die Niere zum Einschreiten auffordert? Hier beginnt erst die Schwierigkeit der Indicationsstellung. Berechtigt uns schon das Vorhandensein eines Nierensteines an und für sich, auch bei geringfügigen oder fehlenden Beschwerden, auf einen operativen Eingriff zu dringen? Die theoretische Entscheidung dieser Frage hängt ab von der Abwägung der Operationsresultate gegen die Gefahren eines abwartenden Verhaltens. Jedem Nierensteinkranken droht das Gespenst der Anurie, jedem die Gefahr der Pyonephrose oder der Verödung des Parenchyms, keiner ist seines Lebens sicher, sobald ihn eine acute septische Pyelonephritis überfällt. Aber, sind auch alle diese Ereignisse möglich und häufig, so brauchen sie doch nicht mit Nothwendigkeit einzutreten. Ist nun die Nephrolithotomie so ungefährlich, dass wir sie mit gutem Gewissen als Prophylaxe gegen die Möglichkeit dieser üblen Folgen empfehlen dürfen? In der That bleibt die Mortalität der typischen Nephrolithotomie so erheblich gegenüber dem Maasse der Gefahr zurück, welche den nicht operirten Nierensteinkranken droht, dass das Risico gegenüber dem Gewinne geringfügig ist. Die Sterblichkeit der Nephrolithotomien bei aseptischer Calculose mit ca. 4 % ist nicht grösser, als die der bestgelungenen Reihen von Lithotripsien. Wenn kein Arzt auf den spontanen Abgang eines Blasensteines wartet, sondern ihn entfernt, sowie er entdeckt ist, weshalb sollten wir bei gleicher Gefahrlosigkeit der Operation den Nierensteinen gegenüber einen anderen Standpunkt einnehmen? So wenig nun zu bezweifeln ist, dass wir bei selbstverständlicher Berücksichtigung der aus anderen Krankeitszuständen hervorgehenden Contraindicationen durch principielles Operiren aller Nierensteinkranken einer grösseren Zahl von Menschen Leben und Gesundheit erhalten würden, so sichern doch statistische Durchschnittsresultate nicht den einzelnen Kranken vor einem Misserfolg, sind daher für seine Entschlüsse gewöhnlich unmassgeblich. Solange man einem vor die Entscheidung gestellten Patienten weder zu versichern vermag, dass er im Falle der Operation zu den 96 % geheilten und nicht zu den 4 % gestorbenen gehören wird, noch dass bei Ablehnung des Eingriffes gerade ihn die möglichen Gefahren eines zuwartenden Verhaltens treffen müssen, wird sich ein Kranker, der in unerheblicher Weise durch sein

Leiden belästigt ist, nicht leicht durch statistische Erwägungen zu einer Operation bestimmen lassen. Operative Vorschläge haben meistens erst Aussicht Gehör zu finden, wenn grössere Beschwerden bestehen oder der Kranke sich über eine abnorme Harnbeschaffenheit ernstlich beunruhigt. Dann aber ist für uns der geeignete Zeitpunkt gekommen, angesichts des durchaus problematischen Nutzens innerer Therapie auf die Operation zu dringen.

In Folgendem will ich kurz die Zustände skizziren, in denen wir versuchen sollen, den Patienten zur Operation zu bewegen, obwohl keine unmittelbare Gefahr dazu zwingt. Dieses gilt in erster Linie, wenn es sich nicht mehr um ein aseptisches Steinleiden handelt, vielmehr auf Grund einer eitrigen Trübung des Urins eine pyelitische resp. chronisch pyelonephritische Infection erkannt werden kann. Dann leitet sich die Berechtigung zum Eingreifen auch bei fehlender Nierenvergrösserung und Beschwerdelosigkeit aus der Erfahrung her, dass selbst leicht infectiöse Zustände mit der Zeit zu pyonephrotischen Retentionen, sowie chronisch interstitiellen Erkrankungen des Nierenparenchyms führen. Vor allem aber droht den Steinkranken mit Pyelitis die Gefahr der acuten infectiösen Pyelonephritis mit multipler Abscessbildung und septischer Allgemeininfection.

Auf den fruchtbarsten Boden fällt der Rath zur Operation bei denjenigen Kranken, die von häufigen frustranen Kolikanfällen gequält sind, ohne dass ein Stein zur Austreibung gekommen ist. Solch ein Kranker ist leicht von der Aussichtslosigkeit der inneren Therapie zu überzeugen, da er begreift, dass das Concrement zu gross ist, um den Ureter passiren zu können. Die häufigen schwer erträglichen Schmerzanfälle, die Aengstlichkeit, mit der die Patienten in Diät und Lebensweise dem Auftreten der Attacken vorzubeugen haben, die Nothwendigkeit einer häufigen Darreichung von Morphium in grosser Dosis, die damit verbundenen Digestionsstörungen, welche den Anfall oft lange Zeit überdauern, beeinträchtigen das Allgemeinbefinden wie den Lebensgenuss so sehr, dass eine selbst minder ungefährliche Operation als die Nephrolithotomie ihre volle Berechtigung hätte. Derselbe Standpunkt gilt für diejenigen Formen der Steinkrankheit, welche sich nicht in acuten, von gesunden Intervallen getrennten Schmerzparoxysmen äussern, sondern in chronischen, anhaltenden oder sehr häufig auftretenden Beschwerden vielfältiger Art. Hier fordert nicht so sehr die Intensität der Schmerzen eine operative Abhilfe, als ihre Chronicität, die ein dauerndes Missbefinden bedingt und nicht selten bei einigermassen nervös disponirten Individuen zu schwerer hypochondrischer Verstimmung führt. Diese chronischen Steinbeschwerden äussern sich nicht selten in so larvirter Form, dass es bisweilen allen ärztlichen Scharfblick erfordert, um das wahre Grundleiden zu erkennen. Am ehesten ist dies möglich, wenn Schmerz, Druck oder Schwere in der Nierengegend selbst gefühlt werden, weitaus schwieriger da, wo bei Fehlen dieser Localisation die Schmerzen auf weit entfernte Bezirke irradiirt werden, am schwierigsten, wenn bei Fehlen wirklicher Schmerzempfindungen die Irradiation sich auf den Digestionstractus beschränkt und sich in dyspeptischen Beschwerden, Uebelkeiten und Erbrechen äussert. Eine nicht geringe Zahl von Fällen, welche unter dem Bilde der Ischias, der lumboabdominalen Neuralgie, des Rheumatismus, der Hodenneuralgie, der nervösen Dyspepsie auftreten, sind von dem einen Punkte aus zu curiren, der Entfernung des zu Grunde liegenden Nierensteines.

Eine letzte Indication für operatives Einschreiten erblicke ich in dem Vorhanden-

sein eines vom Mastdarm oder der Scheide fühlbaren, oder eines radiographisch erkennbaren Uretersteines, da ein solcher Zustand stets mit Retention oder Infection der Niere endet.

Wenn nun die Berechtigung zum operativen Vorgehen gegen diese nicht mit unmittelbarer Lebensgefahr verbundenen Zustände in der geringen Gefahr der Nephrolithotomie begründet ist, so sollte doch auch die Frage nach der Dauerhaftigkeit der Resultate nicht ohne Einfluss auf unser Handeln sein. Leider aber fehlen bisher ziffernmässige Daten über die Häufigkeit der Steinrecidive in statistisch brauchbarem Umfange; doch sind sie nach meinen eigenen Erfahrungen bei harn- und oxalsauren Steinen selten. Immerhin darf uns die Möglichkeit eines Recidivs so wenig hindern, einen Nierenstein zu entfernen, wie sie uns von der Operation eines Blasensteines abhält. Denn jedenfalls werden wir nach Extraction eines Nierenconcrements viel eher auf diätetischem oder medicamentösem Wege seiner Neubildung vorzubeugen vermögen, als bereits vorhandene zur Elimination zu bringen; gelingt dieses aber nicht, dann ist nach meiner Erfahrung die Wiederholung der Nephrolithotomie an derselben Niere ebenso gefahrlos ausführbar wie die primäre.

Ist somit bei den bisher genannten Kategorien ein actives Vorgehen theils unabweisbar, theils dringend zu empfehlen, so befinden wir uns in entgegengesetzter Lage gegenüber einer gewissen Form des Steinleidens, bei welcher der Patient nicht selten die Operation fordert, aber wir sie verweigern sollten. Das sind diejenigen Fälle, in welchen unter häufig auftretenden Koliken fast jedes Mal kleine nicht facettirte Steinchen abgehen, während in den Pausen völliges Wohlbefinden und klarer aseptischer Harn ohne Formelemente vorhanden ist. Hier wechselt eine immer wiederholte Neubildung von Concrementen mit ihrer periodischen Ausstossung. Die Operation würde nutzlos sein, weil sie keinen retinirten Stein zu Tage fördern würde und der Disposition zur Bildung neuer nicht entgegentreten könnte. Unter diesen Umständen hat man sich auf eine Veränderung der Lebensweise zu beschränken, welche diesen Formen gegenüber manches zu leisten vermag.

V. Technik der Nierensteinoperationen.

Freilegung der Niere. Um die Niere zum Zwecke einer Steinoperation freizulegen, muss die Bauchwandincision eine genügende Länge und geeignete Richtung haben um uns zu ermöglichen, das mobilisirte Organ an die Oberfläche zu heben und den Anfangstheil des Harnleiters wie die grossen Stielgefässe dem Auge und den Fingern zugänglich zu machen.

Schnittrichtung. Deshalb reicht der wenig Raum schaffende Simon'sche Längsschnitt für diesen Zweck um so weniger aus, als gerade bei steinkranken Nieren eine schonende Aushülsung und Luxation häufig besonderen Schwierigkeiten begegnet durch Verwachsungen zwischen den Kapseln und Undehnbarkeit des Stiels wegen Sklerose seiner Umhüllungen. Für die meisten Fälle eignet sich ein Schrägschnitt, der von dem Kreuzungspunkt des äusseren Randes des grossen Rückenstreckers mit der 12. Rippe nach vorn und abwärts bis zu einem Punkte verläuft, der 2 bis 3 Querfinger breit median vom oberen vorderen Darmbeinstachel liegt. Diese Schnittrichtung hat den Vortheil, sofort den oberen Abschnitt des Harnleiters freizulegen. Ist es wünschenswerth, diesen weiter abwärts in ganzer Ausdehnung bis zur Blase zu

verfolgen, so braucht die Incision von ihrem unteren Endpunkte aus nur parallel dem Poupart'schen Bande verlängert zu werden. Um den Ureter bis zu seiner Blaseninsertion abzutasten, genügt eine Verlängerung bis zum äusseren Rectusrande; um aber an dem juxta-vesicalen Abschnitte unter Leitung des Auges zu operiren, muss der M. rectus ein- oder durchschnitten werden.

Doch giebt es schwierige Nephrolithotomien, für welche die beschriebene Incision nicht ausreicht. Besteht besonders starke Fettleibigkeit, sehr kurzer Abstand der letzten Rippe vom Darmbeinkamm, feste Verwachsung des oberen Pols, oder gewaltige Dimension der Niere, besondere Kürze und Starrheit des Stieles, welche die Mobilisirung erschweren, dann erleichtert man sich die Aufgabe erheblich durch Hinzufügung eines im Winkel zu der ersten Incision abgehenden Hülfsschnitts. Hatte man mit dem Schrägschnitt begonnen, setzt man einen queren Schenkel auf, der 2 Querfinger unter dem Rippenbogen nach vorn verlaufend in seiner Verlängerung den M. rectus rechtwinklig treffen würde. Hatte man mit einem Querschnitte begonnen, so fügt man als abwärts laufenden Schenkel einen Schnitt hinzu, der dem unteren Abschnitt des zuerst beschriebenen entspricht.

Mobilisirung der Niere, Behandlung der Adhäsionen zwischen Caps. propr. und adiposa. Die nächstfolgende Aufgabe ist eine so völlige Mobilisirung dor Niere, dass wir im Stande sind, das Organ an die Oberfläche zu heben. Dabei hat man sorgfältig zu vermeiden, bei festeren, durch Abschieben mit dem Finger nicht leicht trennbaren Verwachsungen zwischen Niere und Fettkapsel, die Capsula propria anzureissen oder gar das Nierenparenchym auf grössere Ausdehnung von seiner fibrösen Hülle zu entblössen. Darum empfiehlt sich die Durchtrennung festerer Adhäsionsstränge mit der Hohlscheere, in möglichster Entfernung von der fibrösen Kapsel, damit die Stümpfe eine genügende Länge zur Anlegung von Klemmzangen behalten, mittelst deren man die Niere in beliebiger Richtung bewegen kann, um die Aushülsung zu erleichtern.

Luxation der Niere. Nun folgt das Herabziehen der Niere aus dem subcostalen Raume in das Niveau der Bauchwunde, und ihre Hebung bis zum Hervortreten aus dieser. Bei diesem Akte ist der Mechanismus der spontanen Senkung nachzuahmen; die Niere darf nicht senkrecht nach abwärts bewegt werden, sondern muss dabei gleichzeitig eine Drehung um ihre sagittale Achse erfahren, so dass der obere Pol nach aussen gesenkt, der untere nach innen gehoben wird. An der linken Niere ist demnach der obere Pol in der Richtung des Uhrzeigers zu bewegen, an der rechten im entgegengesetzten Sinne. Diese Drehung ist in Verbindung mit sanftem Zuge nach abwärts so weit zu bewirken, dass sich das Organ mit seinem Längsmesser zwischen die Ränder des Bauchschnitts einstellt. Hat dann der Stiel eine genügende Länge, so kann man es leicht ohne ungebührlichen Zug so weit an die Oberfläche luxiren, um es in ganzer Ausdehnung abzutasten.

Wahrnehmungen an der freigelegten Steinniere. Nun fühlt man entweder den Stein durch die Beckenwand oder das Parenchym hindurch, oder er ist nicht wahrnehmbar. Bei dem häufigen negativen Palpationsbefund hat es gar keinen Sinn, durch Punktionen mit der Acupunkturnadel das Vorhandensein eines Konkrementes erforschen zu wollen, weil die Erfolglosigkeit dieses Experiments gar nichts gegen die Abwesenheit eines Steins beweist, vielmehr die Wahrscheinlichkeit viel grösser ist, mit der Nadel an ihm vorbeizustechen, als ihn zu treffen. Häufig deuten

schon ohne dieses palpable Veränderungen auf die Anwesenheit eines Steins. Meistens zeigt die Niere eine grössere Härte infolge der mit der Calculose einhergehenden interstitiellen Processe, und eine innigere Verwachsung der Kapseln miteinander und der Niere. Bald findet man die fibröse Kapsel verdickt, weisslich sehnig, bald sind beide Kapseln zu einer lipomatös sklerotischen Schwarte verschmolzen. Am charakteristischsten ist eine Anhäufung von hartem, grobkörnigem Fettgewebe am Hilus, welches das Becken bedeckt, die Stielgebilde einscheidet und zusammenlöthet. Diese Fettwucherungen können einen vollkommen lipomartigen Charakter annehmen, sodass sie sowohl bei der Palpation von den Bauchdecken wie nach Freilegung der Niere als Neubildung imponiren. (Vergl. Fall **134.**14.) Sind nun derartige Veränderungen irritativen Ursprungs auch häufig, so sind sie doch nicht so constant, dass man aus ihrem Fehlen die Abwesenheit eines Steines erschliessen könnte. Ich habe wiederholt Steinnieren getroffen, welche sich weder durch ihre Consistenz noch die Beschaffenheit ihrer Kapseln von normalen unterschieden. Zwei Wege führen zum Stein: entweder die Incision der Nierenbeckenwand, die Pyelolithotomie, oder die Trennung des Nierenparenchyms, die Nephrolithotomie.

Vergleich der Leistungsfähigkeit des Pyelolithotomie und der Nephrolithotomie. Eine jede dieser Operationsmethoden hat ihre besonderen Vortheile und Nachtheile. Die Pyelolithotomie schädigt die Niere weniger als die Nephrolithotomie, da sie kein Parenchym verletzt, dafür gewährt sie aber nicht die volle Sicherheit der Entdeckung und Entfernung aller in den Kelchen befindlichen Steine. Denn deren Nachweis durch Sondirung von der Beckenhöhle aus ist ganz unzuverlässig. Man kann niemals die Sicherheit erhalten, in alle Kelche eingedrungen zu sein; insbesondere entziehen sich die an den beiden Polen gelegenen leicht der Sondirung, wenn die Niere die bei der Calculose nicht seltene hufeisenförmige Krümmung angenommen hat. Ist gar der Hals eines steingefüllten Kelches obliterirt oder sehr eng, dann scheitert seine Sondirung. Eine Abtastung mit dem Finger ist bei der Kleinheit der an einem unvergrösserten Nierenbecken ausführbaren Incision mit der Gefahr des Einreissens der Schnittwunde oder der Quetschung der Wundränder verbunden, welche die Prima intentio ernstlich gefährdet. Sie führt auch zu keinem befriedigenden Resultate, weil der Finger nicht ohne Gewebsläsion in enge Kelchhälse einzudringen vermag. Aber noch schwieriger als die Auffindung ist die Entfernung von Kelchsteinen durch die Beckenincision. Man tappt im Dunkeln, hat keinen Platz zum Oeffnen der Zange, vermag Concremente nicht durch den engen flaschenförmigen Hals hinauszubefördern. Handelt es sich gar um korallenartig verzweigte Steine, so ist ihre Entfernung vom Becken aus ohne Zerbrechen unmöglich. Damit ist nicht nur die Gefahr des Zurückbleiben von Steintrümmern verknüpft, sondern auch einer Verletzung der Schnittränder durch die scharfen Kanten extrahirter Fragmente. Für die Entfernung eines nicht zu grossen solitären Steins aus dem Nierenbecken genügt die Pyelolithotomie. Da aber Niemand wissen kann, ob nicht noch andere vorhanden sind, muss die Methode als unsicher bezeichnet werden. Bestehen alle diese Einwände zu Recht, so ist doch die Behauptung unzutreffend, dass der Nahtverschluss sehr schwierig sei, und Fisteln leicht zurückbleiben. Wenn es überhaupt gelingt, die Niere bis in das Niveau der Bauchwunde zu heben, dann ist die Naht des Beckens nicht schwieriger und ebenso zuverlässig als die Darmnaht. War eine ausreichende Mobilisirung der Niere nicht zu erzielen, dann kann und darf die Pyelolithotomie mit Naht überhaupt nicht ausgeführt

werden. Die Gefahr der Fistelbildung ist weitaus übertrieben; denn nicht nur in allen meinen Fällen von exacter Naht ist die Prima intentio eingetreten, sondern auch, wo ich sie im Interesse einer Beschleunigung der Operation unterliess, ist die Vereinigung per secundam ohne Fistelbildung erfolgt; ist doch sogar ein Fall (**191.**71), bei welchem das erweiterte Nierenbecken zu $^2/_3$ seines Umfanges abriss und nur ganz unvollkommen durch einige Nähte geschlossen wurde, anstandslos per secundam geheilt. Wenn eine Fistel zurückbleibt, so liegt der Grund viel weniger in der Naht, als im Fortbestehen von Abflusshindernissen. Entweder ist ein Stein im Ureter übersehen, oder man hat nicht auf adhaesive Verziehungen und Abknickungen oder Stricturen des Harnleiters geachtet. (Vergl. Fall **125.**5) Andere Male liegt die Schuld in einer ausgedehnten Mortifikation der Nierenbecken-Wundränder durch Quetschung, welche bei der Extraction grosser oder rauher Concremente oder unzartes Hindurchpressen des Fingers durch eine enge Oeffnung entsteht. Insbesondere begünstigt eine Umspülung mit ammoniakalischem Harn das Absterben gequetschter Gewebe. Gegenüber diesen Nachtheilen der Pyelolithotomie hat die Nephrolithotomie den Vorzug, alle Steine bequem unter Leitung des Auges und ohne Quetschung der Gewebe entfernen zu können. Selbst grosse Korallensteine können unverletzt extrahirt werden. Steine, welche im Parenchym selbst liegen, können ausschliesslich durch Spaltung der Nierensubstanz gefunden werden. Ein weiterer Vortheil ist die Sicherheit der Wiedervereinigung des durchschnittenen Nierengewebes, welches grosse Tendenz zur primären Verheilung hat, sowie die Leichtigkeit der Nahtanlegung, welche viel weniger Zeit und Technik erfordert als die Naht einer Nierenbeckenwunde. Diesen Activa der Methode stehen aber Passiva gegenüber. Der Schnitt selbst zerstört eine Anzahl von Glomeruli und Harnkanälen, theils direkt, theils durch Bildung anämischer Infarcte, so dass auch bei primärer Vereinigung eine Narbe zurückbleibt, in welcher die secernirenden Elemente zu Grunde gegangen sind. Immerhin ist dieser Ausfall an Parenchym und Funktion ein sehr geringer, die Vortheile aber in Hinsicht auf vollkommene Erreichung des Operationszweckes so überwiegend gegenüber der Pyelolithotomie, dass ich diese Methode ganz zu Gunsten der Nephrolithotomie aufgegeben habe.[1])

Nephrolithotomie ohne Nahtvereinigung. Soll die Nephrolithotomie aber gute Resultate geben, dann muss man streng in jedem Falle erwägen, ob eine Nahtvereinigung des durchschnittenen Parenchyms gestattet ist, oder nicht. Der Nahtverschluss ist das Normalverfahren bei aseptischen oder höchstens leicht inficirten Steinnieren, mit saurem Urin, fehlender oder unbedeutender Retention. Ueberall dagegen, wo entweder grössere Verhaltung, eitrige oder ammoniakalische Beschaffenheit des Urins besteht, oder gar miliare Entzündungsherde im Parenchym selbst vorhanden sind, würde der Schluss der Nierenwunde ein grosser Fehler sein. Gerade freieste Drainage bei offener Wunde ist

---

1) Anmerkung bei der Correctur. Nur in einem seitdem operirten Falle war ich gezwungen, ausnahmsweise der Pyelolithotomie den Vorzug vor der Nephrolithotomie zu geben. Es handelte sich um einen Stein in der rechten Hälfte einer Hufeisenniere, bei der eine Compression der Gefässe nicht möglich war, da nicht ein einzelner Stiel bestand, vielmehr verschiedene divergirende Gefässbündel sich an mehreren Stellen des Hilus einsenkten. Das Nierenbecken lag in der Concavität des Hufeisens, war nur an der vorderen Seite wahrnehmbar und zugängig; es wurde an dieser in 1 cm Ausdehnung incidirt, und nach Extraction des pflaumensteingrossen Concrements doppelreihig vernäht. Es trat Heilung p. prim. intent. ein. (Vergl. die ausführlichere Beschreibung dieser Beobachtung (**198.**78) im Nachtrage am Schlusse dieses Capitels.)

das beste Heilmittel für diese Secundäraffectionen, welche auch nach Entfernung des Steines als selbstständige Krankheitsprocesse fortbestehen würden, wenn man die Niere vernähte. Ein Verstoss gegen diese Grundsätze rächt sich durch ein weiteres Fortschreiten der infectiösen Processe im Parenchym, welches sich bis zur Nekrose des von der Naht umschlossenen Stückes steigern kann. (Vergl. Fall **129**.9). In solchen Fällen benutzt man die möglichst gross angelegte Nierenwunde zur Ausspülung und Einträufelung antiseptischer nnd adstringirender Mittel, um den ammoniakalischen Nierenbeckenkatarrh zu beseitigen und dadurch der Neubildung von Steinen vorzubeugen Um den Eingang zur Nierenwunde zugängig zu erhalten, näht man gewöhnlich die Ränder der gespaltenen Fettkapsel an die benachbarten Muskelränder. Ist aber das Nierengewebe genügend indurirt, um von den Nähten nicht durchschnitten zu werden, so wird jede Nierenhälfte mit einigen zugleich die Fettkapsel durchdringenden Catgutsuturen an dem entsprechenden Bauchwundrand befestigt. Der klaffende Spalt der Niere wird zunächst locker mit Jodoformgaze tamponirt. Giebt man später die Tamponade auf, so nähern sich die getrennten Nierenhälften und verwachsen bald miteinander. Der Zugang zum Nierenbecken wird zunächst noch durch permanente Drainage, später durch tägliche Einführung eines weiblichen Glaskatheters so lange offen erhalten, bis der Urin durch die Ausspülungen dauernd klar und sauer geworden ist.

Technik der Pyelolithotomie. Für die Technik der Pyelolithotomie sind folgende Punkte von Wichtigkeit: Während der ganzen Operation wird die in eine Mullserviette gehüllte luxirte Niere von einem Assistenten in solcher Lage fixirt, dass die hintere Nierenbeckenwand möglichst der Körperoberfläche genähert ist. Dabei ist jeder Druck auf die Niere, wie ein zu starkes Emporziehen des Organs zu vermeiden, das leicht zu einem Einreissen oder gar zum Abreissen des Nierenbeckens führen könnte. Am besten sichert gegen einen solchen Unfall die vorhergehende ausgiebige Mobilisirung der Niere durch exacte Entblössung des Stiels von den umhüllenden Binde- und Fettgewebsschichten. Vor dem Einschneiden muss die ganze Umgebung der Niere mit Krüllgaze ausgefüllt werden, um eine Verunreinigung durch Harn oder Steintrümmer zu vermeiden. Der Ort der Incision ist die hintere Nierenbeckenwand. Der Schnitt verläuft in einer Linie, welche der Verlängerung des Harnleiterverlaufes nach oben entspricht und durchtrennt zunächst nur die bedeckende Fettschicht, welche in etwa 4 mm Breite stumpf mit der geschlossenen Hohlscheere nach beiden Seiten von der Nierenbeckenwand abgeschoben wird. Die zarte Ausführung dieses Voractes ohne Quetschung ist erforderlich, weil die Wiedervereinigung dieses Gewebes eine nützliche Verstärkung für die Naht des Nierenbeckens abgiebt. Die Länge des Schnittes richtet sich nach der Grösse des Steins und der Ausdehnung des Nierenbeckens, doch sollte er, wenn irgend vermeidbar, nach abwärts nicht bis in den Anfangstheil des Ureters fortgeführt werden, da diese engste Stelle des Kanals leicht durch die Vernähung stenosirt werden könnte. Ebenso wenig darf der Schnitt nach oben bis dicht an die Nierensubstanz verlängert werden, weil am Ansatz des Beckens kleine Venen quer verlaufen, deren Verletzung die Reinheit des Gesichtsfeldes bei der Nahtanlegung durch Blutung beeinträchtigt. Ihre Dünnwandigkeit erschwert ihre Unterbindung, weil die angelegten Klemmzangen meistens ausreissen. Nach Entfernung aller Nierensteine ist in jedem Falle der Harnleiter durch sorgfältige Sondirung mit einem elastischen Instrumente auf seine ungehinderte Durchgängigkeit zu prüfen. Ein Katheter ist einer Sonde vorzuziehen, weil sein Eindringen in die Blase sich leicht

mittelst Einspritzens von Flüssigkeit erkennen lässt, welche aus einem durch die Harnröhre eingeführten Katheter in gleichmässigem Strome abfliesst. Bei der Nahtanlegung kommt es im Hinblick auf die Gefahr der Incrustation darauf an, dass die Suturen nicht die Schleimhaut durchdringen, sondern paramucös angelegt werden. Ist die Nierenbeckenwand so zart, dass bei aller Vorsicht einmal ein Faden die ganze Wanddicke durchdringen könnte, dann ziehen wir für diese tiefste Naht feines Catgut wegen seiner Resorbirbarkeit der Seide vor. Die zweite etwas weiter greifende Schicht soll mit feinster Seide angelegt werden. Dann vereinige ich über der zweireihigen Nierenbeckennaht das vorher schonend bei Seite geschobene Fettgewebe. Zum Schluss wird die gespaltene Fettkapsel wieder über der Niere mit einigen Catgutstichen zusammengenäht und das Organ versenkt. Ein bis auf das Nierenbecken eingeführter Gazestreifen sichert die Drainage. Bis auf die Lücke für diesen Streifen wird die Bauchwunde geschlossen.

Technik der „idealen" Nephrolithotomie. Für die Ausführung der Nephrolithotomie mit Nahtverschluss, welche ich als „ideale" zum Unterschiede von der einfachen Incision bezeichne, gilt hinsichtlich der Freilegung und Mobilisirung der Niere dasselbe wie für die Pyelolithotomie, mit noch grösserer Berücksichtigung einer sorgfältigen Isolirung des Stiels, da diese Operation unter temporärem Verschlusse der Nierengefässe ausgeführt werden soll. Wenngleich die dem Sectionsschnitt zu Grunde liegende Idee ist, dass eine Halbirung der Niere ohne Blutung möglich sei, weil die ventrale und die dorsale Hälfte von gesonderten, nicht communicirenden Gefässbäumen versorgt werden, so zeigt doch die practische Erfahrung, dass ohne Stielcompression stets eine mehrminder profuse Blutung aus der Schnittfläche stattfindet. Ist es auch richtig, dass man an corrodirten Injectionspräparaten die Niere in eine dorsale und eine ventrale Schale ohne Verletzung der beiden Gefässbäume auseinanderklappen kann, so ist doch die Trennungsebene weder eine gerade noch eine constante. Feststehend ist nur, dass der ventrale Gefässbaum voluminöser ist als der dorsale, entsprechend der Flachheit der dorsalen, der Ausbauchung der ventralen Fläche. Darum hat Zondek betont, dass ein Schnitt, welcher die beiden Gefässbäume mit der geringsten Blutung trennen soll, jedenfalls näher der Dorsal- als der Ventralfläche verlaufen muss. Aber trotz der Richtigkeit dieser anatomischen Thatsachen wird es nicht möglich sein, eine wirklich unblutige Trennung auszuführen, weil die individuellen Schwankungen bezüglich der Ausbreitungsbezirke der beiden Gefässbäume und der Form ihrer Berührungsflächen zu grosse sind. Wie dem auch sein mag, so ist unter allen denkbaren Incisionen, welche durch das Nierenparenchym ins Becken dringen, ein je nach der Dicke der Niere 6—8—10 mm dorsalwärts von der grössten Längslinie verlaufender Sectionsschnitt mit der geringsten Gefässverletzung verbunden. Bei Verlängerung nach den Polen hat sich der Schnitt wieder mehr der grössten Längslinie zu nähern. Da aber auch das geringste Maass von Blutung für ein exactes Operiren sehr hinderlich ist, muss während der Dauer der Operation eine Absperrung des Blutstroms stattfinden. Hierzu darf aber nicht der ganze Stiel comprimirt werden, weil dadurch die nothwendige retrograde Sondirung des Ureters verhindert würde; vielmehr muss dieser sorgfältig isolirt werden, damit die Compression ausschliesslich die Gefässe trifft. Am richtigsten wäre es, nur die Arteria renalis temporär zu schliessen, weil bei gleichzeitiger Compression der Vene die Niere beim Anschneiden nicht blutleer ist, vielmehr das noch gestaute Blut zunächst der Schnittfläche entströmt. Doch wird man für gewöhnlich diesen kleinen Missstand in den

Kauf nehmen, um nicht Gefahr zu laufen, bei der Isolation die dünnwandige Vene zu verletzen. Für den Gefässverschluss stehen uns 3 Mittel zu Gebote: Entweder die Finger des Assistenten, oder eine leicht gebogene Zange mit parallel gleitenden Branchen, oder ein dünner Gummischlauch, ein Drainagerohr. Die Fingercompression ist nur bei langem Stiel brauchbar, sonst raubt sie dem Operateur zu viel Raum, weil er beim Anschneiden die Niere in die linke Hand nehmen muss. Die Zange ist verletzender für die Gefässwand als der Schlauch. Ich benutze jetzt fast ausschliesslich ein Gummidrain, welches sich leicht mittelst einer stark gekrümmten Klemmzange um den Gefässtiel führen lässt, keinen Platz fortnimmt und bei sanfter Anspannung die Gefässwand nicht schädigt. Bei guter Isolirung der Gefässe genügt es, das Rohr einmal umzuschlingen und die beiden Schenkel an ihrer Kreuzungsstelle mit einer Klemmpinzette zu fixiren. Ist der Stiel von derbem, nicht leicht abstreifbarem Gewebe eingescheidet, so umschlingt man ihn besser zweimal. Bei zartem Stiele hat sich mir als ein noch einfacheres und schonenderes Verfahren bewährt, den Schlauch nicht zu kreuzen, sondern die beiden parallel neben einander liegenden Enden durch den Assistenten mässig anziehen zu lassen, wodurch die Gefässe abgeknickt, nicht circulär constringirt werden. Hat man die Niere eingeschnitten, so darf man sich durch die zuerst erfolgende Blutung nicht zu dem Glauben verleiten lassen, dass die Stielcompression ungenügend, daher zu verstärken sei. Diese Blutung hat gewöhnlich ihren Grund in dem Ausströmen des durch die Abschnürung gestauten Venenblutes und steht nach einigen Secunden von selbst. In selteneren Fällen allerdings entspringt die ungenügende Blutleere einer Versorgung des unteren oder oberen Nierenpols durch einen gesonderten Ast der Nierenarterie, welcher dann besonderer Compression bedarf. Es muss als Regel gelten den Einschnitt gerade so lang zu machen, als nöthig ist, um ohne Gewalt mit dem Zeigefinger in das Nierenbecken eingehen zu können.

Dann tamponirt der Finger die Nierenwunde und hat genügenden Spielraum, um ohne Quetschung alle Kelche austasten zu können. Berührt das Messer beim ersten Einstich gleich eine Härte im Becken oder einem Kelch, so gestaltet sich das weitere Vorgehen sehr einfach, indem man den Schnitt in der Tiefe dilatirt, ohne mit der Spitze des Instruments den Stein zu verlassen. Trifft man aber mit dem Messer keinen Stein, und kann ihn auch nicht im Grunde der Wunde mit der Fingerspitze fühlen, dann kann die Eröffnung eines nicht dilatirten Nierenbeckens Schwierigkeiten bereiten. Es ereignet sich ohne genügende Technik leicht, dass man an der seitlichen Wand des Beckens vorbeischneidet und und in das Fettgewebe des Hilus geräth. Um sich vor diesem fatalen Missgriffe zu schützen, empfiehlt es sich, vor Beginn der Incision die Niere ebenso in die linke Hand zu nehmen, wie beim Aufschneiden des Leichenpräparats. Während Daumen und dritter Finger die Niere an beiden Flächen fixiren, stülpt die Zeigefingerkuppe das Nierenbecken ein; dann nimmt der Schnitt von selbst die gewünschte Richtung. Dabei ist im Auge zu halten, dass nach Zondeck's Untersuchungen in den meisten Nieren das Becken näher der dorsalen, als der volaren Fläche liegt. Ein spitzes, sehr scharfes und dünnblättriges Messer ca. 1,5 cm tief eingestochen, durchtrennt mit einem Zuge in 2 cm Länge das Gewebe. Hat man den Stein nicht gleich berührt oder mit dem eingeführten Zeigefinger nicht fühlen können, dann verlängert man die Incision um 1 cm, lässt mit zwei flachen, stumpfwinklig vom Stiel abgebogenen Retractoren von Augenlidhalterbreite die beiden Schnittflächen auseinander halten und wartet das Vorübergehen der ersten venösen Blutung ab. Dann sucht man in der blutfrei gewordenen Schnittfläche den schmalen Spalt

eines angeschnittenen Kelches; war ein solcher noch nicht eröffnet, so muss man den Schnitt schichtweise so weit vertiefen, bis dieses der Fall ist. Von dort gelangt man mittelst einer geknöpften Hohlsonde in das Nierenbecken und dilatirt bis zur genügenden Eröffnung. Man erkennt am sichersten das Eindringen der Sonde in das Becken, wenn ihr Knopf in den vorher freigelegten Ureter vorgeschoben und dort gefühlt werden kann. Ein solitärer Stein im Nierenbecken ist leicht extrahirt. Bei einem korallenartig verästelten aber, der seine Fortsätze in die Nierenkelche steckt, darf wegen der Gefahr der Zerbröckelung ein Extractionsversuch nicht eher gemacht werden, bis er durch Trennung der zwischen den Aesten gelegenen Scheidewände vollkommen frei und mobil geworden ist. Hierzu ist oft eine Verlängerung des ursprünglichen Parenchymschnittes erforderlich. Bei ausgedehnter Verzweigung des Steins kann man sogar gezwungen sein, die Niere in zwei Hälften zu zerlegen, die wie Austernschalen auseinander geklappt werden (siehe Fall **155.**35). In jedem Falle hat man nach Extraction der Steine sorgfältig alle Kelche auf noch vorhandene Concremente mit dem Finger zu untersuchen. Den Zugang zu den Kelchen verschafft man sich durch schonende Dilatation ihrer oft engen Hälse mit der sanft andrängenden Fingerkuppe, während die andere Hand ein Ausweichen der Niere hindert. Gelingt diese stumpfe Dilatation nicht in schonender Weise, so wird ein leichtes Débridement mit dem Knopfmesser ausgeführt. Geschärfte Aufmerksamkeit erfordert die Abtastung der den Polen am nächsten gelegenen Kelche; besonders bei ausgesprochener hufeisenförmiger Krümmung der Niere kann die Entfernung der Steine aus dieser Gegend schwieriger sein. Es erleichtert die Aufgabe, wenn man für die Exploration des oberen Poles die der erkrankten Körperseite gleichnamige Hand gebraucht, für den unteren Pol die entgegengesetzte. Nach Entfernung sämmtlicher Steine sollte man in jedem Falle den Harnleiter sondiren, um etwa in ihm steckende Concremente oder Stricturen und adhäsive Verziehungen aufzufinden. Das Eindringen der elastischen Sonde in den Ureter und ihre Durchführung durch seinen nicht selten verzerrten Anfangstheil ist nicht immer leicht. Bisweilen gelingt der Versuch erst, wenn man seinen Ursprungstheil nach guter Isolation zwischen Zeige- und Mittelfinger fasst, und dem in die Niere eingeschobenen Katheter entgegenführt, so dass er über das Instrument wie ein Handschuh über den Finger gestreift wird. Man ist erst sicher, in der Blase zu sein, wenn man entweder durch den eingeführten Katheter Flüssigkeit ohne Widerstand einspritzen kann, welche durch einen gleichzeitig eingelegten Harnröhrenkatheter frei abfliesst, oder wenn das Ende der Bougie in der Blase durch vaginale Untersuchung oder die Steinsonde gefühlt werden kann. Ist die Passage frei, so wird nach sorgfältigster Entfernung eines jeden etwa abgebröckelten Steinkrümels die Nierenwunde geschlossen. Man lässt die Schnittflächen durch einen Assistenten genau aneinander halten und legt einige tiefe und dazwischen einige oberflächliche Katgutnähte an. Für die tiefen bediene ich mich im Interesse eines möglichst kleinen Stichkanals statt eines einzigen starken Fadens eines doppelten schwachen. Zieht man einen Faden so weit durch die Nadel, dass seine beiden Enden gleich lang sind, und schneidet nach dem Durchstechen die Nadel ab, so liegt ein Doppelfaden im Stichkanal, der wie ein einfacher geknüpft wird. Die krumme Nadel wird $1^1/_2$ cm entfernt vom Wundrand ein- und ausgestochen und ebenso tief unter der Oberfläche durch das Parenchym hindurchgeführt. Die Abstände der Suturen betragen etwa 1,75 bis 2 cm. Dazu werden zur genauen Adaptirung der Capsula propria, je nach Bedürfniss, einige ganz oberflächliche

feine Suturen angelegt. Der Schluss der Fäden hat ohne jeden Zug stattzufinden, weil sie sonst durchschneiden oder anämische Infarcte durch Strangulation des umschlossenen Gewebes verursachen. Ein stärkeres Anziehen ist auch gänzlich unnöthig, da der Assistent während der Nahtanlegung die Wundflächen durch Druck auf die beiden Nierenflächen in engem Contact erhält. Jetzt wird die Stielcompression gelöst, während das Aneinanderdrücken der Wundflächen noch einige Minuten fortgesetzt wird. Dann steht für gewöhnlich die Blutung; spritzt es noch aus dem einen oder dem anderen Stich, so genügt das Aufdrücken eines Gazebausches auf kurze Zeit. Nun wird die Niere an ihren normalen Platz reponirt, die Fettkapsel darüber mit einigen Stichen vernäht, ein Gazestreifen bis auf die Naht geführt, dessen Enden aus der im übrigen zu verschliessenden Bauchwunde hinausgeführt werden.

Combination der Nephrolithotomie mit Nephropexie. Hatte man es mit einer Steinbildung in einer Wanderniere zu thun, so kann man leicht an die Nephrolithotomie die Nephropexie anschliessen, indem man die tiefgreifenden durch die Niere gelegten Doppelfäden nach der Verknotung nicht kurz abschneidet, sondern die vier Enden jeder Sutur mit Nadeln armirt. Von den beiden der obersten Naht angehörenden Fadenpaaren führt man je ein Fadenende hinter, je eines vor der letzten Rippe entlang; die von jedem folgenden Knoten entspringenden beiden Fadenpaare sticht man durch die Muskulatur der korrespondirenden Bauchwandränder und verknüpft auf jeder Seite die zusammengehörenden beiden Fadenenden mit einander. Auf diese Weise habe ich die Operation sechs Mal mit Erfolg ausgeführt.

VI. Gefahren der Nierensteinoperationen.

Die Gefahren der Pyelo- und der Nephrolithotomie mit nachfolgendem Nahtverschluss der Nierenwunde sind gering, wenn man sie auf diejenigen Fälle beschränkt, für welche sie bestimmt sind. Nur die aseptischen Steinnieren und diejenigen mit geringem Nierenbeckenkatarrh ohne stärkere Eiterproduction, ohne ammoniakalische Zersetzung des Inhalts, ohne stärkere Retention, ohne Eiterherde im Parenchym, und ohne Abflusshindernisse im Ureter, sind für einen Nahtverschluss der Parenchym- oder Beckenwunde geeignet. Trifft eine dieser Voraussetzungen nicht zu, so kann bei der Pyelolithotomie die Naht insufficient werden, und wegen der ungünstigen Abflussbedingungen der Nierenbeckenwunde eine Urininfiltration oder septische Paranephritis entstehen. Aus diesem Grunde ist die Pyelotomie überhaupt bei infectiösem Inhalt zu verwerfen. (Vergl. Fall **178**. 58.) Unter gleicher Bedingung kann bei der Nephrolithotomie eine Infection des Parenchyms auf dem Wege der Stichkanäle erfolgen, die sich bis zur Gangränescenz der von den Suturen umschlossenen Gewebsabschnitte zu steigern vermag. Siehe Fall **129**. 9.) Werden diese Zustände überwunden, so kann bei beiden Methoden eine Harnfistel zurückbleiben. Abgesehen von diesen Unglücksfällen in Folge der Anwendung der Methoden auf unpassende Fälle ist bei der Nephrolithotomie im speciellen noch mit der Blutungsgefahr zu rechnen. Sie kann zunächst aus der unbemerkten Durchreissung eines aberrirenden Gefässes bei der Mobilisirung entstehen; am leichtesten, wenn der obere Pol von einer direct aus der Aorta entspringenden Arterie versorgt wird, und seine starke Verwachsung hoch oben hinter den Rippen eine gewaltsame Trennung ohne Leitung des Auges erforderte. Das durchrissene Gefäss blutet nicht sofort während der Operation; aber wenn die Herzkraft

sich gehoben hat, kann es nachträglich zu einer gefahrdrohenden Blutung kommen. (Vergl. Fall **130.**10.) Dieses Ereigniss gehört unter die Kategorie der vermeidbaren Fehler; ihm ist unter meinen Fällen eine Niere zum Opfer gefallen, welche zum Zwecke der Blutstillung kurze Zeit nach der Nephrolithotomie entfernt werden musste. Von viel grösserer Bedeutung sind Blutungen aus dem durchschnittenen Nierenparenchym. Sie erfolgen bei sorgfältiger Nahtanlegung nicht nach aussen, sondern in das Nierenbecken und treten als profuse Haematurien in die Erscheinung.

Derartige Hämaturien sind uns zweimal begegnet, und haben in dem einen Falle zur secundären Nierenexstirpation genöthigt, in dem andern den Tod des Kranken verschuldet. Wollen wir uns an der Hand unserer Erfahrungen ein Bild von der Häufigkeit dieses Ereignisses machen, so müssen wir zu den Nephrolithotomien auch die im Capitel XIII mitgetheilten Fälle von Incision makroskopisch unveränderter Nieren hinzuzählen, da es für die Abmessung der Blutungsgefahr nicht auf den Zweck der Operation, sondern ihre Art ankommt, diese aber für beide Kategorien die gleiche ist. Dann haben wir unter 42 Fällen von Spaltung des Nierenparenchyms bis in das Becken mit nachfolgender Nahtvereinigung 2 mal gefährliche Hämaturien zu verzeichnen, also in 4,5 %. Der erste dieser Fälle (**137.**17) betraf eine Frau mit ausgesprochener hämophiler Disposition in Verbindung mit einem Mitralfehler. Hier traten nach der Operation nicht nur schwere Blutungen aus der Niere auf, sondern auch Epistaxis, Blutungen aus der Blasenschleimhaut, ausgedehnte Sugillationen um jeden Stichkanal der Bauchdecken und in weiter Umgebung der Bauchschnitträndер. Die wegen Verblutungsgefahr erforderliche secundäre Nierenexstirpation führte zur Heilung. Von diesem constitutionell bedingten Falle abgesehen bleibt nur einer übrig, bei welchem eine tödtliche Hämaturie ausschliesslich der Operation zur Last zu legen ist. (S. Fall **139.**19). Versuchen wir uns Rechenschaft darüber abzulegen, warum gerade in diesem Falle, dem einzigen ohne bekannte constitutionelle Ursache eine Massenblutung eingetreten sein mag, so finden wir nur ein Moment, in welchem sich die sonst ganz typische uncomplicirte Operation von anderen unterschied. Bei der ganz untrennbaren Verwachsung beider Kapseln war die Mobilisirung der Niere nur subcapsulär, d. h. durch gänzliche Entblössung von der Capsula fibrosa zu erreichen. Beim Verschlusse der Nierenwunde mussten daher die Nähte durch das nackte Parenchym gelegt werden. Ich glaube diesem Umstande eine Schuld daran beimessen zu müssen, dass die Blutung nicht zum Stehen kam. Denn es fehlte der sonst durch die Capsula propria ausgeübte elastische Gegendruck, welcher die Wundflächen aufeinander presst, und dadurch einen erheblicheren Blutaustritt verhindert. Dieses Fehlen des elastischen Gegendrucks geht deutlich aus dem Umstande hervor, dass es niemals zu einer Kolik gekommen war, obwohl die Section zeigte, dass alle Hohlräume der Niere durch Anfüllung mit grossen Blutklumpen erweitert waren. Die unter solchen Umständen höchst ungewöhnliche Schmerzlosigkeit wird durch meine im Anfange dieses Capitels gegebene Definition verständlich, nach welcher die Pathogenese der Kolik auf einer schnellen Steigerung des intrarenalen Druckes beruht, welche ausbleiben muss, wenn das nackte, wenig widerstandsfähige Parenchym, ungehindert durch den elastischen Gegendruck der fibrösen Kapsel, der Ausdehnung der Hohlräume durch Flüssigkeit alsbald nachgiebt. So kann es zu beträchtlichem Blutergusse kommen, ohne dass Kolik entsteht. Es geht aus dieser Erfahrung hervor, dass wir im Hinblick auf die Blutungsgefahr bei der Nephrolithotomie mit peinlichster Sorgfalt bemüht sein müssen, eine Entblössung der Niere von

der Propria zu vermeiden, und da wo sie unumgänglich war, die genaue Wiedervereinigung der Kapsel durch die Naht anzustreben. Wo diese nicht ausführbar ist, weil sich die Kapselränder nicht wieder bis zur Berührung zusammenziehen lassen, wird es sich zur Herstellung annähernd normaler Druckverhältnisse empfehlen einen Gazebausch auf die Nahtlinie des Parenchyms zu drücken und darüber die Kapselränder durch Catgutnähte möglichst einander zu nähern. Ein anderer Ausweg besteht darin, auf die Naht des Parenchyms zu Gunsten einer sorgfältigen Jodoformgazetamponade zu verzichten.

Tabellarische Uebersicht der Operationen bei Nieren- und Uretersteinen[1]).

I. Operationen bei nicht Anurischen.

A. Operationen bei Nephrolithiasis.

Art der Operation	Anzahl	Operative Todesfälle	Entfernte accidentelle Todesfälle	Todesursache
1. Ideale Nierensteinoperationen bei aseptischen oder leicht inficirten Nieren	**29**	**1 = 3,4 %**	**1 = 3,4 %**	
a) Pyelolithotomie mit Nahtverschluss	7	0	—	
b) Nephrolithotomie mit Nahtverschluss	22	1*)	1**)	*) Hämaturie. **) Synkope nach vollend. Heilung 13 Tage p.op.
2. Conservative Operationen bei schwer inficirten Steinnieren	**13**	**5 = 38,4 %**	—	
a) Pyelolithotomie ohne Naht	2	1	—	Herzlähmung.
b) Nephrolithotomie ohne Naht	11	4	—	1. 2. 3. Herzlähmung, 4. doppelseit.(Aspirations?) Pneumonie.
3. Primäre Nephrectomien bei schwer inficirten Steinnieren	**15**	**2 = 16,3 %**	—	1. Pyämie durch Fortschreiten vorherbestehender Perinephritis, 2. Insufficienz der zweiten Niere.
4. Secundäre Nephrectomien	**4**	**1**	—	Jodoformintoxication.
Summa	**61**	**9 = 14,7 %**	1	

B. Operationen bei Uretersteinen.

1. Operationen im Stadium acuter septischer Pyelonephritis	**2**	**2 = 100 %**	—	
a) Pyelotomie	1	1	—	Sept. Retroperitonealphlegmone.
b) Nephrotomie	1	1	—	Herzlähmung.
2. Operationen im chronischen Stadium renaler Retention und Infection	**10**	**2 = 20 %**	—	
a) Ureterolithotomia vaginalis	2	0	—	
b) Ureterolithotomie mit Nephrotomie	3	1	—	Herzlähmung durch schwere chronische Myocarditis.
c) Verschiebung des Uretersteins in das Nierenbecken mit Nephrolithotomie	2	1	—	Herzlähmung durch schwere Verfettung des Myocard.
d) Nephrectomie mit Totalexstirpation des Ureters	3	0	—	
α) in einem Akt	1	0	—	
β) in zwei Akten	2	0	—	
Summa	**12**	**4 = 33,3 %**	—	

1) Anmerkung. In dieser Uebersicht ist eine nach Abschluss der Arbeit erfolgreich ausgeführte Pyelolithotomie bei Hufeisenniere aufgenommen.

Art der Operation	Anzahl	Operative Todesfälle	Entfernte accidentelle Todesfälle.	Todesursache
II. Operationen bei calculöser Anurie.				
a) Verschiebung des Uretersteins in das Nierenbecken mit Pyelolithotomie . . .	2	1	—	Urämie durch hämorrhagische Nephritis der andern Niere.
b) Nephrolithotomie	1	0	—	
c) Nephrolithotomie mit Ureterolithotomie	1	0	—	
d) Nephrolithotomie auf der einen, Pyelolithotomie auf der andern Seite	1	1	—	Urämie durch hydronephrotische Destruction der andern Niere.
Summa	5	2 = 40 %	—	

A. Bericht über die bei Nierensteinen ausgeführten Operationen.[1])

Gruppe 1: Ideale Pyelolitho- und Nephrolithotomien (mit Nahtverschluss).

In dieser Gruppe sind diejenigen Fälle zusammengestellt, welche die eigentliche Domäne für die typischen Nierensteinoperationen mit Nahtverschluss der Nieren- resp. Nierenbeckenwunde bilden. Das sind die aseptischen oder nur schwach inficirten Steinnieren mit noch gut erhaltenem Parenchym ohne ammoniakalische Zersetzung des Inhalts, ohne wesentliche Retention, ohne Abflusshindernisse im Ureter. Diese Gruppe umfasst 29 Fälle, nämlich 7 Pyelolithotomien und 22 Nephrolithotomien mit Naht. In 6 von diesen Fällen wurde in derselben Sitzung die Nephropexie ausgeführt. Der Operation erlegen ist ein Kranker (Fall **139**.19) in Folge profuser Hämaturie. Dieses fatale Ereigniss glaube ich darauf zurückführen zu müssen, dass die untrennbare Verschmelzung der Capsula adiposa mit der fibrosa mich zwang, die Niere gänzlich zu entkapseln, um sie hervorziehen zu können. Dadurch fiel der elastische Gegendruck der Capsula fibrosa fort, welcher durch Aneinanderpressen der vernähten Wundflächen die Blutung verhindert, während das nackte Parenchym einer Dehnung durch Bluterguss keinen genügenden Widerstand entgegenzusetzen vermag.

Ausser diesem operativen Todesfall hatten wir noch einen zweiten accidentellen zu beklagen, den man nicht auf Rechnung der Operation setzen darf, wenn man ein richtiges Bild ihrer Mortalität haben will. Er betraf eine Dame (Fall **142**.22) bei der ich $2^1/_4$ Jahr nach der linksseitigen die rechtsseitige Nephrolithotomie ausgeführt hatte. Die 2. Operation heilte wie die erste prima intentione. Als Pat. bei bestem Wohlbefinden in wenigen Tagen entlassen werden sollte, machte ein unvermuthet eingetretener Herzstillstand in wenigen Minuten ihrem Leben ein Ende. Die Section war leider nicht gestattet. Wenn wir berechtigt sind, diesen Todesfall für die Feststellung der operativen Mortalität ausser Acht zu lassen, dann ist von 29 Fällen typischer idealer Nierensteinoperationen ein Fall gestorben, entsprechend einer Mortalität von 3,4 %. In 3 Fällen wurde die Secundärexstirpation nöthig, einmal (Fall **137**.17) wegen lebens-

1) Die chemische Untersuchung der meisten Steine ist von dem Chemiker Herrn Dr. L. Spiegel ausgeführt worden, dem ich für seine Unterstützung zu grossem Danke verpflichtet bin.

gefährlicher Hämaturie bei einer Hämophilen mit Mitralinsufficienz, bei welcher neben den Nierenblutungen gleichzeitig Blasenblutungen, Epistaxis und ausgedehnte hämorrhagische Infiltrationen um jede Nahtstelle auftraten. In einem 2. Falle (**130**.10) musste die Nephrectomie eine halbe Stunde nach beendigter Nephrolithotomie folgen wegen einer profusen Nachblutung aus einem zerrissenen aberrirenden Gefässe, welches sich in der Gegend des oberen Pols einsenkte. Nur die schleunige Entfernung der Niere gestattete die Blutung durch die Tamponade zu beherrschen.

In dem 3. Falle (**129**.9) war der Verlust der Niere zu beklagen, weil wir gegen die Grundregel verstossen hatten, bei ammoniakalischem Inhalt und vorgeschrittener Retentionsatrophie des Parenchyms den Nahtverschluss zu unterlassen. Der Fehler rächte sich durch eine Nekrose des von den Suturen umschlossenen Gewebes, dessen Exfoliation zur Fistelbildung führte. Alle 3 Fälle wurden geheilt. In dieser Gruppe der typischen Nierensteinoperationen befinden sich 2 Kranke, welche in Intervallen auf beiden Nieren operirt worden sind. Beidemale bestanden schon die Zeichen doppelseitiger Calculose zur Zeit der ersten Operation. Im Falle (**131**.11, **142**.22) wurde die Nephrolithotomie an beiden Nieren in einem Zwischenraume von $2^1/_4$ Jahren ausgeführt; im Falle (**121**.1, **122**.2, **137**.17) waren sogar 3 Steinoperationen erforderlich, nämlich zunächst die doppelseitige Pyelolithotomie, und nach 3 Jahr 4 Monat wegen Steinrecidivs die nochmalige Nephrolithotomie der linken Niere.

Wir hatten bei Besprechung der Indicationen für die Operation der Nierensteine betont, dass diejenigen Fälle von der Operation auszuschliessen seien, bei welchen unter häufigem Auftreten von Koliken fast jedes Mal ein kleines rundes, nicht facettirtes Concrement ausgestossen wird, während in der Zwischenzeit alle subjectiven und objectiven Krankheitserscheinungen fehlen. Denn in solchen Fällen hat man es mit einem steten Wechsel von Neubildung und Ausstossung der Concremente zu thun, so dass die Operation keinen retinirten Stein zu Tage fördern kann. Eine Bestätigung dieser Warnung giebt der Fall **145**.25, in dem wir durch die dringenden Bitten der Patientin trotz unserer Betonung der Aussichtslosigkeit des Eingriffes zur Operation gedrängt wurden. Wir fanden wie erwartet keinen retinirten Stein; schon 14 Tage nach der Operation begann der Wechsel zwischen Neubildung und Ausstossung der Concremente von Neuem.

Ausser dem Falle **135**.15 sind uns Steinrecidive nicht bekannt geworden. Sichere Doppelseitigkeit der Calculose bestand nur in 3 Fällen.

a) Pyelolithotomien mit Nahtverschluss der Nierenbeckenwunde.

Fall 121.1. Calculose und Mobilität beider Nieren. Rechtsseitige Pyelolithotomie und Nephropexie. Heilung.

Frau Selma L., 27 Jahre. Rec. 18. 2. 93, geheilt entlassen 11. 3. 93 (Privatklinik).

Hat schon vor der 1890 stattgehabten Verheirathung Schmerzen in der linken Leibeshälfte empfunden, welche sich zur Zeit der Menstruation steigerten. Häufiges Uriniren besteht seit langem. Schmerzhafte Miction nur während weniger Tage im Sommer 92. Seit September 92 traten Schmerzen in der rechten Nierengegend auf, anfangs dauernd, dann nach Fortlassen des Corsets in Form einzelner heftiger Anfälle, besonders Nachts, manchmal nur als ein einziger heftiger Stich. Dabei niemals Uebelkeit oder Erbrechen, dagegen häufig Frösteln, besonders Nachts. Bei starken Schmerzen vermag Pat. nicht das rechte Bein im Hüftgelenk zu strecken. Nach Ablauf des Schmerzanfalles tritt vermehrte Häufigkeit des Harnbedürfnisses auf. Einige Male war der Urin blutig ohne Schmerzempfindung. Zwischen den Anfällen liegen wochenlange Pausen, in denen nur grade ein

Gefühl „vom Vorhandensein einer rechten Niere“ besteht. Pat. hat stets ein enges Corset getragen, das sie häufig genöthigt war wegen Schmerzen zu öffnen.

Status. Gracile kinderlose Frau mit leidendem Gesichtsausdruck, tiefen Schatten unter den Augen. Tiefstand und abnorme Mobilität der rechten Niere, deren unterer Rand bei Rückenlage in der Nabelhorizontalen liegt. Bei linker Seitenlage rückt das Organ noch weiter hinab und medianwärts, sodass jetzt der obere Rand die Nabelhorizontale berührt, der untere die Spina-Nabellinie schneidet, während der untere median gedrehte Pol den äussern Rectusrand berührt. Linke Niere ebenso beweglich wie die rechte, bei Druck empfindlich. Ausgesprochener Druckschmerz beiderseits an der Kreuzung des Ureters mit der Linea innominata pelvis. Nachts liegt Pat. mit angezogenen Beinen, weil die Streckung Nierenschmerzen hervorruft. Urin trübe, sauer, enthält constant rothe Blutkörper und massenhafte Eiterkörper, keine Cylinder, keine Nierenbeckenepithelien. Eiweissgehalt stärker als dem Eitergehalt entspricht.

22. 2. 93 Pyelolithotomie und Nephropexie der rechten Niere mit Simon'schem Längsschnitt. Capsula propria mit der Adiposa durch ein System langer feiner bindegewebiger Fäden, Stränge und Lamellen verbunden. Nach Ablösung der Fettkapsel ist ein Stein im Becken fühlbar. Incision von 1,25 cm Länge an der Hinterwand des Nierenbeckens in der Verlängerung des Ureters. Nach Extraction des Steins dringt eine Sonde durch den Ureter ohne Hindernisse in die Blase. Naht der Nierenbeckenwunde mit 5—6 paramucösen Catgutnähten No. 0. Es schliesst sich daran sofort die Nephropexie mit gleichzeitiger Resection des untern Abschnitts und der Ränder der zu weiten Fettkapsel. Schluss der Bauchwunde bis auf ein Drainrohr im untern Wundwinkel. Heilung p. pr. int.

Constitution des Steins. Herzförmiger Stein mit zwei Kelchfortsätzen, 5,0 g Gewicht, aussen mit Crystallen bedeckt. Das Innere besteht aus Calciumoxalat mit etwas Phosphaten und geringer Menge Carbonaten. In der crystallinischen Rinde fehlen die Phosphate fast gänzlich. Kern wie Rinde enthalten etwas Cystin.

Fall 122.2. Linksseitige Pyelolithotomie, 7 Monate nach rechtsseitiger. $2^1/_4$ Jahre später linksseitige Nephrolithotomie wegen Steinrecidiv.

Frau Selma L., 28 Jahre. Rec. 4. 9. 94, geheilt entlassen 28. 9. 94 (Privatklinik) (s. d. vorige Krankengeschichte).

Nach Heilung der rechtsseitigen Operation klagt Pat. über häufige linksseitige Nierenschmerzen. Urin trüber, seit Anfang 94 mit häufigerem Blutgehalt. Albumen sehr reichlich. Neben den continuirlichen Schmerzen, welche stets Nachts exacerbirten, trat im Januar 94 eine heftige linksseitige Nierenkolik mit Uebelkeit auf und Unfähigkeit, das linke Bein zu bewegen. Urinentleerung nicht gestört. Häufig Uebelkeit. Morgens grosse Schwäche, Schwindel, Herzklopfen, Kopfschmerzen.

Status. Linke sehr bewegliche Niere nicht vergrössert, sehr druckschmerzhaft in der Hilusgegend. Lebhafter Druckschmerz an der Kreuzungsstelle des Ureters mit der Linea innominata pelvis. Rechte Niere erheblich weniger druckempfindlich. Urin diffus trüb mit am Boden klebendem grauweissem Sediment, an dessen oberem Rand ein deutlicher Blutstreifen sichtbar ist. Albumengehalt $^1/_4$ pro Mille. Mikroskopisch sehr reichlich Eiterkörper, einzeln und in Papillenpfröpfen. Viele rothe Blutkörper, frisch und ausgelaugt, viel Plattenepithelien, keine Cylinder.

Pyelolithotomia sinistra 5. 9. 94. Aethernarkose. Lumboabdominaler Schrägschnitt. Fettkapsel sehr dünn und fettarm. Starke Fettansammlung am Hilus, welche bis auf die hintere Nierenbeckenwand gespalten wird. Diese wird in 2 cm Länge in der Richtung des Harnleiters incidirt und mit einiger Schwierigkeit ein grosser Korallenstein mit 4 Kelchfortsätzen und 1 Ureterfortsatz extrahirt. Da er bei der Extraction zerbricht, wird das Nierenbecken zur Entfernung etwaiger Trümmer mit Salzwasser ausgespült. Schluss der Nierenbeckenwunde mit 4 paramucösen Catgutnähten, darüber Vernähung der Fettschicht. Schluss der Bauchwunde bis auf ein Drainrohr.

Verlauf. Heilung p. pr. int. am 17. 9. vollendet. Während des Krankenlagers häufig linksseitige Kolikschmerzen. Bei der Entlassung ist der Urin trübe, enthält Eiterkörper, spärliche Blutkörper und $^1/_2$ pro Mille Albumen. Später Recidiv des Steins und erfolgreiche Nephrolithotomie (s. **135.15**).

Constitution des Steins. Gew. 2,8 g, phosphors. Kalk, phosphors. Magnesia, oxalsaurer Kalk nur auf der Oberfläche eines Endtheils. Fibrin.

Fall 123.3. Calculose der rechten Wanderniere. Pyelolithotomie, Nephropexie. Heilung.

Frau B., 53 Jahre, rec. 29. 6. 93, geheilt entlassen 1. 8. 93 (Privatklinik).

Vor 3 Jahren bei längerem Stehen geringer Schmerz längs des rechten Ureters, der beim Niedersetzen verschwand. Seit $1^1/_2$ Jahren haben die Schmerzen, sowohl nach längerem Stehen wie nach Gehen oder unbequemem Sitzen zugenommen, verschwinden aber sofort beim Liegen. Vor 1 Jahre trat ein Kolikanfall auf, welcher durch Ruhelage nicht beeinflusst wurde, dabei bestand weder Uebelkeit noch Erbrechen. Der Urin soll bis auf hin und wieder beobachtetes Sedimentum lateritium klar gewesen sein. Eine durch längere Bettruhe herbeigeführte Besserung der Beschwerden verschwindet wieder nach Aufnahme der gewöhnlichen Lebensweise. Jetzt hat sich der Zustand so verschlimmert, dass schon nach mässigem Gehen unerträgliche Schmerzen eintreten.

Status. Die rechte Niere lässt sich leicht nach unten verziehen, sinkt bei linker Seitenlage median- und abwärts, ist nicht vergrössert aber hart, bei Druck von vorn her empfindlich. Der Ureter ist an der Stelle seiner Kreuzung mit der Linea innominata pelvis sehr empfindlich auf Druck. Urin leicht getrübt, enthält mikroskopisch rothe Blutkörper und Eiterkörper, theils einzeln, theils in Schleimfäden eingeschlossen. Sehr geringer Eiweissgehalt, nicht vermehrte Mictionshäufigkeit.

Pyelolithotomie und Nephropexie 3. 7. 93. Schräger Lumboabdominalschnitt. Die Niere ist mitsammt der ihr fest adhärirenden Fettkapsel hinabgesunken. Am Hilus wird keine bemerkenswerthe Fettansammlung gefunden; im Becken ist ein Stein fühlbar. Die Incision an der Hinterwand des Nierenbeckens wird zu nahe an die Niere herangeführt, sodass eine die Nahtanlegung sehr störende Blutung aus einer querverlaufenden Vene an der Grenze zwischen Niere und Becken entsteht. Paramucöse Naht mit feinen Seidenfäden. Es folgt sofort die

Nephropexie nach Guyon. Unvollständige Naht der Bauchdecken. Drainage durch Jodoformgazestreifen.

Resultat. Bei der Entlassung ist der Urin makroskopisch und mikroskopisch normal. Es bestehen keine Schmerzen mehr. Die Heilung ist bis jetzt stabil geblieben.

Constitution des Steins. Kleiner Stein, 1,115 g, von unregelmässiger Form, mit glänzender Crystallkruste, glattem, ganz gleichmässigem Kerne. Dieser besteht aus Calciumoxalat mit einer Spur Carbonat und Xanthin. Die Crystalle zeigen dieselbe Zusammensetzung bei etwas stärkerem Xanthingehalt.

Fall 124.4. Stein in der linken Niere. Pyelolithotomie. Heilung.

Herr F., 30 Jahre, rec. 31. 8. 90, geheilt entlassen 5. 10. 90 (Jüdisches Krankenhaus).

Hat seit seinem 10. Lebensjahre Schmerzen, Stiche und Krämpfe in der linken Bauchgegend, besonders im Sommer. Seit dem vorigen Jahre ist bedeutende Steigerung der Beschwerden mit Brechreiz eingetreten. Bewegung und Alcoholica wirken schmerzsteigernd. Die Miction ist normal.

Status. Geringe linksconvexe Lumbal-, rechtsconvexe Dorsalskoliose. Auffallende Abflachung der linken Lumbalgegend. Beiderseits nur 11 Rippen vorhanden. Rechte Niere deutlich palpabel. Von der linken fühlt man nur den untern Theil als einen harten, dem Finger schnell entschlüpfenden nicht druckempfindlichen Körper, der weit medianwärts, dicht neben der Wirbelsäule gelegen ist. Urin ist gelb, leicht wolkig getrübt, sauer, mit Spuren von Eiweiss. Mikroskopisch wenig Eiterkörper, mehr rothe Blutkörper, zahlreiche Epithelien. Einmal werden einige granulirte Cylinder gefunden.

Pyelolithotomie 11. 9. 93. In rechter Seitenlage fällt die linke Flanke auffällig ein. Nach Durchtrennung der Bauchmuskulatur liegt die Niere, ohne abnorm beweglich zu sein, so weit medianwärts dislocirt, dass die äussere Hälfte des Quadratus lumborum unbedeckt ist (skoliotische Dislokation). Im Gegensatz zu der sehr atrophischen Fettkapsel ist das Nierenbecken mit einer ungewöhnlich harten Fettschicht belegt. Im Nierenbecken ist ein Stein fühlbar, der nach Spaltung der Hinterwand extrahirt wird. Die Nierenbeckenwunde wird durch paramucöse Nähte bis auf den obersten Winkel geschlossen, der wegen eingetretener Chloroformasphyxie unvernäht bleibt. Schluss der Bauchdeckenwunde bis auf ein Drainrohr und Gazestreifen.

Verlauf ist wegen nicht exacten Schlusses der Nierenbeckenwunde nicht ganz rein. Eiterung der Stichkanäle und etwas Infiltration der Wundränder zwingen zur Trennung der Bauchdeckenwunde. Die Heilung erfolgt durch Granulation ohne Fistel. Urin bei der Entlassung am 5. 10. ganz normal.

Constitution des Steins. Ziemlich grosser dattelförmiger Stein 2,24 g, mit farbiger, theils grauer, theils brauner Oberfläche. Beim Zerschneiden zeigt sich unter der dünnwandigen Schale zunächst eine reichliche Menge dunkler wie vermodert aussehender sandiger Substanz, dann erst folgt ein relativ kleiner fester Kern von grauem, amorphen Aussehen, der nur an wenigen Stellen mit der Rinde durch Stützen verwachsen ist. Der feste Kern enthält nur harnsaure Salze und etwas Xanthin. Auch die Rinde nebst Zwischensubstanz enthält viel Urate, daneben aber reichlich Calciumsalze, Oxalate, Phosphate, wenig Carbonate und Spuren von Magnesiumsalzen. Im Kern etwas Cystin.

Fall 125.5. Stein der linken Niere. Pyelolithotomie. Heilung.

August E., 60 Jahre, rec. 27. 8. 94, geheilt entlassen 9. 10. 94 (Jüdisches Krankenhaus).

Leidet seit 6 Jahren zeitweise an heftigen, stichartigen Schmerzen, die von der linken Lumbalgegend in den linken Arm ausstrahlen und zuweilen mit einer Empfindung verbunden sind, als liefe ein heisser Flüssigkeitstropfen von der linken Nierengegend abwärts in den Schooss und bliebe dort sitzen. Dieses Gefühl ist äusserst schmerzhaft, von Uebelkeit und Erbrechen begleitet. Die Anfälle ereignen sich ungefähr 2 mal wöchentlich, besonders nach Anstrengungen und machen den Pat. unfähig zu gehen. Frei von Schmerz ist er niemals, im Bette fühlt er sich am wohlsten. Schmerz wird in der Harnröhre vor dem Uriniren empfunden, welches 4 mal Tags, 2 mal Nachts geschieht. Blut wurde nie bemerkt.

Status. Die Niere ist nicht palpabel, nicht druckempfindlich. Druck auf die Kreuzungsstelle des Ureters mit der Linea innominata pelvis ist links empfindlicher als rechts und erzeugt irradiirten Schmerz in der linken Niere. Urin sauer, klar, mit Spur von Eiweiss. Mikroskopisch spärlich weisse und rothe Blutkörper, keine Cylinder, keine Salze.

Pyelolithotomie 31. 8. 94. Schräger Lumboabdominalschnitt. Die stark entwickelte sklerosirte Fettkapsel ist innig mit der Propria durch feste Bindegewebsstränge verbunden, wodurch die Aushülsung der Niere so erschwert wird, dass sich stellenweise die Propria vom Parenchym löst. Auf der Oberfläche der Niere befinden sich 2 haselnussgrosse Cysten. Der stark verdickte, geschlängelte Ureter verläuft zuerst in einer Ausdehnung von einigen Centimetern fest an das Nierenbecken angelöthet nach aufwärts, um erst dann in den normal absteigenden Verlauf überzugehen. Im Nierenbecken ist ein Stein zu fühlen, der durch eine 1,5—2 cm lange Incision der hintern Nierenbeckenwand entfernt wird. An einer exacten Vernähung der Nierenbeckenwunde hindert die Verwachsung mit dem Ureter. Der retrograde Katheterismus gelingt erst nach Lösung dieser Verwachsungen. Nach Einlegung eines Drainrohrs bis auf das Nierenbecken wird die Bauchwunde unvollständig geschlossen.

Verlauf. Bei geringem Urinabfluss aus der Wunde erfolgt die Heilung durch Granulation ohne Fistel. Bei der Entlassung besteht noch Blasenkatarrh, der in ambulanter Behandlung durch Argentum nitricum-Instillationen zur Heilung kommt. Bis jetzt gesund geblieben.

Constitution des Steins. Flacher elliptischer Stein, 2,9 g, aussen mit glitzernden Crystallen bedeckt, welche derart eingewachsen sind, als ob sie aus dem Stein durch nachträgliche Veränderung der Substanz entstanden wären. Der innere grauschwarze etwas harte Kern enthält Calciumphosphat, geringe Mengen Oxalat und etwas Carbonat, dabei wenig organische Reste. Die ihn umhüllende Hauptsubstanz enthält Oxalat und Phosphat in annähernd gleichen Mengen. Die äusseren Crystalle sind nahezu reines Oxalat.

Fall 126.6. Stein der linken Niere. Pyelolithotomie. Heilung.

August L., 25 Jahre, Officier, rec. 29. 8. 94, geheilt entlassen 16. 10. 94.

Als Kind Masern. Seit dem 7. Lebensjahre treten monatlich einmal linksseitige Nierenkoliken auf, die mit Erbrechen endigen. Urin soll eiweisshaltig gewesen sein und kleine Mengen Gries gezeigt haben. Bis zum 17. Lebensjahre nahmen die Anfälle allmälig ab. Vom 17.—19. Lebensjahre war er frei von Schmerzen, sobald er Dienst that; sie stellten sich aber regelmässig wieder ein, so oft er auf Urlaub nach Hause auf das Land kam. Im 19. Jahre kam es nach einer Erkältung zu heftigen, einen Monat währenden Anfällen, die sich seitdem häufig wiederholt haben. Seit 3 Jahren besteht Husten und Blutauswurf. Pat. klagt über permanenten dumpfen Schmerz in der linken Lumbalgegend.

Status. Dämpfung, Retraction und feuchte Rasselgeräusche im Oberlappen der rechten Lunge. Auswurf reich an Tuberkelbacillen. Beide Nieren sind nicht palpabel, die linke stark druckempfindlich. Der Urin ist sehr getrübt durch Eiterkörper und rothe Blutkörper, stark eiweisshaltig, sauer, frei von

Tuberkelbacillen, wird 6—8 mal in 24 Stunden entleert. Der linke Ureter ist an der Kreuzungsstelle mit der Linea innominata pelvis auffallend druckempfindlich und in grosser Ausdehnung durch die Bauchdecken als harter Strang zu palpiren. Vom Rectum aus ist eine Verdickung nicht wahrnehmbar.

Pyelolithotomie 12. 9. Die ausserordentlich fettarme Fettkapsel ist leicht trennbar von der Propria und zeigt nur am oberen Pol festere Verwachsung. Das Nierenbecken ist mit einer sehr harten, nicht stumpf abtrennbaren Fettschicht bedeckt, durch welche ein grosser Stein gefühlt wird. Die Extraction geschieht durch eine $1^1/_2$ cm lange Längsincision der hintern Nierenbeckenwand, welche durch paramucöse Nähte verschlossen wird. Die Bauchdeckenwunde wird bis auf die Drainöffnung vernäht.

Verlauf. 15. 10. Heilung p. pr. int. Bei der Entlassung ist der Urin schwach sauer, diffus getrübt, mit einzelnen Flöckchen. Mikroskopisch finden sich Eiterkörper, Blasen- und Nierenbeckenepithelien, keine rothen Blutkörper, fast kein Eiweiss.

Constitution des Steins. Grosser Stein von Nierenform, 8,09 g Gewicht. 3,2 cm Längsmesser, 1,5 cm Breite der beiden Polenden, mit theilweise glänzender Crystallrinde, unter der eine hellfarbige amorphe Zwischenschicht liegt. Von dieser setzt sich glatt ein dunkler glaskopfartiger Kern ab. Dieser wie die äussere Rinde sind fast reines Calciumoxalat mit nur Spuren von Phosphat und Carbonat. Die amorphe Zwischenschicht hingegen enthält neben Calciumoxalat beträchtliche Mengen von Calciumphosphat.

Pyelolithotomie bei Hufeisenniere. S. Nachtrag am Schlusse des Capitels.

b) Nephrolithotomien mit Nahtverschluss der Parenchymwunde.

Fall 127. Stein der linken Niere. Nephrolithotomie. Heilung.

Herr M., 41 Jahr. Aufgenommen 16. 1. 90, geheilt entlassen 14. 2. 90 (Jüdisches Krankenhaus).

Klagt seit den Lehrlingsjahren über halb- bis einjährig wiederkehrende Schmerzen in dem linken Hypochondrium, welche beim Liegen verschwinden. Seit Frühjahr 1884 wurden die Schmerzen stärker. Häufig tritt Erbrechen nach körperlicher Arbeit auf, theils mit Nierenschmerzen, theils ohne solche. An den Schmerztagen kommt es meistens zu 3—4 maligem Erbrechen. Man nahm zuerst ein Magenleiden wegen des damals angeblich negativen Urinbefundes an. Während der Anfälle bestand ein abnormer Urindrang; nach dem Uriniren wurden die Schmerzen geringer. Seit Verschlimmerung und Häufung der Anfälle im Jahre 1886 wurde das Leiden als Nierenkrankheit erkannt. Die Schmerzen strahlten von nun ab nach vorn in den Leistenkanal, abwärts in das linke Bein bis zum Knie, nach oben bis zum Schulterblatte und hatten einen unerträglich bohrenden Charakter, so dass Pat. sich krümmen musste. Ein reichliche Albuminurie verringerte sich nach einer Karlsbader Kur. Dann intermittirten die Eiweissausscheidungen zugleich mit Schwankungen der Beschwerden. Niemals wurde Stein- oder Griesabgang beobachtet. Die fernere Einwirkung wiederholter Karlsbader Kuren waren ganz unsicher. Einmal ging Pat. ohne Eiweiss ins Bad und kehrte mit Albuminurie wieder; einmal verschwand es nach der Rückkehr, um nach 2 Monaten wiederzukehren. Die Koliken traten regelmässig des Nachts gegen 1 Uhr ein, um im Verlaufe des Tages zu verschwinden; in der Zwischenzeit bestanden dauernde unangenehme Empfindungen der linken Seite. Bisweilen soll der Urin nach den Anfällen blutig gewesen sein.

Status. Beide Nieren nicht palpabel. Urin fast wasserklar, enthält reichlich Schatten, auch Leukocyten; ab und zu ein kleines Blutcoagulum; Eiweissmengen sehr wechselnd.

Nephrolithotomie. 18. 1. 90. Lumboabdominaler Querschnitt. Fettkapel fibrös verdickt. Am unteren Pol befindet sich ein harter Fettknollen; ein Stein ist nicht fühlbar. Mehrfache Probepunktionen geben ein negatives Resultat. Nun wird das Nierenbecken durch einen 2 cm langen Sectionsschnitt eröffnet. Nach Extraction des Steines wird die Nierenwunde mit 3 tiefen Catgutnähten verschlossen. Die Fettkapsel und die Bauchdecken werden bis auf eine Oeffnung für die Drainage vernäht.

Resultat. Pat. wird mit normalem Urin, frei von Beschwerden entlassen. Dauernde Heilung bis jetzt.

Constitution des Steines. Flacher elliptischer Stein von 2,11 g Gewicht. Aussen glitzernde Crystalle. Auf dem Durchschnitt zeigt sich unter der deutlich abgesetzten crystallinischen Rinde eine dunkle, schalige Schicht, deren Oberfläche wie polirt aussieht. Aus dieser lässt sich leicht wieder der eigentliche etwas hell gefärbte höckrige Kern ausbrechen. Der Hauptbestandtheil aller 3 Schichten ist Calciumoxalat. Der eigentliche Kern enthält daneben nur Spuren Calciumcarbonat und Phosphat,

freier und gebundener Harnsäure. Die Zwischenschicht zeichnet sich durch grösseren Reichthum von Uraten aus, während die Rinde diese gänzlich vermissen lässt, dagegen beträchtliche Mengen von Calciumphosphat enthält.

Fall 128. 8. Stein in rechtsseitiger Wanderniere. Nephrolithotomie. Nephropexie. Heilung.

Frau B., 39 Jahr. Aufgenommen 18. 2. 96, geheilt entlassen 7. 3. 96. (Privatklinik).

Seit 1886 anfallsweise Schmerzen in der Nabelgegend, deren Grund von gynaekologischer Seite in einer Metritis gesucht wurde. Spaltung der Cervix und Curettement ohne Einfluss. Mit der Zeit wechseln die Schmerzen ihren Platz und ziehen nach der rechten Flanke.

Sie treten in unregelmässiger Weise einige Wochen hindurch täglich auf, um dann wieder viele Wochen nicht zu erscheinen. 1890 wird während eines Schmerzanfalles dunkelbraune Färbung des spärlich gelassenen Urins bemerkt ohne Schmerzhaftigkeit oder vermehrte Häufigkeit der Miction. Nun wird die Diagnose auf Wanderniere gestellt. 5malige Kuren in Karlsbad bleiben erfolglos. Die Schmerzen häufen sich, so dass jetzt innerhalb 1—2 Monaten höchstens ein Tag schmerzfrei ist. Sie treten plötzlich auf, bestehen in meistens nur secundenlang währenden, aber äusserst schmerzhaften Rucken, welche sich in kürzeren oder längeren Pausen während 3—4 Stunden wiederholen, um dann für den Rest des Tages zu verschwinden. Ihr Hauptbezirk ist die Gegend des Ureterverlaufs ohne Ausstrahlung in das Bein oder die Blase. Heben des rechten Beines, Treppensteigen, Tragen einer leichten Handtasche rufen die Schmerzen hervor. 1894 bestanden lebhafte Magenschmerzen mit Uebelkeit trotz guten Appetits, die sie selbst für irradiirt hielt, ärztlicherseits aber als nervöse Dyspepsie behandelt wurden. Zur Zeit kann Pat. nur ganz langsam, ca. eine Stunde lang gehen, darüber hinaus treten Schmerzen ein.

Status. Die rechte unvergrösserte Niere bei Rückenlage normal gelagert, sinkt in linker Seitenlage so weit nach vorn und unten, dass sich ihr oberer Pol zwei Querfinger breit unterhalb der Spitze der 10. Rippe, ihre untere Grenze unterhalb der Nabelhorizontalen befindet. Berührung des Organs ist sehr schmerzhaft. Druck auf beide Ureteren ist gleich stark empfindlich. Urin sauer, klar, enthält kleinste Flöckchen, welche sich mikroskopisch als wellige Fibrinfasern erweisen, durchsetzt mit frischen und zu Schatten ausgelaugten Blutkörpern. Ausserdem finden sich geschwänzte Epithelzellen, rothe, meistens ausgelaugte Blutkörper, einzelne cylindroide Fibrinbänder, in einigen Urinen reichliche Ausscheidung von grossen Oxalatcrystallen.

22. 2. 96. Nephrolithotomie und Nephropexie mit Simon'schem Längsschnitt. Feste Verwachsung zwischen Niere und Fettkapsel, die zum Theil mit der Scheere getrennt werden muss. Im Becken ist ein Stein fühlbar. Unter Fingercompression des Gefässstiels wird das Becken durch einen 5 cm langen Sectionsschnitt eröffnet. Nach Extraction des Steines wird die Nierenwunde durch 3 tiefgreifende Doppelfäden von Catgut geschlossen, zwischen denen noch 4 feine oberflächliche Nähte angelegt werden. Die tiefgreifenden nach der Knotung lang gelassenen und mit Nadeln armirten Fäden werden zur Nephropexie benutzt, indem die in die Höhe gedrängte Niere mittelst des vom obersten Knoten ausgehenden Doppelpaars an der 12. Rippe aufgehängt, mittelst der beiden unteren Doppelpaare an den vorderen und hinteren Schnitträndern der Bauchmuskulatur befestigt wird. Sämmtliche Fäden haben zuvor die wieder um die Niere gelegte Fettkapsel durchdrungen. Ein Gazestreifen unterhalb des unteren Pols wird aus der sonst vernähten Bauchwunde nach aussen geführt.

Verlauf. Heilung p. pr. int. Der Urin enthält bei der Entlassung nur noch spärliche Leukocyten, vereinzelte rothe Blutkörper, reichlich Harnsäure und Kalkoxalatcrystalle von ganz besonderer Grösse. Nachbehandlung mit Alkalien.

Constitution des Steins. Elliptischer Stein von 5,13 g, grösstentheils mit graubrauner höckeriger Rinde. Das Innere sehr mürbe, lässt bei geringem Druck schon Körnchen herausfallen, und besteht aus Calciumoxalat mit etwas Phosphat, Sulphatbasen und Xantin. Die Aussenschicht zeigt im Wesentlichen dieselbe Zusammensetzung.

Fall 129. 9. Calculose der linken Niere mit ammoniakalischer Pyelitis. Nephrolithotomie. Nierenfistel in Folge von Nekrose der Nahtlinie. Secundärexstirpation. Heilung.

Gustav T., 52 Jahr. Aufgenommen 1. 10. 96, entlassen 15. 12. 96. (Jüdisches Krankenhaus).

Vor 30 Jahren Gonorrhoe mit Blasenkatarrh, der bis heute besteht. Vor 24 Jahren krampfhafte

Schmerzen im Verlaufe des linken Harnleiters und gesteigerte Mictionshäufigkeit. Vor 12 Jahren im Anschluss an Typhus eine Exacerbation des Blasenleidens. Vor 2 Jahren eine zweite gonorrhoische Infection. 3 Monate später trat plötzlich gelegentlich einer heftigen Bewegung beim Anziehen eines Ueberziehers ein grosser Schmerz in der linken Nierengegend auf, „als ob ein Band im Innern zerrissen werde." Seitdem bestehen ständige Schmerzen, so dass oft der Schlaf gestört war. Urin dauernd stark getrübt. Anfangs September traten eine Woche lang mehrmals täglich Schüttelfröste auf mit geringen Blutmengen im Urin.

Status. Linke Niere ist in Rückenlage unfühlbar, in rechter Seitenlage liegt der untere Pol in der Verlängerung der 12. Rippe nach vorn; es besteht ausgesprochene Druckempfindlichkeit. Cystoskopisch sieht man Eiter aus der linken Ureterpapille, klaren Urin aus der rechten quellen. Blasenschleimhaut geröthet mit Exsudatbelegen. Harn trübe, alkalisch mit dickem Bodensatz, der mikroskopisch im Wesentlichen aus Eiterkörpern und Kettencoccen, geschwänzten Epithelien und spärlichen ausgelaugten rothen Blutkörpern zusammengesetzt ist.

7. 10. 96. Nephrolithotomie mit lumboabdominalem Schrägschnitt. Die sehr verlängerte Niere ist innig mit der Fettkapsel, besonders an beiden Polen verwachsen. Nierenbecken und Stiel sind von harten, fibrösen Fettmassen umgeben, durch deren Starrheit die Mobilisirung der Niere sehr erschwert wird. Im Nierenbecken und durch die verdünnte Nierensubstanz hindurch fühlt man Steinhärten. Durch den allmählich auf 10 cm verlängerten Sectionschnitt wird ein sehr grosser, vielästiger Korallenstein entfernt, einzelne abgebrochene Stückchen müssen nachträglich aus den sehr erweiterten Kelchen extrahirt werden. Die Substanz der Niere ist sehr verdünnt und ganz sklerosirt. Eine Sondirung des Ureters bis in die Harnblase gelingt ohne Hinderniss. Da man die starke Blutung aus der Schnittfläche der Niere trotz Tamponade und Druck mit Gazebauschen nicht beherrscht, so wird entgegen dem ursprünglichem Plane, die inficirte Niere offenzulassen, die Schnittwunde mit Catgutnähten exact verschlossen, worauf die Blutung steht. Versorgung der Bauchwunde wie gewöhnlich.

12. October. Durchtränkung des Verbandes mit Urin.

27. October. Im Grunde der gut granulirenden Wunde erscheint ein Theil der Nierenoberfläche im Bereiche der noch nicht resorbirten Nähte weissgrau, nekrotisch. Die Nekrose erstreckt sich bis in das Nierenbecken. Es wird soviel als möglich von dem Sphacelus excidirt, der theilweise mit dicken Phosphatschichten inkrustirt ist.

5. November wird ein grosses nekrotisches Gewebsstück der Niere entfernt. Die reichliche Harnausscheidung aus der Fistel führt zu schwerer hypochondrischer Verstimmung des Pat.

20. 10. Secundärexstirpation der Niere mit Simon'schem Längsschnitt. Heilung.

Anatomischer Befund der Niere. Niere im Längsmesser unverändert, zeigt in den unteren zwei Dritteln einen 7 cm langen Defect am convexen Rande, an dessen Stelle sich eine tiefe narbige Depression findet. Hier beträgt der Quermesser nur 4,5 gegen 6 cm an dem intacten oberen Theil. In dem von Fettmassen ausgefüllten Hilus ist der Ureter nicht mehr zu erkennen. Beim Aufschneiden des Präparats vom Hilus her kann kein eigentliches Nierenbecken mehr wahrgenommen werden. Die Sammelräume der durch die Narbe getrennten beiden Nierenhälften communiciren nicht miteinander, und entleeren den Harn durch je eine für die Sonde eben durchgängige Fistel, welche die Narbe am convexen Rande durchsetzt. Im unteren Theile der Niere ist der Rest des Nierenbeckens durch den Narbenzug gänzlich in die Exfoliationsnarbe hineingezogen. In einem Kelche nahe dem oberen Pol liegt noch ein Steinfragment von $1^1/_2$ cm Länge.

Endresultat. Urin klar, sauer, wird 3stündlich ohne Schmerz entleert. Pat. ist dauernd gesund geblieben.

Constitution des Steines. Harter homogenener Korallenstein von 3,23 g Gewicht, besteht fast ausschliesslich aus Magnesium = bezüglich Ammoniummagnesiumphosphat, Spuren von Calciumphosphat und Magnesiumcarbonat.

Fall 130.10. Calculose der linken Niere. Nephrolithotomie. Nachblutung aus einer aberrirenden zum oberen Pol verlaufenden Arterie. Nephrectomie. Heilung.

Louis S., 58 Jahr. Aufgenommen 17. 11. 96, geheilt entlassen. (Privatklinik).

Mutter hat an Gicht, Rheumatismus und Nierenstein gelitten. Im übrigen besteht starke nervöse Belastung. Pat. bis zum 29. Jahre schwächlich, wurde dann plötzlich auffallend kor-

pulent, so dass er viele Jahre lang Marienbad und Karlsbad aufsuchte. Abgang von rothem Sand wurde schon vor der Zeit der Fettleibigkeit beobachtet und nahm später zu. 1889 trat die erste linksseitige Nierenkolik auf. Der zweite Anfall dauerte 10 Tage in stärkster Heftigkeit. Koliken wiederholten sich nicht wieder, aber seit 1890 hat Pat. über ein Gefühl schmerzhafter Schwere in der linken Unterbauchgegend zu klagen, als ob er ein Centnergewicht mit sich herumtrage, verbunden mit ausgesprochenem Gürtelschmerz. Seit 1890 ist es einige Male zu Nierenblutungen gekommen. Seit 1893 ist Pat. niemals schmerzfrei gewesen. Der Gürtelschmerz ist constant, die Empfindung im Laufe des linken Harnleiters und ein bohrender Schmerz an der Crista ilei sind intermittirend. Früher hörten die Schmerzen im Liegen auf, jetzt auch Nachts nicht mehr. Urinlassen ist schmerzlos, doch besteht bisweilen Drängen ohne Erfolg. Geringe Mengen Zucker, 1—2% seit 89.

Status. Sehr korpulenter blasser Mann mit stark aufgetriebenem Abdomen. In der rechten Seitenlage fühlt man den unteren Pol der linken Niere zwei Querfinger breit unter der Spitze der 10. Rippe, frei von Druckempfindlichkeit. Rechts und links sind nur 11 Rippen vorhanden. Urin klar, sauer, enthält 0,75% Zucker, Spuren von Albumen, viel freie Harnsäure in Wetzsteinform, viel Schatten rother Blutkörper, wenig Leukocyten.

19. 11. Nephrolithotomie mit schrägem Lumboabdominalschnitt. An Stelle der fehlenden 12. Rippe liegt ein starker Fascienstreifen. Muskulatur ist auffallend trocken und braun, die Gefässe sind sklerotisch. Wegen Raumbehemmung durch das zu starke Fettpolster wird ein nach abwärts laufender Winkelschnitt hinzugefügt. Bei der Aushülsung des oberen Pols der fest mit der Fettkapsel verwachsenen Niere wird eine geringe Blutung bemerkt, welche indessen zunächst von selbst steht ehe ihre Quelle erkannt wurde. Nach Compression der Stielgefässe mittelst Gummidrain werden durch einen allmählich auf 6 cm verlängerten Sectionsschnitt zahlreiche Steine von Schrotkorn- bis Erbsengrösse aus den Kelchen, ein grosser dreieckiger Stein aus dem Becken, im ganzen 37 an der Zahl entfernt. Einzelne Concremente sitzen im Parenchym der Papillarsubstanz selbst und müssen aus ihr durch besondere Incisionen senkrecht auf die Fläche des Sectionsschnittes entfernt werden. Nach Schluss der Nierenwunde durch 5 tiefe und 5 oberflächliche Catgutnähte wird keine Blutung mehr bemerkt. Darauf wird die Bauchwunde bis auf eine Oeffnung für einen auf die Niere gelegten Jodoformgazestreifen geschlossen. Pat. bleibt noch einige Zeit bis zum Erwachen aus der Narkose im Operationssaal. Kurze Zeit, nachdem er in sein Bett gebracht ist, entsteht eine profuse Nachblutung, so dass er ohnmächtig, leichenblass mit ad maximum erweiterten Pupillen sofort wieder in das Operationszimmer zurückgebracht wird. Nach Wiedereröffnung der Wunde wird die Quelle der Blutung nicht mit Sicherheit festgestellt, doch erkennt man, dass sie aus einer Stelle in der Gegend über dem oberen Nierenpol herkommt, vermuthlich von einer abgerissenen, am oberen Pol eintretenden aberrirenden Arterie. Da das Gefäss nicht gesehen und nicht gefasst werden konnte, war es klar, dass die Blutung nur durch Tamponade zu beherrschen und diese wieder nur nach Entfernung der Niere ausführbar war.

Die Nephrectomie wird in einer Minute vollendet und die ganze offenbleibende Wundhöhle fest tamponirt. Pat. erholt sich unter subcutaner Salzwasserinfusion, Salzwasser- und Rothweinclystieren, Bindeneinwickelung der Arme und Beine.

Endresultat. Nach der Heilung stellen sich hartnäckige neuralgische Schmerzen und Sensibilitätsstörungen im Gebiete des linken N. ischiadicus und später des N. ileohypogastricus ein, welche vom Nervenarzte als Neuritis auf diabetischer Grundlage erklärt werden.

Anatomischer Befund der exstirpirten Niere. Gewicht 195 g, Vergrösserung im Dickendurchmesser, vermehrte Resistenz, mässige Erweiterung des Beckens und der Kelche, mit theilweiser Druckatrophie der Papillen. An der Abgangsstelle des Ureters vom Nierenbecken finden sich warzige papilläre Schleimhautwucherungen, welche wohl als Quelle der Blutung in Betracht kommen. Starke Fettanhäufung im Hilus. Sklerose der Nierenarterien. Mikroskopisch zeigt sich eine Zunahme des interstitiellen Gewebes, deutliche Erweiterung des Lumen der Harnkanälchen durch Harnstauung.

Fall 131.11. Calculose der linken Niere. Linksseitige Nephrolithotomie. Heilung. Nach $2^1/_4$ Jahren rechtsseitige Nephrectomie (s. Fall 142.22).

Frau Hauptmann L., 33 Jahre, rec. 3. 10. 96, geheilt entlassen 7. 11. 96.

1897 trat der erste sehr heftige Schmerzanfall von 3—4stünd. Dauer auf, der von der linken Lumbalgegend nach der Blase ausstrahlte. Bis 90 wiederholten sie sich 4 mal, stets ohne Uebelkeit

oder Erbrechen. Seit Januar 91 treten unbestimmt localisirte Schmerzen im Leibe auf, welche theils auf den Magen, theils auf die Gebärmutter bezogen und dementsprechend behandelt wurden. Seit Herbst 91 bestehen heftige Schmerzen in der linken Nierengegend, die mit Unterbrechungen bis jetzt daselbst andauern. Der Schmerz wird als schneidend bezeichnet, zieht nach der Blase und bei grösserer Heftigkeit in das linke Bein. Mictionsstörungen fehlen. Zu einer eigentlichen Kolik kommt es nicht mehr, vielmehr sind die schneidenden Schmerzen mehr continuirlich, bald heftiger bald schwächer, gesteigert durch Bewegung. Einmal wurde Hämaturie beobachtet. Magen- und Darmverdauung liegt stark darnieder, Pat. ist sehr nervös geworden.

Status. Blasse, magere Frau mit langem Thorax. Beide Nieren sind unfühlbar. Linksseitige Palpation ist etwas empfindlicher als rechts. Der linke Ureter ist an der Kreuzungsstelle mit der Linea innominata pelvis ausgesprochen druckempfindlich, noch mehr bei Palpation vom Scheidengewölbe aus, und lässt unweit der Blase eine abnorme Schlängelung erkennen, indem er plötzlich in Centimeterlänge rechtwinklig zu seinem normalen Verlauf ausbiegt, um dann nach einer brüsken Krümmung wieder zu ihm zurückzukehren. Die beiden Schenkel der Curve liegen so dicht aneinander und fühlen sich so hart an, dass sie bei der ersten Untersuchung für eine durch einen Stein hervorgebrachte Ausbuchtung imponiren. Der Ureter zeigt ausserdem eine abnorm erhöhte Contractilität, indem er unter dem Finger drahthart wird. Auf der rechten Seite fehlen alle diese Anomalien. Cystoskopisch ist eine auffallende Differenz der Ureterpapillen zu constatiren, deren rechte flach ist, während die linke brustwarzenartig prominirt und auf ihrer Oberfläche mit feinen rothen Wärzchen besetzt ist.

7. 10. 96. Nephrolithotomie mit schrägem Lumboabdominalschnitt. Starke Verwachsung der Niere mit der Fettkapsel und Kürze des Stiels erschweren ungemein das Hervorziehen des Organs. Im Nierenbecken sind Steine fühlbar. Durch Sectionsschnitt unter Fingercompression des Stiels werden mehrere kleine facettirte Steine und ein grosser Korallenstein entfernt. Bei Abtastung der Hohlräume findet sich ganz nahe dem unteren Pol ein höckriges Concrement, zu dessen Entfernung der Schnitt bis auf 6 cm Ausdehnung nach unten hin verlängert werden muss. Katheterismus des Ureters bis in die Blase gelingt ohne Hinderniss; das Eindringen der Sonde ist aber erst möglich, nachdem der Ureter freigelegt, aus den ihn umgebenden fest adhärirenden Fettmassen isolirt, mit dem linken Zeige- und Mittelfinger an seinem Ursprunge umfasst und dem in die Niere eingeführten Katheter entgegengeführt wird, sodass er gleichsam über diesen wie ein Handschuh über den Finger gestreift wird. Nierennaht mit 6 tiefgreifenden Doppelfäden und 4 feinen Katgutnähten. Schluss der Bauchwunde bis auf eine Oeffnung für einen Gazestreifen.

Verlauf. Heilung der Nierenwunde p. pr. int., der Bauchwunde nach partieller Eiterung durch Fettnekrose des von einer tiefen Bauchdeckensutur umfassten Gewebes.

Resultat. Urin vollständig klar, ohne körperliche Bestandtheile, ohne Eiweiss. Völliges Verschwinden der Beschwerden. Nach einem Jahre haben sich Steinbeschwerden der rechten Niere eingestellt, welche die Nephrolithotomie erfordern. (Siehe Krankengeschichte No. **142**.22.)

Constitution der Steine:

a) ein flacher elliptischer Stein mit Krystallkruste;
b) ein backzahnähnlicher mit grauer emailartiger Grundsubstanz, an einzelnen Stellen mit Krystallen besetzt;
c) 4 kleine, annähernd tetraedrische Steinchen, offenbar der Grundsubstanz in b gleich. Gesammtgewicht 2,14 g.

a) Der Kern ist Calciumoxalat mit etwas Phospat und Carbonat; b)die Krystallrinde enthält das Oxalat rein; c) zeigt dieselbe Zusammensetzung, nur ist das Xanthin, das bei a nur spurweise vorhanden war, etwas reichlicher.

Fall **132**.12. Traumatische Calculose der linken Niere. Nephrolithotomie. Heilung.

Herr K., 22 Jahre. Aufgen. 2. 1. 97, geheilt entlassen 20. 2. 97. (Jüdisches Krankenhaus.)

Gesund bis er 1890 aus einer Höhe von 5—6 m von einem Drahtseile bei Seiltänzerübungen hinabstürzte, und mit der linken Lumbalgegend auf einen Stein fiel. Er blieb bewusstlos liegen und musste 14 Tage das Bett hüten. Es zeigte sich eine starke Blutsuffusion der Lumbalgegend. Vier Wochen nachdem er das Bett verlassen hatte erkrankte er an Diphtherie

von 14tägiger Dauer. 3 Tage nach der Heilung liess er sich wieder in ein Krankenhaus wegen krampfartiger Schmerzen in der linken Nierengegend aufnehmen, die seitdem in mehrtägigen oder mehrwöchentlichen Intervallen auftraten und etwa $1^1/_2$ Stunden dauerten. Uriniren erzeugt Schmerzen in der linken Nierengegend, mit Ausstrahlung nach vorn in das Abdomen, den Hoden, die Blase oder das Bein.

Nach 10wöchentlicher Krankenhausbehandlung trat eine etwa 14 Tage andauernde Polyurie bis zu 7 Litern per Tag ein, obwohl nur wenig getrunken wurde. Urin war frei von Zucker, soll aber zeitweise eiweisshaltig gewesen sein. Nach einem Gelenkrheumatismus mit 6wöchentlichem Krankenlager war Pat. $1^1/_2$ Jahr völlig frei von Schmerzen, bis sie seit Mai 92 wiederkehrten. Verschlimmerung trat durch einen Fusstritt gegen die linke Nierengegend ein.

Status. Von beiden Nieren ist nur eben der untere Pol fühlbar. Starke Druckempfindlichkeit besteht in der linken Nierengegend, besonders unterhalb der Spitze der 11. Rippe. Urin klar, enthält constant einen eben wahrnehmbaren Hauch von Eiweiss und vereinzelte Leukocyten. Einmal unter vielen Untersuchungen werden Schatten von rothen Blutkörpern gefunden.

Nephrolithotomie 22. 1. Lumboabdominaler Querschnitt. Niere sehr vergrössert, mit der Fettkapsel verwachsen. Die Schwierigkeit ihrer Mobilisirung erfordert die Hinzufügung eines rechtwinklig zur ersten Incision, in der Richtung des Ureter verlaufenden Bauchdeckenschnittes. Das Nierenbecken ist auf Faustgrösse erweitert, prall mit Flüssigkeit gefüllt. Nach Abklemmung der Nierengefässe wird ein 5 cm langer Sectionsschnitt ausgeführt. Die Nierensubstanz ist etwas verschmälert, die Markkegel abgeplattet. Ein Stein im Nierenbecken verlegt die Ureteröffnung. Naht der Niere, Bauchnaht bis auf eine Oeffnung für einen Gazestreifen.

Resultat. Heilung p. pr. int. Urin frei von Eiweiss, klar enthält nur vereinzelte Leukocyten.

Constitution des Steines. Grauer Stein von 1,5 g Gewicht, stellenweise mit Oxalatcrystallen bedeckt, besteht aus Calciumoxalat mit Spuren von Phosphat, Carbonat und Sulphat; geringe Spuren Cystin.

Fall 133.13. Calculose der beiden Nieren. Rechtsseitige Nephrolithotomie. Heilung.

Herr N., 49 Jahr. Aufgenommen 31. 1. 97, geheilt entlassen 14. 3. 97. (Privatklinik).

April 97 trat während der Fahrt über holpriges Pflaster eine heftige rechtsseitige Nierenkolik auf; seitdem wiederholten sich die Anfälle häufig. Nach längerer Fahrt im Mai 78 wurde die erste Hämaturie bemerkt; die folgenden 4 Anfälle waren jedesmal mit Blutharnen verbunden. Vollständigen Erfolg hatte eine Karlsbader Kur, welche mehrere Jahre wiederholt wurde. Nach einigen Jahren kehrten die Koliken wieder. Der Schmerz begann in der Symphysis sacroiliaca dextra, erstreckte sich später nach der Kreuzungsstelle des Ureters mit der Linea arcuata pelvis und strahlte in den Hoden aus. Während der Koliken bestand häufiges Urinbedürfniss. December 95 wird ein erbsengrosser Stein entleert. 1896 nach Fahren über holpriges Pflaster tritt die erste linksseitige Nierenkolik auf, die viel heftiger und länger als die rechtsseitige mit Entleerung von 3 stecknadelkopfgrossen Steinen endete. Der Schmerz begann in der linken Lumbalgegend und strahlte in den linken Hoden aus. Darauf folgten Kuren in Karlsbad und Wiesbaden. Seit October änderte sich das Krankheitsbild, indem zwar keine schweren Koliken mehr, aber fast täglich mässige Schmerzen in der rechten Seite auftraten. Dazu kamen eigenartige Paroxysmen, welche der Pat. mehr fürchtete als die schwersten Koliken. Regelmässig beim ersten Uriniren nach dem Nacht- und Nachmittagsschlaf bekam er am Schlusse der ganz schmerzlosen Miction plötzlich einen unbeschreiblich heftigen Ruck in der rechten Nierengegend, den er wie den „scharfen Biss eines Tieres“ schildert.

Status. Beide Nieren nicht fühlbar. Rechts bei Druck von vorn geringer Schmerz in der Gegegend der Spina posterior superior ossis ilei. Der rechte Ureter ist gänzlich unempfindlich gegen Druck; dagegen erzeugt Compression des linken an der Kreuzungsstelle mit der Linea arcuata pelvis in den Penis ausstrahlenden Schmerz. Urin neutral bis schwachsauer mit mässigem Eiweissgehalt, trüb, enthält mikroskopisch viel Eiterkörper und rothe, frische wie ausgelaugte Blutkörper, keine crystallinischen Bestandtheile. Menge 2000, specifisches Gewicht 1020. Dazwischen werden alkalische Urine entleert, welche starkes Magma enthalten, das aus einer schleimigen Grundsubstanz mit sehr vielen Eiterkörpern und rothen Blutkörpern besteht und massenhaft Salze einschliesst, die sich bei Salzsäurezusatz mit oder ohne Gasentwickelung auflösen. Cystoskopisch erscheint der von

der rechten Niere gelieferte Urin trüb, der von der linken klar, die rechte Ureterpapille stärker prominent als die linke.

8. 2. Nephrolithotomie mit lumboabdominalem Querschnitt, von dessen hinteren Winkel ein senkrechter Schenkel bis zur 12. Rippe aufsteigt. Die Niere ist mit der Fettkapsel locker verwachsen. Im Hilus findet sich eine sehr feste Fettansammlung um die Gefässe und den Ureter, so dass die Isolirung dieser Gebilde unmöglich ist. An der Nierenoberfläche viele narbige Einziehungen, der untere Pol ist gegen den Hilus stark gekrümmt. Unter Schlauchcompression des Stiels wird durch einen 6 cm langem Sectionschnitt ein grosser Korallenstein mif vielen Kelchfortsätzen extrahirt, ferner ein im Nierenbecken gelegener, kegelförmiger in den Ureterabgang hineinragender Stein, endlich ca. 10 linsen- bis erbsengrosser aus den Kelchen. Schleimhaut des Beckens und der Kelche ist sammetartig rauh und geröthet. Nach Ausspülung mit $1\,^0/_{00}$ Argentum nitricum-Lösung wird die Nierenwunde durch 5 tiefe und 6 oberflächliche Nähte geschlossen. Schluss der Bauchwunde bis auf eine Oeffnung für einen drainirenden Gazestreifen.

Verlauf. Heilung p. pr. int. Urin bei der Entlassung sauer, ohne Eiweiss, mit geringer aus Leukocyten bestehender Trübung. Heilung ist laut letzter Nachricht vom Juli 98 beständig geblieben.

Constitution der Steine. Mehrere korallenartige Steine, darunter ein sehr langer; Gesammtgewicht 9,08 g; manche mit glänzender Crystallrinde bedeckt, deren einzelne schiefrige Platten sich zum Theil leicht aus der Hauptmasse herausbrechen lassen. Während diese hauptsächlich Harnsäure, Urate und etwas Xanthin neben Phosphaten und Spuren Carbonat und Oxalat enthält, besteht die Rinde hauptsächlich aus letzterem, dagegen sind Calciumphosphat, sowie Carbonate und Urate in geringer Menge, freie Harnsäure kaum in Spuren vorhanden.

Fall 134.14. Stein der rechten Niere. Perihilöse Fettgeschwulst. Nephrolithotomie. Heilung.

Gustav H., 41 Jahr. Aufgenommen 1. 3. 97, geheilt entlassen 27. 4. 97.

Seit einigen Jahren Schmerzen in der rechten Seite, welche bis jetzt andauernd mit kurzen, höchstens 12stündigen Unterbrechungen fortbestanden. Sie werden als kolikartige bezeichnet, verstärken sich durch Bewegung und hören in der Ruhelage auf. Miction unverändert. Urin soll nicht blutig gewesen sein, eine Zeit lang Gries enthalten haben.

Status. In Rückenlage fühlt man in der Athempause unter dem rechten Rippenbogen eine respiratorisch verschiebliche harte, kugelige grobhöckerige Resistenz median von der verlängerten Mamillarlinie, welche dem Nierenbecken angehört, da lateral von ihr, durch eine Furche geschieden, der untere Theil der Niere mit glatter Oberfläche zu palpiren ist. Die linke Niere ist nicht zu fühlen. Der Urin abwechselnd klar und diffuse trüb, sauer, ziemlich eiweissreich, enthält mikroskopisch viel rothe Blutkörper und reichliche Schatten, Eiterkörper theil frei, theils in Ballen, resp. Papillenpfröpfen und Oxalsäurecrystalle.

3. 3. Nephrolithotomie mit lumboabdominalem Querschnitt, auf den im Laufe der Operation ein absteigender Längsschnitt in der verlängerten Axillarlinie gesetzt wird. Die Niere liegt fast ganz intraperitoneal. Der harte früher palpirte Tumor erweist sich als ein apfelgrosses, sehr hartes Lipom am Hilus. Unter Schlauchcompression des Gefässstiels wird durch Sectionsschnitt ein solitärer Stein herausbefördert. Der sondirte Ureter ist bis in die Blase durchgängig. Naht der Nierenwunde; Verschluss der Bauchdecken bis auf eine Lücke für einen Gazestreifen.

Verlauf. Etwas unreiner Wundverlauf durch Eiterung um eine tiefgreifende Bauchnaht mit partieller Fettnekrose. Heilung durch Granulation. Urin bei der Entlassung sauer, klar, enthält mikroskopisch einige Eiterkörper.

Constitution des Steines. Homogener Stein von 2,389 g, schiefrig crystallinischer Structur, besteht aus fast reinem Calciumoxalat, daneben geringen Mengen von Calciumphosphat und Carbonat, geringen Spuren Cystin.

Fall 135.15. Steinrecidiv in der linken Niere. Nephrolithotomie. Heilung. (S. Fall 121.1, 122.2.)

Frau Selma L., 31 Jahr. Aufgenommen 3. 1. 98, geheilt entlassen 2. 2. 98. (Privatklinik).

Im Februar 93 rechtsseitige, im September 94 linksseitigs Pyelolithotomie. Nach der letzten Operation minderten sich anfangs die Beschwerden, doch nur für kurze Zeit. Es stellten sich linksseitige kolikartige Schmerzen ein, die von der Nierengegend nach abwärts strahlten. Vor $1—1^1/_2$ Jahren

traten auch wiederholte Hämaturien auf, gewöhnlich nach körperlichen Anstrengungen. Urin meistens alkalisch. Mikroskopisch enthielt er stets rothe Blutkörper, Eiterkörper einzeln und in Pfröpfen. Der Eiweissgehalt hat mit zunehmender Trübung zugenommen und bisweilen 1‰ überschritten. Jetzt ist der Schmerz nicht mehr kolikartig, sondern andauernd, wenn auch an Intensität geringer. Die Schmerzen werden unterhalb des linken Rippenbogens vorn und hinten empfunden und strahlen von hier den Ureter hinab, und nach der linken Schulter hinauf. Auch im Liegen besteht stets das Gefühl schweren Druckes im Leibe und Absterbens des linken Beines. Bei heftigeren linksseitigen Schmerzen wird auch rechtsseitiger empfunden.

Status. Lineäre Narben beiderseits vom Angulus costovertebralis parallel der 12. Rippe bis zur Mamillarlinie. In Rückenlage fühlt man den unteren Pol der linken Niere einen Querfinger breit unter der Spitze der 10. Rippe. Sie ist sehr mobil, kugeliger als normal, ihre Palpation sehr empfindlich, ebenso die der Kreuzungsstelle des Ureters mit der Linea arcuata. Die rechte Niere steht tiefer als normal, zeigt nur eine geringe Druckempfindlichkeit am oberen Pol. Die Vaginalpalpation zeigt keine Veränderung der Ureteren. Urin neutral, trübe, $^1/_2$ pro mille Albumen, mit massenhaften Eiterkörpern, einzeln und in Pfröpfen, vielen frischen rothen Blutkörpern, ohne Cylinder, ohne Schatten.

Nephrolithotomia sinistra. 6. 1. 98. Schräger, die alte Narbe kreuzender Lumboabdominalschnitt. Die tiefen Schichten der Bauchwand sind nicht mehr von einander zu unterscheiden. Die leicht zu luxirende Niere ist um das Doppelte vergrössert, besonders im Dickendurchmesser. Bei Freilegung der Stielgefässe von vorn her zeigt sich, dass die Arteria renalis von 2 Venae renales begleitet wird, deren obere von schwächerem Kaliber ist. Der Ureter ist nicht erweitert. An der freigelegten Niere fühlt man die Reibung von Steinen. Der unter Stielcompression ausgeführte 4 cm lange Sectionsschnitt trifft sofort auf einen grossen Korallenstein, der erst nach Incision der Kelchscheidewände extrahirt werden kann. Ureter für die Sonde bis in die Blase durchgängig. Trotzdem der grosse Stein das Nierenbecken vollständig ausgefüllt hatte, konnte er vom Hilus aus wegen der starken Auflagerungen sklerotischen Fettes auf das Nierenbecken nicht gefühlt werden. Schluss der Nierenwunde durch 3 tiefe, 5 oberflächliche Nähte, der Bauchwunde bis auf eine Oeffnung für einen Gazestreifen.

Verlauf. Heilung pr. int. Bei Entlassung ist der Urin sauer, schwach eiweisshaltig, trübe, mit geringem Sediment, das aus Leukocyten, einzeln und in Pfröpfen, spärlichen rothen Blutkörpern und Bakterien besteht.

Konstitution des Steins. Weisser Korallenstein mit schaligen Schichten. Die äussere Rinde ist bräunlich und runzlig, sonst keine Differenzen erkennbar. Der Stein enthält hauptsächlich Calciumphosphat, daneben Magnesiumphosphat und Spuren von Carbonat. Harnsaure Salze, Harnsäure und Xanthin sind in geringer Menge vorhanden.

Fall 136.16. Stein in rechter Wanderniere. Nephrolithotomie. Nephropexie. Heilung.

Frau R., 44 Jahr, aufgen. 24. 5. 98, geheilt entlassen 20. 7. 98.

Vor 2 Jahren hob Pat. 8 Tage nach beendeter Menstruation eine etwa 80 Pfund schwere Last, worauf die Blutung noch einmal wiederkehrte. 2 Monate später begannen Schmerzen in der rechten Nierengegend, welche anfangs für rheumatisch gehalten, im Liegen vollständig aufhörten und keine Ausstrahlung zeigten. Allmählich steigerte sich ihre Intensität. Einige Male hatten sie auch kolikartigen Charakter, mit Ausstrahlung nach dem rechten Bein und dem Ureter. Miction zeigte keinerlei Anomalien. Trübung des Urins wurde nur nach grösseren Anstrengungen bemerkt, Blut niemals. Zur Zeit der Menstruation nehmen die Schmerzen an Intensität zu. Ein Curettement des Uterus blieb ohne Einfluss. Während einiger Mineralwasserkuren sind angeblich die Schmerzen verschwunden, um nach Aufhören der Kur sofort wiederzukehren. Gewichtsabnahme 29 Pfund in einem Jahre.

Status. Rechte Niere nicht vergrössert, nicht schmerzhaft, sehr beweglich, so dass sie sich in der Seitenlage mit ihrem oberen Rande bis unter die Nabellorizontale verschieben lässt. Ureterdruckschmerz fehlt. Von der linken Niere ist nur der untere Pol zu fühlen. Per vaginam weder Empfindlichkeit noch Verdickung der Harnleiter wahrnehmbar. Urin sehr klar mit feinem Sediment, in dem wenig weisse, ziemlich viele frische, rothe Blutkörper gefunden werden. Die Schmerzanfälle werden als nicht sehr heftig angegeben, dauern oft nur 10—15 Minuten. Hinlegen genügt, um die

Schmerzen zum Schwinden zu bringen. Aber sie kehren fast täglich wieder, und werden durch Bewegung hervorgerufen oder verstärkt. Niemals bestand Uebelkeit, niemals Erbrechen, nie Frost oder Fieber. Pat. leidet seit langem an vagen Gliederschmerzen an allen Extremitäten, besonders bei schlechtem Wetter.

17. 6. Nephrolithotomie mit Nephropexie. Schräger Lumboabdominalschnitt. Bei sehr spärlichem retroperitonealem Fett ist die Fettkapsel stark entwickelt und innig mit der Niere verwachsen. Unter Stielgefässkompression mittels Drainrohr wird ein 5 cm langer Sektionsschnitt angelegt. Das Parenchym fühlt sich beim Schneiden auffallend hart an. Der Schnitt öffnet einen Kelch, durch welchen eine Hohlsonde in das Nierenbecken geführt wird, welche alsbald auf einen Stein stösst. Unter ihrer Leitung wird das Becken incidirt und ein plattes herzförmiges Concrement extrahirt. Durchgängigkeit des Ureters für die Sonde bis in die Blase wird durch retrograde Sondirung dargethan. Schluss der Nierenwunde durch 3 tiefe Doppelcatgutnähte und 3 oberflächliche feine einfache. Die mit Nadeln armirten langen Enden der tief greifenden Doppelnähte werden zur Nephropexie benutzt, indem die obersten beiden Paare um die 12. Rippe herumgeführt, die folgenden durch die Bauchmuskelwundränder gestochen werden. Resection des überschüssigen Theils der Fettkapsel. Tamponade des Raumes unterhalb der Niere. Schluss der Bauchwunde bis auf die Oeffnung für den Gazestreifen.

Verlauf. Heilung pr. int. Urin sauer, gelb, klar, mit kaum wahrnehmbarer Nubecula, welche nur aus einzelnen Leukocyten und vaginalen Epithelien besteht. Keine Blutkörper, kein Eiweiss.

Konstitution des Steins. Flach elliptischer graugelber Stein, mit blumenkohlartigen Kryställchen besetzt. Gewicht 0,8 Gramm.

Er besteht aus fast reinem Calciumoxalat, nur Spuren von Phosphaten sowie von Xanthin und Cystin.

Fall 137. 17. Stein der rechten Niere. Nephrolithotomie. Renale Haematurie, Blasenblutungen, Epistaxis, Stichkanalblutungen in den Bauchdecken (Haemophilie). Sec. Nephrectomie. Heilung.

Frau U., 27 Jahr, aufg. 24. 6. 98. geh. entlassen 15. 9. 98. Als Kind Scharlach mit Nephritis. Im 13. Jahre Diphtherie. Im 20. Jahre gelegentlich starken Nasenblutens wurde ein Herzfehler konstatirt. Seit $2^3/_4$ Jahren leidet Pat. an Anfällen von Schmerzen im Bauche, Kreuz und Kopf, im rechten Arm und im rechten Bein. Als Ursache für diese Krankheit sieht sie einen Stoss in die rechte Unterbauchgegend an. Sie war im Oktober 1895 im Dunkeln gegen eine Nähmaschine gelaufen und wurde von der Kante des Tisches an der rechtsseitigen Bauchwand dicht über der Leistenfurche getroffen. Während der nächsten $2^1/_2$ Monate hatte Pat. daselbst und im rechten Bein beständige Schmerzen. Der Urin soll von Beginn an dunkelroth oder kirschroth, an manchen Tagen wieder ganz normal gewesen sein. Schmerzen bei der Miction fehlten. Dann traten Schmerzanfälle zunächst halbjährlich auf, später immer häufiger, in der letzten Zeit während 4 Wochen 3 Mal. Die Anfälle bestehen in krampfhaften Schmerzen in der rechten Nierengegend, mit Ausstrahlung in das rechte Bein und den rechten Arm, Erbrechen und Fieber. Neben den schweren bis zu 14 Tagen dauernden Anfällen bestehen auch leichte abortive. Die Schmerzen treten meistens bei Tage, besonders nach körperlichen Anstrengungen auf. Auch in der anfallsfreien Zeit bestehen Empfindungen in der rechten Nierengegend und besonders andauernd im rechten Bein. An dieser Affection war sie seit $^3/_4$ Jahren in ärztlicher Behandlung, zuerst wurde Massage angewendet, dann (15. 4. 97.) die rechte Niere angenäht und später in regelmässigen Abständen der rechte Ureter katheterisirt und das Nierenbecken ausgespült. Dabei entstand Blasenkatarrh mit Harndrang, eitrigem Urin und Blasenschmerzen.

Status. Blasse, magere Frau. An der Herzspitze starkes systolisches und präsystolisches Geräusch. Herdämpfung nach rechts verbreitert. Die rechte Niere lässt sich bis fingerbreit unter die Nabelhorizontale verschieben, ist nicht schmerzhaft. Die linke Niere gleichfalls mobil. Druck auf den Ureter schmerzlos. Per vaginam sind keine Veränderungen an den Ureteren zu palpiren. Die Mictionshäufigkeit ist wenig vermehrt, der Katheterurin ein wenig getrübt, sauer, bernsteingelb, mit eben wahrnehmbarer Spur von Albumen. Er enthält nur Leukocyten, keine rothen Blutkörper, keine Cylinder. In der Lumbalgegend befindet sich eine von der Nephropexie herrührende 8 cm lange, dem Simon'schen Längsschnitt entsprechende Narbe.

8. 7. 98. Nephrolithotomie mit Nephropexie. Aethernarkose. Ein schräger Lumboab-

dominalschnitt kreuzt die alte Narbe. Nach medianer Verschiebung des retro-peritonealen Fetts wird am äusseren Rande des Sacrolumbalis längs incidirt in der Vorstellung, die Fascia retrorenalis zu spalten. Der Schnitt öffnet aber sofort das Peritoneum, dessen Umschlagsstelle abnorm weit nach hinten reicht. Nach Verschluss der Peritonealwunde mit fortlaufender Naht, wird hinter dieser die Fascia retrorenalis in grosser Ausdehnung gespalten, worauf sich zeigt, dass die Fettkapsel mit der Niere trotz deren Mobilität vielfältig durch membranöse und fadige Verwachsungen innig zusammenhängt, welche zum Theil nur mit der Hohlscheere getrennt werden können. Bei der Aushülsung der Niere zeigt sich als einziger Rest der voraufgegangenen operativen Fixation eine strangförmige Verwachsung der Bauchwand mit einem Punkte nahe dem unteren Pol, ungefähr handbreit unter der 12. Rippe. Die Niere selbst ist sehr voluminös, in jedem Durchmesser vergrössert, von auffällig harter Consistenz und zeigt in exquisiter Weise eine hufeisenförmige Krümmung. Nach Freilegung des Ureters und des Nierenbeckens wird in diesem am Ureterabgang ein beweglicher über kirschkerngrosser Stein gefühlt. Unter Schlauchkompression des isolirten Gefässstiels wird die Niere am Convexrand in 4 cm Ausdehnung incidirt und der Stein extrahirt. Sondirung des Ureters bis in die Blase gelingt ohne Hinderniss. Verschluss der Niere mit 3 doppelten Katgutfäden, von denen die beiden oberen Paare zur Aufhängung der Niere an die 12. Rippe benutzt werden. Ein viertes Fadenpaar wird durch die untere Hälfte des convexen Randes zum Zwecke der Befestigung an die Bauchmuskelwundränder geführt. Nahtverschluss der Bauchdecken bis auf eine Oeffnung für einen Gazestreifen.

Constitution des Steines. Kleiner ovaler, ungefähr speisebohnengrosser, rothbrauner, höckeriger Stein von 0,46 g Gewicht. Beim Durchschneiden bröckelt von der Schale ein warzig crystallinischer Kern ab. Dieser enthält Calciumoxalat und Phosphate, wenig Carbonate und Urate, vielleicht eine geringe Spur Cystin. In der Rinde sind neben Calciumoxalat die Urate und besonders die Carbonate stark vermehrt, Phosphate sehr vermindert, etwas Xanthin und Cystin.

Verlauf. Nach der Operation zeigt sich grosse Neigung zu Blutungen. Jede Stichwunde der Hautnähte, sowie die Wundränder werden ausgedehnt sugillirt. Bei der Entfernung des Tampons erfolgt eine Blutung aus den Schnitträndern der Bauchwunde, welche Thermocauterisation erfordert. Gleichzeitig muss wegen profusen Nasenblutens die Tamponade der Nase ausgeführt werden. Häufige Hämaturien mit schwieriger Entleerung von Coagula und Ureterausgüssen erschöpfen die Pat. so sehr, dass am 26. 7. die Nephrectomie ausgeführt werden muss.

26. 7. Secundärnephrectomie. Das Nierenbecken mit alten und frischen Gerinnseln erfüllt; ebenso der zu Daumendicke ausgedehnte Ureter. Die exstirpirte Niere ist von normaler Grösse, sehr blass, zeigt an der Oberfläche kleine bis erbsengrosse Höcker von gelbrother Farbe, die sich auf dem Durchschnitt als keilförmig zugespitzte in der Richtung nach dem Hilus verlaufende Streifen verfolgen lassen. Der Sectionsschnitt ist fest verklebt, an den Nahtflächen anämische Infarkte.

Verlauf post Nephrectomiam. Die hämophile Disposition tritt noch nach der Nierenexstirpation in Gestalt starker und andauernder Blasenblutungen hervor, welche durch Coagulation zu Retention und Zersetzung führen. Nach schwieriger Beseitigung der resultirenden Cystis wird Pat. geheilt entlassen.

Heilung bis jetzt constatirt.

Fall 138.18. Linkseitiger Nierenstein. Nephrolithotomie. Heilung.

Moritz B., 42 Jahr. Aufgenommen 13. 5. 99, geheilt entlassen 26. 6. 99.

Anamnese. In der Familie Neigung zur Fettleibigkeit. Seit Sommer 1895 linksseitige Nierenkoliken. Zwei Mal sind Steine entleert worden, eine Zeit lang während einer Karlsbader Kur Harngries. Die Häufigkeit der Anfälle steigerte sich bis zu monatlichem Auftreten seit December 1896; in letzter Zeit kehren sie alle 8—12 Tage wieder. Die Schmerzen strahlen nach oben bis zur Mamilla, abwärts längs des Ureters aus. Niemals sind Frost, Harnbeschwerden oder Hämaturien aufgetreten. Gehen ruft den Schmerz hervor, Fahren ist ohne Einfluss.

Status. Blasser, fetter Mann. Spannung der Radialarterien gering; systolisches und präsystolisches Geräusch an der Herzspitze. Die Nieren nicht palpabel. Die linke Lumbalgegend druckempfindlicher als die rechte. Im klaren Urin eine Spur Eiweiss, einzelne rothe und weisse Blutkörper.

19. 5. Nephrolithotomie mit lumboabdominalem Querschnitt. Bei der senkrechten Spaltung der Fascia retrorenalis im hinteren Abschnitte der Wunde wird oben das Peritoneum angeschnitten, so dass die Milz erscheint. Nach Naht des Peritoneum wird unter Schwierigkeit die fest verwachsene

Capsula adiposa abgelöst, welcher am oberen Pol wegen untrennbarer Verwachsung gleichzeitig die Fibrosa folgt. Wegen Kürze und Unnachgiebigkeit des Stiels gelingt die Luxation der Niere nicht, so dass unter Schlauchcompression der Gefässe die Niere in situ incidirt werden muss. Nach Extraction eines Steines aus dem Nierenbecken folgt die Naht der Nierenwunde und der Bauchwunde, bis auf eine Oeffnung für einen bis auf die Niere geführten drainirenden Gazestreifen.

Verlauf. 22. 5. bei Entfernung des Tampons starke Blutung, welche neue Tamponade erfordert. Abends neue Blutung. Digitalcompression, Tamponade. Urin blutfrei. 26. 5. frische Blutung. Digitalcompression, Tamponade. Kein Blut im Urin. 29. 5. nach Entfernung der Tamponade entleert sich chocoladebraune übelriechende Flüssigkeit. Die verklebte Bauchwunde wird gänzlich wieder eröffnet, die ganze Wundhöhle mit Gaze tamponirt. Von nun ab normaler Verlauf. Bei der Entlassung normaler Urin, keine Beschwerden.

Constitution des Steines. Flacher, viereckiger, gelbbrauner Stein, 3,2 g. Auf dem Schnitt erscheint fast genau eine Hälfte braun, die andere grau. Beide Hälften bestehen aus Harnsäure mit etwas Uraten (der graue Theil anscheinend weniger uratreich), Spuren Cystin und ganz geringen Mengen Carbonat.

Fall 139. 19. Stein der linken Niere. Nephrolithotomie. Tod durch Hämaturie.

Daniel W., 45 Jahr. Aufgenommen 13. 6. 99, † 18. 6 99.

Anamnese. 1877 gonorrhoischer Blasenkatarrh von 2jähriger Dauer. 1883 beiderseitige Nierenkoliken mit Ausstrahlung in Hoden und Blase, welche sich alle par Wochen wiederholten, bis 6 Monate später nach Abgang eines Steines die Schmerzen aufhörten. Seit 1897 begannen wieder sehr heftige linksseitige Koliken, welche seit 1898 einen sehr schlimmen Character annahmen, und mit Fieber bis 40° verbunden waren. Während der Anfälle wurden nur spurweise Quantitäten klaren Harns, mit Nachlass der Schmerzen eine grössere Menge fast rein eitrigen Urins entleert.

Status. Auffallend blasser Mann. L. Niere überschreitet in Rückenlage auf der Höhe der Inspiration den Rippenbogen um 2 Querfinger. Palpation unempfindlich. L. Ureterkreuzungsstelle druckschmerzhaft. R. Niere unfühlbar. Nach der Palpation wird ein stark eiterhaltiger Urin entleert.

Urin diffus trübe mit wechselndem Eitersatz, sauer, Albumen $^1/_2$—1 $^0/_{00}$. Mikroskopisch viel Leukocyten, einzeln und in Pfröpfen, wenig rothe Blutkörper, einzelne hyaline gekörnte und Epithelcylinder. Cystoskopisch zeigt sich die ganze linke Hälfte der Blase mit Exsudatmassen belegt; der Ureterwulst geschwollen, die Ureteröffnung nicht zu erkennen, ebenso wenig die Beschaffenheit des ausgespritzten Harnstrahles.

18. 6. Nephrolithotomie mit querem Lumboabdominalschnitt. Bei der absolut untrennbaren Verwachsung der Fettkapsel mit der Propria, kann die Mobilisirung der Niere nur durch subcapsuläre Enucleation geschehen. Die in der Schwarte eingebetteten Stielgefässe werden mit planparalleler Zange abgeklemmt. Die Incision am Convexrande fällt sofort auf einen Stein, dessen grösster Ausdehnung entsprechend die Wand des Nierenbeckens in 3 cm Länge gespalten wird. Schluss der Nierenwunde durch 4 tiefgreifende Nähte. Operationsdauer incl. Narkose 45 Minuten. Kein Blutverlust.

Verlauf. Anfangs starke Hämaturie mit grossen Congula. Keine Koliken. Nachmittags nimmt die Blutung ab. Abends geringe Pulsspannung. Nachts gut geschlafen, 350 ccm blutigen Urins entleert. Am Morgen des nächsten Tages 7 Uhr plötzlich reichliche Entleerung von frisch rothem Blute, ca. 300 ccm in $^1/_4$ Stunde. Dabei Ohnmachtsgefühl, Uebelkeit, Mattigkeit. Da Pat. sich trotz Weinclystiere, Coffeininjectionen, subcutaner Salzwasserinfusion nicht erholt, so wird, trotzdem z. Z. kein Urin, somit auch kein Blut entleert wird, schnell und ohne Narkose der Tags zuvor angelegte und vernähte Sectionsschnitt der Niere wieder getrennt. Das Nierenbecken ist mit einem hühnereigrossen Congulum ausgefüllt, nach dessen Entleerung sofort die Blutung wieder beginnt. Tamponade des Nierenbeckens und der Nierenwandflächen bringt diese sofort zum Stehen. Trotzdem keine Hämaturie wiederkehrt, erholt sich Pat. nicht mehr, sondern stirbt unter schnell steigender Pulsfrequenz um $2^1/_2$ Uhr Nachmittags, also 28 Stunden p. op.

Die seit der Operation entleerte gesammte Harnmenge beträgt 800 ccm mit 1015 g spec. Gew.; die Hälfte des Volumens wird nach dem Sedimentiren von geronnenem Blute eingenommen. Pat. hat also abschätzungsweise 400 ccm Blut mit dem Urin in einem Tage verloren.

Constitution des Steines. 3zipfliger, knollig körniger Stein von 10 g Gewicht. Phosphate und Carbonate, dabei geringe Mengen Xanthin und Urate.

Fall 140.20. Calculose der linken Niere. Nephrolithotomie. Heilung.

Reinhold F., 27 Jahr. Aufgenommen 4. 8. 98, geheilt entlassen 10. 9. 98.

Anamnese. Vater leidet an harnsaurer Diathese. Pat. hat als Kind Scharlachnephritis und Diphtheritis gehabt. 1895 lang dauernde Gonorrhoe mit lang dauerndem Blasenkatarrh. Sobald während dieses Leidens einige Zeit Santalöl genommen wurde, bekam er jedesmal Schmerzen in der linken Nierengegend. Herbst 1896 verstärkten sich die linksseitigen Nierenschmerzen ohne Santalgebrauch. Der Urin wurde sehr trübe, häufig schwarz-blutig; dabei Tenesmen mit tropfenweiser Entleerung. Nach jeder Anstrengung trat sofort Hämaturie ein, meistens nur während weniger Mictionen. 1897 besserten sich die Blasenbeschwerden; aber die Nierenschmerzen traten täglich auf, besonders Morgens beim Aufstehen. War er eine Zeit lang im Gange, so besserte sich der Schmerz, Ueberanstrengung steigerte ihn. Die Blutungen treten jetzt 1—2mal im Monat auf, jedesmal nur während 1—2 Mictionen; die Lumbalschmerzen strahlen jetzt das ganze Bein hinunter. Urinentleerung oft erst nach langem Stehen möglich. In der Ruhelage sind niemals Schmerzen vorhanden. Es treten sowohl Blutungen ohne Schmerzen, als Schmerzen ohne Blutungen ein.

Status. L. Niere unsicher fühlbar, Palpation in der Lumbalgegend empfindlich, ebenso die Ureterkreuzungsstelle und die Rectalpalpation des Harnleiters. Blase cystoskopisch ganz gesund. Urin sauer, ca. $^1/_2\,^0/_{00}$ Albumen, hellgelb mit geringem Sediment, welches vorwiegend aus rothen, frischen Blutkörpern und spärlichen Leukocyten besteht.

7. 8. Nephrolithotomie mit lumboabdominalem Schrägschnitt. Keine wesentliche Vergrösserung der Niere. Die Adiposa leicht von der Propria zu trennen. Consistenz der Niere ist normal. Wegen Kürze des Stieles ist die Mobilisirung der Niere sehr schwer. In dem auf Pflaumengrösse erweiterten Nierenbecken wird am Ureterabgang ein beweglicher Stein gefühlt. Die Compression des Stiels mit Gummischlauch erzeugt keine Blutleere. Extraction des Steins nach Sectionsschnitt. Der retrograde Katheterismus des Harnleiters misslingt, weil die Katheterspitze in das Hilusfett gelangt. Naht der Niere und der Bauchdecken bis auf eine Drainageöffnung.

Verlauf. Verlauf febril, bis am 18. 8. nach Eröffnung der schon verheilten Bauchwunde eine Ansammlung hämorrhagisch trüber Flüssigkeit hinter der Niere entleert wird. Bei der Entlassung ist der Harn ganz normal. Völlige Gesundheit nach 1 Jahr constatirt.

Constitution des Steines. Weisser, flacher nahezu kreisrunder Stein mit warzig crystallinischer Oberfläche, 0,92 g. Der Durchschnitt zeigt concentrische Schichtung, die Schichten sind homogen. Der Stein besteht aus Calciumoxalat und Phosphaten, neben wenig Calciumcarbonat und Xanthin.

Fall 141.21. Stein der rechten Niere. Nephrolithotomie. Heilung.

Frau S., 51 Jahr. Aufgenommen 12. 11. 98, geheilt entlassen 9. 12. 98.

Anamnese. 4 Entbindungen. Scharlach und Typhus. Vor 4 Jahren litt sie an kolikartigen Schmerzen, die quer über den Leib hinzogen und sich hauptsächlich in der Magengrube localisirten. Unter der Diagnose Cholelithiasis gebrauchte sie mit Nutzen eine Karlsbader Kur. Ostern 95 litt sie an Unterleibsschmerzen, welche auf genitale Ursachen vom Arzte bezogen wurden. Dazu gesellten sich ischiasartige Schmerzen in der rechten Hüftgegend, welche bis jetzt nie ganz aufgehört haben. Im vorigen Winter kamen dazu heftige Schmerzen der rechten Nierengegend, verbunden mit Uebelkeit und Erbrechen. Sie ist fast immer bettlägerig, schlaflos vor Schmerz, kann nur auf der rechten Seite liegen, nur gebückt gehen, und vornübergeneigt sitzen. Im Urin sei nie Blut beobachtet worden, dagegen häufig Trübung. Seit October d. J. hartnäckige Stuhlverstopfung.

Status. Sehr corpulente Frau. R. Niere nicht fühlbar, sehr druckschmerzhaft. Urin Eiweissfrei, enthält reichliche Schatten von rothen Blutkörpern, einen Epithelcylinder, vereinzelte Leukocyten.

18. 11. Nephrolithotomie mit lumboabdominalem Schrägschnitt. Adiposa sehr fettarm. In der ausgehülsten Niere kein Stein fühlbar. Ureter unverändert. Der Sectionsschnitt gelangt nicht gleich in das Nierenbecken. Erst als die Hilusgegend eingestülpt und mit dem Zeigefinger der anderen Hand der Grund der Wunde palpirt wird, fühlt man einen Stein mit dünner Gewebsschicht bedeckt. Nach ihrer Spaltung gelingt die Steinextraction und der retrograde Katheterismus bis in die Blase. Naht der Nierenwunde. Verschluss der Bauchdeckenwunde bis auf eine Lücke für einen Gazestreifen.

Verlauf. Am 19. 11. Abends setzt eine Bronchopneumonie ein, welche bis zum 26. 11. zur

Heilung kommt. Bei der Entlassung ist der Urin frei von chemischen und mikroskopischen Anomalien; das Befinden tadellos.

Constitution des Steines. Kirschengrosser Oxalatstein mit Spuren von Carbonaten, besonders des Magnesium, Spuren von Sulphaten.

Fall **142**.22. Vor $3^1/_4$ Jahren linksseitige Nephrolithotomie mit Heilung. Jetzt Calculose der rechten Niere. Nephrolithotomie. Heilung p. pr. int. Tod durch Synkope am 13. Tage.

Frau Hauptmann L. Aufgenommen 15. 1. 99, † 28. 1. 99.

Anamnese. October 1896 linksseitige Nephrolithotomie. Siehe Krankengeschichte **131**.11. Schon während der Reconvalescenz leichte rechtsseitige Schmerzen. Seitdem ist es häufig zu rechtsseitigen Koliken und Hämaturien gekommen; zwischendurch giebt es Zeiten guten Befindens. Seit Anfang November bestehen andauernde Schmerzen in der Lumbalgegend. Seit einigen Tagen bisweilen Empfindungen an der linken Ureterkreuzungsstelle. Seit November ist der Urin fast andauernd blutig. Uebelkeit oder Erbrechen sind niemals dagewesen.

Status. Der Ernährungszustand seit der ersten Operation erheblich gehoben. Alle Functionen regulär. Herztöne rein, an der Spitze ist der erste Ton gespalten. Pulsfrequenz 96. Urin trüb, sauer mit lockerem braunem Sediment. $^1/_2\,^0/_{00}$ Albumen. Der Blutgehalt steigert sich nach Spaziergang. Die rechte Niere bei tiefer Respiration in Seitenlage fühlbar, Ureter sehr druckempfindlich, ebenso die Kreuzungsstelle des rechten Ureters und seine Vaginalpalpation. Linke Niere unfühlbar, linker Ureter fühlt sich von der Scheide aus verdickt an, ist aber unempfindlich.

16. 1. Nephrolithotomia dextra mit lumboabdominalem Schrägschnitt unter Chloroform. Sehr magere Fettkapsel durch viele fädige und membranöse feste Stränge mit der Albuginea verwachsen. Durch den Sectionsschnitt werden zwei Steine extrahirt. Ureter von Bleistiftdurchmesser mit verdickter Wand. Retrograder Katheterismus bis in die Blase. Schluss der Nierenwunde. Vereinigung der Bauchwunde bis auf eine Lücke für einen Gazestreifen.

Constitution des Steines. Ein prismatisches Concrement von 1,25 Längsmesser, 1,15 cm Breite, an der Basis mit vielen spitzen Zacken besetzt. Farbe graubraun, an der Spitze gelbweiss. Die Basis glatt, die Spitze zeigt eine feinkörnige Auflagerung. Das zweite Concrement klein, eckig, braun gefärbt. Der Kern besteht neben organischen Resten fast ausschliesslich aus Calciumcarbonat mit einer Spur Magnesiumsalz. Die Rinde besteht wesentlich aus Oxalat mit Carbonaten, einer Spur Calciumphosphat, geringen Spuren Sulphat und Xanthin.

Verlauf. Nach ganz normalem fieberlosen Verlauf und Wundheilung per priman intentionem, wird Pat. am 28. 1., Morgens 7 Uhr beim Frühstück plötzlich von Dyspnoe befallen und stirbt nach Verlauf von wenigen Minuten.

Section konnte nicht gemacht werden.

Fall **143**.23. Palpirbarer Stein in rechter Wanderniere. Nephrolithotomie. Nephropexie. Heilung.

Frl. Dora S., 27 Jahr. Seit 1894 kolikartige Schmerzen in der rechten Leibeshälfte, die sich in unregelmässigen Zwischenräumen wiederholten. Zugleich mit den Schmerzen soll der Urin sehr dunkel geworden sein. Bei längerem Gehen entstehen schmerzhafte Empfindungen in der rechten Seite. Nach dem letzten Anfalle wurde Eiweiss im Urin gefunden. Mictionsstörungen sind nicht vorhanden.

Status. Linke Niere nicht palpabel, rechte hinabgesunken, so dass ihr unterer Pol bei Rückenlage in der Nabelhorizontalen steht, bei linker Seitenlage noch einen Querfinger breit tiefer hinab sinkt. Der mediane Abschnitt der Niere fühlt sich schlaff, sackartig an; an seinem medialsten Theile fühlt man in der Nabelhorizontalen eine umschriebene höckerige, steinige, druckschmerzhafte Härte. Im Urin $1\,^0/_{00}$ Alb., Leukocyten, viele rothe Blutkörper und Schatten.

Nephrolithotomie. Nephropexie. Czerny'scher Schrägschnitt. Niere ganz im Bauchraum gelegen; die peritoneale Umschlagsfalte reicht abnorm weit lateralwärts, so dass die Niere gänzlich intraperitoneal liegt. Starke Entwickelung des perihilösen Fettes. Nierenbecken stark erweitert, von einem konischen Stein erfüllt, der an seiner Basis zwei Zwipfel trägt. Abtastung der Kelche und retrograde Sondirung des Ureters bis in die Blase. Schluss der Nierenwunde. Nephropexie unter Benutzung der Fäden der Nierennaht. Heilung p. prim. int.

Constitution des Steines. Herzförmiger Nierenstein, scheinbar crystallinisch incrustirt. 3,7 g. Nach Durschneiden zeigt sich, dass die anscheinende Kruste aus dem dichten Kern ohne eigentliche Scheidung allmählich entwächst, so dass die Masse einen einheitlichen Eindruck macht. Calciumoxalat mit etwas Phosphat, Spuren Carbonat und Sulphat von Ca, Spur Xanthin.

Fall 144.24. Stein der linken Niere. Nephrolithotomie. Heilung.

Frl. Anna B., 38 Jahr. Seit 8 Jahren heftige linksseitige Kolikanfälle, besonders bei Eintritt der Periode. Die Schmerzen strahlen von der Niere zur Blase. In letzter Zeit häufen sich die Anfälle, so dass sie fast täglich in Dauer von einigen Minuten bis einigen Stunden auftreten. Sie sind mit Uebelkeit, bisweilen mit Fieber bis 38,5 verbunden. Fahren vermehrt nicht die Schmerzen. Häufig treten sie während der Nachtruhe ein. Pat. muss Nachts stets ein hartes Kissen unter die linke Nierengegend schieben. Mictionsanomalien fehlen. Die Krankheit ist bisher als Hysterie behandelt worden.

Status. Chronischer diffuser Catarrh in beiden Lungen. Beide Nieren unfühlbar, unempfindlich, ebenso beide Ureteren vom Bauche wie von der Vagina aus. Im Katheterharn Spur Alb., vereinzelte Leucocyten und Schatten, reichlich Plattenepithel.

Nephrolithotomie. Fettkapsel innig mit der Niere verwachsen, welche keine Abweichung der Grösse und Consistenz zeigt. Ureter zart und dünn. Im Hilus ein Stein zu fühlen. Durch Sectionsschnitt wird ein kirschkerngrosser Stein entbunden. — Heilung p. prim. int.

Constitution des Steins. Rundlicher etwas oblonger Stein, Oberfläche graubraun mit warzigen Höckern, stellenweise grauen, plattigen Auflagerungen. 0,89 g. Schnitt zeigt eine dunkelgraue, concentrisch geschichtete Masse. Der Hauptbestandtheil ist Calciumoxalat mit etwas Phosphat und Carbonat des Ca., etwas Xanthin. In der crystallinischen Auflagerung Oxalat und Carbonat.

Fall 145.25. Zahlreiche linksseitige Koliken mit regelmässigem Steinabgang. Nephrotomia sinistra. Kein retinirter Stein vorhanden. Nahtverschluss der Nierenwunde. Fortdauernde Neubildung und Entleerung von Concrementen.

Frl. H., 29 Jahr. Leidet seit einem Jahre an häufigen linksseitigen Nierenschmerzen, die sich zeitweilig zu heftigen Kolikanfällen steigern. Bei geringeren Schmerzen gehen regelmässig stecknadelkopfgrosse Concremente ab; nach grösseren Kolikanfällen werden erbsengrosse Steine entleert. Vor Abgang der Steine tritt Blut im Urin auf. In den freien Zeiten befindet sich Pat. völlig wohl, bis auf geringe Empfindungen in der Niere. Die Kolikanfälle ziehen sich über 8 bis 9 Tage hin. Letzte Kolik vor 14 Tagen von 9tägiger Dauer.

Status. Kräftiges Mädchen (Athletin). Herz nach links verbreitert. An der Spitze ein dumpfer I. Ton und ein diastolisches Geräusch. Urin ganz hell und klar ohne Albumen, enthält nur vereinzelte Leucocyten, rothe Blutkörper und oxalsaure Crytalle.

Cystoscopie. Schleimhaut zart. In der Umgebung der linken Ureteröffnung finden sich radiär angeordnete Haemorrhagien.

3. 3. Entleerung eines hirsekorngrossen Concrements unter geringen linksseitigen Schmerzen.

5. 3. Zwei steeknadelkopfgrosse Steine abgegangen.

7. 3. Operation. Fettkapsel inniger adhärent als normal. Niere nicht vergrössert. Incision am Convexrand nach Stielcompression. Nierenbeckenschleimhaut unverändert, zart, weder im Becken noch in den Kelchen sind Steine zu finden. Nahtverschluss der Nierenwunde. Heilung p. prim. int.

20. 3. Entleerung zweier über hirsekorngrosser Steinchen nach zweitägigen Schmerzen in der linken Niere. Entlassen mit gänzlich normalem Urin. Nach der Entlassung gehen wie früher, von Zeit zu Zeit unter Nierenschmerzen Steine ab.

Constitution der spontan entleerten Steine. Eine grössere Anzahl (27 im ganzen) grauer bis brauner Steinchen, meist sehr klein, einige etwas grösser. Der grösste im Gewicht von 0,17 g, wurde zur Analyse benutzt. Der Durchschnitt zeigte eine gleichmässig gelbbraune, an einigen Stellen poröse Masse. 2 von den 27 waren 14 Tage nach der ergebnisslosen Spaltung der Niere in 2tägigem Intervall abgegangen; sie wogen zusammen 0,005 g und stimmten nach der mikroskopischen Prüfung mit den andern überein. Harnsäure mit etwas Uraten, (Spur NH_3), minimale Spur $MgCO_3$).

Fall **146.**26. Nephrolithiasis dextra. Pyelitis sin. Nephrolithotomia dextra c. Nephropexia. Pyelonephritis dextra recurrens p. op. Sanatio p. prim. intentionem.

Frau Mathilde Br., 32 Jahr. April 1896 begann die zweite Gravidität. Seit Oktober 1896 stellte sich häufiger Urindrang und brennender Schmerz bei der Miction ein. Januar 1897 wurde ein Concrement entleert; der darauf folgende Urin soll übelriechend gewesen sein. Zweiter Steinabgang 6 Wochen p. partum. Bis auf Trübung des Urins bestand völlige Gesundheit bis September 1899. Dann stellten sich unter Fieber, Frost und Erbrechen Schmerzen in der rechten Niere ein, die längs des Ureters und in das rechte Bein ausstrahlten. Nach 12 Tagen war der Anfall vorüber. Selten trat Haematurie auf. Zur Zeit fehlen Beschwerden fast ganz.

Status. Pat. blass, gut genährt. Rechte Niere hinabgesunken, so dass sie in Seitenlage median bis zur Parasternallinie, abwärts bis zur Nabelhorizontalen reicht. Ihre untere Hälfte ist im Diameter anter. posterior verdickt. Weder Niere noch Ureter druckempfindlich. Urin diffus trübe, leicht blutig $1^0/_{00}$ Alb.; im Sediment Eiterkörper, Papillenpfröpfe, rothe Blutkörper und Schatten, viel Bacterien. Katheterismus des linken Ureters ergiebt das Vorhandensein von Leucocyten-Pfröpfen und rothen Blutkörpern. Demnach besteht doppelseitige Nierenerkrankung.

3. 7. Nephrolithotomia dextra. Sehr schräger Schnitt von der Spitze der C. XII. bis dicht vor die Spina ant. sup. Ein grosser Stein wird sofort im Becken gefühlt. Incision des Convexrandes der Niere in 4 cm Länge nahe dem unteren Pol; es wird eine sehr dicke Parenchymschicht durchtrennt. Nach Extraction des Steines wird die Nierenwunde durch 3 Doppelfäden verschlossen, welche gleichzeitig zur Nephropexie verwendet werden. Die Niere war um $^1/_4$ vergrössert, lag gänzlich intraabdominal; Nierenbecken und Kelche soweit dilatirt, dass sie gut mit der Fingerspitze austastbar waren.

Constitution des Steins. Der grösste Stein ist gleichmässig grau bis gelblichweiss. Er hat eine ungefähr kegelförmige Gestalt, mit zwei Anschwellungen an seiner Basis, welche den Kelcheingängen entsprechen, während das schmale Ende, welches sich eine Strecke weit in den Ureter hinaberstreckte, eine convexe Krümmung zeigt. Diese ist offenbar der Abguss der abwärts convexen Curve, welche der durch den Descensus der Niere hinabgezerrte Ureterhals beschreibt. Gewicht 4,8 g. Daneben ist noch eine Anzahl kleiner Steinchen vorhanden.

Chemische Zusammensetzung: Ammonium-Magnesiumphosphat und Magnesiumcarbonat (ganz ohne Ca-Salze), Urate (dabei Ammoniumsalz), geringe Spur Xanthin, etwas schleimiger org. Detritus.

Verlauf. Trotz tadelloser Heilung per primam intentionen, welche der Pat. gestattete, schon am 16. Tage p. op. das Bett zu verlassen, waren die ersten 14 Tage von hohem unregelmässigem Fieber und vielfachen Schüttelfrosten, Uebelkeit, Erbrechen und Nierenkolik begleitet. Der Grund lag wahrscheinlich in einer acuten Exacerbation der vorherbestehenden Pyelitis, vermuthlich begünstigt durch Zersetzung des in das Nierenbecken ergossenen und geronnenen Blutes. Es wurde ausschliesslich alcalischer, manchmal ammoniacalischer Urin untermischt mit Magmafetzen entleert, während die Blase frei von Entzündung war. Am 14. Tage hörte das Fieber plötzlich auf; der Urin ist alcalisch geblieben, aber nicht ammoniacalisch, diffus mässig trübe, sehr selten wird noch einmal ein Magmastückchen entleert.

Es ist höchst wahrscheinlich, dass der Stein hier als ein secundäres Product einer in der Schwangerschaft entwickelten Pyelitis aufzufassen ist. Dafür spricht sowohl der Beginn des Leidens mit Blasenbeschwerden, als die Constitution des Concrements, welches aus phosphorsaurer Ammoniakmagnesia bestand, einem Körper, den wir nur als Zersetzungsproduct des Harns kennen.

Fall **147.**27. Fühlbarer Stein in rechter Wanderniere. Nephrolithotomie. Heilung.

Frl. H., 24. Jahr. Aufgenommen 9. 7. 99. Entlassen 20. 9. 99.

Vor 10 Jahren traten stechende Schmerzen in der rechten Niere beim Laufen ein. Seitdem kehrten Schmerzanfälle alle 3 Wochen wieder. Die Empfindungen strahlen nach abwärts und dem Kreuz aus; sie werden durch Bewegung hervorgerufen. Der Urin ist dabei oft blutig, Miction bisweilen empfindlich, Frequenz nicht vermehrt.

Status. Unterer Pol der Niere steht in der Respirationspause 2 Querfinger breit unter dem Rippenrand, steigt bei tiefer Inspiration bis unter die Nabelhorizontale. Mediane Grenze liegt in der Mamillarlinie. In dem gut abtastbaren erweiterten Nierenbecken wird ein pflaumengrosser eckiger harter Körper palpirt, der bei der Untersuchung seinen Platz ändert, daher unzweifelhaft ein Concrement ist. Ureter in ganzer Länge druckempfindlich. Urin enthält etwas Albumen, rothe Blutkörper, ziemlich viel Eiterkörper.

19. 7. Nephrolithotomie (Dr. Katzenstein). Die freigelegte Niere ist im Längsmesser um $^1/_3$ vergrössert; in dem ziemlich stark erweiterten Nierenbecken fühlt man einen Stein. Sectionsschnitt. Parenchymnaht. Prima intentio.

Constitution des Steins. Gelbbraun, abgeplattet, eiförmig abgeschliffen, nur an einzelnen Stellen schwache Höcker. Fast 4 cm lang, über 2,5 cm breit, 15,22 g schwer. Durchschnitt zeigt gleichmässige concentrische Schichtung, mit einem relativ sehr geringen Kern, der im Gegensatz zu der amorphen Masse crystallinisches Aussehen, chemisch aber keinen Unterschied zeigt. Harnsäure mit etwas Uraten (darunter Am.-Salz), Spur Xanthin, sehr geringe Spur Phosphate, noch geringere Cystin.

Fall 148.28. Calculus renis dextri. Nephrolithotomie. Heilung.

Frau Oberst W., 48 Jahre. Aufgenommen 12. 7. 1900. Entlassen 11. 8. 1900.

Stammt aus einer Familie, in der sehr viel Gichterkrankungen vorgekommen sind. Nach einem 10stündigen Marsche bekam Pat. 1890 heftige Schmerzen in der rechten Leibeshälfte und Haematurie während der Nacht. Seitdem ist der Urin überwiegend häufig blutig. 8 Tage nach der ersten Blutung heftige Schmerzen in der rechten Nierengegend und dem Rücken mit grosser Uebelkeit. Von diesem Zeitpunkte ab bestehen fast immer Schmerzen, gesteigert durch Bewegung, so dass sie fast gar nicht auf der Strasse gehen kann. Hin und wieder treten ausgesprochene Koliken auf.

Status. Rechte Niere in Rückenlage unfühlbar, unempfindlich, dagegen Druck auf die Ureterkreuzungsstelle mit der Linea arcuata pelvis sehr schmerzhaft. In Seitenlage ist eben der untere Pol fühlbar, excessiv empfindlich. Urin sauer, trüb mit röthlichem Satz. 1,5 $^0/_{00}$ Alb. Esb. Microscop. Massenhaft Schatten, keine frischen Blutkörper, wenig Leukocyten, keine Cylinder, viel harnsaures Natron. Vierundzwanzigstündige Menge auf 7—800 herabgesetzt.

16. 7. Nephrolithotomie mit nachfolgender Naht der Paranchymwunde. Stein im Nierenbecken fühlbar.

Constitution des Steins. Gewicht 0,7 g. Um einen geringen, weichen, hellbraunen Kern zeigt sich eine dunklere und härtere, oxalatartige Hauptmasse, auf welcher eine Rinde heller, blumenkohlartiger Kryställchen als vollständige Umhüllung sitzt.

Der Kern besteht aus Calciumcarbonat und Calciumsulphat; Oxalat und Phosphate fehlen gänzlich.

Die Hauptmasse enthält zwar noch ziemlich reichlich Calciumcarbonat, besteht aber in der Hauptsache aus Calciumoxalat; ferner finden sich etwas Calciumphosphate, deutlich Eisenoxyd, etwas dunkler organischer Detritus.

Die Crystalle der Rinde bestehen aus Oxalat mit etwas Calciumcarbonat; Phosphate fehlen hier wieder gänzlich.

Heilung per prim. int.

Gruppe 2: Nephrolithotomien und Pyelolithotomien ohne Nahtverschluss.

In dieser Gruppe finden sich diejenigen Fälle von Steinnieren, welche für die typische (ideale) Steinoperation mit Nahtverschluss der Nierenwunde nicht mehr geeignet, aber der Exstirpation noch nicht verfallen sind, weil sie entweder noch genügend erhaltenswerthes Parenchym besitzen, oder eine doppelseitige Erkrankung vorhanden, resp. zu vermuthen ist. Hierher gehören die septischen Steinnieren, deren Inhalt entweder ammoniakalisch zersetzt oder ausgesprochen eitrig, oder von mörtelartiger Beschaffenheit ist, so dass eine vollständige Entfernung der Massen aus allen Hohlräumen nicht mit absoluter Sicherheit gewährleistet werden kann. (Fälle **158.38** und **160.40**); ferner die Fälle von stärkerer Retention, bei welchen auch nach Entfernung der Steine

ein ungestörter Abfluss per vias naturales nicht sofort erwartet werden kann, weil entweder ein Elasticitätsverlust des überdehnten Nierenbeckens oder Abflusshindernisse des Ureters vorhanden sind, welche einer besonderen Behandlung bedürfen. Ebenso wurde die Naht der eröffneten Niere vermieden, wenn eine Ausfüllung der Nierenhohlräume mit zahlreichen, schwer entfernbaren Steinen zu einer besonders verletzenden Operation genöthigt hatte. Diese Gruppe wird durch 13 Fälle repräsentirt, an denen 11 mal die Nephrolithotomie, 2 mal die Pyelolithotomie ausgeführt worden ist. Von diesen sind 5 gestorben, also 38,4 % (!); demnach sind die Resultate dieser Kategorie ganz erheblich schlechter, als die der vorigen mit nur 3,5 % operativer Mortalität, welche wesentlich aseptische oder nur schwach inficirte Fälle betraf. Diese hohe Sterblichkeit erklärt sich aus der ungünstigen Einwirkung vieljährig bestehender Eiterverhaltungen, Hämaturien und Fieberungen auf das Herz, was zur Evidenz aus der Thatsache hervorgeht, dass 4 von den 5 Gestorbenen an Herzlähmung zu Grunde gingen. (Fälle **152**.32, **156**.36, **159**.39, **161**.41), während der 5. einer doppelseitigen (Aspirations?) Pneumonie mit dem hervorstechenden Symptom der Herzschwäche erlag. (Fall **158**.38). Das Herz der Kranken dieser Gruppe befindet sich in Folge der toxischen Einwirkung langer Eiterverhaltung, der schwächenden Einwirkungen häufiger Hämaturien, der Fieberbewegungen nicht selten im Zustande von brauner Atrophie, von Verfettung der Muskulatur, von Dilatation der Ventrikel mit Verdünnung der Wandungen.

Bei diesem Zustande besteht die Gefahr darin, dass dieselbe Operation, welche durch Narkose, Fasten und Erbrechen das labile Gleichgewicht des kranken Herzens erschüttert, an dessen Leistungsfähigkeit grössere Ansprüche stellt. Denn es ereignet sich nicht selten, dass eine Niere in den beiden ersten Tagen nach einer eingreifenden Nephrotomie functionell geschädigt oder gänzlich lahmgelegt wird, so dass die Stoffwechselausfuhr thatsächlich temporär auf die andere angewiesen ist. Soll deren Thätigkeit genügen, so muss das Herz eine stärkere Arbeit leisten, um ihr in der Zeiteinheit eine grössere Blutmenge zuzuführen. Aus diesem Missverhältnisse zwischen vermehrter Inanspruchnahme und verringerter Leistungsfähigkeit erklärt sich der Bankrott des Herzens. Diese Gefahr wächst mit der Dauer der Operation und dem grösserem Verbrauche des Anaestheticum. Gerade diese Gefahren sind aber vielen Operationen dieser Gruppe eigen, da sie einerseits wegen der mühsäligen Entfernung zahlreicher Steine aus schwer zugänglichen Kelchhöhlen eine längere Zeitdauer beanspruchen, andererseits wegen der eingreifenden Manipulationen, die mit der stumpfen oder scharfen Erweiterung verengter Kelchhälse und der Trennung von Scheidewänden zwischen abgekammerten Hohlräumen verbunden sind, die Functionsfähigkeit der Niere für die nächsten Tage erheblich beeinträchtigen. Spielt somit die Dauer der Narkose eine prognostisch wichtige Rolle, so wird unter den conservativen Operationen die schnellste die beste sein. Aus diesem Grunde ist in diesen schwierigen Fällen die Nephrolithotomie der Pyelolithotomie überlegen; zu deren Ungunsten noch die Unmöglichkeit der Sicherung freier Ableitung der septischen Nierensecrete nach aussen hinzu kommt. Im Hinblick auf diese Missstände der Pyelolithotomie wäre vielleicht ein Todesfall (**161**.41) vermieden worden, bei welchem die Entfernung des ausgedehnten verästelten Korallensteins aus der Nierenbeckenwunde nur mit grosser Mühe unter Zerbrechen der Steine und Schädigung der schon vorher schwer erkrankten Niere möglich war, während seine Extraction durch Parenchymspaltung viel schneller und erheblich weniger eingreifend auszuführen gewesen wäre.

Ein zweiter Fall (**153**.33) ist zu Grunde gegangen, weil wir die Grenzen der conservativen Behandlung zu weit steckten. Bei dieser multiloculären calculösen Pyonephrose würde die Nephrectomie ein schnelleres und weniger eingreifendes Verfahren gewesen sein als die Nephrolithotomie mit der schwierigen langwierigen Entfernung zahlreicher in abgeschlossenen Hohlräumen sitzender Steine mit der dazu nöthigen Durchbrechung vieler Scheidewände.

Dreimal sind Fisteln zurückgeblieben, einmal nach Pyelo-, zweimal nach Nephrolithotomie. Der erste dieser Fälle (**160**.40) nöthigte zur Secundärexstirpation; in einem der beiden letztgenannten (Fall **150**.30) steht ein Spontanschluss zu erwarten, da sich nur von Zeit zu Zeit tropfenweise Urin entleert. In dem 3. Falle (**152**.32) besteht noch ein mässiges Maass von Fisteleiterung. Hier liegt der Verdacht vor, dass eines von den zerbrochenen Concrementen zurückgeblieben ist, da wegen gänzlich unlösbarer Verwachsung weder die Niere mobilisirt werden konnte, um ihren grösseren subcostalen Abschnitt dem Auge zugängig zu machen, noch der Stiel comprimirt werden konnte, so dass man auf ein blindes und hastiges, wegen der starken Blutung stets durch Tamponade unterbrochenes Operiren beschränkt war.

a) Nephrolithotomien ohne Nahtvereinigung.

Fall **149**.29. Pyonephrosis calculosa sinistra. Nephrotomie. Steinextraction. Heilung.

Dr. L., 41 Jahre. Aufgenommen 23. 2. 88, entlassen 26. 3. 88. (Jüdisches Krankenhaus.)

Hat im 18. Lebensjahre Variolois gehabt. Seit 5 Jahren wird trüber Urin bei Aufnahme in eine Lebensversicherung bemerkt. Pat. ist frei von Beschwerden ausser einer unbestimmten hin und wieder auftretenden Empfindung unter dem linken Rippenbogen.

Status. Unterer Rand der linken Niere überragt den Rippenrand um 3 Querfinger Breite. Palpation der Niere wenig empfindlich. Urin sehr blass, gleichmässig milchig getrübt, sauer. Mikroskopisch finden sich nur Eiterkörperchen.

25. 2. 88. Nephrotomie mit Simon'schem Längsschnitt, von dessen Mitte ein Horizontalschnitt in der Richtung zur Wirbelsäule verläuft. Incision der fluctuirenden Niere am convexen Rande. Der eingeführte Finger fühlt sofort 2 Kelchfortsätze eines Nierenbeckensteins, welcher nach Trennung der zwischen den Fortsätzen gelegenen Gewebsschichten extrahirt wird. Einführung eines Drainrohrs in die Niere. Ureterabgang nicht zu finden. Jodoformgazetamponade der Wunde.

Heilung ohne Fistel.

Constitution des Steins. Grosser kugeliger Stein von 8,38, dessen äussere Schicht bei Druck, wie auch bei vorsichtigem Durchsägen abblättert; unter dieser ein härterer Kern mit schiefrig krystallinischer Rinde. Der innere Stein ist Calciumoxalat mit Spuren von Phosphaten und Calciumcarbonaten, mit Uraten und Xanthin.

Fall **150**.30. Pyonephrosis calculosa dextr. Nephrotomie. Heilung mit Fistel.

Frau G., 36 Jahre alt. Aufgenommen 4. 6. 99. Entl. 28. 8. 99.

17 Jahre verheirathet, hat 3 Kinder, keine Vorkrankheiten gehabt. Vor 20 Jahren traten zum ersten Mal beim Heben eines schweren Gegenstandes Schmerzen in der rechten Niere auf. Seitdem nahmen Häufigkeit und Stärke der Schmerzen allmälig zu, bis sich vor 10 Jahren eine heftige Kolik von 24 Stunden Dauer ereignete, die mit Frost und Erbrechen verbunden war. Zu gleicher Zeit wurde zum ersten Male Hämaturie beobachtet. Seitdem bestehen fast dauernd rechtsseitige Nierenschmerzen wechselnder Intensität; ausgesprochene Koliken sind nur dreimal aufgetreten; stets mit Blut im Urin, welches oft auch unabhängig von diesen erschien. Seit 2 Jahren bestehen auch Schmerzen in der linken Niere. Die rechtsseitigen Schmerzen sind in der Nierengegend am heftigsten, strahlen nach der Scheide, in das rechte Bein und zwischen die Schulterblätter aus. Ruhe oder Bewegung ist ohne Einfluss auf den Eintritt der Schmerzen. Miction unempfindlich,

ohne Häufigkeitszunahme. Im letzten Winter traten häufig Fieberungen bei 38,5° ein. Sand oder Stein niemals abgegangen.

Status. Linke Niere bis zur Hälfte ihrer Länge hinabgesunken; scheinbar nicht vergrössert, etwas empfindlich, ebenso die linke Ureterkreuzungsstelle. R. Niere erscheint in grosser Ausdehnung unter dem Rippenbogen. Druck in der Hilusgegend sehr empfindlich. Der rechte Ureterdruckschmerz viel ausgesprochener als der linke. Per vaginam erscheinen die Ureteren weder verdickt noch empfindlich. Urin röthlich gelb, sehr trübe, sauer, 1—2 $^0/_{00}$ Albumen. Mikroskopisch Eiterkörper, Papillenpfröpfe, viel frische rothe Blutkörper, keine ausgelaugten, viel Bacterien. Am Herzen leichtes Geräusch an allen Ostien, 2. Aortenton klappend.

8. 6. Nephrotomie mit lumboabdominalem Querschnitt. Die festen Verwachsungen zwischen beiden Kapseln sind auf stumpfem Wege untrennbar. Die Niere ist auf das Doppelte vergrössert, stellenweise fluctuirend. Im Hilus wird durch eine harte Fettschicht hindurch ein Concrement gefühlt. Nach Abschnürung der Gefässe wird eine ausgiebige Spaltung der Niere durch Sectionsschnitt ausgeführt, wobei sich eitrige trübe Flüssigkeit entleert. In den Kelchen stecken theils einzelne Steine, theils Ausläufer von verästelten. Das Nierenbecken selbst von einem grossen ausserordentlich unebenen Stein ausgefüllt, der in Verbindung mit den Kelchconcrementen einen grossen Korallenstein bildet. Nach sorgfältigster Durchforschung aller Kelchhöhlen, die stellenweis bis dicht unter die Kapsel reichen, werden die Nierenhohlräume locker mit Jodoformgazestreifen tamponirt, ebenso die perirenalen Räume.

Verlauf. Bis zum 51. Tagn mässig fieberhaft ohne subjectiv schlechtes Befinden und ohne Anomalie der Wundverhältnisse. Die Heilung erfolgt bis auf eine feine Fistel, welche minimale Urinquantitäten austreten lässt. Die durch die Blase entleerte Urinmenge übersteigt 2000, Urin bei der Entlassung noch trüb; mit geringem Eitersatz, vereinzelten Blutkörpern 0,5 $^0/_{00}$ Alb., sauer. Subjectives Wohlbefinden. Pat. hat sich ausserordentlich erholt. Die Fistel hat sich bis Ende 1900 nicht geschlossen.

Constitution der Steine: Phosphate mit Uraten und Carbonaten, Spuren von Oxalat, Xanthin und Sulfat.

Fall 151.31. Pyonephrosis dextr. calculosa, Pyelonephritis sinistra. Nephrotomia dextra. Steinextraction. Heilung.

Frau Agnes S., 24 Jahre. Aufgenommen 29. 5. 99. Entlassen Sept. 99.

Anamnese. Hat Scharlach, Masern, 2mal Diphtherie überstanden und ist als Kind skrophulös gewesen. Dann gesund bis zur Hochzeit Juni 1896. 14 Tage nach der Verheirathung gonorrhoische Uretritis und Cystitis mit heftigsten Beschwerden, welche $^1/_2$ Jahr ohne ärztliche Behandlung ertragen wurden. Dann wurde sie mit Blasenspülungen 2 Monate lang erfolgreich behandelt. Die Schmerzen schwanden, der Urin blieb trüb. Nach einer Erkältung recidivirten die Beschwerden; trotz abermaliger Krankenhausbehandlung blieb der Zustand unverändert. Im Sommer 1897 traten zeitweise dumpfe, zeitweise krampfartige Schmerzen in der rechten Niere auf, die bis zur Blase ausstrahlten und mit 14tägiger Hämaturie einhergingen. Daran schloss sich starke Trübung des Harns mit dickem Sediment. Nach einjähriger Dauer dieser Beschwerden begannen ebensolche auf der linken Seite. Jetzt bestehen ausserdem starke Schmerzen am Schlusse der Miction.

Status. Blasse Frau von mittlerem Ernährungsszustande. Herz normal. Töne rein. Die rechte stark vergrösserte Niere reicht nach vorn bis zur Mamillarlinie, nach unten bis zwei Querfingerbreite oberhalb der Nabelhorizontalen, hinten bis zur Lumbalgegend, verschwindet oben unter dem Rippenrande. Sie verschiebt sich mit der Respiration. Der rechte Ureter sehr druckschmerzhaft. Die linke Niere bei tiefer Inspiration eben fühlbar, unempfindlich, ebenso der linke Ureter. Palpation des Blasenbodens sehr schmerzhaft. Urin stark alkalisch, stark eiterhaltig, enthält viel Schleim. Mikroskopisch Eiterkörper und rothe Blutkörper. 1 $^0/_0$ Albumen. Keine Tuberkelbacillen.

9. 6. Nephrotomie. 20 cm langer lumboabdominaler Schrägschnitt. Die Capsula adiposa ist wegen Stärke der Verwachsungen nur scharf abzutrennen. Beim Herabziehen des besonders stark verwachsenen oberen Nierenpols entsteht ein Peritonealriss in der Lebergegend, der wegen Unmöglichlichkeit der Naht tamponirt wird. Die um $^1/_3$ vergrösserte Niere wird nach Compression des Gefässstiels durch den Sectionsschnitt gespalten. Auf der Schnittfläche fällt die gequolle Beschaffenheit und die graugelbe Farbe des Parenchyms auf. Aus der Uretermündung wird ein länglicher 5 cm langer, $^1/_2$ cm breiter weicher Stein entfernt, ausserdem eine grössere Zahl kleiner Bröckel aus den Kelchen; von

denen manche bis zu Kirschgrösse erweitert sind. Nach Trennung der Scheidewände zwischen den Höhlen wird die Niere mit lockerem Tampon ausgefüllt.

Verlauf. Regelmässige Ausspülung der Niere. Normaler Heilungsverlauf, bis am 8. 7. hohes Fieber entsteht. Am 11. wird die Niere noch einmal freigelegt und ein 2 Esslöffel Eiter enthaltender perinephritischer Abscess an der Vorderfläche des untern Pols gefunden. Seit dessen Entleerung wird der normale Heilungsverlauf nur einmal durch eine von den rechtseitigen Adnexen ausgehende Pelviperitonitis unterbrochen. Bei der Entlassung ist Pat. schmerzlos, hat normal häufige Harnentleerung. Der Urin etwas vermehrt blass trüb.

Constitution der Steine. Phosphate und Carbonate von Ca und Mg neben etwas Uraten. In kleineren Steinbröckeln finden sich fast nur die entsprechenden Mg-Salze.

Nachtrag. Neun Monate nach der Entlassung, am 28. 4. 1900 wird Pat. wieder aufgenommen. Sie ist seit Ende Sept. 1899 schwanger. Während dieser ganzen Zeit litt sie an Schüttelfrösten, Fieber, Erbrechen, Schmerzen in beiden Nieren, die bis zur Blase ausstrahlten. Seit 8 Tagen besteht starke Athemnoth, leichte Benommenheit, galliges Erbrechen, gleichzeitig haben die Kindsbewegungen aufgehört.

Urin stark eitrig übelriechend, 2 $^0/_{00}$ Alb., Menge sehr verringert, Reaction neutral; mikroskopisch Cylinder und Leukocyten. Herzgrenzen normal, Töne dumpf, I. Ton über der Spitze und der A. pulmonalis unrein.

1. 5. Nach Einlegung eines Colpeurynters in den Uterus wird mittelst Wendung eine todtfaule Frucht extrahirt. $^3/_4$ Stunde später Abgang der Placenta.

Nach der Entbindung steigt die vorher 525 betragende Urinmenge auf 1800, und weiterhin auf 2400. Im Vordergrunde der Klagen steht die heftige Dyspnoe. Nachdem Pat. unter Digitalisgebrauch soweit gebessert war, dass sie dass Bett verlassen konnte, tritt am 10. Juni eine Temperatursteigerung ein, und am 13. 6. erfolgt der Exitus.

Section. Die linke (nicht operirte) Niere mit den umgebenden Organen fest verwachsen; sie besteht aus einem grossen schlaffen Sack. Die Kapsel stark verdickt, mit der Niere innig verwachsen, ist mit eitrig fibrinösen Auflagerungen bedeckt, und von zahlreichen Eiterherden durchsetzt. Bei Eröffnung des stark erweiterten Nierenbeckens entleert sich dünnflüssiger Eiter. Vor der innern Ureteröffnung liegt ein taubeneigrosser weicher Stein. Auf dem Durchschnitte zeigen sich Nierenbecken und Kelche sehr erweitert, die Nierensubstanz sehr verdünnt, so dass sie am oberen Pol verschwunden ist, am unteren 1 cm Dicke hat. Hier ist eine Nierenzeichnung nicht mehr vorhanden, des Gewebe ist gelblich weiss. Die Nierenbeckenschleimhaut ist stark verdickt, körnig, fleckweise hämorrhagisch. Der Ureter ist auf Fingerdicke erweitert.

Rechte Niere. Fettkapsel dünn, mit der Niere verwachsen. An der Oberfläche prominiren einzelne Buckel und Höcker. Auf dem Durchschnitte sind Kelche und Becken stark erweitert; die Nierensubstanz ist durchschnittlich nur 1 cm breit. Die Zeichnung ist völlig verwaschen. Die Nierenbeckenschleimhaut geschwollen, der Ureter fingerstark; Concremente sind nicht vorhanden. Die Blase ausgedehnt, schlaff, die Wand sehr verdickt, die Schleimhaut grauschwarz gefleckt, warzig. Die Uretermündungen sehr erweitert, eingezogen.

Herz im Ganzen vergrössert, Muskulatur schlaff, Ventrikel beiderseits mässig erweitert, die Ventrikelwände nicht verdickt, die Klappen unverändert; das Pericard undurchsichtig in eine dicke fibröse Schwarte umgewandelt.

Die Entwickelung der Krankheit wie die postmortale Autopsie machen es mehr als wahrscheinlich, dass es sich nicht um eine primäre Nephrolithiasis gehandelt hat, sondern um secundäre Steinbildung in Pyonephrosen, welche das Endglied eines gonorrhoischen Processes bildeten. Von besonderer practischer Bedeutung ist die Thatsache, dass in der operirten Niere nach Jahresfrist kein Steinrecidiv gefunden wurde, trotzdem der fortdauernde pyonephrotische Zustand der Niere einer Neubildung von Concrementen besonders günstig gewesen wäre.

Fall 152.32. Pyelonephritis calculosa lateris utriusque. Nephrotomia sinistra. Steinextraction. Heilung mit Fistel.

Herr W., 30 Jahr. Aufgenommen 2. 6. 99, entlassen 9. 8. 99.

Anamnese. Im 24. Jahre fieberhafter Lungenkatarrh, welcher nach 3 Monaten heilte. Keine

Gonorrhoe. Vor 5 Jahren heftige Kolik von $1^1/_2$ tägiger Dauer mit Schüttelfrost, Fieber, Erbrechen und starkem Schweiss. Der Schmerz sass in beiden Flanken. Einen Tag später ging eine grosse Menge erbsengrosser Steine mit dem Urin ab. Der Urin war blutig, aber nicht übelriechend. Jetzt wurden Blasenspülungen gemacht, wobei ein falscher Weg entstand. Ein halbes Jahr später trat ein linksseitiger Kolikanfall auf. Nach einem weiteren Jahre setzte eine 14tägige Schmerzperiode ein, bei welcher Steine entleert wurden, und der Urin trüb, eitrig und übelriechend war. Nach 9 Wochen erkrankte Pat. wieder unter hohem Fieber mit geringen Schmerzen im Unterleib; am Ende des 2. Tages wurde ein Wasserglas voll stinkenden reinen Eiters beim Uriniren entleert. Dann folgte eine Periode Wohlbefindens, während der Urin trüb blieb, oft mit Gries gemischt. Im Frühjahr dieses Jahres ging nach Kolik in der linken Niere ein Stein von 1 cm Länge, 0,5 cm Breite ab. Bei cystoskopischer Untersuchung soll Ausfluss sehr eitrigen Urin rechts, weniger trüben links beobachtet worden sein.

Status. Magerer, blasser Mann. Nieren beiderseits weder palpabel noch druckempfindlich. Ureteren vom Mastdarm aus nicht fühlbar. Urin trübe mit dickem Bodensatz, der nur aus Leukocyten besteht. Weder rothe Blutkörper noch Cylinder. Albumen $0{,}75\,^0/_{00}$. In 1 ccm Urin 20000 Leukocyten. Urinmenge ca. 3 Liter in 24 Stunden. Die Blase ist nicht rein zu spülen, daher die Cystoskopie mangelhaft. Aus dem linken Ureter wird reichlich trüber Urin entleert, aus dem rechten während der Beobachtungsdauer gar nichts.

Nephrolithotomia sinistra 9. 6. 15 cm langer Schrägschnitt von der Spitze der Costa XII beginnend. Fettkapsel durchweg auf das innigste mit der Niere verwachsen. Bei dem Versuche ihrer Ablösung von der Vorderfläche des oberen Pols entsteht ein Peritonealriss über der Milz, welcher sofort genäht wird. Dasselbe ereignet sich an der Vorderfläche des unteren Pols. Es gelingt nur diesen aus der Fettkapsel auszulösen, während es an dem grössten übrigen Theil der verlängerten hinter den Rippen gelegenen Niere selbst nach Resection der 12. Rippe nicht möglich ist. Man muss daher darauf verzichten, die Niere zu luxiren, oder an ihre Stielgefässe zum Zwecke der Umschnürung zu gelangen. Deshalb wird das Organ in situ ohne Blutleere incidirt, und viele Steine extrahirt. Sobald ein Stein entfernt ist, muss immer wieder wegen der profusen Blutung tamponirt werden, ebenso während der Austastung der Kelche.

Die Nierenwunde wird nicht genäht, sondern leicht tamponirt, die Ränder der Fettkapsel an die des Bauchmukelschnitts befestigt.

Verlauf. In den ersten Tagen fieberhaft durch Infection des perirenalen Gewebes. Vom 24. 6. bleibt die Temperatur normal. Von Zeit zu Zeit gehen noch erbsengrosse Concremente per vias naturales ab. Zeitweise etwas Schmerzen in der nicht operirten Niere. Einige Male giebt es jähe, kurze Temperatursteigerungen mit Frost, manchmal ohne nachweisbare Ursache, manchmal mit Schmerz in der rechten Seite. Am 9. 7. wird Pat. in die Ambulanz entlassen, mit einer wenig secernirenden Fistel, aus welcher schwach saurer Urin sich entleert. Der per vias naturales entleerte Urin 2550, neutral, mit ziemlich starkem Eitersatz, $^3/_4\,^0/_{00}$ Albumen. Pat. hat sich sehr erholt. Eine wenig secernirende Fistel besteht noch Ende 1900.

Constitution der Steine. Phosphate und Calciumcarbonat, geringe Spur Mg-Carbonat.

Fall 153.33. Pyonephrosis calculosa renis sinistri. Nephrotomie. Steinextraction. Tod durch Herzlähmung 27 Stunden p. op.

Frau B., 61 Jahr. Aufgenommen 28. 11. 94, entlassen 30. 11. 94. (Privatklinik).

Seit dem 11. November zunehmende Schmerzen in der linken Nierengegend, Uebelkeit, Fieber bei ziemlich klarem Urin. Mit starker Pyurie und profusem Schweiss endet der Anfall am 18. 2mal wiederholen sich kleinere Anfälle, nach dem 3. tritt keine Besserung ein. Es bleiben Fieber, Uebelkeit, starke Schmerzen, Herabsetzung der Urinmenge.

Status. Sehr grosser Tumor der linken Niere, dessen Untersuchung so schmerzhaft ist, dass seine Grenzen sicht nicht genau bestimmen lassen. Urin lehmfarben, stark eitrig mit entsprechendem Eiweissgehalt. Zunge trocken, Temperatur 39,4, Puls 116.

29. 11. Nephrotomie mit lumboabdominalem Schrägschnitt. Punction der frei gelegten Niere mit Trocart entleert grosse Eitermengen bei Druck auf die Bauchdecken. Dabei platzt die Umschlagsstelle des Peritoneum und das Colon prolabirt. Nach Naht des Peritonealrisses wird die Niere incidirt, ihre Ränder mit der Haut vernäht. Man gelangt in erweiterte Kelche, die durch ganz enge, erst mit der Kornzange dilatirbare Oeffnungen in das Nierenbecken führen. In den Kelchen liegen korallenförmige Steine von ebenholzschwarzer Farbe. Die Scheidewände müssen mit Knopfmesser und Ther-

mokauter getrennt werden, um alle Steine zu entfernen. Nach Entleerung sämmtlicher Kelche fühlt man das Nierenbecken als harten kugeligen Tumor. Bei Erweiterung der engen Zugangsöffnung entleert sich eine trübe Flüssigkeit, entsprechend dem spontan entleerten Urin, aber ganz abweichend von dem stark eiterhaltigen Inhalt der Kelche. Es folgt die Extraction eines grossen Nierenbeckensteines. Schliesslich bleibt nach völliger Trennung der Scheidewände ein einheitlicher Sack, der tamponirt wird.

Verlauf. 29. 11., Abends. Pat. sehr angegriffen. Zunge feucht, Puls 138—132, Temperatur 38,6, kein Urin. 30. 11., Morgens Temperatur 38,8, Puls 128. Mit Katheter 60 g trüben, eiweisshaltigen Urins entleert. Bessere Nahrungsaufnahme. Schlaf. Mittags $3^1/_2$ Uhr plötzlicher Exitus durch Herzcollaps ohne Vorboten.

Constitution der Steine. Bröcklige Stücke, innen grau, aussen schwarzbraun, lediglich Phosphate und spurenweis Carbonate. Alkalische Erden neben Xanthin und harnsauren Salzen.

Fall 154.34. Nephrolithiasis sinistra. Pyelonephritis. Nephrotomie. Steinextraction. Heilung.

Hubert M., 11 Jahr. Aufgenommen 31. 8. 95, entlassen 15. 12. 95. (Jüdisches Krankenhaus).

Im 3. Lebensjahre Masern, an welche sich unmittelbar ein Unterleibstyphus angeschlossen haben soll. Seitdem war der Urin dauernd blutig und stinkend, bis im 6. Lebensjahre unter Schmerzen in der linken Seite ein Stein abging. Von da ab bis vor 6 Wochen war Pat. beschwerdefrei. Dann traten wieder Schmerzen in der linken Seite auf, mit welchen in kurzen Zwischenräumen 20 Steine entleert wurden.

Status. Die linke Niere tritt bei tiefer Respiration in Seitenlage 2 Querfinger breit unter der Spitze der 10. Rippe hervor. In der Respirationspause entspricht ihr unterer Rand dem Rippenbogen, sie fühlt sich grösser und dicker an als normal. Die rechte ist gut fühlbar, scheinbar auch etwas vergrössert. Hoden beiderseits nicht empfindlich. Spitzenstoss im 5. Intercostalsraum, in der Mamillarlinie, starke Hebung der Brustwand über dem linken Ventrikel. Urin stark eitrig, alkalisch, mit $0{,}2\%$ Eiweiss, enthält rothe Blutkörper und Nierenepithelien. Am 9. 10. Harnverhaltung durch einen an der Wurzel des Penis eingeklemmten Stein. Wegen Unmöglichkeit der Mobilisirung wird Urethrotomia externa ausgeführt, durch welche ein bohnengrosses Concrement entbunden wird. Dauerkatheter. 15. 9. Katheter entfernt.

16. 9. Nephrolithotomie mit lumboabdominalem Querschnitt. Starke, nur auf scharfem Wege trennbare Adhäsionen zwischen Niere und Fettkapsel. Man fühlt die Niere in grosser Ausdehnung von Steinen erfüllt. Compression des Gefässstieles mit federnder Darmklemme. Durch den allmählig über den ganzen Convexrand erweiterten Sectionsschnitt werden zahlreiche grosse Steine aus den erweiterten Kelchen extrahirt, aus dem Becken ein pflaumengrosser, spitzer, viereckiger. Auf der Rückseite wird in der Nähe des Beckens eine ausser Communication mit den physiologischen Hohlräumen der Niere stehende solitäre Cyste mit serösem Inhalt eröffnet, aus der ein Stein extrahirt wird. Die austernschalenartig aufgeklappte Niere wird nicht vernäht und ihre sämmtliche Hohlräume mit Jodoformgaze austamponirt. Annähung der Nierenwundränder an die Bauchmuskelwundränder. Verschluss des vorderen Theils der Bauchwunde. 19. 9. Ersatz der Nierentamponade durch 2 Drainröhren. Tägliche Spülung der Nierenhohlräume mit 4%iger Borsäurelösung und Argentum nitricum $1\%_{00}$. 10. 10. Entfernung der Nierendrainage, tägliche Einführung eines weiblichen Glaskatheters durch den noch restirenden engen Kanal behufs Ausspülung der Niere. 15. 12. wird Pat. mit geschlossener Fistel entlassen. Urin klar, sauer, ohne pathologische Beimischung. Laut Nachricht vom Januar 1901 besteht völlige Gesundheit.

Constitution der Steine. Wesentlich phosphorsaure und kohlensaure Ammoniakmagnesia. Spuren von Cystin.

Fall 155.35. Pyelonephritis calculosa. Nephrotomie. Steinextraction. Heilung.

Frida S., 14 Jahr, aufgenommen 26. 2. 97, entlassen 8. 5. 97.

Fiel im 7. Lebensjahre mit der linken Bauchseite auf den Rand einer Schwelle, wurde ohnmächtig und musste wegen starken Erbrechens und heftiger Schmerzen im ganzen Leibe, insbesonders links, 8—10 Wochen das Bett hüten. Seitdem sollen Kreuzschmerzen zurück-

geblieben sein. Seit einem Jahre wird der Schmerz bestimmter in der linken Seite localisirt. Seit derselben Zeit ist der Urin constant blutig, trüb, mit starkem Bodensatz. Miction schmerzhaft, ihre Häufigkeit vermehrt. Koliken sind nie dagewesen. Vor 3 Jahren Masern, sonst keine Krankheit.

Status. Linke Seite das Abdomens druckempfindlich. Linke Niere vergrössert, Oberfläche uneben, auf Druck schmerzhaft. Rechte Niere nicht fühlbar. Harn sauer, blutig, mit geringem Bodensatz, nicht übelriechend, enthält microscopisch massenhafte Eiterkörper, Blutkörper, Papillenpfröpfe, zahlreiche Bacterien. Miction etwas schmerzhaft, 8 Mal in 24 Stunden.

1. 3. 97 Nephrolithotomie mit lumboabdominalem Querschnitt einen Querfinger breit unter und parallel der 12. Rippe. Niere $1^1/_2$—2fach vergrössert, fluctuirend. Im Nierenbecken ist ein grosser Stein fühlbar. Nach Schlauchcompression des Stiels und provisorischer Annähung der Ränder der gespaltenen Fettkapsel an die Bauchwundränder wird die Niere am Convexrand incidirt. Der Sectionsschnitt wird allmählich über die ganze Länge der Niere verlängert, um zwei grosse Korallensteine extrahiren zu können, welche einander an einer blank polirten Facette berühren, ferner zwei erbsengrosse aus den Kelchen. Die in der Niere stagnirende Flüssigkeit ist blutig, eitrig, alkalisch. Der Ureter ist bis in die Blase für die Sonde durchgängig. Tamponade der Nierenhöhlen mit Jodoformgaze. Nach Lösung der die Fettkapsel provisorisch an die Bauchwand fixirenden Nähte, wird jeder Nierenwundrand zusammen mit der Fettkapsel an dem entsprechenden Bauchmuskelwundrand angenäht und die Niere dadurch klaffend erhalten. Verkleinerung der Bauchwunde durch einige Nähte, der grösste Theil bleibt offen.

Verlauf. Am 4. 3. wird die Tamponade der Niere durch Drainage ersetzt. Tägliche Ausspülung des Nierenbeckens mit Borsäure und Argentum nitricum-Lösung, 1:4000 bis 1:2000. 28. 3. Entfernung der Nierendrainage, tägliche Ausspülung der Nierenhohlräume durch einen weiblichen Glaskatheter. Heilung ohne Fistel.

Constitution der Steine. Aussen braun, innen homogen grau, bestehen aus Calciumphosphat, Spuren von Calciumcarbonat und der entsprechenden Magnesiumsalze.

Fall 156.36. Pyonephrosis calculosa. Nephrotomie. Steinextraction. Tod durch Herzlähmung.

Frau B., 54 Jahr, aufgenommen 8. 10. 99, gestorben 14. 10. 99.

Hat Typhus, Erysipel, mehrfache Halsentzündungen durchgemacht. Seit 31 Jahren steril verheirathet.

Vor 20 Jahren traten zum ersten Male rechtsseitige Nierenkoliken mit Abgang kleiner Steine auf; die sich seitdem bis 1897 ungemein häufig wiederholten. Seit 10 Jahren ist der Urin eiterhaltig. Seit 1896 leiten häufig Schüttelfroste die Koliken ein. Urin dauernd eitrig, niemals blutig, Miction schmerzlos, $^1/_2$—1stündlich. Linksseitige Koliken hat Patient nie gehabt. Das Allgemeinbefinden ist sehr gesunken, das Körpergewicht herabgegangen; es besteht grosses Schwächegefühl, Blässe des Gesichts. Zunge roth, trocken, glatt, Appetit schlecht. Cystoscopisch erkennt man links Austritt dick eitrigen, rechts klaren Urins. Die linke Niere liegt zum grössten Theil in der Bauchhöhle. Ihr unteres Ende liegt 2 Querfinger breit oberhalb der Nabelhorizontalen, nahe der Parasternallinie. Sie ist gut beweglich, auf Palpation schmerzhaft. Die rechte Niere unempfindlich, überschreitet den Rippenrand um Daumenbreite. Linke Ureterkreuzung empfindlich, rechte nicht. Urin sauer, diffus trübe mit $2^0/_{00}$ Alb. In dem dick eitrigen Bodensatz eine geringe Menge rother Blutkörper. Herztöne rein, II. Aortenton klingend, Rad.-Art. eng, von mittlerer Spannung. 108 Pulse.

14. 10. Nephrolithotomia sinistra mit schrägem Lumboabdominalschnitt. Auffallende Blutung aus den kleinsten Muskelgefässen. Fettkapsel nicht verdickt, leicht ablösbar. Die Niere in allen Durchmessern erheblich vergrössert, im Längsmesser ca. 18 cm, grobgebuckelt, fluctuirend; überall sind Concremente fühlbar. Incision am Convexrand nach Luxation des Organs entleert reichlich eitrig-urinöse Flüssigkeit. Nach theils stumpfer, theils scharfer Trennung der Scheidewände wird eine grosse Zahl von Steinen aus den Kelchen und dem Becken entleert. Blutverlust aus der Niere nur ca. 3 Esslöffel; Unterbindung einiger spritzender Arterien der Scheidewände, Tamponade der Nierenhohlräume mit Jodoformgaze-Streifen. Die Blutung steht gänzlich.

Nach der Operation ist Patient stark collabirt, erholt sich nicht, sondern stirbt im Collaps. 4 h. p. op.

Constitution der Steine. Eine Anzahl Korallensteine verschiedenster Grösse nebst einigen runden Concrementen, Gesammtgewicht 41,0 g. Von dem rein weissen Kern lässt sich eine dünne,

graubraune Rindenschicht abtrennen. Der Kern besteht aus Phosphaten mit Carbonaten und auffällig viel Mg.-Salzen mit Spuren Xanthin. In der Rindenschicht treten die Mg.-Salze mehr zurück.

Fall 157.37. Calculosis renis sinistr. Nephrotomie. Heilung.

Herr K., 43 Jahr. Aufgen. 24. 5. 1900, entl. 27. 8. 1900.

2 Geschwister an Tuberculose gestorben. Im 21. Jahre Gonorrhoe mit Blasenkatarrh. Seit 5 Jahren dauernde Schmerzempfindungen in der linken Niere, unabhängig von Ruhe oder Bewegung. Die Schmerzen sitzen oberhalb des Darmbeinkammes und strahlen nach dem Leibe und den Hoden aus. Vor 3 Jahren ein rechtsseitiger Kolikanfall. Einmal ist Haematurie beobachtet. Nie Uebelkeit oder Erbrechen. Miction 2—3stündlich. In letzter Zeit erhebliche Abmagerung.

Nieren nicht fühlbar, Urin alkalisch, sehr trübe, von minimen Albumengehalt, enthält massenhaft rothe Blutkörper, weniger Leucocyten, Tripelphosphate, keine Cylinder. Ureter nicht empfindlich. Prostata und Hoden normal.

Cystoscopie. Blasenschleimhaut trüb, hyperämisch gefleckt. Urinentleerung aus den Uretern wird nicht beobachtet.

23. V. Nephrolithotomie mit lumboabdominalem Schrägschnitt. Muskulatur auffallend trocken, blutet fast gar nicht. Fettkapsel nicht verdickt, leicht ablösbar. Man fühlt Steincrepitation in der freigelegten Niere. Nach Luxation des Organs findet man am oberen Pol ein Stückchen Nebenniere der Capsula fibrosa aufsitzend. Unter Stielcompression wird die Niere gespalten und zahlreiche Concremente aus Becken und Kelchen unter vielfältiger Incision der Kelcheingänge extrahirt. Tamponade der Niere.

26. 5. Nach Entfernung der in der Niere liegenden Jodoformtampons starke Blutung, die auf Compression steht, erneute Tamponade der Niere.

29. 5. Entfernung des obersten Tampons. Leichte Haemorrhagie.

30. 5. Nach Entfernung der der Niere aufliegenden Tampons kommt es wieder zu einer starken Blutung, welche eine manuelle Compression von 15 Minuten erfordert.

Starke Haematurie.

2. 6. Entfernung des letzten Sindons aus der Niere ohne Blutung.

16. 6. Ein Theil des Nierenschnittrandes ist nekrotisch.

10. 7. Urin hell, reichlich; ein Theil entleert sich noch aus der Wunde. Patient ausser Bett, fühlt sich wohl.

29. 7. Nekrose abgestossen. Zeitweise keine, zeitweise minimale Urinsecretion aus der Fistel.

28. 8. Fistel geschlossen.

Constitution der Steine. Mehrere Korallensteine im Gesammtgewichte von 12,8 g, im Aussehen von einander nicht abweichend. Schnitt zeigt gleichmässige weisse, amorphe Substanz, nach aussen mit Stich ins Graue.

Urate, reichlich NH_3, Phosphate von Ca und Mg, Calciumcarbonat, Spuren Mg-Carbonat und Xanthin.

Fall 158.27. Rechte Niere mit amorphem Schwefelbrei gefüllt. Nephrotomie. (Aspirations?) Pneumonie. Tod.

Herr K., 57 Jahr. Aufgenommen 15. 11. 99, † 26. 11. 99.

Vor 27 Jahren begannen rechtsseitige Nierenkoliken, welche nach häufiger Wiederholung $1^1/_2$ Jahre später mit dem Abgange von etwa 50 mohnsamen- bis linsengrossen Steinchen ihr Ende fanden. Vor 8 Jahren trat während der Dauer von 4 Wochen Druckgefühl in der linken Nierengegend auf, verbunden mit leichten kolikartigen Empfindungen. Dann fühlte sich Pat. ganz gesund. Seit Anfang October wird Hämaturie bemerkt, besonders Nachts, zugleich mit einem eigenthümlichen besonderen Geruche. Mictionshäufigkeit nicht vermehrt.

Status. Sehr grosser, kräftig gebauter, magerer Mann. An den Lungen nichts Abnormes. Herz von Lunge überlagert. Herztöne rein und leise. Puls von mittlerer Spannung, normaler Frequenz. Hoden und Prostata normal. Urin hellbraunroth, Nachts olivengrün bis dunkelbraun, riecht intensiv nach Schwefelwasserstoff, besonders Nachts. Reaction neutral, Spur Albumen, kein Indican, enthält Leukocyten und vereinzelte rothe Blutkörper. Die rechte Niere gänzlich in den Bauchraum hinabgesunken; quer gelagert, ihr unterer Umfang in der Nabelhorizontalen.

Der untere Pol der linken Niere ist bei tiefer Inspiration fühlbar. Cystoskopisch wird rechts Entleerung trüben, links klaren Urins beobachtet.

20. 11. Operation. Chloroform 15, Aether 150, Dauer 50 Min. Unmittelbar nach Beginn der Operation schwere Asphyxie, welche 10 Minuten lang künstliche Athmung erfordert. Die dünne Capsula adiposa adhärirt stellenweise fest der Propria. Aus der incidirten Niere entleeren sich eigenthümliche Massen von lehmartiger Farbe und Consistenz, mit welchem das erweiterte Nierenbecken und sämmtliche dilatirte Kelche prall ausgegossen sind. Sie haften den Wänden der Hohlräume so zäh an, dass jeder einzelne Kelch ausgeputzt werden muss. Schliesslich bleibt nach völliger Entleerung des Inhalts ein ziemlich schlaffer Sack übrig, dessen Wandung durchschnittlich 5 mm Dicke hat, stellenweise papierdünn ist. Ureter völlig durchgängig bis zur Blase. Tamponade der Nierenwunde.

Verlauf. Patient nach der Operation sehr collabirt. Radial-Puls sehr klein, 84 Schläge, wird während der Nacht unfühlbar. Kälte der Extremitäten dauert bis zum nächsten Morgen. Am Tage nach der Operation 21. 11. ist das Befinden zufriedenstellend. In der Nacht vom 21. zum 22. plötzlich heftige Stiche in der linken Seite beim Athmen, Temp. 37,7, Athemfrequenz erhöht, Gesicht blass, Extremitäten kalt. R H U Dämpfung, verstärkter Fremitus, vereinzelte Rasselgeräusche, Bronchialathmen. Unter Steigerung der Dyspnoe, der Cyanose, der Temperatur bis 38,2 erfolgt Nachmittag 4 Uhr der Tod.

Constitution der Concremente. 75% der Trockensubstanz der lehmartigen Massen besteht aus einer in siedendem Chloroform löslichen Substanz, welche elementarer Schwefel ist. Daneben noch eine geringe Spur Cholestearin. Der in Chloroform unlösliche Rest scheint wesentlich aus verwester Organsubstanz zu bestehen; bekannte chemische Substanzen konnten darin nicht nachgewiesen werden.

Sectionsprotocoll. In der linken Pleurahöhle ein Esslöffel voll gelber, leicht trüber Flüssigkeit. Die linke Lunge überlagert fast ganz den Herzbeutel. Herz gross. Muskulatur besonders des rechten Ventrikels schwächer als normal, schlaff, blassbraunroth, keine Veränderungen an Klappen und Endocard. Coronararterien leicht geschlängelt. L. Lunge voluminös, Unterlappen starr. Auf der Schnittfläche ist der Oberlappen gut lufthaltig, Saftgehalt vermehrt. Der Unterlappen vollkommen luftleer, von feinkörniger Schnittfläche, etwas brüchiger Consistenz. In ihm sind mehrere noch derbere etwa haselnussgrosse graue Herde eingelagert. Bronchialschleimhaut geröthet. In der r. Lunge ist der Unterlappen ebenfalls von etwas derberer Consistenz, auf der Schnittfläche Blut- und Luftgehalt vermindert, Saftgehalt vermehrt. Milz ohne Besonderheit.

L. Niere im Längsmesser von normaler Grösse, im Dickendurchmesser verkleinert. Auf der Schnittfläche von normaler Zeichnung, blass. R. Niere in einen ziemlich schlaffen Sack umgewandelt, dessen Wandung aus sklerotischem Nierengewebe besteht. Nierenbecken und Kelche bilden ein vielkammeriges System communicirender Hohlräume. Von den Papillen nur ganz schmale plattgedrückte Reste erhalten. Rinde durchschnittlich 3 mm breit, blassgraubraun, derb. Schleimhaut des Nierenbeckens verdickt, ohne frische Blutungen, Gefässe injicirt. Ureter zart, dünn. Alle übrigen Organe ohne Besonderheiten.

Anatomische Diagnose. Lobäre Pneumonie des linken Unterlappens, durch Confluenz lobulärer Herde entstanden. Beginnende Pneumonie des rechten Unterlappens. Dilatation des rechten und linken Ventrikels. Rechtsseitige Höhlenniere.

Fall 159.39. Calculus permagnus renis sinistri. Nephrolithotomie. Paralysis cordis. Exitus letalis die quarto p. op.

Wilh. F., 61 Jahr. In der Familie des Patienten Nieren-, Blasensteine und Gicht vielfach vorgekommen (Eltern, Bruder, Tanten). Vom 28. bis 36. Jahre häufig Nierenkoliken ohne Abgang von Steinen. Seit dem 37. Jahre in Intervallen von 2—4 Monaten Schüttelfröste ohne Beschwerden am Harnapparat. Abgesehen von diesen Frostanfällen fühlte Pat. sich ganz gesund. Koliken sind seit Beginn der Fröste nie wiedergekehrt. Seit 10—15 Jahren Pyurie, nach den Schüttelfrösten mit Blutbeimischung. Seit Juni 1899 erhebliche Verschlechterung des Befindens; gänzliche Anorexie, namentlich Widerwille gegen Fleisch und feste Speisen. Pat. ist auf Milch und Suppe beschränkt, hat ca. 30 Pfd. Gewicht verloren, wiegt jetzt 185 Pfd. Am besten fühlt er sich bei leerem Magen; mit zunehmender Nahrungsaufnahme entsteht Druck, Uebelkeit und Kollern im Magen. Dabei

besteht unüberwindliche Mattigkeit, so dass er meistens liegen musste. In der linken Niere unbedeutende prickelnde Empfindungen. Mictionshäufigkeit normal. Oefter Singultus.

Status. Schlaffer, sichtlich abgemagerter, fetter Mann mit blassen Lippen, gelblich blasser Hautfarbe. R. Niere überragt in Seitenlage 3 Querfinger breit den Rippenbogen; sie entschlüpft bei der Untersuchung und ist unempfindlich. L. besteht ein grosser Nierentumor. Der obere Contur ist theilweise zu umfassen, der untere steht unterhalb der Nabelhorizontalen, der mediane in der Mamillarlinie. Lumbalgegend leer. Urin sauer, trübe, mit verschieden starkem Eitersatz, 1 $^0/_{00}$ Alb. Mikroskopisch Leukocyten, Papillenpfröpfe, frische rothe Blutkörper, wenig Schatten, keine Cylinder. Nach der Palpation Hämaturie. Cystoskopisch sieht man einen Eiterfaden aus dem linken Ureter heraushängen, rechts ist nichts sicheres festzustellen.

24. 7. Nephrolithotomia sin. Aether 180 ccm. Dauer der Narkose bis zur Beendigung der Operation $^3/_4$ Stunden. Lumboabdominaler Schrägschnitt. Fettkapsel fest mit der Niere verwachsen. Sie wird im hinteren Abschnitt abgelöst; hier fühlt man das Parenchym auf Kartenblattdicke verdünnt, darunter durch eine dünne Flüssigkeitsschicht getrennt ausgedehnte Steinprominenzen. Incision von 5 cm Ausdehnung nach Annähung der Fettkapsel an die Bauchwundränder lässt eitrige Flüssigkeit austreten und den Finger sofort auf einen gewaltigen, baumartig verzweigten Stein fallen, der sich vielästig in die Kelche erstreckt und mit einem dicken Stamm im Becken und Anfangstheil des Ureters sitzt. Er wird in schonendster Weise ohne Gewebsverletzung stumpf in toto enucleirt, darauf die Niere mit einigen Gazestreifen lose tamponirt. Schluss des vorderen Theils der Bauchdeckenwunde. Dauer der Operation 30 Minuten.

Verlauf. Es stellt sich bald Secretion aus der incidirten Niere ein, welche sich stetig bis zu erheblicher Durchtränkung der mehrmals täglich erneuerten dicken Verbandsschichten steigert. Die nach der Operation aus der Blase entleerten 24stündigen Urinmengen betragen 375, 785, 360 ccm. 1010—1011 spec. Gew. Urin sauer, wenig getrübt, mit $^1/_2$—1 $^0/_{00}$ Alb., anfänglich ohne, später mit geringer Zahl Cylinder. Puls 96, von mittlerer Spannung. Subjectiv gutes Befinden bis auf Schwächegefühl. Nie Erbrechen, nie Aufstossen. Flüssige Nahrungsaufnahme sehr ausreichend. Am 3. Tage sinkt die Urinmenge, auch vermindert sich die Secretion aus der incidirten Niere. Der Leib bleibt trotz reichlichen Abgangs von Stuhl und Blähungen aufgetrieben. Pulsfrequenz steigt auf 120 bei 37° Abendtemperatur; es besteht Oppressionsgefühl. Am 27. Morgens nach sehr unruhiger Nacht P. 116 bei 36,6 T. Um 4 Uhr Nachmittags plötzlicher Frigor extremitatum, grosse Blässe, etwas Cyanose, beschleunigte Athmung, schneller kaum fühlbarer Puls bei sinkender Temperatur. Unter zunehmender Herzschwäche trotz stärkster Excitantien, Infusionen etc. Exitus den 27., 11 Uhr Abends.

Constitution des Steines. Nierenstein von 57,7 g. Vielfach verzweigte, harte, rauhrindige, graubraune, allem Anschein nach homogene Masse. Calciumphosphat mit Spuren Magnesiumphosphat und Carbonaten, Uraten, Spuren Sulfat und Xanthin, dunklem organ. Detritus, geringen Spuren Cystin.

b) Pyelolithotomien ohne Nahtvereinigung.

Fall 160. 40. Pyelonephritis calculosa dextra. Leukoplakie des Nierenbeckens. Pyelotomie. Heilung mit Fistel. Secundärexstirpation. Tod durch Jodoformintoxication.

Frau Henriette B., 49 Jahr. Aufgenommen 4. 5. 87, entlassen 20. 7. 87. (Privatklinik).

Vor 10 Jahren hat Pat. im Wochenbett Beschwerden in der rechten Unterbauchgegend bekommen, so dass sie seitdem nur auf dem Rücken liegen kann, da sie die Empfindung einer Geschwulst hat, welche bei Lageveränderungen des Körpers nach links hinüber sinkt und ihr Athembeschwerden macht. Vor 6 Jahren traten plötzlich so starke Schmerzen in der rechten Nierengegend ein, dass Pat. fast ohnmächtig wurde. Sie strahlten in das rechte Bein und in den rechten Arm aus, woselbst sie noch viele Wochen bestehen blieben. Sie wiederholten sich von da ab in regelmässigen Zwischenräumen, welche im Laufe der Jahre immer kürzer geworden sind. Februar 86 konnte Pat. kaum mehr gehen, März 86 wurde sie bettlägerig. Mit dem Urin soll stets viel Gries entleert worden sein.

Status. Bei Untersuchung in linker Seitenlage ist die rechte Niere vergrössert zu fühlen; sie ist exquisit druckschmerzhaft. Der frisch entleerte Urin ist neutral, übelriechend, trübe, enthält reichlich Phosphate, grosse Mengen von Eiterkörpern, Plattenepithelien und rothen Blutkörperchen, reichlich Streptococcen und andere Bacterien. Nach einem Spaziergang, dem heftige Kolikschmerzen

folgten, nimmt die Zahl der rothen Blutkörperchen im Urin erheblich zu und es erscheinen ausgedehnte Membranen von Nierenbeckenepithelien mit Blutkörpern besetzt.

11. 5. 87. Pyelotomie mit Czerny'schem Schrägschnitt. Feste Verwachsung der Niere mit der Kapsel, besonders am oberen Pol. Nierenbecken auf Eierpflaumengrösse dilatirt. Nach Incision seiner hinteren Wand quellen grosse Mengen breiiger mörtelartiger Massen von weisslicher Farbe heraus und ein kleines Steinchen von Apfelsinenkerngrösse. Sondirung des Ureters bis in die Blase ergiebt kein Hinderniss. Beim Eingehen mit dem Finger zeigt sich erhebliche Erweiterung des Beckens und der Kelche mit starker Atrophirung der Nierensubstanz, so dass man an manchen Stellen bis dicht unter die Kapsel gelangt. Nach Ausspülung mit Thymolwasser wird ein starkes Drainrohr in die Niere geführt und mit Catgutsuturen befestigt. Tamponade und Drainage der Wunde.

Heilung mit Fistel.

Constitution der mörtelartigen Massen. Basisch phosphorsaurer Kalk, Harnsäure, oxalsaurer Kalk und phosphorsaure Magnesia.

Secundärexstirpation 14. 9. 87. Nach Entfernung der Niere wird die Wundhöhle mit Jodoformpulver stark eingerieben und mit Jodoformgaze tamponirt. Tod unter urämischen Erscheinungen am 19. 9. 87.

Präparat. Die exstirpirte Niere klein, sehr hart, Oberfläche granulirt. Starke Wucherungen des interstitiellen Bindegewebes. Es bestehen 2 Nierenbecken, beide dilatirt, in einen gemeinsamen gegabelten Ureter mündend. Das obere, sowie die in dasselbe mündenden Kelche zeigen ganz glatte Schleimhaut, während die Auskleidung des unteren mit den zugehörigen Kelchen einen vollkommen epidermisartigen Charakter hat, warzig uneben und mit abgestossenen, atherombreiähnlichen Epidermismassen bedeckt ist.

Sectionsbefund. Linke zurückgelassene Niere 14,5:3,7:3.5 cm, Gewicht 230 g, weicher als normal. Frische parenchymatöse Degeneration besonders der Epithelien der gewundenen Kanäle, welche keine Kernfärbung annehmen. Ziemlich viel Cylinder in den Henleschen Schleifen und graden Kanälen. Keinerlei interstitielle Veränderungen. An der Herzmuskulatur, rechts wie links, geringe braune Atrophie. Vermuthlich hat es sich um eine Jodoformnephritis der zurückbleibenden Niere gehandelt.

Fall **161**.41. Calculosis renis dextri. Pyelolithotomie. Tod durch Herzlähmung.

Frau W., 44 Jahr. Aufgenommen 27. 8. 88. † 30. 8. 88. (Privatklinik.)

Leidet seit langem an Schmerzanfällen, die von der rechten Niere ausgehen, andauernden profusen Nierenblutungen, stark eitrigem, eiweissreichem ammoniakalischem Urin. Temperatur des Abends erhöht, Nachts Schweiss. Der Appetit liegt gänzlich darnieder. Das Körpergewicht auf $39^1/_2$ kg gesunken, Pat. im Zustand äusserster Schwäche und Abmagerung. Urin dunkelbraun, alkalisch, stark bluthaltig mit hohem Bodensatz schleimigen Eiters. Rechte Niere mässig vergrössert, lässt bei der ungewöhnlichen Magerkeit der Bauchdecken leicht einen Stein in der Hilusgegend palpiren.

Pyelolithotomie 28. 8. 88. Nach Freilegung der Niere fühlt man im Becken, sowie durch die verdünnte Nierensubstanz hindurch Steine in den Kelchen. Die Extraction des grossen brüchigen Korallensteins durch die Nierenbeckenwunde gelingt nur mit grosser Schwierigkeit und nicht in toto, sodass seine abgebrochenen Kelchfortsätze einzeln extrahirt werden müssen. Die Wunde des Nierenbeckens bleibt offen. Die Operation wurde streng aseptisch ohne Anwendung eines Antisepticums ausgeführt.

Verlauf. Tod nach 40 Stunden unter stetig zunehmender Pulsfrequenz und absinkender Spannung bei geringer, stets abnehmender Menge eines gänzlich blut- und eiweissfreien Urins.

Section ergab eine minimale allerfrischeste Trübung der Epithelien in der sonst völlig unveränderten linken Niere, während die operirte sich im Zustande chronischer interstitieller Entzündung und Degeneration der Epithelien befand und starke Erweiterung des Beckens und der Kelche sowie vorgeschrittene Rarefaction der Nierensubstanz zeigte. Die frische Epitheltrübung in der linken Niere ist als eine ischämische durch continuirliches Absinken des Blutdrucks aufzufassen. (Vergl. Fall **81**.16.)

Gruppe 3: Primäre Nephrectomien von Steinnieren.

Der Nephrectomie sind diejenigen Steinnieren unterzogen worden, deren Erhaltung wegen secundärer weit vorgeschrittener Veränderungen für den Organismus entweder unnütz oder schädlich war. Bei einigen wenigen dieser Fälle hat es sich vermuthlich um consecutive Concrementbildungen in Pyonephrosen gehandelt; bei weitaus den meisten um secundäre Krankheitszustände der Niere in Folge eines primären Steinleidens. Diese secundären Veränderungen sind entweder Schrumpfungs- und Degenerationsprocesse mit irreparabler Zerstörung der Funktion, oder aseptische und septische Retentionsprocesse mit so weit gediehener Verdünnung und krankhafter Veränderung des Parenchyms, dass auch nach Entfernung der Steine weder eine Wiederherstellung des freien Abflusses nach der Blase, noch eine der Mühe werthe Wiederherstellung der erloschenen oder maximal beschränkten Funktion erwartet werden konnte. In die Schrumpfungskategorie gehören die Nieren, deren Parenchym in eine dünne, fibröse Schale umgewandelt ist, welche prall den Stein umschliesst; (siehe Fall **169.49**) sowie die selteneren Fälle von völliger Substitution des gänzlich verschwundenen Nierengewebes durch wuchernde vom Hilus her eindringende Fettmassen, so dass man an Stelle der Niere ein grosses homogenes Lipom findet, dessen centrale kleine Höhle von Steinen erfüllt ist. (Siehe Fall **175.55**, Tafel X Fig. 1.) Die zweite Kategorie umfasst die vorgeschrittenen calculösen Pyo- und Hydronephrosen. Von jenen waren diejenigen Objecte der Primärexstirpation, welche ein multiloculäres, von Steinen erfülltes Höhlensystem darstellen, mit äusserst verdünntem, brüchigem, diffuse oder heerdweise erkranktem Parenchym, mit verengter oder aufgehobener Communication der kugelig erweiterten Kelchhöhlen, mit meistens verengtem Becken und starrer Verdickung des Ureters. Scheitert schon die conservative Behandlung bei so vorgeschrittenen Veränderungen ohne Complication durch Steine, so trifft dasselbe mit viel zwingenderer Nothwendigkeit bei den schweren calculösen Pyonephrosen zu, welche entweder zahlreiche Concremente in allen Hohlräumen beherbergen, oder mit einem vielästig verzweigten Korallenstein ausgegossen sind. Die Manipulationen, welche nöthig wären, um alle Fremdkörper aus den schwer auffindbaren Höhlen zu entfernen, oder verzweigte Korallensteine bis zu ihren äussersten Ausläufern frei zu legen, sind einerseits so verletzend, dass sie die etwa noch vorhandenen schwachen Reste von functionirendem Parenchym zerstören, andererseits wegen ihrer Schwierigkeit so langwierig, dass sie durch ihre Einwirkung auf das Nervensystem und die Gefährdung des Herzens durch protrahirte Narkose einen erheblich schwereren Eingriff darstellen, als die schnell und unblutig ausführbare Exstirpation. — Unabhängig von der Schwere der Nierenveränderungen wurde die Nephrectomie auch durch perinephritische Eiterungen indicirt, welche ohne Entfernung der Niere dem freien Abfluss nicht zugängig gemacht werden konnten. (Fall **176.56**.) Kommt die Exstirpation vorzugsweise bei schwer inficirten Steinnieren in Frage, so können ausnahmsweise auch ungewöhnlich vorgeschrittene aseptische Retentionsprocesse dazu Anlass geben. Wenn die Niere durch Steinverlegung der Abflussöffnung in einen hydronephrotischen Sack mit papierdünner Wand umgewandelt ist, wie im Falle **168.48**, dann ist eine Erhaltung der zerstörten Organe durch die Nephrolithotomie zwecklos. — Unter den 15 aus diesen verschiedenen Gründen ausgeführten Exstirpationen haben wir zwei verloren, entsprechend einer Mortalität von 13,3 %. Demnach waren die Resultate der Exstirpationen dreimal so gut, als die der

conservativen Nephro- und Pyelotomien inficirter Steinnieren (Gruppe II). Von diesen beiden Todesfällen würde der eine, an dem ich meine erste Nierenexstirpation ausgeführt habe, bei grösserer Erfahrung vermieden worden sein. Er betraf eine calculöse Pyonephrose (Fall **162.42**) mit ausgedehnter paranephritischer Phlegmone, die sich medianwärts über die Mittellinie hinaus ausgedehnt hatte. Ich beging den Fehler, nach der Nephrectomie die Bauchwunde bis auf die Lücke für die Drainröhren zu schliessen, statt die Höhle von Grund auf zu tamponiren. Patient ging in der dritten Woche durch Bildung puriform zerfallender Thromben in den retroperitonealen Venen pyämisch zu Grunde.

Der zweite Todesfall zählte zu den unvermeidbaren. Patient (Fall **174.54**) befand sich im chronisch urämischen Zustande, als er wegen einer linksseitigen calculösen Pyonephrose in unsere Behandlung trat. Die cystoskopische Untersuchung war resultatlos gewesen, weil wegen des fortwährend hinabströmenden Eiters kein klares Bild der Ureteröffnungen erlangt werden konnte. Es wurde die Nephrotomie beschlossen; trotzdem schloss die Operation mit der Exstirpation, weil es unmöglich war, die sehr zahlreichen Steine aus dem bienenwabenartigen System gänzlich abgeschlossener Höhlen mit maximal verdünnten Wandungen zu entfernen, ohne das Organ völlig zu zerfetzen. Bei der Section zeigte sich die zurückgelassene Niere in einen dünnwandigen mit brauner Flüssigkeit erfüllten Sack verwandelt, der von der Blase durch einen Ureterstein abgesperrt war. Hier hätte auch die Nephrotomie nicht mehr helfen können, wenn der Zustand der zweiten Niere vorher genauer erkannt worden wäre.

Fall **162.42**. Pyonephrosis calculosa sinistra. Paranephritis apostematosa. Nephrectomie. Tod durch Pyämie.

Frau H., 28 Jahr, aufgenommen 6. 5. 83, gestorben 4. 6. 83.

War niemals krank, bis Ende Dezember 1882, zu welcher Zeit ein schmerzhaftes Gefühl von Druck und Spannung unterhalb der linken Rippen bemerkt wurde. Bei der Untersuchung wurde durch den Hausarzt eine Geschwulst in der linken Lumbalgegend, sowie stark eiterhaltiger Urin konstatirt. Seitdem begann unregelmässiges Frösteln in Verbindung mit reichlichen Schweissen. Nierenkoliken sind niemals dagewesen. Vielmehr bestand ein dauerndes Gefühl spannenden Schmerzes, welches zeitweise etwas remittirte, zeitweise sich bis zu einer unerträglichen Höhe steigerte.

Status. Aeusserst abgemagerte, sehr blasse Frau, mit hohem remittirendem Fieber, heisser, trockner Haut, Pulsfrequenz von 120, Zunge roth, wie lackirt. Linke Oberbauchgegend eminent schmerzhaft bei Berührung. Im linken Hypochondrium eine unbewegliche Geschwulst von ovoider Gestalt, deren vorderes Ende bis zur Mitte zwischen Axillar- und Mamillarlinie reicht, deren hinteres in der Lumbalgegend gefühlt wird. Consistenz sehr hart, elastisch. Fluktuation nicht wahrnehmbar. Urin sauer, mit dickem Eitersatz, proportionalem Eiweissgehalt. 30. April bedeutende Auftreibung des Leibes, diffuse Schwellung und Härte der linken seitlichen Bauchgegend, welche die Konturen des des Nierentumors nicht mehr erkennen lässt. 4. Mai Oedem und Fluktuation der Lumbalgegend.

16. 4. 83. Nephrectomie mit Simon'schem Längsschnitt. Zunächst wird eine grosse renale paranephritische Höhle eröffnet, aus der sich ca. $^3/_4$ Liter Eiter mit etwas urinösem Geruch entleeren. Aus dem unteren Pol der hochgelegenen Niere sieht man einen feinen Strom Eiters herabrieseln. Nach Nephrectomie wird die Bauchwunde bis auf einige tief eingelegte Drainröhren vernäht. 19 Tage p. op. ging Patient unter pyämischen Lungenerscheinungen zu Grunde.

Präparat. Niere ausserordentlich vergrössert, Nierenbecken klein, Kelche in grosse zum Theil mit glatter Schleimhaut bekleidete, zum Theil ulcerirte Eitersäcke verwandelt, von denen einer an einer Durchbruchstelle direct in den perinephritischen Abscess führt. Ureterabgang durch einen herzförmigen kastaniengrossen Stein von schwarzer Farbe verstopft.

Section. Weit nach rechts über die Mittellinie ausgedehnte retroperitoneale Eiterinfiltration. Ein mit puriformer Masse gefüllter Venenast mündet in die Vena iliaca externa dextra. Multiple Ab-

scesse in den Lungen ohne Spur von reactiver Zone. Nephritis parenchymatosa dextra. Milzvergrösserung.

Fall **163**.43. Pyonephrosis calculosa dextra. Nephrectomie. Heilung.

Frau B., 42 Jahr, aufgenommen 12. 11. 86, entlassen 12. 1. 87. (Jüdisches Krankenhaus).

Vor 9 Jahren zufälliger Befund von Blut im Harn. Seitdem keine weiteren Krankheitserscheinungen als zunehmende Schwäche und wechselnde Trübung des Harns. Im Mai 86 bemerkte Patient eine Geschwulst in der rechten Leibeshälfte, welche auf Druck empfindlich war. Unter völligem Verluste des Appetits stellte sich zunehmende Abmagerung und Arbeitsunfähigkeit ein. Heftige Kopfschmerzen treten namentlich zur Nachtzeit auf, vorübergehendes Oedem am linken Unterschenkel besteht seit Kurzem.

Status. In der rechten Leibeshälfte liegt eine grosse Nierengeschwulst, theils hart, theils fluktuirend, bei Respiration verschieblich. Die Geschwulst erstreckt sich bis handbreit oberhalb der Symphysis pubis, reicht nach links zwei Querfinger breit über die Mittellinie. Harn sauer, trübe, mit starkem Albumengehalt. Mikroskopisch zahlreiche Eiterkörperchen und Nierenbeckenepithelien.

Nephrectomie 12. 11. 86.

Präparat. Die Niere misst im leeren Zustande 21 cm im Längsmesser, je 10 im queren und dicken Messer. Nierenbecken ganz von einem Hühnerei grossen Stein angefüllt. Das Hilusfett lipomartig gewuchert, durchwächst die Septa zwischen den apfelgrossen, mit Eiter, Blut und Sand gefüllten Hohlräumen.

Constitution des Steins. Der Stein wiegt im trockenen Zustand 41,27 g, besteht aus Calciumphosphat mit Spur von Calciumcarbonat, geringen Spuren Xanthin und Cholestearin.

Resultat. Heilung.

Fall **164**.44. Calculosis renis dextri. Pyonephrosis calculosa sinistra. Nephrectomia sin. Heilung.

Julius B., 38 Jahr, aufgenommen 19. 6. 91, entlassen 25. 8. 91. (Privatklinik). Patient hat an Gicht in den Fingergelenken, dem Ballen und dem Knie gelitten.

Urin seit 10 Jahren trüb. Vor 8 Jahren Steinentleerung mit Schmerz in der rechten Niere, seitdem nie wieder. Seit 4 Jahren traten Schmerzen abwechselnd auf beiden Seiten auf, jetzt häufiger links, manchmal mit Uebelkeit, nie mit Erbrechen. Hämaturie ist nie beobachtet worden. Im Oktober war Patient 14 Tage bettlägerig wegen Fieber und Frost; er hat seit $4^1/_2$ Wochen 20 Pfund verloren. Linke Niere sehr vergrössert, reicht in Rückenlage nach vorn bis zur Mamillarlinie, nach unten bis zur Nabellinie. Rechte Niere zwei Querfinger breit unterhalb des Rippenrandes fühlbar. Urin wolkig, sauer, mit 1 pro Mille Albumen und dick eitrigem Bodensatz. Mikroskopisch Eiterkörper, einzeln und in Ballen, rothe Blutkörper, wenig Epithelien, keine Cylinder.

19. 6. 91. Nephrectomia dextra mit v. Bergmann'schem Schrägschnitt. Tamponade der Wundhöhle, unvollständiger Schluss der Bauchwunde.

Präparat. Die enorm vergrösserte Niere ist von grossen Abscessen mit stinkendem Eiter durchsetzt, welche nur durch dünne Septa getrennt sind. Nierenparenchym fast gar nicht mehr vorhanden. Im Nierenbecken ein grosser Korallenstein, der seine Aeste weit in die Kelche schickt; ausserdem viele kleinere Steine in den Kelchhöhlen.

Resultat. Heilung bis jetzt constatirt. 9 Jahre später Diabetes mell. Gangrän des Unterschenkels. Amputation. Heilung. Nierenfunction normal.

Constitution der Steine. Gewicht 18,87 g. Graue, leicht zerreibliche, voluminöse Steine, bestehend aus Calcium- und Magnesiumphosphat, nebst Spuren der betreffenden Carbonate, und ganz wenig Xanthin mit etwas Cystin.

Fall **165**.45. Pyonephrosis calculosa renis dextri. Perinephritis. Nephrectomie. Heilung.

Frau Sch., 42 Jahr. Aufgenommen 18. 10. 89, entlassen 20. 12. 89. (Privatklinik).

Seit 16 Jahren Schmerzen in der rechten Darmbeingegend, besonders Morgens beim Erwachen, welche wochenlang dauerten, dann wieder durch einjährige schmerzfreie Pausen unterbrochen waren. Seit Frühjahr 88 bekam Pat. nach einer Fusspartie 6 Wochen anhaltende heftige Schmerzen, die sie zum Liegen zwangen. Kein Fieber, keine Uebelkeit, kein Erbrechen. Seit Anfang 90 starke Abnahme der vorher bestandenen Fettleibigkeit. Urin seit vielen Jahren trübe. Häufiger Urindrang mit geringer

Entleerung. In den letzten Monaten bisweilen Schmerzen an der Aussenseite des rechten Oberschenkels. Jetzt treten sie Nachts in periodischen Anfällen auf, mit ziemlicher Regelmässigkeit um 12, um 2 und um 4 Uhr; dazwischen schläft Pat. wieder ein. In letzterer Zeit sind Empfindungen von geringerer Heftigkeit auch tagsüber vorhanden. Seit einem Jahr ist vom Arzt eine Geschwulst constatirt worden, seit einem halben Jahre fühlt sie Pat. selbst.

Status. In Rückenlage ist die rechte Unterbauchgegend durch eine ovoide Geschwulst vorgetrieben, die den Raum zwischen Rippenrand und Darmbeinkamm ausfüllt, und sich nach vorn zwischen Lumbalgegend, Nabel und Symphyse erstreckt. Ihr oberer Rand entspricht dem Rippenrande, der untere wird aussen vom Darmbeinkamm verdeckt und reicht median bis unterhalb der Nabelhorizontalen. Druckempfindlichkeit besteht in den oberen Abschnitten. Bei den Schmerzanfällen kann Pat. nur auf der kranken Seite liegen. Linke Niere in 2 cm Ausdehnung palpabel, unverändert. Urin neutral, mit starkem Eiweissgehalt. Im Sediment massenhafte Eiterkörper, spärliche gruppirte rothe Blutkörper, meistens frische, wenig ausgelaugte, reichliche Oxalatcrystalle, einzelne grosse, stark granulirte Zellen ohne Kern. Leichtes hectisches Fieber.

27. 10. Nephrectomie mit lumboabdominalem Schrägschnitt.

Präparat. Sehr vergrösserte Niere mit grossen, von stinkendem Eiter erfüllten Höhlen durchsetzt. Im Becken ein vielzackiger Stein. An Stelle der Kapsel ein dickes, schwartiges, milchweisses, knorpelhartes Gewebe von gewundenen engen Gängen durchsetzt, die zum Theil mit Eiter gefüllt, zum Theil mit fettkörnchenzellenhaltigem gelb und rothgesprenkeltem schlaffen Granulationsgewebe ausgekleidet sind.

Resultat. Heilung.

Fall 166.46. Pyonephrosis calculosa sinistra. Nephrectomie. Heilung.

Frau Sch., 40 Jahr. Aufgenommen 19. 10. 97, entlassen 2. 11. 95. (Jüdisches Krankenhaus).

1892 angeblich Influenza. Pat. lag 7 Monate zu Bett mit Frost und Hitze, Magen- und Kreuzschmerzen, ohne Beschwerden beim Urinlassen. Seit dieser Zeit stellten sich nach schwerer Arbeit mehrmals jährlich dumpfe Schmerzen in der linken Leibeshälfte ein. Vor 14 Tagen gesellten sich nach starker Anstrengung zu dem dumpfen Gefühl in der linken Seite heftiges Blasenschneiden, Frost und Hitze. Die Beschwerden wiederholten sich täglich, steigerten sich, so dass die Schmerzen bis nach der Brust hin ausstrahlten. Der Urin soll seit 14 Tagen trübe sein.

Status. Fieber von 38,2. Zunge trocken. Im linken Hypochondrium ein 2 Faust grosser, deutlich fluctuirender Tumor. Urin stark eiterhaltig ohne rothe Blutkörper und Cylinder, mit starkem Eiweissgehalt. Rechte Niere nicht palpabel.

11. 10. Nephrectomie mit lumboabdominalem Querschnitt. Die Fettkapsel ganz atrophisch, die Sackwand papierdünn, Naht der Bauchwunde bis auf den Jodoformgazetampon.

Präparat. Länge des Nierensackes 16 cm, Breite und Höhe 8 cm. Gewicht 610 g. Oberfläche gebuckelt. Im Hilus derbes Fett. Das dünnwandig fluctuirende Organ stellt ein System communicirender Höhlen dar, welche durch schmale Septa getrennt sind. In der oberen Hälfte keine Nierensubstanz mehr vorhanden, am unteren Pol ist die Wand $^1/_2$—1 cm dick. In den mit ammoniakalisch-eitriger Flüssigkeit gefüllten Hohlräumen liegen theils einzelne Steine, theils ästige Verzweigungen eines grossen das Nierenbecken ausfüllenden Korallensteines. Nierenbeckenschleimhaut stark gewulstet, roth, zum Theil erodirt. Das harte, stark entwickelte, grobkörnige Hilusfett setzt sich in die Septa zwischen den pathologischen Hohlräumen fort. Capsula adiposa vollkommen fettlos.

Constitution des Steines. Mehrere korallenförmige Steine von 4,94 g Gewicht, sehr bröcklig, ohne erkennbare Schichtung. Calciumphosphat neben wenigem Calciumcarbonat, viel brauner organischer Substanz, geringer Menge Harnsäure.

Resultat. Heilung.

Fall 167.47. Pyonephrosis calculosa dextra mit Verkalkung der Wand, des Inhalts und freiem Stein. Nephrectomie. Heilung.

Wilhelm Ph., 42 Jahr. Aufgenommen 18. 10. 96, entlassen 12. 12. 96. (Jüdisches Krankenhaus).

Vor 20 Jahren Gonorrhoe, seitdem Blasenkatarrh, bisweilen Hämaturie. Vor 3 Jahren Abgang von 2 kleinen Concrementen. Seit unbestimmter Zeit rechtsseitige Nierenschmerzen. Mictionsbedürfniss halbstündig bis einstündig.

Status. Anämischer, magerer Mann von guter Muskulatur. Urin milchig trüb, schwach sauer,

mit starkem eitrigen Bodensatz. In Rückenlage fühlt man bimanuell das untere Segment der rechten Niere als einen steinharten, höckrigen Körper, der zwischen der verlängerten Mamillar- und Axillarlinie liegt, den Rippenbogen nicht überragt und ein wenig mit der Respiration hinabsteigt. Bei Druck auf die Niere tritt constant eine Schmerzausstrahlung bis zum Nabel auf. Cystoskopisch starke katarrhalische Röthung der Schleimhaut. Rechte Ureterpapille stark prominent, gewulstet, lässt trüb-eitrigen Urin hervorquellen, die linke normal gestaltete entleert klare Flüssigkeit.

23. 10. 96 Nephrectomie mit lumboabdominalem Querschnitt, auf dessen hinteres Ende später ein abwärts verlaufender Winkelschnitt aufgesetzt wird. Muskulatur auffallend trocken und unelastisch. Die in narbig-fibröses Gewebe umgewandelte Fettkapsel, untrennbar mit der steinharten, im ganzen fühlbaren Umfang verkalkten Niere verwachsen. Bei dem Versuche stumpfer Trennung nach vorn hin eröffnet man bereits 2 Querfinger breit vor dem äusseren Rande des M. sacrolumbalis die Peritonealhöhle. Vernähung des Peritonealrisses gelingt nicht. Beim Versuche die Kapsel nach oben abzustreifen, um den Tumor herabzuziehen, geräth man auch dort sofort in die freie Bauchhöhle und sieht nun die Leber als einen flach ausgezogenen Lappen in seine Vorderfläche übergehen, untrennbar fest mit ihr verwachsen. Bei diesen Manipulationen bricht die Kalkschale an einer Stelle, aus welcher trübe urinös-eitrige Flüssigkeit hervorquillt. Nun wird die freie Bauchhöhle durch median- und aufwärts zwischen Rippen und Leber geschobene Gazebäusche vor Verunreinigung geschützt. Eine Erweiterung der Oeffnung im Tumor ist nur mit grosser Kraftanstrengung durch Knochenmesser und Knochenscheere möglich, wobei man nach Durchtrennen der verkalkten Wand im Innern des Organs auf steinige Massen stösst, welche als platte kesselsteinartige Schichten der inneren Oberfläche so fest angelagert sind, dass sie mit scharfen Löffeln und Elevatorien abgelöst werden müssen und nur in zertrümmertem Zustande herausbefördert werden können. Sie stellen dicke, schalenartige Abgüsse des Hohlraums dar. Nach ihrer partiellen Entfernung gelangt man in eine grosse eitergefüllten Höhle, in der sich ein freier Stein befindet. Die Niere ist sehr verlängert, die Kelche sehr erweitert, die Papillen gänzlich abgeplattet, fast verschwunden; die nicht verkalkte Nierensubstanz der oberen Hälfte äusserst verdünnt, fibrös. Nach Einführung zweier hakenförmig gebogener Finger in die Oeffnung der Niere gelingt unter starkem Zuge nach abwärts, welchem die Leber folgt, theils auf stumpfem, theils auf scharfem Wege die Ablösung der hinteren Nierenfläche von den fest adhärirenden schwieligen Hüllen. Es folgt die quere Durchschneidung des zungenförmigen, mit der Vorderfläche untrennbar verwachsenen Leberlappens zwischen Massenligaturen, endlich die Abtrennung des Stiels unter Leitung des Gefühls nach Verschluss mit Klemmzangen. Nach Entfernung der Niere zeigt sich ein die ganze obere Wand der Höhle einnehmender Defect des Peritoneums, so dass man an der oberen Leberfläche entlang bis zur Zwerchfellskuppe gelangen kann. Im unteren Theil der Wundhöhle liegt das Colon. Der obere Peritonealdefect zwischen Leber und Brustwand, ebenso wie der der medianen Umschlagsfalte werden mit Jodoformgaze tamponirt, dann die ganze Höhle mit Mikulicz'scher Tamponade ausgefüllt.

Resultat. Heilung.

Constitution des Steines. Calciumphosphat mit etwas Carbonat und Spuren der entsprechenden Magnesiumsalze, Xanthin, geringe Spuren Cystin.

Fall 168.48. Hydronephrosis calculosa dextra. Nephrectomie. Heilung.

Herr K., 36 Jahr. Aufgenommen 16. 12. 96, entlassen 22. 2. 97. (Privatklinik).

Seit September 96 Gefühl von Angegriffenheit, im October hin und wieder Schmerzen im Glied, mit Drang zum Uriniren. Seit September plötzlich heftige Schmerzen in der rechten Unterbauchgegend, Uebelkeit, Härte des Leibes. Anfang Dezember zweiter milderer Anfall. 7. Dezember Frost, Hitze, furchtbarer Schmerzanfall, am nächsten Tage Hämaturie, allmählich an Stärke abnehmend.

Status. Rechte Niere sehr vergrössert, reicht median bis zum äusseren Rectusrande, nach unten bis einen Querfinger breit unter die Nabelhorizontale, füllt hinten die Lumbalgegend aus, und ist nach oben durch eine Furche von der Leber getrennt. Der saure, klare Urin enthält $^1/_2\,^0/_{00}$ Eiweiss, setzt nach langem Stehen eine schwache Nubecula ab, in welcher vereinzelte Leukocyten, einige frische Blutkörper und harnsaures Natron gefunden werden.

19. 12. 96. Nephrectomie mit lumboabdominalem Querschnitt. Das Peritoneum überzieht fast vollständig den dünnwandig fluctuirenden Tumor. Behufs Freilegung des Harnleiters wird ein senkrecht nach unten verlaufender Winkelschnitt dem hinteren Endpunkt des ersten hinzugefügt. Ein grosser harter Stein füllt das ganze Nierenbecken aus. Die Niere ist mit leichter Mühe stumpf auszu-

lösen. Mikulicz'sche Tamponade. Nahtvereinigung der Bauchwunde bis auf eine Lücke für die drainirenden Gazestreifen.

Präparat. Gewicht der mit ganz klarer Flüssigkeit gefüllten Niere 936 g, Länge 18,5, Breite 13, Höhe 6,5 cm. Sie ist ganz dünnwandig, durchscheinend, fluctuirend, grobgebuckelt, am oberen Pol am schmalsten, woselbst noch etwas resistentes Parenchym vorhanden ist, am unteren Pol ist die Verdünnung bis zur Stärke einer Fischblase vorgeschritten. Der Hilus ist mit derbem Fett erfüllt. Am Uebergang vom Nierenbecken zum Ureter steckt ein mehr als olivgrosser Stein, ausserdem freie Concremente im Innern. Inhalt des Sackes ganz klare, helle Flüssigkeit.

Resultat. Heilung.

Constitution des Steines. Sehr harter, warziger Stein von 2,43 g. Auf dem Schnitt zeigt sich eine Structur ähnlich der von Festungsachat. Calciumoxalat, neben Mengen des entsprechenden Phosphats, Carbonats und harnsauren Salzen.

Fall **169.49.** Geschrumpfte rechtsseitige Steinniere. Perforation der Rinde durch Steine. Bleibende Nierenfistel nach Eröffnung eines paranephritischen Abscesses. Nephrectomie. Heilung.

Frau Dr. D., 31 Jahr, aufgenommen 23. 2. 97. (Privatklinik.)

Urin soll bereits vor der Verheirathung häufig trübe und von unangenehmem Geruche gewesen sein. Februar 91 Heirath. Im 4. Monat der Gravidität wurde rechts neben dem Uterus ein allmählich bis Faustgrösse wachsendes Myom beobachtet. Von 92—95 häufig Schmerzen in der Regio iliaca dextra. Februar 95 Masern. Danach wurde ein katarrhalischer Zustand der Harnwege constatirt. Harn leicht getrübt, wenig eiweisshaltig, im Sediment eine mässige Quantität Eiterkörperchen, reichliche Mengen phosphorsaurer Ammoniakmagnesia, keine rothen Blutkörper. Während des Gebrauchs von Vichy-Wasser sollen häufig zerbrechliche kleine Concremente abgegangen sein. 95 zweite Gravidität, in deren 4. Monat Hämaturie auftrat. Im Harn vereinzelte granulirte Cylinder, viel Krystalle von phosphorsaurer Ammoniakmagnesia, geringe Mengen Eiterkörper, viel ausgelaugte Blutkörper. März 96 Enucleation eines mannsfaustgrossen rechtsseitigen subserösen Myoma uteri. Urin soll stets trübe und übelriechend gewesen sein, hin und wieder Cylindroide enthalten haben. 12. Juli 1897 traten nach einer Erkältung heftige Schmerzen in der rechten Bauchhälfte, Schüttelfrost, Fieber bis 41,6, Delirien auf. Nach 8tägigem heftigem Fieber Fehlgeburt. Pleuritisches trocknes Reibegeräusch rechts unten, deutliche Verwölbung und Fluktuation in der rechten Lumbalgegend. 5. August 97 wird im bewusstlosen Zustand ein Lumbalschnitt ausgeführt, durch welchen sich aus einem perinephritischen Abscess ein Liter Eiter entleert. Urin, der mit Beginn der acuten Erkrankung ganz normal und hell geworden war, wurde nach der Operation wieder trübe, ammoniakalisch, mit Eiweiss und Cylindern. Es blieb eine Lumbalfistel übrig, welche seitdem reichliche Mengen einer grünlichen, stinkenden Flüssigkeit secernirt.

Status. In der Mitte der Narbe eines rechtsseitigen Lumbalschnittes befindet sich ein bohnengrosser Granulationsknopf, durch welchen eine Sonde 7 cm weit in der Richtung nach oben medianwärts eindringt. Der rechte Ureter ist in seinem Verlaufe druckschmerzhaft. Aus der Fistel entleert sich eine grosse Menge Flüssigkeit, so dass mehrere Verbände täglich nothwendig sind. Einmal werden kleinste Concremente in dem Fistelsecret gefunden, welche sich in Salzsäure zum Theil mit Gasbildung lösen, unter Hinterlassung einer organischen Grundlage aus kernlosen Zellen. Patient klagt über heftige Schmerzen in der rechten Lumbalgegend und der rechten Leibeshälfte. Der aus der Blase entleerte Harn ist sauer, fast klar, mit feinster Nubecula und einem Hauch von Albumen, enthält nur spärliche Eiterkörperchen und Epithellager, keine Blutkörperchen, keine Cylinder. Am Abend der Aufnahme tritt eine rechtsseitige Kolik mit Irradiation nach der linken Niere ein. Cystoscopisch ist die Blase intakt. Aus dem linken Ureter entleert sich anscheinend klarer Urin, rechts sieht man sehr spärliche Contractionen der Ureterpapille ohne erkennbaren Austritt von Flüssigkeit. Der mit dem Ureterkatheter gewonnene Urin der linken Niere zeigt eine Spur Trübung, einen Hauch Eiweiss, lässt mikroskopisch viel Harnleiterepithel und vereinzelte Leucocyten erkennen.

15. 3. Nephrectomie mit Simon'schem Längsschnitt hinter der Fistel bis zur Crista ilei. Die Fettkapsel adhärirt untrennbar. Vom oberen Schnittwinkel aus wird ein parallel dem Rippenrande nach vorn ziehender Querschnitt hinzugefügt, der im Verlaufe der Operation unter Durchtrenung des M. quadratus lumborum und sacrolumbalis bis zur Spitze des Processus transversus nach hinten verlängert wird. Nun gelingt es mit grosser Mühe, die hoch oben im Brustkorb unbeweglich fixirte

Niere subkapsulär zu enucleiren und den sehr kurzen Gefässstiel zu unterbinden. Tamponade der Wundhöhle.

Präparat. Die Niere fast auf die Hälfte der normalen Grösse reducirt, grösste Länge 6, Höhe 3, Breite 4 cm, Oberfläche uneben durch feine, körnige Prominenzen. An zwei Stellen der hinteren Wand des oberen Pols perforiren die Spitzen gelb gefärbter Concremente die Nierensubstanz. Mehrfach sieht man kleine Abscesse unter der Oberfläche durchschimmern. An einer Stelle befindet sich ein kleiner Defect der Nierensubstanz, der in den perinephritischen Hohlraum führt. Das Nierenbecken ist erheblich erweitert. Auf dem Durchschnitt erscheint der grösste Theil der Niere als eine sclerotische, meistens homogene Masse mit schwacher Andeutung von Kelchen in Gestalt spaltförmiger Hohlräume. Die Grenze von Mark- und Rindensubstanz ist undeutlich und nur noch am oberen Pol erkennbar. Im oberen Drittel des Organs liegt ein korallenförmiges, 2,4 cm langes Corcrement in die Nierensubstanz eingebettet, mit seiner Längsachse in der Richtung der Markstrahlen, dessen unebene zweihöckrige Basis nur 2 mm unter der Oberfläche liegt. Die Höhle, in welcher der Stein liegt, entspricht nicht dem Nierenbecken, sondern 1 oder 2 dilatirten Kelchen. Die Spitze des Steins liegt genau im Kelchhalse.

Resultat. Heilung.

Fall 170.50. Pyonephrosis calculosa sinistra. Nephrectomie. Heilung.

Frau B., 28 Jahr, aufgenommen 18. 7. 97, entlassen 11. 8. 97. (Privatklinik).

Heirath 25. September 90. 3 Tage später Erkrankung an Blasenkatarrh mit schmerzhaftem Urindrang. 3 Wochen später Fieberungen, angeblich am Dienstag, Mittwoch und Donnerstag jeder Woche. Neben den Blasenschmerzen bestanden schon damals Kreuzschmerzen, besonders beim Fahren. In der Mitte der ersten Gravidität (April 91) trat die erste rechtsseitige Nierenkolik auf mit Uebelkeit, Erbrechen, Schüttelfrost und Fieber bis 40° von 3tägiger Dauer. An eine zweite Kolik schlossen sich direct die Geburtswehen an. Im Wochenbett 4 Koliken, stets rechtsseitig. Seitdem wiederholten sich noch häufige, zum Theil ausserordentlich heftige rechtsseitige Koliken, bis ein grosser länglicher Stein entleert wurde. Seit dieser Zeit ist rechts nie wieder Kolik aufgetreten. Nach einer Entbindung im September 93 trat die erste linksseitige Kolik mit Abgang eines linsengrossen Steines auf. Seit Weihnachten 93 besteht Druckgefühl in der linken Niere, das niemals mehr wich, nur durch linksseitige zuweilen fieberhafte Koliken unterbrochen wurde. April 94 ging nach einer solchen ein bohnengrosser und acht kleinere Steine ab. Derselbe Vorgang wiederholte sich Weihnachten 95. Seit Januar 95 finden sich stets grosse Eitermengen im Urin. Es wurden öfter unter kolikartigen Schmerzen olivengrosse geformte, consistente Eiterpfröpfe entleert. Die Blasenbeschwerden hatten seit 93 vollständig aufgehört. Seit September 96 trat ein gewisser Typus in den Schmerzen ein, dergestalt, dass nach einer 14tägigen schmerzfreien Zeit leichte kolikartige, zusammenziehende Empfindungen der linken Niere auftreten. Nach 5 Tagen wird der Schmerz dauernd, steigert sich dann stetig 4—5 Tage lang, bis dann unter starker Kolik grosse Mengen von Eiter, zum Theil in consistenten, geformten Pfröpfen abgeht. Es bleibt noch einen Tag lang ein Wundgefühl in der Niere und dann folgt ein 8—14tägiger Zeitraum von Schmerzfreiheit. Während der Krankheit hat ein erheblicher Verlust an Körpergewicht stattgefunden.

Status. Linksseitiger ovaler, glatter Nierentumor. Der untere Pol reicht bis zur Nabelhorizontalen, bleibt median einen Querfinger breit von der Medianlinie entfernt; der obere Umfang liegt in der Nähe der achten Rippe. Die Geschwulst steigt mit der Inspiration herab. Druck auf den linken Ureter an der Kreuzungsstelle mit der Linea innominata ist schmerzhaft. Rechte Niere gut fühlbar, nicht vergrössert, nicht empfindlich, ebenso wenig der rechte Ureter. Von der Vagina aus sind keine Anomalien der Ureteren zu palpiren. Cystoscopisch sieht man aus der rechten Ureterpapille klaren Urin strömen. Der Urin eitrig, schwach sauer, 1,75 pro Mille Albumen, enthält abwechselnd grosse Mengen Eiter, dazwischen wurmförmige vollständige Eiterabgüsse des Ureters.

10. 7. Nephrectomie mit lumboabdominalem Schrägschnitt. Sehr atrophische Fettkapsel. Gebuckelte Niere mit dünnwandiger Fluctuation und starker schwieliger Härte am Hilus. Am oberen Pol fühlt man unter den Fingern crepitirende Steine. Hervorziehen der Niere ist gänzlich unmöglich wegen äusserster Schrumpfung der Stielgebilde, welche in eine gemeinsame feste Schwarte eingemauert sind. Zuerst wird der auf das Doppelte verbreiterte Ureter zwischen 2 Ligaturen durchtrennt, dann die in Schwarten eingebetteten Stielgefässe unter Leitung des Gefühls abgeklemmt. Ein Zipfel der Vena cava ist durch Verwachsung mit dem das Nierenbecken überziehenden skle-

rotischen Gewebe so dicht an die Niere herangezogen, dass sie leicht hätte für ein Stielgefäss gehalten und verletzt werden können. Der Ureter mird mittels Invagination der Intima und Uebernähung mit Aventitia versorgt. Ein Packet bis zu Pflaumengrösse angeschwollener, fest verwachsener Lymphdrüsen, das hinter und neben der Vena cava bis zum Zwerchfell aufsteigt, wird enucleirt. Schluss der Bauchwunde bis auf einen Spalt zur Herausführung der Tampons.

Präparat. Längsdurchmesser 17, Breite 6, Dicke 7 cm, Gewicht 640 g. Oberfläche grob gebuckelt, dünnwandig, fluctuirend, oberer Pol breiter als der untere. Der Ureter um mehr als um das Doppelte verdickt, sein Lumen erweitert. Die Stielgefässe sind in eine gemeinsame lipomatöse Schwarte eingeschlossen. Auf dem Durchschnitt zeigt sich ein System von Höhlen, deren Wandungen zum Theil glatt sind, zum Theil einen fibrinös eitrigen, mit Phosphaten incrustirten Belag haben. Keine Ulcerationen oder Tuberkel. Von Parenchym ist wenig erhalten und dieses ohne jede erkennbare Nierenzeichnung. Im Becken und in den Kelchen befinden sich zahlreiche vielgestaltige Steine neben grossen konsistenten, eitrig fibrinösen Pfröpfen von Fingergliedlänge und Dicke. In einigen Kelchen breiige Phosphatniederschläge in einer schleimig eitrigen Grundlage.

Constitution der Steine. Feuchte, leicht zerdrückbare Masse. Phosphate und Carbonate der Calciums und Magnesiums zum Theil mit Ammonium. Spur Sulphat, vielleicht etwas Xanthin.

Fall 171.51. Pyonephrosis calculosa dextra. Nephrectomie. Heilung.

Frau Anna v. M., 47 Jahr. Aufgenommen 14. 3. 98, entlassen 19. 4. 98. (Privatklinik.)

90 wurde eine Eierstocksgeschwulst constatirt. September 96 wurde Trübung des Urins bei sonst gutem Befinden bemerkt. Da die abnorme Urinbeschaffenheit trotz aller Localbehandlung sich nicht änderte, wurde ein Druck der Eierstocksgeschwulst auf den Harnleiter angenommen und die Ovariotomie ausgeführt. Danach erfolgte keine Besserung, vielmehr traten Koliken in der rechten Nierengegend auf, welche mit der Zeit sich häufend, jetzt fast täglich wiederkehren. Der Urin hat des Morgens nach der Nachtruhe den stärksten Eitersatz und wird im Laufe des Tages regelmässig klarer. Mictionspausen sind unregelmässig; bei starken Schmerzen wird selten Urin gelassen. Pat. hat vor 3 Jahren 215 Pfund gewogen, wiegt jetzt nur noch 165, fühlt sich sehr matt, müde und meist schlaflos. Frösteln und Fieberungen mit Temperaturen von 38,7 sind oft dagewesen. Die Cystoskopie soll links klaren Urin, rechts dickeitrigen ergeben haben.

Status. Rechtsseitiger, sehr druckschmerzhafter Nierentumor, dessen unterer Umfang zwei Querfinger breit oberhalb der Nabelhorizontalen, dessen medianer ebenso weit rechts von der Mittellinie liegt, während sein hinteres Ende die Lumbalgegend ausfüllt. Die linke Niere ist in rechter Seitenlage gut fühlbar, gesenkt, am unteren Pol ausgesprochen druckempfindlich; der Schmerz strahlt bis zur Schulter aus. Per vaginam ist nichts Abnormes fühlbar. Urin mit mässigem Eiweissgehalt, sauer, trübe, mit geringem Eitersatz; im Sediment reichlich Leukocyten, theils einzeln, theils in Pfröpfen. Einzelne frische rothe Blutkörper und Plattenepithelien, keine Cylinder.

17. 3. Nephrectomie mit querem Lumboabdominalschnitt. Die Niere ist ausgedehnt intraperitoneal gelagert, ganz fixirt durch ausserordentlich starke Adiposklerose der Hüllen. Trotz Hinzufügung eines dem Ureterverlauf entsprechenden absteigenden Winkelschnitts ist die Aushülsung ausserordentlich schwer. Der erweiterte, stark mit Eiter gefüllte Ureter von dicker, lipomatöser Schwarte umhüllt, wird doppelt unterbunden und durchtrennt. Die perirenalen Schwarten werden nach dem Hilus zu knorpelhart und sind mit dem Peritoneum gänzlich untrennbar verschmolzen, so dass es beim Versuch der Ablösung alsbald einen Einriss erleidet, der einstweilen tamponirt wird. Darauf wird das schwielige Gewebe an der Bauchfellgrenze ringsum eingekerbt und theils mit Elevatorien, theils mit Fingernägeln abschoben. Jetzt sieht man nach Befreiung des oberen Pols ein zwei Querfinger dickes blau durchschimmerndes Gefäss vom Hilus aus senkrecht aufwärts ziehen, welches als Vena cava erkannt wird, deren laterale Wand zipfelförmig in die schwartigen perihilösen Massen hineingezogen ist. Nun wird die knorpelharte Schwiele, welche die nicht wahrnehmbaren Stielgefässe umschliessen musste, in dem nur wenige Millimeter betragenden Zwischenraum zwischen Niere und Vena cava mit der stärksten Klemmzange gefasst und mittelst dreier Massendurchstechungen mit stärkstem Catgut unterbunden. Nach intacter Herausbeförderung der Niere wird der Ureterstumpf mit dem Thermocauter verschorft, unterbunden und versenkt. Nachträglicher Schluss des Peritonealrisses, Naht der Bauchdecken bis auf eine Lücke für die Tamponade.

Präparat. Länge 15,5, Dicke 6, Breite 9 cm, Gewicht 500 g. Im unteren Pol eine pflaumengrosse, durchscheinende Cyste, die Oberfläche, besonders an der Dorsalseite, mit adiposklerotischem Gewebe bedeckt. Auffallende Fetthypertrophie in der Hilusgegend. Das im Präparat befindliche 10 cm lange Ureterstück zeigt mässige Erweiterung des Lumens und ist von einer starken periureteritischen lipomatösen Wucherung umgeben, welche untrennbar in die Adventitia übergeht. Auf dem Durchschnitte der Niere umgeben bedeutende Fettwucherungen das Nierenbecken, in dem sich ein korallenartiger Stein befindet, der unvollständig die Ureteröffnung blockirt und mit kolbigen Aesten in die Kelche hineinragt. Ausserdem finden sich eine Anzahl freier Concremente in den Kelchen. Während die obere Hälfte der Niere noch ein leidlich erhaltenes bindegewebig indurirtes Parenchym mit wenig abgeplatteten Papillen aufweist, ist es in der unteren Hälfte auf eine sklerotische Schale reducirt, welche die grossen Kelchhöhlen umgiebt. Diese sind von einander durch derbe schwartige Scheidewände getrennt; ihre Höhlenfläche ist mit einer grösstentheils verfetteten Granulationsmembran bekleidet; das Nierenbecken selbst ist mässig erweitert, seine Schleimhaut zum Theil geröthet und ulcerirt.

Resultat. Heilung.

Constitution der Steine. Calciumphosphat und Carbonat, Magnesiumsalze, Xanthin und Spuren von Oxalat.

Fall 172.52. Pyonephrosis calculosa sinistra. Nephrectomie. Heilung.

Frau Anna S., 55 Jahr. Aufgenommen 25. 10. 98, geheilt entlassen 29. 11. 98.

Anamnese. Ueber Beginn und Entwickelung der Krankheit weiss Pat. nichts. Sie hat niemals Nierenschmerzen, nie Hämaturie, nie vermehrte Häufigkeit der Mictionen, selbst während der Schwangerschaften und Wochenbetten nie Störungen gehabt. Auch über den Beginn der Harntrübung ist nichts bekannt. Selbst bei einer im Frühjahr dieses Jahres ausgeführten Mammaamputation wegen Carcinom gelangte das Nierenleiden nicht zur Kenntniss. Erst in diesem Sommer wurde eine grosse Eitermenge im Urin gefunden und ein Nierentumor constatirt. Beschwerden fehlen auch jetzt.

Status. Urin hat die Farbe trüben Weissbieres, enthält $^1/_4$ Volumen Eiter, $2\,^0/_{00}$ Alb. Mikroskopisch Eiterkörper; frische rothe Blutkörper werden erst nach der Cystoskopie constatirt, welche Entleerung eines Eiterstromes aus der linken Papille erkennen lässt, während rechts klarer Urin ausfliesst. Blasenschleimhaut normal. L. Niere in einen grossen bimanuell fühlbaren Tumor umgewandelt, reicht nach unten bis zur Mitte der Spina-Nabellinie, nach oben bis zum Rippenrand, nähert sich median 2 Querfinger breit der Mittellinie. Der Tumor lässt sich manuell nach abwärts verschieben, so dass man zwischen seinem oberen Umfang und dem Rippenrande mit den Fingerspitzen eindringen kann. R. Niere gesenkt, nicht vergrössert. Keine Verdickung der Ureteren von der Vagina aus fühlbar.

29. 10. Nephrectomie ohne Besonderheiten. Bei der Entlassung ganz normaler Urin.

Präparat. Die Niere um mindestens das Doppelte vergrössert, Länge 15 cm, grösste Dicke 7,5, mittlere Breite 7,5. Die fibröse Kapsel adhärent. Oberfläche grob cystisch gebuckelt; die Cysten haselnuss- bis kleinapfelgross, fluctuirend. Am unteren Pol fühlt man einen festen Körper; am Hilus befindet sich eine starke harte Fettwucherung. Auf dem Durchschnitt ist die ganze Gegend des Nierenbeckens von einer 5 cm breiten, 9 cm langen lipomartigen Fettmasse eingenommen: in der Peripherie liegen die oben erwähnten grösseren und kleineren Höhlen, deren Septa 1 mm bis 1,4 cm dick sind; am unteren Pol sitzt die grösste, kleinapfelgrosse. Der Inhalt besteht aus flüssigen Eiter. Die Zugänge der Höhlen zum Nierenbecken sind eng, im Durchmesser ca. 0,5 cm. In das Nierenbeckenlipom eingemauert ist ein annähernd halbmondförmiger Stein mit einem der Ureteröffnung entsprechenden Zapfen, von 4 cm Länge, 1 cm Dicke, der den Abguss des Nierenbeckens und eines Kelches darstellt. Er ist von mässig bröckliger Consistenz, braungelb bis grau. Ein zweiter dattelkerngrosser Stein von ähnlicher Beschaffenheit befindet sich in einem höheren Abschnitt des Nierenbeckens. Nierenbeckenschleimhaut verdickt, blass, leicht granulirt.

Constitution der Steine. Phosphate und Carbonate, besonders des Magnesiums, Spur Sulphate.

Fall 173.53. Pyonephrosis calculosa dextra. Nephrectomie. Heilung.

Frau L., 52 Jahr. Aufgenommen 6. 10. 98, entlassen 27. 11. 98.

Anamnese. Vor 23 Jahren schwerer Typhus. Seit mehr als 20 Jahren hat Pat. alle paar Monate plötzlich einen kurzen heftigen Schmerz in der rechten Nierengegend mit Ausstrahlung nach der Blase gefühlt. Diese Schmerzen haben sich allmählich häufiger und für die Dauer mehrerer

Stunden eingestellt, oft mit Uebelkeit und Erbrechen. Vor 6 Jahren trat ein besonders schwerer Anfall von mehrtägiger Dauer, hochfieberhaft, mit sehr verminderter Urinmenge auf. Plötzlich wurde statt des bis dahin klaren Urins eine grosse blutuntermischte Eitermenge mit dem Urin entleert. Seit $1^1/_2$ Jahren dauernd reichliche Pyurie. Seit 5 Wochen Fieber, Uebelkeit, Erbrechen, Kräfteverlust.

Status. Fette, sehr blasse Frau. Geschwulst in der rechten oberen Bauchhälfte, welche die ganze hypochondrische Gegend ausfüllt, nach abwärts bis zur Nabelhorizontalen, median bis zur Parasternallinie reicht. Sie ist unbeweglich, verstreicht nach abwärts ohne scharfen Contur, ist druckempfindlich, sehr hart. Kreuzungsstelle des rechten Ureters druckschmerzhaft. Per vaginam keine Besonderheit am Harnleiter zu palpiren. Linke Niere bimanuel fühlbar, überragt den Rippenbogen 2 Querfinger breit, nähert sich 1 Querfinger breit der Mamillarlinie, ist mit der Respiration beweglich. In der Seitenlage fühlt man, dass die linke Niere hinabgesunken, aber nicht vergrössert ist.

Urin dick, eitrig, etwas blutig, übelriechend 1—2 $^0/_{00}$ Albumen. Microscopisch Eiterkörper, viel rothe Blutkörper, Crystalle von kohlensaurem Kalk. Das Volumen der Niere schwankt bei verschiedenen Untersuchungen.

10. 10. Nephrectomie. Starke Adiposklerose der Kapseln, so dass die Entferung der Niere nur unter subcapsulärer Enucleation gelingt. Ureter fingerdick in eine harte Fettscheide eingehüllt.

Präparat. Länge 13,5 cm, Breite am oberen Pol 7 cm, am Hilus 6,5, am unteren Pol 8 cm, grösste Dicke 6 cm. Die Kapseln fehlen. Am Hilus eine gewaltige Fettansammlung, welche den kleinfingerstarken Ureter nach abwärts begleitet. Die Wandung des Ureters ist verdickt, sein Lumen erweitert. Oberfläche der Niere grob gebuckelt, dünnwandig fluctuirend, besonders in der oberen Hälfte. In der unteren fühlt man grosse Steine. Beim Aufschneiden entleert sich ein hämorrhagisch eitriger, scheusslich stinkender Inhalt. Das Becken und die meisten Kelche sind durch einen gewaltigen Korallenstein mit vielen Ausläufern ausgefüllt. Er ist im Allgemeinen walzenförmig mit kurzästigen Fortsätzen in die Kelche und einem längeren, hakenförmig nach unten gebogenen, der den oberen Theil des Ureters ausfüllt. Die Schleimhaut der Kelche ausgedehnt ulcerirt, missfarbig.

Resultat. Bei der Entlassung ist der Urin gelb, sauer, klar, mit einem Hauch Albumen. Völliges Wohlbefinden.

174.54. Pyonephrosis calculosa lateris utriusque. Urämia. Nephrectomia sinistra. Tod.

Richard F., 47 Jahr. Aufgenommen 28. 6. 99. Privatklinik. Gestorben 2. 7. 99.

Anamnese. Patient entleerte 1891 unter heftigen Nierenkoliken zwei kleine Steine. Seitdem soll der Urin bei ungestörtem Allgemeinbefinden trüb gewesen sein und Polyurie bestanden haben. Seit Anfang des Jahres wird Abnahme des Körpergewichts bemerkt. Allmählich sei der Urin immer eitriger geworden. Seit Mai d. J. traten heftige Schmerzen in der linken Niere, der Blase und Harnröhre auf, welche fast ohne Unterbrechung bis jetzt andauern. Seit 14 Tagen besteht schweres Krankheitsgefühl, Ruhelosigkeit, oft Uebelkeit und Erbrechen, vollkommener Widerwillen gegen Nahrung, besonders Fleisch.

Status. Miction 2—3stündlich, 24stündige Urinmenge 1150. Spec. Gew. 1012, alkalisch, molkig, farbstoffarm mit dickem Eitersediment und $2^1/_2$ $^0/_{00}$ Albumen. Mikroskopisch Eiterkörper, viel frische rothe Blutkörper, keine Cylinder. Cystoskopische Schwellung des linken Ureterwulstes ohne erkennbare Ureteröffnung. Auch die rechte Ureteröffnung ist nicht zu finden. Während der Dauer der Cystoskopie sistirt die Harnabsonderung. Puls von minimaler Spannung 90, Resp. 26, auffallend tief und fast rein costal. Herzdämpfung nach links verbreitert, Töne unrein. In der linken Flanke ist ein grosser Nierentumor fühlbar, der vom Rippenbogen bis 3 Querfinger oberhalb der Spina ant. sup., median bis zur Mamillarlinie reicht, gänzlich unbeweglich und sehr druckschmerzhaft ist. Rechte Niere unfühlbar. Abends klagt Patient über Schmerz unter dem rechten Rippenbogen.

Nephrectomia sinistra. 2. 7. Aether. Die Nierenkapseln zu einer mächtigen adisposcleroticschen Schwarte verwachsen, nach deren Spaltung und Ablösung die Niere sich als ganz dünnwandig gebuckeltes Organ zeigt, mit einer ausgedehnten Steinhärte am unteren Pol. Es ist ganz unmöglich, mittels der Spaltung die stinkenden Inhaltsmassen zu entleeren und eine Communication zwischen den vielen Abscessen herzustellen. In der Gegend des unteren Pols hat ein grosser Stein die Niere perforirt. In den eröffneten Kelchöhlen finden sich überall Steine und Krümel. Bei

der Unmöglichkeit, sie zu entfernen und einen enormen angewachsenen Stein aus dem fest darüber zusammengezogenen Becken zu extrahiren, ohne die Beckenwand zu verletzen, wird nothgedrungen die Niere entfernt. Kein Blutverlust während der 60 Minuten währenden Operation.

Verlauf. p. op. ist Patient pulslos und bleibt es, trotz aller Excitantien. Resp. 42 steigt bis 60 um $2^3/_4$ Uhr; 4 Stunden p. op. erfolgt der Exitus ohne Krämpfe oder Zuckungen.

Präparat. Länge der exstirpirten linken Niere 15 cm, grösste Breite und Dicke 8,5. Die Niere erscheint grob gebuckelt; ihre sonst glatte Oberfläche ist stellenweise mit gelblich weissen, blumenkohlartigen Granulationen bedeckt. An einer der Granulationen ist ein Stein dem Durchbruch nahe. Auf der Schnittfläche erweist sich die Niere als ein vielkammeriges System von Hohlräumen mit stinkendem Inhalt, welche theils mit dem nicht erweiterten Nierenbecken communiciren, theils abgeschlossen sind; ihre Schleimhaut ist in ein gelb und roth gesprenkeltes Granulationsgewebe umgewandelt. Die Nierensubstanz ist schwielig verändert, oft nur 3mm dick, wird aber besonders schwartig gegen das Nierenbecken zu. In diesem und einer Kelchhöhle befinden sich 2 unregelmässig geformte schwarzbraune Steine von reichlich Taubeneigrösse, höckriger Oberfläche und bröckliger Consistenz, neben vielen kleineren anderen, die hier und da Facettirung zeigen.

Section. Rechte zurückgelassene Niere in einen schlaffen Sack verwandelt, 18 cm lang, 9 breit, 5 dick. Die Oberfläche grob gebuckelt; Stecknadelkopf- bis Linsengrosse prominente gelbe Herde werden nach Abziehen der fibrösen Kapsel sichtbar. Adiposa überaus reichlich entwickelt. Nach Eröffnung des schlaffen Organs entleert sich braune, übelriechende Flüssigkeit, die unter gar keiner Spannung stand. Das Nierenbecken und die Kelche bilden ein durch grössere Oeffnungen communicirendes Höhlensystem. Nierensubstanz auf 3 mm Dicke reducirt. Die einzelnen grösseren Höhlen sind wiederum durch ein Balkenwerk in kleinere Unterabtheilungen zerlegt. Die auskleidende Schleimhaut ist durchweg verdickt, stark injicirt und ecchymosirt.

Der Ureter an seiner Insertion bis zu Kleinfingerdicke erweitert. Seine Wandungen verdickt, desgleichen die Schleimhaut. 8 cm unterhalb des Ursprungs adhärirt das sonst leicht abziehbare periureterale Fettgewebe innig in Ausdehnung von ca 2 cm. Hier liegt ein Dattelkerngrosser, schwarzbrauner, höckriger Stein fest eingekeilt, und durchbohrt die Wandung des Ureters, so dass er an einer Stelle nur noch von dem periureteralen Fettgewebe bedeckt ist. Unterhalb des Steines sind Wandungen und Caliber des Ureters normal.

Herz gross, sehr schlaff. Rechter und linker Ventrikel stark dilatirt, Klappen zart, Endocard an den Papillarmuskeln des rechten Ventrikels leicht getrübt. Muskulatur sehr schlaff, dünn (Dicke des linken Ventrikels 0,8 cm, Dicke des rechten Ventrikels 0,3 cm), von blass braunrother Farbe. Papillarmuskeln glatt, Coronararterien klaffend mit leichten Intimaveränderungen.

Constitution der Steine in der exstirpirten Niere. Mehrere Steine verschiedener Grösse. Gewicht 19,7. Auf grauer amorpher Masse findet sich stellenweise eine weisse, krystallinische Rinde. Die Grundsubstanz besteht aus Phosphaten, Carbonaten, Xanthin, etwas Sulphat, geringen Spuren von Uraten und Cystin. In der krystallinischen Rinde fehlen Xanthin und Urate ganz, Carbonate und Sulphat nur in Spuren vorhanden.

Fall **175**.55. Totale lipomatöse Degeneration der linken Steinniere. Nephrectomie. Heilung.

Frau L., 49 Jahr. Aufgenommen 12. 7. 98, geheilt entlassen 24. 9. 98. (Jüdisches Krankenhaus). Vor 11 Jahren plötzlich stechende Schmerzen in der linken Lendengegend, nach vorn bis zur Mittellinie, nach hinten bis zum Kreuz ausstrahlend, mit Fieber, ohne Erbrechen. Linderung trat in der Rückenlage ein. Obwohl nach 3 Tagen Schmerzen und Fieber aufhörten, blieb Pat. 6 Wochen bettlägerig. Urin soll zur Zeit eine tiefrothe Farbe gehabt haben. In der Folgezeit bestanden öfters vor oder nach der Periode einen Tag lang Kopfschmerzen und etwas Fieber. Die Schmerzen in der linken Lumbalgegend hatten sich nicht wieder gezeigt. Ueber Urinveränderungen ist nichts bekannt. Späterhin empfand Pat. einige Male im Jahre leichten, stechenden Schmerz in der linken Nierengend, von nur secundenlanger Dauer, ohne andere Nebenerscheinungen. Der Urin soll klar gewesen sein. Miction ist schmerzlos, 5—6mal am Tage, 1—2mal Nachts. Anfang Juni des Jahres traten plötzlich sehr stark stechende Schmerzen in der linken Lendengegend ein, welche nach hinten bis zur Wirbelsäule ausstrahlten und mit Fieber verbunden waren; Erbrechen fehlte. Harn trübe, nicht blutig. Concremente sollen nie beobachtet worden sein. Nach 3 Tagen liessen die Schmerzen nach, aber beim Ver-

suche aufzustehen, kehrten sie wieder. Auch in der Bettlage treten sie öfters, in 2—4tägigen Intervallen auf, und halten $^1/_4$—1 Stunde an, ab und zu mit etwas Fieber.

Status. Rechte Niere deutlich fühlbar, beweglich, nicht vergrössert. In der Rückenlage fühlt man in der Gegend der linken Niere eine Resistenz, welche sich ungefähr bis Querfinger breit oberhalb der Nabelhorizontalen erstreckt und von dort ohne scharfe Abgrenzung allmählich nach abwärts verstreicht, medial bis zur Parasternallinie reicht. Die resistente Geschwulst hat eine etwas unebene Oberfläche, ist unempfindlich bei Berührung und verschiebt sich nicht mit der Respiration. In Seitenlage tritt keine Lageveränderung ein. Mit den unter den Rippenbogen geschobenen Fingern lässt sich das Organ weit in den Thoraxraum hinein verfolgen. Der linke Ureter ist von der Scheide aus als ein harter, etwas dickerer Strang fühlbar als rechts. Cystoskopisch zeigt die Blase keinerlei Anomalien. Während sich aus dem rechten Ureter klarer Urin entleert, wird während der ganzen Zeit der Untersuchung aus dem linken kein Austritt von Flüssigkeit beobachtet. Die linke Ureterpapille ist stärker entwickelt als die rechte. Der Urin strohfarben, leicht getrübt, lässt nach längerem Stehen einen schwachen Bodensatz fallen, ist sauer, von minimalem Eiweissgehalt, enthält mikroskopisch zahlreiche Eiterkörper, theils frei, theils zu kleinen Häufchen geballt, einen granulirten mittelstarken Cylinder, vereinzelte rothe Blutkörper. Nach längerer bimanueller Palpation der linken Nierengegend wird ein trüberer, eiterhaltigerer Urin entleert mit einer erheblich grösseren Anzahl rother Blutkörperchen.

18. 7. Nephrolithotomie und nachfolgender Nephrectomie mit lumboabdominalem Schrägschnitt. Nach medianer Verschiebung des retroperitonealen Fettes und Spaltung der Fascia retrorenalis, erscheint eine derbe Fettschicht, welche für die Capsula adiposa gehalten wird. Bei weiterer Vertiefung des Schnittes erscheint immer wieder dasselbe harte Fettgewebe, so dass man zu dem Schlusse kommt, dass die Niere überhaupt durch ein Fettgewebe ersetzt sein muss. Nach Spaltung dieser harten Fettmasse bis auf etwa 5 cm Tiefe erreicht das Messer einen Stein, ohne Nierengewebe durchdrungen zu haben. Der Schnitt wird dilatirt und eine Reihe Korallensteine mit vieler Mühe extrahirt, da das absolut unbewegliche Organ der Oberfläche nicht zu nähern ist. Von Nierenparenchym wird auch während dieses ganzen Actes nichts gesehen. Nun wird der Ureter freigelegt, der sich als ein daumendicker solider Strang mit feinem Lumen ausweist. Auf Grund dieser Befunde wird die Exstirpation angeschlossen, welche immensen Schwierigkeiten begegnet, da das Organ vollkommen fest gemauert ist. Die Wunde bleibt offen und wird tamponirt.

Präparat. (S. Tafel X, Fig. 1). Das exstirpirte Organ entspricht in Form und Grösse einer um $^2/_3$ vergrösserten Niere, besteht ausschliesslich aus hartem, körnigem Fettgewebe, in dessen Innern ein schmaler mit Steinen ganz gefüllter Hohlraum sich befindet, ohne irgend welche makroskopische Andeutung von Nierensubstanz. Ureter über daumendick, hart, brüchig, mit engem Kanal.

Constitution der Steine. Grössere Anzahl Korallensteine und ein länglicher glatter mit brauner Rinde, aber sonst übereinstimmender Beschaffenheit. Gesammtgewicht 5,1 g. Die Steine bestehen fast ausschliesslich aus Phosphaten, daneben wenig Carbonaten und Xanthin.

Fall 176.56. Calculose der linken Niere. Stein im Ureterhalse. Ulceröse Perforation des Nierenbeckens. Perinephritis apostematosa. Nephrectomie. Heilung.

Frau A., 38 Jahr. Aufgenommen 30. 11. 99, geheilt entlassen 5. 2. 1900.

2 Kinder, mehrere Aborte. An den letzten schloss sich ein linksseitiges Beckenexsudat an. Danach blieben geringe Störungen der Harnentleerung zurück. Seit einem Falle Juli 97, dem starke Rückenschmerzen folgten, bemerkte Pat. dauernd einen eitrigen Satz im Urin, zugleich mit leiser Empfindung in der linken Nierengegend, welche in das linke Bein ausstrahlte. Ende October 99 bekam sie nach einer vorzeitig eingetretenen Menstruation plötzlich einen heftigen Schmerz in der linken Nierengegend, mit Uebelkeit, Erbrechen, Schüttelfrost, 40°. Die Urinmenge war erheblich vermindert, trotz steten Drängens zum Uriniren. Die Schmerzen hielten 2 Wochen an, während welcher unregelmässiges Fieber mit 2 Frösten und 40° Temperatursteigerung bestand. Dann ermässigten sich Schmerzen und Fieber; die Urinmenge stieg unter zeitweiliger Entleerung grosser Eitermengen, welche die Hälfte des Harnvolumens betrugen. Blut war nie im Urin bemerkt worden.

Status. Wachsartige Blässe der Haut und Schleimhäute. Abendtemperatur 38,2°. P. 100—120 von sehr geringer Spannung. Herz in normalen Grenzen. L. Niere. In der linken Oberbauchgegend ein bimanuel fühlbarer Tumor, der oben unter dem Rippenbogen hervortaucht, median bis zur Mitte

zwischen Parasternal- und Mamillarlinie, nach unten bis zur Spina anterior sup. reicht, gänzlich unverschieblich ist und und keine respiratorischen Excursionen macht. Das Colon zieht längs des medialen Randes hinab. Berührung und Percussion sind empfindlich. Bei tiefer Respiration wird Schmerz in der rechten Nierengegend geklagt. R. Niere hinabgesunken, so dass ihr unterer Rand 1 Querfinger breit über der Nabelhorizontalen steht. Oberfläche etwas uneben, Consistenz auffallend hart, Palpation etwas empfindlich. Kein Ureterdruckschmerz. Katheterharn intensiv alkalisch; nach der Nierenpalpation entleert sich eine grössere Menge reinen Eiters. Alb. ca. 1 $^0/_{00}$. Mikroskopisch viel Leukocyten, Papillenpfröpfe, mässige Menge frisch rother Blutkörper, keine Cylinder, viel Bacterienhaufen, Nierenepithelien. Tagesmenge 750 gr. 1010 spec. Gew.

4. 12. Nephrectomie. Aether ca. 100 ccm. Ein schräger Lumboabdominalschnitt legt eine dicke properitoneale Fettlage frei. Die Fascica retrorenalis ist in eine derbe fibröse Membran umgewandelt. Nach ihrer Spaltung fühlt man in der mit einer Fettschicht bedeckten Niere Fluctuation. Bei Incision der Kapseln am oberen Pol entleeren sich reichliche Blutcoagula aus dem Raum zwischen Niere und Propria. Nach weiterer Spaltung der zu einer Schwarte vermolzenen Fibrosa und Adiposa erscheint eine unvergrösserte Niere. Bei fortgesetzter Ablösung nach oben und nach vorn quellen an der subphrenischen sowie der Hilusgegend reichliche perinephritische Eitermassen aus immer neu eröffneten Taschen hervor. Die Eiterung erstreckt sich nach abwärts längs des Ileopsoas, dessen Fascie völlig zerstört ist, ebenso wie die des Quadratus lumborum bis hinauf in den subphrenischen Raum. Der Finger dringt in einen Defect des Nierenbeckens ein. Jetzt wird vorn das ungewöhnlich verdickte Bauchfell von der knorpelig-schwieligen Kapsel abgestreift, und der Versuch gemacht, diese in möglichster Ausdehnung zu reseciren, um eine Drainage des median von der Niere gelegenen Abscesses zu ermöglichen. Hierbei wird die untrennbar und unerkennbar in die Kapselschwarte eingeschlossen Vena renalis durch einen Scheerenschnitt verletzt; da sich ferner herausstellt, dass das Nierenbecken ulcerös perforirt ist, wird die Niere exstirpirt, ebenso die verschmolzene Kapselschwarte, welche an ihrer der Niere zugewendeten Fläche theils granulirt, theils ulcerirt ist. Tamponade der gesammten Wundhöhle.

Präparat. S. Tafel X, Fig. 2. Länge der Niere 12,5, Breite 7,0, Dicke 2,75 cm. Sie ist von der Capsula propr. entblösst. Am Hilus sieht man noch ein kleines erhaltenes Stück des Ureters von dicken Schwielen umgeben. Das Nierenbecken ist aussen von einem verfetteten und hämorrhagischen Granulationsgewebe überzogen, und an einer Kirschkern grossen Stelle perforirt. Auf dem Durchschnit sieht die gesammte Nierensubstanz hellgrau, speckigglänzend aus, im Allgemeinen ohne Farbendifferenz zwischen Rinde und Mark. Das Nierenbecken und die oberen Kelche sind mässig erweitert, jenes in der Mitte seiner vorderen Wand ulcerirt. Die Ulceration hat den benachbarten Kelch und die Papille zerstört, und das Nierenbecken in Kirschkerngrösse zerstört. Der Grund des Geschwürs ist theils hämorrhagisch, theils fettig. In verschiedenen Kelchen finden sich höchstens Stecknadelkopfgrosse Steinkrümel. Im Ureter liegt, mit seinem Endstück aus der Trennungsfläche hervorragend, ein Stein von der Form eines cariösen Molarzahnes mit der Spitze blasenwärts gerichtet. Da, wo der Stein im Ureter sitzt, findet sich eine napfförmige Vertiefung, starke Injection und Ekchymosirung der Schleimhaut; wo die scharfe Basis gelegen war, besteht eine kleine periureterale Höhle mit verfetteter Wand. Ein Stück der perirenalen Schwarte zeigt einen Dickendurchmesser von 5,75 cm und Ulceration an ihrer renalwärts gerichteten Wand.

Verlauf. Schwerer Collaps nach der Operation. Während der ersten 36 Stunden ist kein Radialpuls fühlbar, der kaum wahrnehmbare Carotispuls schlägt 200 in der Minute. Urinsecretion beginnt erst nach 24 Stunden. Es gelingt durch Kochsalzinfusionen, Strophantus, Weinklystiere etc. Herr des Collapses zu werden. Doch hält die Herzschwäche noch lange an, so dass drei Wochen lang die Pulsfrequenz bei normaler Temperatur nicht unter 120 beträgt. Patient wird nach jeder Richtung völlig hergestellt, im blühenden Zustande mit bedeutender Gewichtszunahme entlassen und befindet sich Anfang 1901 in vollkommener Gesundheit.

Gruppe 4: Secundärexstirpationen.

Secundärexstirpationen nach voraufgegangener Pyelo- oder Nephrolithotomie haben wir 5 mal ausgeführt. In einem dieser Fälle (177.57), dessen erste Operation von anderer Seite ausgeführt worden war, nöthigte die durch zurückgelassene Steine unter-

haltene jauchende Fistel zur Entfernung des pyonephrotisch zerstörten Organs. In den übrigen 4 Fällen gaben 2 mal Fistelbildung (Fälle **129**.9 und **160**.40) einmal unstillbare Hämaturie bei Hämophilie (**137**.17) einmal Nachblutung aus einem unbemerkt durchrissenen aberrirenden Nierengefässe (**130**.10) Veranlassung zur Secundärexstirpation. Von diesen Fällen ist einer (**160**.40) an Jodoformintoxication gestorben, der aus der ersten Aera der masslosen Jodoformbehandlung stammend, zu viel von diesem Stoffe in die Wundhöhle bekommen hatte. Die Krankengeschichten der vier letztgenannten Fälle finden sich unter den Gruppen **1** und **2** (Pyelolithotomien und Nephrolithotomien mit und ohne Naht).

Secundärexstirpation von Steinnieren.

Fall **177**.57. Nierenfistel nach Nephrotomie wegen Calculose der linken Niere. Secundäre Nephrectomie. Heilung.

Herr Br., 36 Jahr, aufgenommen 5. 12. 99, entlassen 30. 1. 1900. (Privatklinik.)

Patient war bis vor 9 Jahren gesund, insbesondere ist keine Gonorrhoe bekannt. Im Jahre 1891 trat plötzlich unter Fieber starker Schmerz in der linken Niere ein, dem später Eiterentleerung mit dem Urin folgte, einmal auch Blutbeimischung. Seitdem bestand Pyurie und Verschlechterung des Allgemeinbefindens. Im April des Jahres wurde unter Fieber und Schmerz der linken Nierengegend der Urin plötzlich klar. Wegen Andauer dieses Zustandes wurde im Juni 1899 in Russland die Pyelolithotomie ausgeführt und eine grosse Zahl Phosphatsteine entfernt. Die Nierenwunde liess man offen; sie hat sich nie geschlossen, so dass jetzt noch eine Fistel besteht. Starke Pyurie ist wenige Tage p. op. wieder eingetreten.

Status. Sehr blasser Mann, mit auffallend schwachen Herztönen, Puls 96. Abends Fiebertemperaturen bis 38,2. Die Fistel in der Lumbalgegend secernirt nicht. Urin dick, eitrig ($^1/_4$ Volumen Eiter), ammoniacalisch, stinkend, enthält einige rothe Blutkörper, keine Cylinder, ca. 0,5 $^0/_{00}$ Albumen. Nach Dilatation der Fistel entleert sich aus dem eingeführten Drainrohr aashaft stinkender Eiter, während der Urin klar wird.

13. 12. Nephrectomie aussergewöhnlich erschwert durch schwielige, untrennbare Verwachsung der Niere mit der Umgebung, wird subcapsulär ausgeführt.

Präparat. Die exstirpirte Niere entspricht in ihren Dimensionen ungefähr der Grösse einer Normalniere. Das eigentliche Nierengewebe erheblich verschmälert, grob gebuckelt durch Erweiterung der Kelche, sitzt kappenförmig dem erweiterten von einem dicken Lipomgewebe umhüllten Nierenbecken auf. Grösste Breite der Nierensubstanz vom Hilusrande bis zum Convexrande oben 4,0 cm, unten 1,75 cm. Die Capsula propria fehlt; nur an der Stelle der Fistel adhärirt ein narbig fettiges Gewebe. Am aufgeschnittenen Präparat zeigt das erweiterte Nierenbecken eine verdickte Schleimhaut von graugelber Farbe. Von derselben Beschaffenheit ist die Schleimhaut des Ureters. Seine Muscularis ist erheblich verdickt; periureterische Veränderungen fehlen.

Die entleerten Kelche haben Kirschen- bis Eierpflaumengrösse. Die Marksubstanz ist gänzlich verschwunden, es ist nur eine Rindenschicht von 2—6 mm Dicke übrig geblieben. Das hypertrophische Hilusfett setzt sich in die Scheidewände zwischen den Kelchhöhlen fort, deren Communication mit dem Nierenbecken durchweg verengt, stellenweise nicht mehr vorhanden ist. In 2 Kelchen stecken Steine. Die Fistel liegt an der Hinterwand des Beckens.

Resultat. Heilung.

4 weitere Fälle von Secundärexstirpation calculöser Nieren sind bereits unter No. **129**.9, **130**.10, **137**.17, **160**.40 mitgetheilt worden.

B. Operation der Uretersteine.

Diagnose des Sitzes eines Uretersteines. Mit Ausnahme der Fälle, in welchen ein Concrement des Harnleiters von der Scheide oder dem Mastdarm aus fühlbar oder radiographisch darstellbar ist, bedarf man bei dem jetzigen Stande unserer

diagnostischen Hülfsmittel zur sicheren Feststelllung seines Sitzes stets der operativen Autopsie. Denn weder darf man sich verleiten lassen, die Stelle eines genau localisirten, spontan oder auf Druck entstehenden Schmerzes im Verlaufe des Harnleiters für den Ort des Steins zu halten, da die Irradiation der Schmerzempfindungen bei Nieren- und Uretersteinen durchaus irreführt, noch vermag man ihn bisher durch cystoskopische Sondirung des Harnleiters mit ausreichender Sicherheit nachzuweisen. Denn die weiche und sehr dünne Sonde lässt nicht die Art des Hindernisses erkennen, welches sie am Weitergleiten hindert; es können ebenso gut Schleimhautfalten, Stricturen, Biegungen, Knickungen und Verziehungen des Harnleiters das Instrument aufhalten, wie Steine. Die Freilegung und Eröffnung der Niere ist nothwendig, weil wir auf Grund der Symptome nicht unterscheiden können, ob wir es mit Nieren- oder Uretersteinen oder beiden zugleich zu thun haben.

Operative Aufsuchung des Uretersteines. Lässt uns Palpation und Radiographie im Stiche, dann gestatten die Symptome nicht einmal die sichere Differentialdiagnose zwischen Nieren- und Uretersteinen, geschweige denn die Erkennung der Stelle, an welcher ein Concrement im Harnleiter sitzt. Daraus folgt, dass unter diesen Bedingungen die Operation mit der Freilegung der Niere und des angrenzenden Ureterabschnittes zu beginnen hat. Giebt dessen Erweiterung oder pralle Anfüllung mit Flüssigkeit einen Hinweis auf ein weiter abwärts befindliches Hinderniss, so verfolgt man nach erforderlicher Verlängerung der Incision das erweiterte Rohr nach abwärts, wenn nöthig bis zur Blasenwand, bis man den Stein fühlt oder sein Vorhandensein ausschliessen kann. Fehlt eine Erweiterung oder Füllung des Ureters, so hat man sich zunächst durch Nephrotomie von der An- oder Abwesenheit von Nierensteinen zu überzeugen, und vom Nierenbecken aus retrograde den Ureter zu sondiren. Stösst die Sonde auf ein Hinderniss, so muss dieses zunächst dem Gefühl, eventuell auch dem Auge zugängig gemacht werden. Zu dem Zwecke verlängert man den Bauchschnitt in gleich anzugebender Richtung soweit nach abwärts, bis man mit dem vom unteren Wundwinkel am Ureter hinabgleitenden Zeigefinger die Stelle fühlt, wo die Sonde aufgehalten wird, eventuell sich durch eine umschriebene harte Anschwellung des Rohres überzeugt, dass ein Stein das Hinderniss bildet.

Schnittführung zur retroperitonealen Freilegung des ganzen Ureters. Für die Freilegung der Niere und des ganzen Harnleiters im retroperitonealen Raum benutze ich folgenden Schnitt. Er beginnt 1—2 fingerbreit unter der 12. Rippe am Aussenrande des Musculus sacrolumbalis, verläuft parallel der letzten Rippe bis zur vorderen Axillarlinie, zieht weiter abwärts bis zu einem Punkte 2 Querfinger breit einwärts vom oberen vorderen Darmbeinstachel, und biegt hier bogenförmig medianwärts ab, um parallel dem Ligamentum Poupartii bis zum äusseren Rectusrande zu verlaufen, in extremsten Fällen über diesen hinaus. Wenn der Patient auf die gesunde Seite gelagert ist, so sinken die Därme hinüber und der retroperitoneale Raum kommt zum Klaffen. Drängt das geblähte Colon das medialwärts abgeschobene Parietalperitoneum hervor, so wird es mit stumpfen, sehr breiten spiegelnden Retractoren zurückgehalten.

Auffindung des Ureters im Retroperitonealraum. Dann findet man den Ureter überwiegend häufig an der peritonealen Wand, fast nie auf der vom Peritoneum entblössten Fläche der Wundhöhle, weil er immer dem abgeschobenen Bauchfelle folgt, wenn er nicht durch starke Verwachsungen daran gehindert ist. Die Auffindung des

Ureters wird erheblich durch eine von der Niere oder der Blase aus eingeführte Sonde erleichtert. Aber auch ohne diese unterliegt sie gewöhnlich keiner Schwierigkeit, weil das Rohr entweder zwischen Niere und Stein erweitert oder durch entzündliche Verdickung resistenter ist als normal. Wo diese Kriterien fehlen, und die cystoskopische Sondirung nicht ausführbar war, verfolgt man den Ureter präparirend von seinem stets auffindbaren Ursprunge aus dem Nierenbecken nach abwärts. Der vorher angegebene Schnitt genügt, um jeden Stein im Laufe des Harnleiters bis zu seinem Eintritt in die Blase mit dem Finger zu erreichen. Ausnahmsweise kann es einmal bei starkem Meteorismus und ungewöhnlicher Fettleibigkeit nöthig sein, den Rectus abdominis ein- oder durchzuschneiden. Der hier geschilderte Bauchdeckenschnitt braucht selbstverständlich nicht immer in ganzer Ausdehnung ausgeführt zu werden; er darf um so kürzer sein, je höher der Stein liegt, und braucht sich wiederum bei tiefliegenden von der Scheide oder dem Mastdarm aus fühlbaren Steinen nicht nach oben bis zur Niere zu erstrecken, wenn man aus besonderen Gründen sich nur auf die Ureterolithotomie beschränken will.

Verschiebung des Uretersteines in das Nierenbecken. Hat man nach Freilegung der Niere den Sitz des Steines gefunden, so sollte zunächst der Versuch gemacht werden, ihn ohne Verletzung des Harnleiters zu entfernen. Zu dem Zwecke gleitet man mit dem 2. und 3. Finger längs des Ureters bis unter die durch den Stein markirte Ausbuchtung und versucht diesen durch aufwärts streichende Bewegungen zu mobilisiren. Gelingt das, dann schiebt man ihn nach oben bis in das Nierenbecken und extrahirt ihn von dort mittelst der Nephrotomie. Dieses Verfahren, welches ich[1]) zuerst im Jahre 1886 bei einem Falle von Anurie durch Steineinklemmung im Ureter ausgeführt und in der Deutschen med. Wochenschrift 1888 beschrieben habe, hat den Vortheil, sowohl den Ureter intact zu lassen, als auch mit einem kleineren Bauchschnitte auszukommen, als für die Ureterotomie mit Naht unbedingt erforderlich wäre. Denn der Schnitt darf um so viel kürzer sein, als die Länge der ersten beiden Finger beträgt, da diese ohne Leitung des Auges, nur dem Gefühle folgend, vom unteren Wundwinkel aus längs des Harnleiters im Retroperitonealraum bis zum Stein hinabgleiten. Durch diese Methode wird die Entfernung im kleinen Becken gelegener Steine ungemein erleichtert, welche wegen der Tiefe des Operationsterrains der Ureterolithotomie mit nachfolgender Naht grosse technische Schwierigkeiten bereiten; sie ist weniger verletzend, da wir mit einem kleineren Schnitte auskommen, und kürzt die Operationdauer ab, da wir die zeitraubende Naht des Ureters sparen. So ist es mir gelungen, in den Fällen (**185**.65 und **191**.71) einen Stein ohne Ureterverletzung zu extrahiren, welcher unterhalb der Linea arcuata pelvis im kleinen Becken eingeklemmt war, im Falle (**184**.64) einen solchen bis auf 7 cm Entfernung von der Niere empor zu schieben, wo er bequem excidirt werden konnte.

Ureterolithotomie. Ist der Stein nicht zu mobilisiren, dann muss die Ureterotomie ausgeführt werden, indem man auf ihn in der Längsrichtung des Harnleiters einschneidet und nach seiner Entfernung die Wunde durch Nähte verschliesst, welche die Wand nicht in ganzer Dicke durchdringen dürfen. Dass eine exacte Ureternaht sogar noch im letzten, juxtavesicalen Abschnitte des Harnleiters von meinem extraperitonealen Bauchschnitte aus mit Erfolg möglich ist, zeigt der Fall (**182**.62), dessen Stein so tief

1) Tuffier behauptet im Traité de chirurgie 2. edit., Tome VII Appareil urinaire, Paris, Masson et Cie, der Erfinder dieses Verfahrens zu sein, obwohl er selbst angiebt es 1891 (also 5 Jahre später als ich) ausgeführt zu haben.

lag, dass er von der Scheide aus neben der Blase gefühlt werden konnte. Man erleichtert sich in so schwierigen Fällen die Zugänglichkeit durch Beckenhochlagerung des auf der gesunden Seite liegenden Patienten, welche man an jedem Tische durch Erhöhung des Fussendes mittelst einer unterschobenen Bank ausführen kann. Ist die Ureternaht technisch möglich, so sollte sie nicht unterlassen werden. Die Wunde kann zwar auch ohne Naht zur Heilung gelangen, aber es kommt doch leicht eine Zeit lang zu einem für die Wundverhältnisse störenden Harnausfluss, insbesondere wenn der Ureter vorübergehend durch ein Blutgerinnsel unterhalb des Schnittes blockirt wird. Zudem wird durch die bei offener Ureterwunde für längere Zeit nothwendig werdende Drainage die Prima intentio der Bauchdecken gestört, so dass sich später leicht ein Bauchbruch entwickeln kann. Ich habe im Falle **194**.74 die Nahtanlegung unterlassen und dabei die unangenehme Erfahrung gemacht, dass sich die schon verklebte Ureterwunde 3 Wochen nach der Operation infolge eines Hustenstosses öffnete und mehrere Tage wieder sämmtlichen Urin ausfliessen liess. Deshalb ist bei Unausführbarkeit einer exacten Naht die Einlegung eines permanenten Ureterkatheters zu empfehlen.

Vaginale Ureterotomie. Ist der Stein bei Frauen von der Vagina aus am Beckenboden fühlbar, liegt er nicht zu hoch an der seitlichen Beckenwand, so kann er auf vaginalem Wege entfernt werden. Man lässt das Collum uteri mit einer Muzeuxzange scharf nach der gesunden Seite ziehen, legt das Scheidengewölbe durch Scheidenhebel frei und spannt dadurch gleichzeitig die Schleimhaut an. Dann durchschneidet man die Vaginalwand über der fühlbaren Härte längs der Richtung des Ureters in möglichst grosser Ausdehnung und präparirt diesen ganz sorgfältig frei, bis er nackt zu Tage liegt. Ehe man incidirt, lässt man den Ureter mit der Kante des Seitenhebels am renalen Ende des Concrements comprimiren, damit es nicht nach oben entweichen kann. Nach dem Einschneiden legt man durch jede Wundlippe des Harnleiters einen Fadenzügel, durch welchen ein Assistent den Schnitt zum Klaffen bringt und gleichzeitig den Ureter etwas hervorzieht; dann entfernt man mittelst Curette oder schlanker Zange das Concrement. Ist der Ureter genügend erweitert, um die Fadenzügel vor der Incision anlegen zu können, so empfiehlt sich diese Art des Vorgehens am meisten. Nun wird ein an beiden Enden offener elastischer Katheter durch das distale Ureterende in die Blase eingeführt und von hier nach Einführung eines Kelly-schen oder Simon'schen Harnröhrenspeculums mit einer schlanken Zange so weit aus der Urethra herausgeleitet, bis sein renales Ende in der Ureterwunde liegt. Sodann wird dieses ca. 10 cm weit renalwärts im Ureter vorgeschoben. Ueber dem Katheter wird die Ureterwunde mit einfacher oder doppelreihiger Naht geschlossen, deren tiefste die Schleimhaut nicht durchdringen darf. An Stelle der Einführung des Katheters durch die Ureterwunde kann man nach Albarrans Methode mittelst des Harnleitercystoskops einen Mandrin einführen und über diesen einen vorn offenen Katheter in den Ureter vorschieben. Endlich folgt der Schluss der Vaginalincision bis auf die der Ureternaht entsprechende Stelle, welche für den Fall der Insufficienz offen bleibt und tamponirt wird. Nach 5 Tagen wird der Katheter entfernt. Auf diese Weise ist der Fall **180**.60 von mir operirt und prima intentione geheilt worden. Bei einer anderen vaginalen Ureterlithotomie (Fall **181**.61) habe ich die Ureterwunde nicht vernäht, weil der Steinextraction ein Eiterstrom aus der pyonephrotischen Niere folgte und es nicht gelang, den Katheter durch den distalen Ureterabschnitt in die Blase zu führen. Da dessen Durchgängigkeit somit nicht

sicher festzustellen, auch eine Infection der Stichkanäle durch den eitrigen Urin zu befürchten war, unterblieb die Naht. Dennoch trat ungestörte Heilung ein.

Die Ureterotomie ist mit der Nephrotomie zu combiniren. So bestechend die Ureterolithotomia vaginalis ist, sollte man in der Regel doch nicht unterlassen, gleichzeitig die Niere zu eröffnen, um ihre Hohlräume und den Ureter in seinem ganzen Verlaufe exploriren zu können. Beweis für die Nothwendigkeit dieses Verfahrens bilden die Fälle **182**.62 und **189**.69, bei welchen sich bei der retrograden Sondirung der gesammte Ureter oberhalb des eingeklemmten Steines mit Concretionen erfüllt fand, in letztgenanntem Falle ausserdem eine vorher nicht erkannte perinephritische Eiterung und pyonephrotische Veränderungen der Niere entdeckt wurden, welche schon an und für sich einen operativen Eingriff unabweisbar erfordert hätten. War der Inhalt der Niere inficirt, so ist es geboten, die Nierenwunde nicht zu verschliessen, weil der directe Abfluss der Secrete nach aussen eine grössere Gewähr für eine ungestörte primäre Heilung der Ureterwunde giebt. Handelt es sich um Männer, bei denen ein Stein vom Mastdarm aus fühlbar ist, dann geschieht in der Regel die Entfernung am sichersten auf dem Wege des oben beschriebenen extraperitonealen Abdominalschnittes.

Parasacrale und perineale Ureterolithotomie. Wenn das Concrement im letzten Abschnitte des Ureters liegt, können beim Manne noch zwei andere Operationswege in Betracht kommen, nämlich entweder die parasacrale Freilegung des Ureters oder das Vordringen auf den Blasengrund durch einen Querschnitt zwischen den Tubera ischii, welcher zwischen Mastdarm und Harnröhre in die Tiefe dringt. Während dieses Verfahren nur gestattet, einem Concrement beizukommen, welches entweder in der Pars intraparietalis des Ureters oder unmittelbar an seinem Eintritt in die Blasenwand steckt, kann man auf dem parasacralen Wege den grösseren Theil des Harnleiters unterhalb der Linea arcuata pelvis freilegen. Doch sind beide Methoden schwierig; die perineale giebt wenig Raum, da man in einem tiefen Trichter arbeitet, die parasacrale ist verletzend, daher sind beide möglichst zu umgehen.

Vielleicht wird die operative Entfernung verschieblicher Uretersteine aus diesen tiefsten im kleinen Becken gelegenen Abschnitten durch Albarran's Modification des Ureterkatheterismus erleichtert werden. Albarran führt eine elastische Sonde in den Ureter, auf der endständig offene Katheter von immer stärkerem Kaliber vorgeschoben werden. Ein solches Verfahren könnte manchmal im Stande sein, bewegliche Steine nach oben zu verschieben und sie so der Extraction aus dem Nierenbecken oder der Excision aus einem höheren Abschnitt des Ureters zugänglich zu machen.

Vesicale Ureterolithotomie. Für diejenigen Steine endlich, welche in dem die Blasenwand durchsetzenden Theile des Ureters unverschiebbar eingekeilt sind, würde die Entfernung durch die Sectio alta vesicae in Frage kommen. Doch halte ich diesen Weg nicht für ganz unbedenklich, weil durch die Spaltung des vesicalen Ureterendstücks der Klappenverschluss zerstört wird, welcher am wirksamsten dem Aufsteigen von Infectionsprocessen Widerstand leistet.

Normalverfahren. Nach alle dem empfehle ich als Normalverfahren für alle Fälle, in welchen sich der Stein nicht nach oben bis in das Nierenbecken verschieben lässt, die Ureterolithotomie zugleich mit probatorischer Eröffnung der Niere und darauf folgendem Nahtverschluss der Ureterwunde. Eine Vernähung der Niereincision ist nur gestattet, wenn pyonephrotische Veränderungen oder Parenchymabscesse fehlen.

Totalexstirpation des Ureters wegen Stein. Diesen conservativen Verfahren gegenüber ist die Entfernung des gesammten Ureters mit dem Steine sehr selten erforderlich. Die Nothwendigkeit hat sich für mich in 3 Fällen ergeben. In den zwei ersten (**187.67** und **188.68**) handelte es sich um vorgeschrittene linksseitige Pyonephrosen infolge von Stein im Ureter. Ich hatte geglaubt, dass die Excision der Niere die Entfernung des Steins überflüssig machen würde. Dem war aber nicht so. Vielmehr entstanden in dem einen Falle nach Heilung der Nephrektomie lebhafte Schmerzen im Ureter und Hoden, im anderen Falle kam es zu ausgesprochener Ureterkolik. Die beide Male beabsichtigte Entfernung der Steine musste durch die Exstirpation des gesammten Ureters ersetzt werden. Denn in dem einen Falle war er gänzlich mit einem enormen 17 cm langen Steine, bei einem Umfange von 9 cm ausgefüllt. In dem anderen lag ein 5—6 cm oberhalb der Blase fest eingekeiltes Concrement; der gesammte Abschnitt des Harnleiters oberhalb der Occlusionsstelle hatte Umfang und Aussehen eines dickwandigen Mastdarms und war in ganzer Ausdehnung mit einer stagnirenden Eitersäule prall gefüllt. In dem dritten Fall unserer Beobachtung (**189.69**) wurde die Entfernung der Niere und des steinhaltigen Ureters in einer Sitzung ausgeführt, da sowohl die Niere pyonephrotisch zerstört und das perinephritische Gewebe vereitert war, als auch der enorm erweiterte und verdickte Ureter in seiner ganzen Ausdehnung mit Concretionen und Eiter erfüllt war. Wenn es irgend technisch möglich ist, sollte der vesicale Ureterstumpf wieder geschlossen werden, sei es durch Unterbindung nach voraufgegehender Verschorfung der Schleimhaut mit dem Thermokauter, sei es bei starker Erweiterung des Rohres durch Einstülpung der Wundränder in das Lumen und Vernähung, da von mir und Anderen Fälle beobachtet sind, in denen ein rückläufiger Abfluss des Urins von der Blase sich ereignet hat. Es ist deshalb in jedem Falle geboten, einen Gazestreifen auf den Ureterstumpf zu führen und einige Tage liegen zu lassen. Ist aber bei zu tiefer Amputation des Ureters die Unterbindung und Vernähung des Stumpfes nicht ausführbar gewesen, dann sollte man seine Schleimhaut möglichst ausgedehnt mit spitzem Thermokauter verschorfen, den Stumpf in die Blasenwand einstülpen, diese darüber vernähen und den Harn aus der Blase durch einen Permanent-Katheter für 8 Tage ableiten.

Uebersicht über die Operationen bei Uretersteinen ohne Anurie.

Uretersteine gaben in 16 Fällen Anlass zu verschiedenartigen operativen Eingriffen. Unter diesen kamen 4 wegen Anurie zur Operation; ihre Krankengeschichten findet der Leser in der Gruppe VI: „Operationen bei calculöser Anurie“. Von den restirenden 12 sind zwei (Fall **178.58** und **179.59**) im Stadium acuter infectiöser Pyelonephritis nach Einklemmung eines Steines im juxtavesicalen Abschnitte des Ureters zur Operation gekommen. Beide Male beschränkte sich die Operation auf Herstellung des Abflusses aus der Niere durch die Pyelo- resp. Nephrotomie. Beide Kranken starben; der mit Nephrotomie behandelte, welcher seit Beginn der Erkrankung durch zahlreiche Schüttelfröste hart mitgenommen war, erlag am Abend der Operation einer Herzlähmung; der Pyelotomirte ging an einer retroperitonealen Phlegmone zu Grunde, welche durch ungenügenden Abfluss der septischen Inhaltsmassen aus der Nierenbeckenwunde entstanden war. Wir haben bereits an anderer Stelle darauf hingewiesen, dass die Pyelotomie zur Drainage einer inficirten Niere gänzlich unzureichend, daher zu ver-

werfen ist. — In 2 Fällen (**180**.60, **181**.61) haben wir uns auf die Entfernung des Uretersteines durch die vaginale Ureterolithotomie beschränkt; beide sind genesen. Aber in beiden Fällen haben wir die Erfahrung gemacht, dass es richtiger gewesen wäre, gleichzeitig die Niere zu incidiren; denn beide Male blieben Steine in ihr zurück, deren Vorhandensein sich in dem einen Falle durch Kolikanfälle kundgab, welche wenige Wochen nach Heilung der Operation einsetzten, in dem andern aus den facettirten Schliffflächen des extrahirten Uretersteines hervorging. — Die gleichzeitige Ureterolithotomie und Nephrotomie wurde 3 mal ausgeführt. Zwei von diesen (Fall **182**.62 und **183**.63) heilten, während ein dritter, ein 31jähriger Mann, unter stetiger Steigerung der Pulsfrequenz und Abnahme der arteriellen Spannung 52 h p. op. an Herzparalyse zu Grunde ging, als deren Ursache alte schwere myocarditische Veränderungen und Sklerose der Coronararterien gefunden wurde. In 2 Fällen (**185**.65 und **186**.66) konnte der im Kleinbeckenabschnitt des Ureters gelegene Stein nach aufwärts in das Nierenbecken verschoben und von dort durch Nephrotomie entfernt werden, einmal mit Heilung, ein anderes Mal mit tödtlichem Ausgang durch Herzlähmung in Folge ausgedehnter Verfettung des Herzmuskels, auf welche kein klinisches Symptom gedeutet hatte. Die Combination von gleichzeitiger Nephrectomie mit totaler Ureterexstirpation wurde mit Erfolg bei einem Mädchen (Fall **189**.69) ausgeführt, bei dem eine Pyonephrose mit Perinephritis apostematosa bestand und der stark erweiterte Ureter in seiner ganzen Länge mit Concrementen erfüllt war. In 2 anderen Fällen (**187**.67 und **188**.68) musste die totale Ureterexstirpation der Entfernung der pyonephrotischen Niere nach einigen Wochen folgen; hier war einmal der Ureter durch einen 17 cm langen Stein verstopft, ein anderes Mal durch Einkeilung eines Steines am Eintritt in die Blase bis auf Mastdarmdicke erweitert und mit Eiter gefüllt. Ueberblicken wir die Todesfälle, so tritt uns die befremdliche Thatsache entgegen, dass von den 4 Gestorbenen 3 innerhalb der ersten 12—52 Stunden p. op. an Herzlähmung zu Grunde gegangen sind. Es kann nicht zweifelhaft sein, dass der unglückliche Ausgang in allen 3 Fällen der Schädigung eines vorher schwer erkrankten Herzmuskels durch die Narkose zur Last zu legen ist. Es verdient besonders hervorgehoben zu werden, dass in 2 von diesen Fällen Aether zur Anwendung gekommen war. Hinsichtlich des an septischer retroperitonealer Phlegmone nach Pyelotomie zu Grunde gegangenen Kranken liegt die Wahrscheinlichkeit vor, dass er durch die einen sicheren Abfluss verbürgende Nephrotomie gerettet worden wäre.

Protocolle der Operationen bei Uretersteinen ohne Anurie.

a) Pyelotomien.

Fall **178**.58. Pyelonephritis septica nach Steineinklemmung in der Pars juxtavesicalis des Ureters. Pyelotomie. Tod durch septische Paranephritis.

Sanitätsrath Dr. L., 60 Jahr. Aufgenommen 26. 6. 95, gestorben 7. 7. 95.

Patient hat seit mehreren Jahren als Lumbago gedeutete Schmerzempfindungen in der linken Seite gehabt. Jetzt erkrankte er vor einigen Tagen mit heftigen kolikartigen Schmerzen in der linken Seite des Leibes, welche nicht genau lokalisirt werden konnten, in den linken Oberschenkel und die Hinterbacke ausstrahlten und mit Auftreibung des Leibes und nicht zu bekämpfender Stuhlverstopfung verbunden waren. Dieser Symptomencomplex hatte zur Diagnose eines Darmverschlusses geführt, so dass ich zur ev. Ausführung der Laparotomie hinzugezogen worden war. Auf Grund microscopischer Untersuchung des Urins, in welchem sich zahlreiche Blut-

körperschatten fanden, sowie der Schmerzirradiation in das Bein wurde von mir die Diagnose auf Nierenkolik mit reflectorischer Darmlähmung gestellt.

Status. Maximal aufgetriebener Leib. Patient muss sehr häufig uriniren, entleert dabei kleine Portionen von 40—60 ccm Urin mit verschieden starker Eiterbeimischung, Eiweiss und Indican. Mikroskopisch finden sich rothe Blutkörperchen in wechselnder Menge. Palpation der linken Nierengegend ist druckschmerzhaft, ohne dass es bei dem starken Meteorismus möglich wäre, das Organ selbst zu fühlen. Die Mastdarmuntersuchung ist resultatlos. Schmerz am Anfang und am Ende jeder Miction. Patient ist fieberhaft, cyanotisch. In den nächsten 3 Tagen sinken die Urinmengen ab bei Zunahme des Eitergehalts. Der fieberhafte Zustand dauert an, Patient verfällt. Stuhl ist durch Abführmittel und Eingüsse erzielt worden.

29. 6. 95. Pyelotomie mit lumboabdominalem Querschnitt. Die Niere ist blauroth. Das Nierenbecken prall erweitert; Ureter Daumendick, seine Adventitia ist glasig ödematös. Nach Verlängerung des Nierenschnittes in der Richtung des extraperitonealen Ureterschnitts constatirt man, dass die Erweiterung des Ureters bis in das kleine Becken hinabgeht, so dass man ihre untere Grenze nicht abtasten kann. Nun wird die hintere Nierenbeckenwand in $2^1/_2$ cm Länge eröffnet. Aus der Incisionsstelle spritzt unter Druck eine trübe, eitrige Flüssigkeit heraus. Die in den Ureter eingeführte Sonde geht bis dicht an die Blase heran, ohne in sie einzudringen. Nach mehrfachen Versuchen glaubt man indessen passirt zu haben, da blutiger Urin mittelst des Harnröhrenkatheterismus entleert wurde. Nach Reposition der Niere wird ein dickes Drainrohr in das Nierenbecken eingeführt. Tod 7. 7. 95 an Septicämie.

Section. Handtellergrosse retroperitoneale phlegmonöse Infiltration im Bereiche der Fascie des M. quadratus lumborum, genau entsprechend der Stelle, an welcher die Nierenbeckenwunde der Bauchwand anlag. Niere stark in Fäulniss übergegangen, durchweg mit Gasblasen durchsetzt (Schaumniere), Ureterschleimhaut stark geschwollen. 1 cm renalwärts von der Pars intermedia liegt ein Stein von der Grösse und Form dreier an einander geklebter Hirsekörner tief in eine Nische der geschwollenen Ureter-Schleimhaut eingebettet und von ihr überwuchert.

Constitution des Steins. Oxalsaurer Kalk.

b) Nephrotomien.

Fall 179.59. Acute Pyelonephritis sinistra nach Einklemmung eines Steins am Eintritt des Ureters in die Harnblase. Nephrotomie. Tod durch Herzlähmung.

Herr Senator J., 64 Jahr. Aufgenommen 24. 9. 99, gestorben 30. 9. 99. (Privatklinik.)

Seit 2 Jahren sollen bisweilen leichte für Darmkolik gehaltene Schmerzen aufgetreten sein, auch einige Male Harndrang.

Im Juni heftige Hämaturie von mehrtägiger Dauer, der mehrmals leichte Anfälle von Blutharnen folgten. August 99 cystoscopische Untersuchung. Zwei Tage später traten Frösteln und Fieberbewegungen ein. Patient wurde durch die in unregelmässigem Typus häufig wiederholten Fieberungen bettlägerig, allmählich stellten sich Schmerzen in Blase und Harnröhre ein, später Empfindungen in der linken Nierengegend.

Status. Patient fiebert hoch, ist in Schweiss gebadet. Sensorium etwas benommen. Dauernder Harndrang und Blasenschmerz. Die linke Niere überragt 3 Querfinger breit den Rippenrand in der vorderen Axillarlinie, ist druckempfindlich. Rechte Niere unfühlbar. Puls 72 (!) bei Temperatur von 38,8.

Herz. Präsystol. und systol. Geräusch, am stärksten an der Spitze und rechts im II. I. C. R.

Urin sehr concentrirt, sehr sauer, enthält einen Hauch Albumen, Salze, einige Leucocyten, einzelne Blutkörper und spärlich gekörnte Cylinder.

Es wiederholen sich mehrfach Schüttelfröste mit nachfolgenden enormen Schweissausbrüchen. Sensorium nicht immer frei. Urin spärlich. Albumengehalt steigt ein wenig, ebenso die Zahl der Cylinder. Auffällig ist, dass auch bei Temperaturen bis 38,9 die Pulsfrequenz nicht über 72 steigt. Zunge wird trocken. Am 29. 9. tritt zum ersten Male eine stärkere Eiterentleerung auf. Patient fühlt sich sehr elend und hat das Vorgefühl des Sterbens.

30. 9. Nephrotomie. Aether 100 cbcm. Fettkapsel stellenweise sulzig, sehr fest mit der Fibrosa verwachsen. Zunächst wird der Ureter freigelegt, der als bleistiftdicker Strang mit verdickten Wandungen erscheint. Nachdem er bis in das kleine Becken verfolgt ist, ohne dass ein Stein gefühlt wird, folgt die Incision der Niere am Convexrande unter Stielconstriction. Das Nierenbecken zeigt sich auf Wallnussgrösse, die Kelche entsprechend erweitert. Die Niere in jedem Durchmesser ungefähr um $^1/_4$ vergrössert, fühlt sich hart an. Ein retrograde eingeführter Katheter gelangt bis zum Eintritt des Ureters in die Blasenwand, aber nicht in das Blasenlumen. Die Entfernung des wahrscheinlich im juxtavesicalen Endstücke des Ureters gelegenen Steins wird für später geplant, die Nierenwunde locker mit Gazestreifen ausgefüllt. Operation fast ohne Blutverlust.

Verlauf. Patient erholt sich nicht von dem Choc. Der Puls von 120—128 Schlägen bleibt in der Radialarterie fast unfühlbar, die Extremitäten kalt; Tod erfolgt nach 12 Stunden.

Sectionsbefund. An der Eintrittsstelle des Ureters in die Blasenwand sitzt ein 1,25 cm langer, spindeliger Stein, der sich nicht nach oben verschieben, aber nach Spaltung der Papille so weit abwärts drücken lässt, dass seine Spitze im Lumen erscheint. Die weitere Section nicht gestattet.

c) Ureterolithotomien.

Fall 180.60. Stein im Kleinbeckenabschnitt des Ureters. Vaginale Ureterolithomie. Naht. Heilung p. prim. intent.

Frau Ch., 44 Jahr, aufgenommen 20. 6. 96, entlassen 23. 7. 96. (Jüdisches Krankenhaus.)

Vor $8^1/_2$ Jahren begannen halbseitige Schmerzen in der rechten Harnblasenhälfte beim Uriniren mit Ausstrahlung in das rechte Bein zugleich mit Hämaturie. Während diese seit 4 Jahren geschwunden ist, dauerten jene fort, so dass das Gehen beschwerlich war. Der alkalische Harn filtrirt trübe, ist stark albuminos, enthält viel Leukocyten, wenig rothe Blut körper, keine Cylinder. Rechte Niere fühlbar, nicht vergrössert. Im rechten Scheidengewölbe ist der Ureter tastbar; von der Blase aufwärts allmählich anschwellend, zeigt er 6 cm oberhalb der Blasenmündung die Einlagerung eines grossen Steins, der bei weiterer Untersuchung sich der Palpation entzieht, da er plötzlich renalwärts entschlüpft. Cystoskopisch zeigt sich die Ureterpapille stark prolabirt, so dass sie sich bis in dasjenige Gesichtsfeld vorschiebt, in dem die linke erscheint.

24. 6. Ureterolithotomia vaginalis. Steissrückenlage. Uterus wird mit Muzeux-Zange nach links gezogen, das Scheidengewölbe mit Ecarteurs entfaltet. Der Scheidenansatz wird von dem rechten Umfang der Portio abgeschnitten, eine in diesen Schnitt mündende quer durch das Scheidengewölbe in der Richtung des Ureters verlaufende Incision hinzugefügt und bis zu dessen Freilegung vertieft. Mit der Kante des Ecarteurs wird der Harnleiter renalwärts vom Stein comprimirt, damit er nicht entweichen kann, dann in der Längsrichtung über dem Stein incidirt, und dieser mit Curette extrahirt. Alsbald strömt eine trübe, syrupöse, fadenziehende Flüssigkeit aus der Wundöffnung. Die Incisionsränder werden durch je einen eingelegten Fadenzügel zum Klaffen gebracht, dann ein an beiden Enden offener elastischer Katheter durch die Ureterwunde in die Blase geführt. Sein Blasenende wird aus der mit Kelly'schem Speculum erweiterten Urethra soweit vorgezogen, bis das andere Ende im Ureterlumen liegt, worauf er 10 cm weit renalwärts vorgeschoben wird. Die Ureterwunde wird über dem Katheter durch 7 feine Seidennähte vereinigt, welche die Schleimhaut nicht durchdringen. Die Incisionswunde des Scheidengewölbes bleibt grösstentheils unvernäht und wird locker tamponirt. 2. 7. Entfernung des Ureterkatheters.

Heilung p. pr. int.

Resultat. Wenige Wochen nach der Enllassung bekommt Patient einen neuen Kolikanfall.

Constitution des Steins. Stein keilförmig, über 2,5 cm lang, oben mit stark concaver Höhlung, 3,35 g schwer. Auf dem Schnitt wird schalige Schichtung erkennbar. Zwei Schichten lassen sich grösstentheils schon bei geringem Aufschlagen von einander trennen. Die innere Schicht enthält Calciumcarbonat, Phosphat und harnsaure Salze, in geringen Mengen Magnesiumsalze und Carbonat. In der äusseren Schicht treten die Magnesiumsalze in grösserer Menge auf.

Fall 181.61. Stein im juxtavesicalen Abschnitt des linken Ureters. Linksseitige Pyonephrose. Vaginale Ureterolithotomie ohne Naht. Heilung.

Frau San.-Rath F., 64 Jahre. Aufgen. 23. 11. 98. Entl. 25. 2. 99.

Anamnese. Pat. erkrankte März 1896 an heftigen Schmerzen in der linken Hälfte der Harnröhre und Scheide. Damals wurde eine Verdickung des linken Ureters bei Vaginaluntersuchung festgestellt. Dann blieb sie gesund bis sich am 6. 11. 98 nach voraufgehenden dumpfes Schmerzen im tiefen Kreuz eine leichte Hämaturie einstellte. Am 8. u. 9. 11. kam es zu heftigen rechtsseitigen Kolikanfällen, denen 10 Tage lang Schüttelfröste, Hitze und Schweiss bei Temperaturen bis 39,9° folgten. Bis zum 29. 11. war völlige Entfieberung eingetreten. Dann setzte vermehrter Harndrang mit heftigen Blasenschmerzen ein; Urin meistens wenig getrübt, enthält in einzelnen Proben bis zu 25 Volumprocent Eiter. Am 11. 12 setzen wieder Fieberungen und Fröste ein, Uebelkeit, Erbrechen und Anorexie auch in der afebrilen Zeit. Am 15. 12. treten heftige Schmerzen unter den linken kurzen Rippen auf. Im Urin Eiter und eine mässige Qualität dunkel granulirter Cylinder.

Status. L. Niere überragt in der Parasternallinie den Rippenrand um 4 Querfingerbreite, der vordere Rand steht in der Mitte zwischen Parasternal- und Mittellinie. Druckempfindlichkeit gering, unsicher. R. Niere sehr empfindlich, überragt, von Leber bedeckt, den Rippenrand um $2^1/_2$ Querfinger in der Mamillarlinie, erstreckt sich median bis 1 Querfinger nach rechts von der Parasternallinie. Kreuzungsstelle des Ureters mit der Linea innominata pelvis rechts unempfindlich, links ausgesprochen schmerzhaft; derselbe Unterschied von der Vagina aus zu constatiren, wo der linke als drahtharter Strang gefühlt wird, der rechte nicht wahrnehmbar ist. Urin trüb, schmutzig gelb, sauer, $^1/_2$ ‰ Albumen, enthält viel Leukocyten, Papillenpfröpfe, spärliche Schattenringe, viel Plattenepithel, keine Cylinder, bisweilen zu Cylindern gruppirte Eiterkörper. 24stündige Menge 350—800 mit Gewicht von 1020—1017. Häufig Schmerzen in der linken Nierengegend, heftiges Brennen in Blase, Scheide und Mastdarm, Uebelkeit, grosses Unbehagen; Brennen bei der Miktion. Seit der Aufnahme wird keine Temperatursteigerung beobachtet. Die Häufigkeit der Harnentleerung nimmt bis zu 14 Mictionen pro die zu. Am 25. 1. fühlt man bei Vaginaluntersuchung links vom Uterus im Ureter einen walzenförmigen Stein. Die Resistenz ist 1 cm breit, 2 cm lang und erstreckt sich bis an die Beckenwand. Bei Untersuchung in rechter Seitenlage gelangt man über das obere Ende des Steines hinaus.

28. 1. Vaginale Ureterolithotomie. Chloroform 40 ccm. Dauer 120 Minuten. Steinschnittlage. Das Collum uteri wird nach rechts verzogen, das Vaginalgewölbe über dem Ureter bis zur Beckenwand gespalten; die Wunde stumpf bis auf den Ureter vertieft. Da dieser in viel grösserer Tiefe liegt, als die Palpation des Steins erwarten liess und die senil geschrumpfte Vagina keinen genügenden Raum giebt, wird die linke seitliche Vaginalwand bis nahe an den Tuber ischii gespalten, sodann zwei Fadenzügel durch den Ureter gelegt und dazwischen auf den Stein incidirt. Der extrahirte Stein hat 3 cm Länge, 2,2 cm Umfang, 0,75 Quermesser und zeigt an einem Ende eine glatte Facette. Der Entfernung des Steins folgte ein Strom Eiter aus der Niere. Der Versuch, einen vorn offenen Katheter durch den Ureter in die Blase zu führen, misslingt, ebenso wie die Durchführung einer Metallsonde. Da somit die völlige Durchgängigkeit des distalen Ureterabschnittes nicht sicher gestellt ist, ferner eine Eiterverhaltung in der Niere besteht, wird von dem Nahtverschluss der Ureterwunde Abstand genommen und ein an beiden Enden offener Katheter mit einem Ende bis an das Nierenbecken vorgeschoben, mit dem andern zur Vulva herausgeführt. Er giebt sofort einem erheblichen Eiterstrom aus der Niere Abfluss. Um den Katheter wird die ganze Vagina und die Wunde des Scheidengewölbes mit Jodoformgaze tamponirt.

Verlauf. Die Spülung der Niere durch den Katheter gelingt nur sehr unvollkommen. Es lassen sich nur kleine Quantitäten einspritzen, und diese fliessen nur tropfenweise wieder ab. Der Spontanabfluss ist anfänglich gering, zuerst rein eitrig, später urinös. Am 31. 1. wird der Katheter entfernt und durch ein kurzes Drainrohr ersetzt, welches am 2. 2. fortgelassen wird. Allmälig versiegt der Urinabfluss aus der Ureterwunde gänzlich. Die linke Niere ist bald nach der Steinextraction als schlaffer Sack ohne Spannung zu palpiren. Ihr Volumen verkleinert sich allmälig, bis sie bei der Entlassung nicht mehr sicher gefühlt werden kann. Ihre Empfindlichkeit ist verschwunden. Die Beschaffenheit des Urins ist bei der Entlassung gelb, leicht getrübt, sauer, bald ist er eiweissfrei, bald enthält er $^1/_2$ ‰, zeigt Leukocyten einzeln und in Pfröpfen, wenig frische Blutkörper; keine Cylinder. Das Volumen der rechten Niere ist unverändert geblieben. Das Allgemeinbefinden hat sich sehr gehoben.

d) Gleichzeitige Ureterolithotomien und Nephrotomien.

Fall 18262. Stein im Kleinbeckenabschnitt des Ureters. Vergeblicher Versuch vaginaler Freilegung. Nephrotomie, abdominale retroperitoneale Ureterolithotomie. Nahtverschluss der Niere und des Ureters. Heilung p. prim. intent.

Frau Sch., 24 Jahr. Aufgenmmen 23. 2. 98, entlassen 26. 3. 98. (Jüdisches Krankenhaus).

Vor $2^1/_2$ Jahren entstanden angeblich nach einer Erkältung Urinbeschwerden mit ausserordentlich häufiger Entleerung. Nach 8tägiger Bettruhe verschwanden die Blasenstörungen, dagegen traten 2 Tage später krampfartige Schmerzen in der linken Lumbalgegend auf, welche etwa 10 Minuten dauerten, 2mal des Tages sich wiederholten und nur 3 Tage wiederkehrten. Am 27. Juli 96 folgte ein zweiter Anfall von 12stündiger Dauer. Pat. empfand Linderung der Schmerzen, wenn sie im Bette die Beine im Hüftgelenk stark gebeugt, den Oberkörper nach vorn und links gebückt hielt. Die Schmerzen strahlten nach den Pubes und dem linken Bein aus, waren mit Fieber und Brechreiz verbunden. Urin wurde während des Anfalles in geringen Mengen entleert, nach dem Anfall reichlich, sehr trübe, mit grossem grauweissen Bodensatz; die Entleerung selbst war schmerzlos. Seitdem folgten dieselben Erscheinungen in immer kleineren Zwischenräumen. Während des letzten Anfalls wurde der Urin tropfenweise alle 5 Minuten unter grossen Schmerzen entleert. In der Zeit zwischen den Koliken bestanden keinerlei Beschwerden während der Bettruhe, aber im Umhergehen wurden andauernde ziehende Schmerzen in der linken Leibesgegend mit Ausstrahlung nach der Scham- und Oberschenkelgegend gefühlt. Seit einem Vierteljahr ist Pat. zu andauernder Bettruhe gezwungen. Hämaturie ist angeblich nie beobachtet worden. Nach Angabe des Arztes soll der Urin zuweilen sehr wenig, zuweilen sehr viel Eiweiss enthalten haben.

Status. Die rechte fühlbare Niere lässt keine Vergrösserung erkennen, die linke ist unfühlbar. Uterus anteflectirt, stark verdickt, beweglich. Der linke Ureter ist an seiner Eintrittsstelle in die Blase als bleistiftdicker, geschlängeter Strang palpabel, welcher sich unter dem Finger stark contrahirt, lateralwärts allmählich anschwillt. Da wo er der Seitenwand des kleinen Beckens am nächsten liegt, befindet sich ein Stein in seinem Lumen, der besonders deutlich bei bimanueller Palpation zu fühlen ist. Zwischen dem palpirenden Finger und dem Stein liegt noch eine Schicht Beckenbindegewebes. Der Urin ist bernsteingelb mit leichtem Bodensatz, sauer; mikroskopisch fanden sich zahlreiche vereinzelte und zu Pfröpfen gruppirte Leukocyten, ausgelaugte Blutkörper, $2^1/_2\,^0/_{00}$ Eiweiss. Harnentleerung schmerzlos, 2mal am Tage, 1mal Nachts.

Ureterolithotomie und Nephrotomie 25. 2. 98. In Steissrückenlage wird zunächst versucht von der Vagina aus den Stein zu excidiren. Das Collum uteri wird mit Muzeuxzange nach rechts gezogen und am linken Ansatz des Uterus ein Schnitt durch das Scheidengewölbe in der Richtung des Ureterverlaufes geführt. Es gelingt nur, den Stein im lateralsten Winkel der Scheidenwunde durch eine dicke Gewebschicht hindurchzufühlen, wenn oberhalb des Ligamentum Pouparti ein Gegendruck erfolgt. Deshalb wird der Plan, ihn von der Vagina aus zu entfernen, bei der Höhe seines Sitzes als aussichtslos aufgegeben. Pat. wird in rechte Seitenlage gebracht und die linke Niere mittelst Czerny'schen Schrägschnittes freigelegt. Ihre Auslösung geht trotz Verwachsungen zwischen fibröser und Fettkapsel verhältnissmässig leicht von Statten. Das Nierenbecken ist auf das 4fache Volumen erweitert, leer. Der Ureter fingerdick, schlaff, mit nicht auffällig verdickter Wandung. Nun wird der Bauchdeckenschnitt in der Richtung des von mir angegebenen extraperitonealen Ureterschnittes bis dicht zum Ligamentum Pouparti verlängert und der Retroperitonealraum freigelegt. Der Finger folgt dem erweiterten Ureter in das kleine Becken und entdeckt dort einen Pistaziengrossen Stein. Es wird versucht, ihn im Ureter renalwärts zu veschieben, was nur bis zum unteren Endpunkte des Bauchschnittes gelingt. Daselbst wird der Ureter über dem Stein mittelst Längsschnittes in 2,25 cm Länge eröffnet. Nach seiner Entfernung mittelst Curette zeigt sich, dass höher oben im Ureter eine grosse Menge von Harnsäurekrümeln, untermischt mit Blutcoagula den Wänden aufliegen. Alle Inhaltsmassen werden, soweit angängig, mit stumpfen Löffeln entfernt, darauf die Niere mittelst Sectionschnittes eröffnet. Der eingeführte Finger geräth sofort in einen erweiterten Kelch, von diesem aus nach Dilatation mit dem Knopfmesser in das erweiterte Becken. Die Untersuchung ergiebt Erweiterung der Kelche, aber keinen Stein. Durch retrograde Einführung eines möglichst dicken Katheters in den Ureter wird eine grosse Menge von Harnsand in die Ureterwunde vorgeschoben. Es folgt Vernähung

der Niere bis auf eine Oeffnung für den liegen gebliebenen Katheter, darauf Schluss der Ureterwunde über diesem mittelst doppelreihiger feiner paramucöser Seidenknopfnähte. Nachdem mittelst Borsäurespülung durch den Ureterkatheter aller Sand entleert worden ist, wird das Instrument entfernt und die Nierenwunde gänzlich geschlossen. Ein Jodoformgazestreifen wird auf die Ureternaht geführt, ein zweiter kommt auf der Nierennaht zu liegen. Es folgt vollständiger Verschluss der Bauchdecken bis auf 2 Lücken für Herausführung der Jodoformgazestreifen.

Resultat. Heilung p. pr. int. Vollkommenes Wohlbefinden bis jetzt (Ende Juli 1900). Schwangerschaft und Entbindung 1899 ohne Störung.

Constitution des Steins. Ziemlich weicher, missfarbener, ovaler Stein von 4,77 g, ohne merkliche Schichtung. Calcium- und Magnesiumphosphat, neben Spuren der entsprechenden Carbonate, sowie von oxalsaurem Calcium, Phosphaten und Sulphaten. Reichlich harnsaure Salze, etwas freie Harnsäure. Xanthin, etwas Cystin.

Fall **183**.63. Stein im Kleinbeckenabschnitt des Ureters. Abdominale retroperitoneale Ureterolithotomie mit Nahtverschluss. Nephrotomie. Vernähung der Nierenwunde. Heilung p. prim. intentionem.

Frl. L., 24 Jahr. Aufgenommen 20. 6. 98, entlassen Juli 98.

Leidet seit dem 9. Lebensjahre an anfallsweise auftretenden Schmerzen der rechten Nierengegend, ausserdem andauernden geringeren in der Blasengegend und starkem Harndrang bei Tag und Nacht. Die Anfälle traten stets Nachts auf mit Erbrechen und Schweissausbruch, ohne dass die Blasenschmerzen dadurch beeinflusst wurden. Auch fand weder eine Ausstrahlung in das Bein noch in den Arm statt. Pat. giebt an, sie habe Abends bestimmt gewusst, wenn in der Nacht ein Anfall auftreten würde, und zwar durch ein eigenthümliches Gefühl von Spannung in der rechten Nierengegend, welches sie bei tiefem Luftholen empfand. Beim Anfall liegt Pat. auf der kranken Seite; einige Male konnte sie ihn dadurch unterdrücken, dass sie ein hartes Kissen unter die rechte Nierengegend legte. Während des Anfalles und in den darauf folgenden 5—7 Stunden sistirt die Urinentleerung, mit ihrer Wiederkehr hört der Schmerz auf. In den ersten Jahren traten die Koliken etwa halbjährlich auf, später in kürzeren Intervallen von 3 Monaten bis 14 Tagen. In den freien Zeiten fehlt der Schmerz bei Ruhe und Bettlage. Bei Bewegung besteht leichte Empfindlichkeit der Nierengegend, welche nach dem Urinlassen schwindet. Dagegen war Blasenschmerz fast immer vorhanden. Gries oder Steine sollen niemals abgegangen sein. Der Harn wird in normalen Intervallen gelassen. Einen Einfluss der Periode auf die Kolikanfälle hat Pat. nicht beobachtet.

Status. Nieren beiderseits nicht palpabel. Kein Ureterdruckschmerz. Wegen Virginalität unterbleibt die Vaginaluntersuchung. Harn in der anfallsfreien Zeit sauer, frei von Albumen, enthält nur weisse Blutkörper, keine rothen, keine sonstigen morphotischen Elemente. Nach einem Kolikanfall am 26. 5. ist der untere Pol der rechten Niere fühlbar und druckschmerzhaft; in mehreren Präparaten werden jetzt im ganzen 3 rothe Blutkörper gefunden.

Ureterotomie und Nephrolithotomie 26. 6. 98. Czerny'scher Schrägschnitt. Freilegung der rechten Niere. Zahlreiche feste Verwachsungen zwischen der fibrösen und der Fettkapsel. Nierenbecken stark erweitert. Ureter von Bleistiftdicke. In der Niere kein Stein bei äusserer Palpation nachweisbar. Da die Erweiterung des Ureters auf ein tiefliegendes Hinderniss deutet, wird er in ganzer Ausdehnung mit der Retroperitonealincision frei gelegt. Im ersten Theile seines horizontal über den Beckenboden verlaufenden Abschnittes ist ein Stein von Form und Grösse einer Bohne und von glatter, mit einigen Zacken versehener Oberfläche zu fühlen. Eine Verschiebung des Steines in renaler Richtung gelingt nur auf ca. 5 cm, da seine warzigen Erhabenheiten sich in der Schleimhaut verfangen; doch ermöglicht diese Verschiebung den steinhaltigen Abschnitt des Ureters in den unteren Wundwinkel zu heben. Damit der Stein nicht entschlüpfe, wird vor der Ureterolithotomie oberhalb und unterhalb eine Klemmzange angelegt. Nach der Extraction verschliesst eine doppelreihige Naht den Schnitt ohne die Mucosa zu durchdringen. Dann wird ein Sindon auf die Naht geführt und der Ureter reponirt. Nun wird die Niere herausgewälzt und durch Sectionsschnitt eröffnet. Man fühlt das Nierenbecken stark erweitert, die Papillen etwas abgeplattet ohne Steininhalt. Deshalb wird die Nierenwunde mittelst doppelter Catgutfäden verschlossen und das Organ reponirt. Auf die Nahtstelle wird ein Gazestreifen geführt, schliesslich die Bauchwand bis auf zwei Lücken für die beiden Gazestreifen vernäht.

Resultat. Heilung p. pr. int. Bestes Befinden Anfang 1901 constatirt.

Constitution des Steines. Brauner, ovaler Stein mit vorspringenden Höckern, 1,43 g, Schnittfläche sieht wie polirt aus und zeigt concentrische Schichtungen. Von dem hellen Kern hebt sich die Hauptmasse als schwarzgraue Rindenschicht ab. Kern wesentlich weicher, lässt sich herausbrechen. Er besteht fast nur aus Uraten und zwar hauptsächlich aus Ammoniumsalz. In der Rinde sind auch noch reichliche Urate, aber mit weniger Ammoniumsalz vorhanden. Daneben reichlich Calciumoxalat, sowie eine Spur Phosphat, Xanthin und freier Harnsäure. Spuren von Cystin finden sich im Kern und in der Rinde.

Fall 184.64. Stein in der Pars juxtavesicalis des rechten Ureters. Ureterolithotomie. Nephrolithotomie. Tod an Herzlähmung in Folge von chr. Myocarditis.

Herr B., 31 Jahre. Aufnahme 16. 6. 1900, gestorben 20. 6. 1900.

Vater und Mutter an Herzschlag gestorben. Patient nie geschlechtlich inficirt gewesen. Vor 6 Jahren erste rechtsseitige Nierenkolik, seitdem wiederholten sich die Anfälle bis jetzt sehr häufig. Im November 97 wurde ein eingeklemmter Oxalatstein durch den Harnröhrenschnitt entfernt. Körperbewegung oder Wagenfahrten rufen weder Anfälle hervor, noch vermehren sie vorhandenen Schmerz.

Status. Sehr blasser, kräftig gebauter Mann. Herz. Linke Grenze in der Mamillarlinie, Spitzenstoss stark hebend. Ueber dem Aortenostium hört man bisweilen ein musikalisches systolisches Geräusch, sonst sind die Töne rein. Puls 72. Nieren nicht palpabel, nicht empfindlich. Ureterpalpation weder vom Bauche noch vom Mastdarm aus schmerzhaft. Kein Stein fühlbar. Im Urin einzelne rothe Blutkörper, ein Hauch Albumen.

18. 7. Mittags 12 Uhr 40 Min. Operation. 10,0 ccm Chloroform, 160,0 ccm Aether. Dauer der Narkose 2 Stunden. Die zunächst freigelegte Niere zeigt eine spärliche nicht besonders adhärente Fettkapsel. Ein Stein wird nicht gefühlt. Bei der Nephrotomie nach elastischer Stielconstriction findet man nur geringfügige Erweiterung des Beckens; keinen Stein. Eine retrograde in den kaum erweiterten nicht verdickten Ureter eingeführte Sonde gelangt nur bis hart an die Blase, aber nicht in deren Höhle. Nun wird durch einen extraperitonealen Schnitt, der in der Mitte zwischen Darmbeinstachel und äusserem Rectusrande endet, der Retroperitonealraum freigelegt, das Peritonem nach vorn verschoben und der durch die Sonde markirte Ureter freigelegt. In seinem juxtavesicalen Ende fühlt man einen Stein, der sich bis 7 cm unterhalb des Nierenbeckens leicht nach oben verschieben lässt, an dieser Stelle sich aber verfängt und nicht weiter bewegen lässt. Er wird deshalb durch Ureterotomie entfernt, nachdem vorher die Nierenwunde verschlossen und die Constriction des Nierenstiels gelöst worden ist. Die Ureterwunde wird mit 4 feinen paramucösen Catgutnähten vereinigt. Nach Einführung je eines Gazestreifens auf die Ureter- und die Nierennaht wird die Bauchwunde geschlossen.

Verlauf. 19. 6. Relatives Wohlbefinden. Keine Koliken, nur die ersten beiden Urinproben zeigen blutige Beimischung. Ab. T. 38,1. Mehrmaliges Erbrechen. 20. 6. Patient fühlt sich wohler. Pulsfrequenz steigt 124—132, Spannung sinkt, Athemfrequenz steigt. Nachmittag $4^1/_2$ Uhr verfällt Patient plötzlich, Puls 152, kaum fühlbar, Athemfrequenz 52. 6 Uhr Frigor extremitatum, kalter Schweiss. $8^3/_4$ Uhr Exitus.

Sectionsprotokoll. Beide Pleuren enthalten 100 ccm einer röthlich serösen Flüssigkeit. Beide Lungen frei von Verwachsungen. Herzbeutel enthält 1 Theelöffel Serum; der rechte Vorhof strotzend mit Blut gefüllt, der linke leer. Herz schlaff, pericardiales Fett gering, Muskulatur sehr blass, linker Ventrikel erweitert, Trabeculae carneae plattgedrückt; das Myocard zeigt stellenweise streifige gelbe Verfärbungen und kleine streifige Petechien. Aortenklappen zart. Endocard des linken Vorhofs zart, desgleichen die Mitralklappen. Rechter Ventrikel noch mehr dilatirt als der linke; Myocard stellenweise auf 2 mm verdünnt. An diesen Stellen ist das pericardiale Fett verdickt. An den Semilunarklappen der Pulmonalis ist das Endocard leicht schwielig verdickt; am Conus arteriosus des rechten Ventrikels sind punktförmige und streifige gelbe Einlagerungen unter dem Endocard sichtbar. Tricuspidalklappen zart. Die Coronararterien sind stark klaffend und zeigen in ziemlich starker Ausdehnung gelbe Auflagerungen der Intima, die stellenweise das Lumen verengen. Im Myocard zahlreiche graue Herde, wodurch das Herzfleisch ein grobgesprenkeltes Aussehen erhält.

Maasse. Pulmonalumfang 8 cm, Höhe des rechten Ventrikels 9 cm, Umfang der Tricuspidalis 11 cm, Umfang der Aorta 6,5 cm, Umfang der Mitralis 9,5 cm, Dicke des linken Ventrikels 1,2 cm, des rechten Ventrikels 0,2—0,5 cm.

An den Lungen nichts Besonderes. Die Mesenterialdrüsen besonders im oberen Abschnitt der Dünndärme sind leicht geschwollen und auf dem Durchschnitt verkäst. Därme ohne Besonderheit, ebenso Milz, Blase, Nebennieren. Linke Niere gross, fibröse Kapsel leicht abziehbar, Oberfläche glatt. Nierenbecken erweitert, seine Schleimhaut blass, derb, ähnlich einem verdickten Endocard. Kelche zum Theil erweitert, Papillen stellenweise abgeplattet. Rinde etwas verschmälert, Zeichnung von Rinde und Papillarsubstanz normal. Linker Ureter stark erweitert, Schleimhaut blass, von weiss matter Farbe, 5 cm vor der Einmündung in die Blase ampullenartig erweitert.

Rechte Niere. Becken stärker erweitert. Im unteren Pol ist das Nierenparenchym in 5 cm Ausdehnung an der Convexität gespalten und durch Nähte vereinigt. Den Nahtstellen entsprechend finden sich am Rande der Rinde gelbe, von etwas hellerem Hofe umgebene annähernd keilförmige Herde, die etwas unter das Niveau gesunken sind. Nierenbecken prall gefüllt mit Blutgerinnseln. In der Rinde des oberen Pols mehrere streifen- und punktförmige Blutungen, ebenso in der Schleimhaut des Nierenbeckens. Der rechte Ureter zeigt 7 cm unterhalb des Nierenbeckens eine durch Naht vereinigte Schnittwunde. Umfang an der Nahtstelle 1 cm, im übrigen 1,8 cm. Eine starke Sonde passirt frei. Die Naht ist völlig widerstandsfähig.

Leber im Längsmesser grösser als im Breitendurchmesser (Länge 24 cm, Breite 22 cm, Schnittfläche auffallend blass, Zeichnung undeutlich, an manchen Stellen ist eine breite, gelbe Peripherie um ein dunkles, rothes Centrum sichtbar.

Magen, Pancreas, Hoden ohne Besonderheiten.

Anatomische Diagnose. Dilatatio ventriculorum cordis; Myocarditis et degeneratio adiposa myocardii. Hydronephrosis renis utriusque, dilatatio ureteris sinistri et dextri. Degeneratio caseosa glandularum mesenterii.

Constitution des Steins. Kleiner, ovaler Stein, gelbbraun. Härterer, dunkeler Kern in heller, bröckliger Rinde. Der Kern enthält Calciumoxalat und Calciumphosphat, Spuren von Carbonaten und geringe Spur Xanthin. Die Rinde Calciumphosphat und Urate (mit reichlich NH_3), Spuren von Mg-Phosphat und Carbonaten, geringe Spuren Xanthin und Cystin.

e) Uretersteinverschiebung und Nephrotomie.

Fall 185.65. Stein im Kleinbeckenabschnitt des Ureters. Inficirte Hydronephrose. Verschiebung des Steines bis in das Nierenbecken. Extraction durch Nephrotomie. Tod durch Herzlähmung in Folge fettiger Degeneration des Herzmuskels.

Frau B., 42 Jahr. Aufgnommen 19. 3. 99, † 22. 3. 99.

Anamnese. Erster Schmerzanfall in der linken Nierengegend vor 5 Jahren, 3 Wochen später der 2., bisweilen mit Fieber, stets mit Uebelkeit und Erbrechen. Urin im Anfall vermindert, dunkel; die Absonderung stellt sich erst allmählich wieder her. Während der Schmerzanfälle besteht Neigung zum Durchfall. Der einzelne Anfall dauert nur wenige Tage, doch erholt sich Pat. so langsam, dass schon einer neuer Anfall kommt, ehe Wohlbefinden eingetreten ist. Vor 2 Jahren Mastkur mit 16 Pfd. Gewichtszunahme, dann wurde durch fortgesetzten Milchgenuss das Gewicht noch weiter um ca. 30 Pfd. gesteigert. Nach ärztlicher Angabe sollen weder jemals Veränderungen in der Urinbeschaffenheit, noch in der Mictionshäufigkeit bemerkt worden sein. Seit dem letzten Anfalle besteht mehrwöchentliches hohes Fieber.

Status. Fette, kleine Frau mit gesunder Gesichtsfarbe. Zunge roth mit glatter Atrophie der Papillen. Herztöne rein, normal. Spitzenstoss nicht fühlbar, keine systolische Hebung der Brustwand. Percussorisch keine Vergrösserung der Herzdämpfung nachweisbar. Die Arterien eng von geringer Spannung, Puls 96. Bei der Percussion der linken Brustwand entsteht Uebelkeit. Die linke Niere vergrössert, ihre untere Grenze unterhalb der Nabelhorizontalen, ihre mediane in der Mamillarlinie, in deren Verlängerung das Colon über sie hinabzieht; oben verschwindet das Organ unter dem Rippenbogen. Die Berührung der Nierengegend ruft sofort Uebelkeit und Würgebewegungen hervor. In der Seitenlage fühlt man in der Lumbalgegend nichts vom

Tumor. Er folgt nur wenig der Respiration; seine Berührung am äusseren Rande des Quadratus lumborum wird als unangenehmer Stich empfunden. Die rechte Niere unfühlbar. Urin hellgelb, sehr klar, mit feinster Nubecula, mit kaum sichtbarer Spur Albumen. Mikroskopisch nur vereinzelte Leukocyten, keine rothen Blutkörper. Urinmenge 950. Spec. Gew. 1010. Temp. Ab. 38,2. Per vaginam nichts Abnormes fühlbar.

22. 3. Freilegung der Niere und des Ureters bis in das kleine Becken, Verschiebung des Steines in das Nierenbecken, Nephrotomie, Extraction des Steines. Dauer der Narkose 110 Minuten. Chloroformverbrauch 33 ccm. Lumboabdominaler Schrägschnitt, welcher abwärts in den Ureterschnitt bis zum Lig. Poup. übergeht. Auffallend starkes, weiches subcutanes Fettpolster. Die Caps. adiposa in grosser Ausdehnung, besonders an den Polen innig mit der Propria verwachsen. Die 15 cm lange Niere fluctuirt dünnwandig, die Albuginea ist weiss getrübt, hier und da kleine prominente Rindencystchen. Das Nierenbecken ist Apfelsinengross. Der kleinfingerdicke Ureter lässt sich bis in das kleine Becken verfolgen. Bei seiner Freilegung im untersten Wundwinkel wird das Peritoneum in kleiner Ausdehnung angerissen, so dass die Fimbrien der Tube in der Oeffnung erscheinen. In dieser Tiefe wird ein Stein durch die Ureterwand palpirt, und leicht nach oben in das Nierenbecken verschoben, von wo er nach Sectionschnitt der Niere extrahirt wird. Die Uretersonde dringt jetzt anstandlos in die Blase. Die Papillarsubstanz der Niere erheblich verschmälert; keine Blutung aus der Nierenschnittwunde. Der flüssige Inhalt der Niere ist mässig trüb. Die Nierenwunde wird bis auf eine kleine Oeffnung für einen eingelegten Gazestreifen geschlossen. Während der ganzen Operation war der Puls sehr schlecht, Gesichtsfarbe sehr blass. Am Schlusse der Operation Puls 132 in der Carotis, in der Radialis unfühlbar.

Verlauf. Trotz aller Excitantien, Kochsalzinfusionen etc. bleibt der Radialpuls unfühlbar, Gesicht blass, Lippen, Finger und Zehen cyanotisch. Die Athemfrequenz steigt schnell auf 40—50, kalter Schweiss bricht aus. 12 Stunden p. op. Exitus ohne Zuckungen, Krämpfe oder Erbrechen. In der Harnblase kein Tropfen Urin.

Section. Herz klein. Das epikardiale Fettgewebe nur über dem rechten Ventrikel stärker entwickelt, der linke Vorhof etwas dilatirt, etwas weniger der rechte Vorhof. Das Endocard zart, desgleichen die Klappensegel. Nur am freien Rande der vorderen Mitralklappe unmittelbar oberhalb des Ansatzpunktes der Sehnenfäden eine stecknadelknopfgrosse derbe Prominenz. Dicke des Muskels am linken Ventrikel 0,7 cm, am rechten 0,3. Muskulatur von sehr blasser, hellbrauner Farbe; am Conus arteriosus dexter deutliche gelbe Sprenkelung der sehr blassen Muskulatur; die Coronararterien sehr weit klaffend. Die mikroskopische Untersuchung ergiebt eine Durchwachsung der Muskulatur des rechten Ventrikels mit Fettgewebe bis dicht unter das Endocard und eine ausgedehnte vorgeschrittene fettige Degeneration seiner Muskulatur mit gänzlichem Verschwinden der Querstreifung.

Constitution des Steines. Rundlich, glatt, 0,9 g. Bröckliche, concentrisch geschichtete gelbliche Rinde um einen dichteren weissen Kern. Kern wie Rinde bestehen hauptsächlich aus Phosphaten mit geringer Menge Carbonat, Sulphat und Spuren Cystin. Während der Kern lediglich Kalksalze enthält, sind in der Rinde auch Mg-Salze vorhanden mit etwas Eisenphosphat.

Fall 186.66. Linkseitige Nieren- und Uretersteine. Verschiebung des Uretersteins in das Nierenbecken. Nephrolithotomie. Heilung.

Frau Adele R., 40 Jahre. Aufgenommen 20. 1. und 24. 4. 1900. Geheilt entlassen 13. 6. 1900. (Privatklinik.)

Keine Vorkrankheiten ausser Gelenkrheumatismus im Alter von 14 Jahren. Pat. seit 1888 steril verheirathet. Seit 1891 bestehen Schmerzanfälle in der linken Nieren- und Unterbauchgegend. Nach zahlreichen linksseitigen Koliken ging vor ca. 3 Jahren ein erbsengrosser Stein ab. Dieses Ereigniss wiederholte sich seitdem 6—8 mal. Seit Sept. 1898 beobachtete Pat. zum ersten Male nach dem Abgange eines grossen Steins einen trüben Bodensatz in dem bis dahin klaren Urin. Nach einer sehr heftigen Kolik ohne Steinabgang (Febr. 1899) blieb 6 Tage lang ein brennender Schmerz in der Niere zurück, und etwa 14 Tage nach der Kolik entleerte sich eine grosse Eitermenge mit dem Urin. Seitdem treten oft Koliken ein, welche mit Eiterabgang enden. In den letzten Monaten entleert sich häufig grober Sand nach voraufgehenden Stichen in der Niere. Mictionspausen $1^1/_2$ Stunden. Gewichtsverlust seit ca. $1^1/_2$ Jahren 20—25 Pfund.

Status. 21. 1. Linke Niere nicht fühlbar, rechte hinabgesunken, nicht vergrössert. Vaginaluntersuchung der Ureteren ergiebt nichts Besonderes. Im sauren Urin mässig reichliches Eitersediment. Keine Cylinder, keine rothen Blutkörper.

Status 1. 2. 1900. Nachdem in der vorangehenden Nacht eine linksseitige Kolik eingesetzt hat fühlt man heut den unteren Pol der linken Niere in der Nabelhorizontalen, die vordere Grenze in der Parasternallinie. Das Organ erscheint verdickt. Palpation empfindlich. Im linken Ureter, dicht neben der Uteruskante fühlt man ein Concrement, das bei der Palpation renalwärts entweicht und später nicht mehr fühlbar ist.

Urin enthält einen Hauch Albumen; das Sediment besteht vorwiegend aus Phosphaten, Leukocyten, spärlichen rothen Blutkörpern.

24. 4. Bei der Wiederaufnahme ist die linke Niere nicht fühlbar, ebenso wenig der Ureterstein; die cystoskopische Uretersonde lässt sich ohne Hinderniss vorschieben (!).

28. 4. Operation. Chloroform. Die mit Czerny'schem Schrägschnitt freigelegte Niere ist nicht vergrössert. Die beiden Kapseln sind innig verwachsen. Der Ureter ist prall mit Flüssigkeit gefüllt, auf starke Bleistiftdicke dilatirt. Er wird nach Verlängerung des Bauchdeckenschnitts verfolgt, bis unterhalb der Linea arcuata ein Stein fühlbar ist, der sich leicht aufwärts in das Nierenbecken verschieben lässt. Nun wird der Ureter an seinem Ursprunge abgeklemmt, um ein Entweichen des Steines zu verhindern, und die Niere am Convexrande in 2 Querfingerbreite gespalten. Die Nierensubstanz zeigt sich erheblich verschmälert, Kelche und Becken erweitert. Nach Extraction des Uretersteins wird noch ein Concrement in dem obersten Kelche entdeckt. Beim Versuche der Extraction entschwindet es, indem es bald in einen, bald in den andern Kelch wandert. Schliesslich ist es gar nicht mehr zu finden, sondern an seiner Stelle eine Anzahl Bröckel gemischt mit Coagula. Darauf wird die Niereincision soweit dilatirt, dass sämmtliche Kelche und das Becken inspicirt, abgetastet und von Krümeln befreit werden können. Von der Niere aus wird ein vorn offener Katheter in die Harnblase geführt und während man ihn langsam zurückzieht, Borwasser injicirt, welches mit vielen Krümeln und Coagula aus der Blase durch einen Harnröhrenkatheter abfliesst. Schluss der Nierenwunde mit 3 tiefgreifenden Catgutnähten; Vereinigung der Ränder der Fettkapsel. Bis auf eine Lücke für einen den Retroperitonealraum drainirenden Gazestreifen wird die Bauchwunde geschlossen.

Der Ureterstein ist in eine Fibrinmembran, ähnlich einer Croupmembran eingehüllt.

Resultat: Heilung. Urin bleibt mässig trübe, ist meistens sauer, enthält 0,5 $^0/_{00}$ Albumen, im Sediment Eiterkörper, Papillenpfröpfe, einzelne rothe Blutkörper, selten mit Kalksalzen durchsetzte Eiterkrümel. Ausspülung des Nierenbeckens durch Ureterkatheterismus ohne Einfluss. Anfang 1901 keine Eiterkörper mehr im Urin, nur noch Phosphate und Bacterien.

Epikrise. Es wäre Anbetrachts der fortbestehenden Pyelitis richtiger gewesen, die Nierenwunde offen zu lassen und das Becken wie die Kelche mit antiseptischen Spülungen zu behandeln.

Bemerkenswerth ist die wechselnde Fühlbarkeit des Uretersteins in Folge seiner leichten Verschieblichkeit, sowie die aus derselben Ursache resultirende Möglichkeit einen Ureterkatheter ohne Hinderniss vorzuschieben.

f) Nephrectomie und secundäre Ureterectomie.

187.67. Pyonephrosis sinistra. Nephrectomie. 17 cm langer Stein im Ureter. Totale Ureterectomie. Heilung.

Herr M., 33 Jahr, Aufgenommen 26. 5. 97, entlassen 17. 7. 97.

Vater hat an Nierensteinen gelitten. Anfang 88 zeigte sich leichte Hämaturie ohne vorausgegangene Beschwerden bei gänzlich schmerzloser Miction und normaler Häufigkeit der Entleerung. Die Hämaturie verschwand nach 3 Tagen. Ende 88 traten plötzlich linksseitige, sehr heftige Kolikschmerzen, bald beim Gehen, bald in der Ruhe auf, im ganzen nur von 10 Minuten Dauer. Doch kamen in einer Stunde zuweilen 2—3 Anfälle. Die Schmerzen strahlten in der Richtung des Samenstranges aus, so dass der Arzt eine Entzündung des Samenstranges diagnosticirte. Diese

Schmerzanfälle wiederholten sich in 2—3 monatlichen Intervallen durch $1^1/_2$ Jahre bei angeblich normal bleibendem Urin. Im April 89 kam es zu stärkerer Hämaturie, mit Unterbrechungen während mehrerer Monate, danach machte sich eine erhebliche Abschwächung der Koliken bemerkbar. Seit 91 wird Trübung des Urins mit Entleerung von Schleim bemerkt, der beim Trocknen wie weisser Kalk aussah. Miction war stets schmerzlos, von normaler Häufigkeit, nur während der Koliken bisweilen von stärkerem Drängen begleitet. Letzte Kolik ereignete sich vor ca. 1 Jahre. Fahren auf schlechtem Pflaster empfindet Patient als Schmerz in der linken Nierengegend. Die zunehmende Trübung des Urins, sowie Beeinträchtigung des Allgemeinbefindens, Abnahme der Frische veranlassten Patientin zur Aufnahme.

Status. Unterer Pol der linken Niere dicht unter dem Rippenrand in der vorderen Axillarlinie fühlbar, sehr empfindlich. Urin sauer, mit geringem Eiweissgehalt, starkem Bodensatz, der fast ausschliesslich aus Eiterkörperchen, einzeln und in Papillenpfröpfen, vereinzelten Nierenepithelzellen besteht, ohne Cylinder, ohne rothe Blutkörper. Die cystoskopische Untersuchung ergiebt intakte Blasenschleimhaut. Linke Ureterpapille prominirt stark kegelförmig, entleert dicke Wolken trüben Urins. Rechte Papille flach, entleert klaren Uriu.

26. 5. Nephrectomia sinistra. Ein lumboabdominaler Querschnitt legt die lipomartig verdickte Fettkapsel frei, welche der Propria fest adhärirt. Ausserordentlich starke Fettentwickelung um den Ureter. Niere schwer mobilisirbar, sieht ungleichmässig narbig aus, fluctuirt an verschiedenen Stellen. Die beabsichtigte Nephrotomie wird durch die Exstirpation ersetzt wegen der Dünnwandigkeit der fühlbaren Höhlenwände, wegen der Quetschung, welche das Organ zum Zweck der Mobilisirung erleiden musste und wegen der mehr als daumendicken Stärke des Ureters an seinem Ursprunge. Die Ablösung der periureterischen derben Fettschicht von dem umgebenden Gewebe ist schwierig und führt, wie sich nach Entfernung der Niere herausstellt, zu einem Längsriss in der Vena spermatica. Unterbindung des sehr kurzen Stiels und der Vena spermatica an beiden Enden des Risses. Tamponade, Secundärnaht der Bauchdecken.

Präparat. Länge 15, Breite $8^1/_2$, Dicke 6 cm. Oberfläche uneben durch narbige Depressionen. Es wechseln fluctuirende Stellen mit harten Gewebspartien. Enormer Fettreichthum der Capsula adiposa, welche sich als eine derbe Fettscheide auf den bis zu mehr als Daumdicke erweiterten Ureter fortsetzt. Die Adiposa ist nur in Verbindung mit der Albuginea von der Niere abzuziehen. Auf dem Durchschnitt zeigt sich erhebliche Erweiterung des Nierenbeckens und noch stärkere der Kelche. Ihre Schleimhaut ist frei von Ulcerationen, frisch hämorrhagisch. Im Grunde der erweiterten Kelche liegen napfförmig abgeplattete Papillen. Die Marksubstanz durchweg auf eine ganz schwache Schicht reducirt, Rindensubstanz verschmälert. Ausser den durch Erweiterung der Kelche entstandenen Höhlen finden sich von diesen getrennte Hohlräume mit ulcerirter, zum Theil von einer goldgelben Granulationsschicht ausgekleideter Wand, welche sich meistens auf die noch vorhandene Marksubstanz beschränken, an einer Stelle indessen auf die Rindenschicht hinübergreifen. Nur eine dieser Cavernen hat eine Communication mit einem Kelche. An verschiedenen Stellen der Rinden- und Marksubstanz sieht man weissgelbe Knötchen, die in jener rund, in dieser länglich gestaltet sind und mit ihrer grossen Achse in der Richtung der Harnkanäle liegen. Ihnen entsprechend findet man an einzelnen Stellen der Oberfläche Prominenzen. Diese Herde erweisen sich sämmtlich als Entzündungsherde. Tuberkeln fehlen.

Verlauf. Ungestörte Heilung der Nephrectomie. Urin bleibt dauernd trübe. Patient klagt über schmerzhafte Empfindungen, welche längs des linken Ureters nach dem Hoden ziehen. Schmerz im linken Ureter und linken Hoden nimmt an Intensität zu. 9. 6. Wunde ist bis auf einen kleinen Granulationsstreifen verheilt. Patient steht auf. Im Gehen nimmt der Hodenschmerz zu. Dazu gesellen sich nach einer Rectaluntersuchung anfallsweise auftretende Mastdarmtenesmen. Urin ist sauer, sehr trübe, enthält ca. 1 pro Mille Eiweiss. Im eitrigen Bodensatz finden sich Leukocyten, Schatten und kleine Blutgerinnsel. Bei Untersuchung per rectum fühlt man jetzt das untere Ende eines sehr grossen Steines im Bereiche des der seitlichen Beckenwand anliegenden Ureterabschnittes.

Ureterectomie. 23. 6. Der Bauchdeckenschnitt beginnt 2 Querfinger breit oberhalb des Annulus inguinalis externus, verläuft querfingerbreit über und parallel dem Ligamentum Pouparti bis auf 2 cm Entfernung von der Spina anterior und endet dicht oberhalb dieser. Nach Freilegung des properitonealen Raumes wird das Peritoneum mit Leichtigkeit medianwärts und nach oben hin abgestreift, alsbald wird der mit steiniger Masse ausgegossene, mehr als daumenstarke Ureter am verschobenen

Peritoneum adhärent gefühlt. Da das Ende der Concretion weder nach oben noch nach unten hin zu erreichen ist, so wird beschlossen, den Ureter zu exstirpiren. Zu dem Zwecke wird der Schnitt nach oben bis in die alte Nephrectomienarbe verlängert. Dort wird das in Granulationen und Narbengewebe eingebettete obere Ende des Ureters freigelegt und aus seinen Verbindungen ausgelöst, wobei aus seinem Lumen ein guter Theelöffel Eiter hervorquillt. Die Sondirung ergiebt, dass der Stein $1^1/_2$ cm unterhalb der Durchtrennungsstelle beginnt. Nach Spaltung der starken, schwartigen, adipösen Umhüllung des Ureters, wird seine stumpfe Auslösung verhältnissmässig leicht bewerkstelligt. Es gelingt ohne Schwierigkeit, unter gleichmässigem Zuge an dem oberen Ende bis an die Blasenwand zu gelangen und 2 cm über ihr dicht an dem vesicalen Ende des Steins den Ureter mit Catgut zu unterbinden und mit Thermocauter zu durchtrennen. Nach Ausschabung der noch in der Nierenexstirpationswunde vorhandenen Granulationen wird eine Mikulicz'sche Tamponade auf den vesicalen Ureterstumpf, in das renale Ende des Schnitts ein Gazestreifen geführt, dazwischen die Bauchdecken vernäht.

Resultat. Heilung p. pr. int. Verschwinden aller Beschwerden. Vollkommene Gesundheit bis jetzt konstatirt.

Constitution des Steins. Der Längsmesser des gurkenförmigen Steins betrug 17 cm, der Umfang des den Stein dicht umschliessenden Ureter 9 cm S. Textabbildung Fig. 8. Phosphate und Carbonate des Calciums und Magnesiums, zum Theil Ammonium, geringe Spur Cystin.

Fig. 8.

Ureterstein von Ureterwand umkleidet.
Natürliche Grösse.

Fall 188.68. Pyonephrosis sinistra. Stein in der Pars juxtavesicalis des Ureters. Empyem des Harnleiters. Nephrectomie. 4 Wochen später totale Ureterectomie. Heilung.

Herr R., 39 Jahr, zufgenommen 3. 2. 98, entlassen.

Seit 2 Jahren anfallsweise auftretende, krampfartige Schmerzen in der linken Seite, anfänglich jeden 2.—3. Tag, später jede 2.—3. Woche, verbunden mit Uebelkeit, Erbrechen, kaltem Schweiss und Schwindel. Harnlassen am Ende der Miction schmerzhaft. Mictionshäufigkeit für gewöhnlich normal, im Anfalle vermehrt. Hämaturie nie bemerkt, dagegen oft eitriger Urin. Rechte Niere gesenkt, ganz zu umgreifen, nicht vergrössert, nicht empfindlich. Die linke Flanke prominirt und ist gespannt. Bei Palpation in Seitenlage fühlt man einen Tumor unter dem Rippenbogen hervortauchen, der sich nach vorn bis zur Mamillarlinie, nach unten bis zur Spina-Nabellinie erstreckt, etwas verschiebbar, wenig druckempfindlich ist und scheinbar fluctuirt. Geht man vom oberen Umfange des linken Prostatalappens in der Richtung nach aussen und hinten, so fühlt man eine der Seitenwand des kleinen Beckens unmittelbar anliegende ungefähr pflaumengrosse Resistenz, welche sich im Laufe der Untersuchung etwas weiter nach oben verschiebt, so dass sie nur unvollständig abgetastet werden kann. Bimanuell ist der Körper nicht zu fühlen. Es handelt sich zweifellos um ein Concrement, an der Stelle, wo der Ureter aus dem absteigenden Richtung in seinen letzten, horizontal über dem Beckenboden verlaufenden Abschnitt übergeht. Urin sauer, stark eiweiss- und indicanhaltig, enthält

zahlreiche Eiterkörper, keine Cylinder, keine rothen Blutkörper. Cystoskopisch sieht man Eiterentleerung aus der linken Ureteröffnung. Ueber der Papille eine tief eingezogene Furche. Rechte Ureteröffnung normal.

Nephrectomie 7. 2 98 mit lumboabdominalem Querschnitt. Feste Verwachsung der Fettkapsel mit der Niere, so dass beim Versuch der stumpfen Ablösung die Nierensubstanz an der Convexität platzt und eine grosse Menge übelriechenden Eiters entleert. Die sackartig verdünnte Niere wird exstirpirt. Tamponade.

12. 2. 98. Heftiger Anfall von Kolik im linken Ureter unter Temperatursteigerung bis 39,8. Der Urin enthält sehr reichlich Eiweiss, Leukocyten und rothe Blutkörperchen. Der Stein im linken Ureter wird per rectum deutlich gefühlt. Die Nierenwunde heilt gut durch Granulation unter auffallend reichlicher Absonderung eines übelriechenden Eiters, welcher aus dem Ureterstumpf kommt.

2. 3. 98. Ureterectomie. Schnitt vom äussern Rand des linken M. rectus 2 Querfinger breit über und parallel dem Ligamentum Poupartii bis zu einem 2 Querfinger breit median von der Spina anterior gelegenen Punkte, und von da aufwärts bis zu der granulirenden Nephrectomiewunde. Der an dem abgeschobenen Peritoneum haftende Ureter ist in einen enorm dicken Cylinder von Umfang und Aussehen eines mässig gefüllten Rectums umgewandelt und lässt sich ziemlich leicht stumpf von seiner Umgebung isoliren. Bei Druck entleert sich aus seinem renalen Ende eine reichliche Quantität stinkenden Eiters; verfolgt man ihn vesikalwärts fühlt man dicht vor der Blase ein pflaumengrosses Concrement. An dieser Stelle befindet sich eine sehr feste fibroadipöe Verlöthung des Harnleiters mit der Umgebung, infolge deren seine Wand beim Versuche der Isolirung einreisst. Jetzt wird er dicht an der Blase unterhalb des Steins doppelt abgebunden, durchtrennt und die obere Ligatur lang gelassen. Während an dieser ein permanenter leichter Zug nach oben ausgeübt wird, schreitet die Isolirung renalwärts weiter bis die Auslösung vollendet ist. Auf diese Weise wurde eine Verunreinigung des retroperitonealen Raums durch den aus dem renalen Ende ausfliessenden jauchigen Eiter verhindert. Ein Jodoformgazestreifen wird auf das versenkte vesikale Ureterende, einer in die frühere Nephrectomiewunde geführt, dazwischen die Bauchdecken vernäht.

Der exstirpirte Ureter ist 22 cm lang. Trotzdem er sich nach Ausfluss vielen Eiters stark contrahirt hat, stellt er noch immer einen Schlauch von mehr als 3 cm Durchmesser dar. Die Wand ist durch Periureteritis erheblich verdickt, die normalen Schleimhautfalten völlig verstrichen.

Verlauf. Heilung p. pr. int.

Constitution des Steins. Schwammige, höckrige Masse von 12,2 g Gewicht, Calciumphosphat, mit sehr geringen Mengen des entsprechenden Carbonats und harnsaurer Salze.

g) Nephrectomie mit gleichzeitiger totaler Ureterexstirpation.

Fall 189.69. Pyonephrosis calculosa renis sinistri. Perinephritis apostematosa. Calculosis ureteris sinistri. Nephrectomia et Ureterectomia totalis. Heilung.

Frl. B., 27 Jahre. Aufgenommen 15. 5. 98, geheilt entlassen 30. 8. 98.

Vor 2 Jahren traten plötzlich krampfartige Schmerzen in der linken Nierengegend auf, welche in die Scham ausstrahlten und 24 Stunden dauerten. Fieber und Erbrechen fehlten. Am Morgen nach dem Anfall gingen zwei linsengrosse Steine ab. Nach 1 Jahr folgte ein 8tägiger Anfall, einen Monat später ein dritter. Dabei bestand Erbrechen und Fieber bis 40°. Der Harn wurde zeitweise blutig; schliesslich wurden zwei bohnengrosse Steine entleert. Von nun an litt Pat. beständig an Schmerzen, sodass sie seit den letzen 5 Monaten fast stets im Bette liegen musste. Zeitweise waren Fieberbewegungen vorhanden. Urinentleerung erfolgte bei Tag 2—3 Mal, bei Nacht gar nicht.

Status. Auffallend blasses, kräftig gebautes Mädhhen. Spitzenstoss im 4 Intercostalraum, 2 Querfinger breit innerhalb der Mamillarlinie, woselbst ein systolisches und ein lang gezogenes rauhes präsystolisches Geräusch zu hören ist. Herzdämpfung nach rechts über den Sternalrand verbreitert. Patientin liegt mit gebeugtem linken Oberschenkel, den sie wegen Schmerzen nicht strecken kann. In rechter Seitenlage fühlt man den unteren Rand der linken Niere 2 Querfinger breit unter der Spitze der 10. Rippe, sehr schmerzhaft bei Berührung von vorn wie von hinten, im

Diameter anteroposterior verdickt. Der Ureter ist in seinem ganzen Verlaufe sehr druckempfindlich. Die rechte Niere nicht palpirbar.

Vaginaluntersuchung. Normales Verhalten des Uterus. Ungefähr 1 cm von seinem linken Seitenrande entfernt fühlt man im linken Scheidengewölbe eine bis an die Beckenwand reichende unebene Steinhärte, über welche der Finger nicht hinausgelangt. Bei bimanueller Untersuchung wird dem Stein die Bewegung der auf den Bauchdecken liegenden Hand mitgetheilt, ohne dass diese den Stein zu fühlen vermag. Im Liegen wird der linke Oberschenkel stets adducirt und flectirt gehalten, beim Stehen stützt sich Patientin nur auf das rechte Bein, während der linke Oberschenkel in einem Winkel von 150° flectirt, etwas nach innen rotirt und adducirt ist und der Fuss nur mit den Zehen den Erdboden berührt. Aufgefordert, mit der linken Sohle aufzutreten, vermag sie es nur unter starker Vorwärtsbeugung des Rumpfes. Der Harn ist sauer, strohfarben, gleichmässig trüb, mit geringem weisslichen Bodensatz, minimalem Eiweissgehalt. 10 Mictionen am Tage, 1 bei Nacht. Die Harnentleerung erfolgt am besten in Rückenlage bei flectirtem Beine. Bei cystoskopischer Untersuchung findet sich keine Anomalie.

20. 5. Einzeitige Nephrectomie und Ureterectomie. Lagerung auf der rechten Seite ohne Rolle bei erhöhtem Fussende des Tisches. Der Schnitt beginnt in der Mittellinie, 2 Querfinger breit oberhalb der Symphyse, zieht parallel dem Ligamentum Pouparti bis nahe zum oberen Darmbeinstachel. Nach Freilegung des Retroperitonealraums, wird das Bauchfell nach oben verschoben. Erst nach Durchtrennung des Ligamentum uteri rotundum gelingt es unter gleichzeitiger Empordrängung des Scheidengewölbes in sehr grosser, gerade für die Zeigefingerspitze erreichbarer Tiefe die Stelle der Steineinklemmung zu fühlen, und von diesem Punkte ausgehend den daumendicken fluctuirenden Ureter ca. 11 cm weit nach aufwärts zu verfolgen. Das Operationsterrain vertieft sich trichterförmig und ist nur mit Hllfe breiter spiegelnder Platten dem Auge zugänglich zu machen. Nach provisorischer Tamponade dieses Operationsgebiets wird zur Freilegung der Niere in gewöhnlicher Lagerung übergangen. Dabei zeigen sich die tieferen Lagen der Bauchdecken schwartig verschmolzen. Nach Trennung der Fascie im hintersten Abschnitt des queren lumboabdominalen Bauchdeckenschnitts quillt Eiter aus dem perirenalen Raum. Der nachfühlende Finger eröffnet bei gelindem Druck gegen die verdünnte Nierenoberfläche sofort einen Nierenkelch und dringt alsbald in die übrigen Hohlräume ein, wobei sich grosse Mengen geruchlosen Eiters entleeren. Von der Innenwand des Nierenbeckens fühlt man sowohl die napfförmigen Gruben der Kelche als auch das auf Fingerstärke erweiterte Ostium uretericum. Der am Abgange freigelegte Ureter ist auf Daumendicke erweitert und mit fühlbaren Concretionen erfüllt.

Auf Grund aller dieser irreparablen Veränderungen wird die Exstirpation der Niere mitsammt dem Ureter beschlossen. Die Nephrectomie ist ausserordentlich schwierig, da in dem schwieligen Gewebe nirgend eine Grenze zwischen Niere und Umgebung zu erkennen, und eine subkapsuläre Excochleation nicht möglich ist, weil Nierensubstanz und Hüllen ein untrennbares Ganzes bilden. Bei diesen Versuchen wird das Peritoneum neben dem Ureter eingerissen, so dass der Dickdarm in dem Spalt erscheint. Der Riss wird nach provisorischer Tamponade mit Seidennähten geschlossen. Die Niere kann erst mobilisirt werden, nachdem der Ureter an seinem Ursprung zwischen 2 Ligaturen getrennt ist. Da die Stielgefässe in den schwieligen Verwachsungen nicht zu erkennen sind, wird auf sie bei der theils stumpfen, theils scharfen Exstirpation keine Rücksicht genommen. Nach Entfernung der Niere folgt nur eine geringe Blutung aus den centralen Enden der durchschnittenen Gefässe, welche durch Unterbindung leicht beherrscht wird. Nun sieht man in der vorderen Wand der Wundhöhle die vom Bauchfell unbedeckte Hinterfläche der Flexura coli sinistra mit gelben, verfetteten Granulationen besetzt. Schliesslich wird der Ureter in ganzer Länge ausgelöst, dicht oberhalb der Blase unterbunden mit dem Thermokauter durchtrennt. Tiefgreifende Bauchdeckennähte werden angelegt, aber nicht geschürzt, der gesammte retroperitoneale Raum tamponirt. Nach Entfernung der Tampons am 3. Tage werden die Bauchnähte soweit geknüpft, dass die Nierenexstirpationswunde offen bleibt.

Verlauf. Nachdem die Heilung bis auf einen einige Centimeter langen, einige Millimeter breiten Granulationsstreifen im hinteren Winkel der Nierenexstirpationswunde vorgeschritten war, zeigte sich daselbst am 23. 6. eine haselnussgrosse Menge Kothes, welche aus einer in die Tiefe führenden einen Fistelöffnung hervorquoll. Dort findet sich in jedem Verbande geringfügiger Kothaustritt,

der unzweifelhaft von einem Zerfall der die hintere Wand der Flexura coli durchwachsenden perinephritischen Granulationen herrührte. Unter Bädern schliesst sich die Kothfistel.

Präparat. Die Niere stellt einen Sack mit dicker Wand dar, in welcher sich napfförmige Vertiefungen an Stelle der abgeplatteten Kelche befinden. Die den perinephritischen Abscess begrenzende hintere Wand der Niere ist in etwa thalergrosser Ausdehnung von verfetteten Granulationen bedeckt. Von Nierenparenchym ist nichts mehr zu erkennen, ebenso wenig eine Grenze zwischen der Sackwand und den perinephritischen Schwarten. Der Ureter selbst daumenstark, sein Lumen erheblich erweitert, seine Wand sehr verdickt. Er enthält reichliche nicht übelriechende Eitermengen und zahlreiche schwarzgefärbte Concremente, deren grösstes das Volumen einer Kirsche erreicht und fest am vesikalen Ende eingekeilt ist. Die Concremente bilden eine knetbare schwarze Masse, welche aus körnig zerfallenen Blutkörpern hervorgegangen und mit Salzen inkrustirt ist. Die Salze bestehen aus Calciumcarbonat, Calciumphosphat und Harnsäure.

C. Verfahren bei Anuria calculosa.

Während es bei einseitigen Uretersteinen mit ungestörter Function der 2. Niere discutabel sein kann, ob man berechtigt ist, sich auf die Ureterolithotomie zu beschränken, ohne die Niere zu eröffnen, halte ich es bei der Anuria calculosa geradezu für ein Axiom, dass man in jedem Falle mit der Eröffnung der Niere zu beginnen habe.

Obwohl diese Vorschrift ausführlicher im Capitel XII begründet werden wird, will ich hier vor der Mittheilung der Beobachtungen die Gründe unseres Verhaltens in einigen kurzen Sätzen zusammenfassen.

1. Mit der Nephrotomie ist der Indicatio vitalis genügt. Die Entfernung der verstopfenden Steine kann bei gefahrdrohendem Zustande des Kranken auf einen zweiten Operationsact verschoben werden.
2. Der Versuch, das Hinderniss im Ureter direct mit Umgehung der Nephrotomie anzugreifen, ist wegen der Zweifelhaftigkeit des Erfolges unstatthaft, während alles darauf ankommt mit Sicherheit einen sofortigen Abfluss aus der Niere zu erreichen.

Die Unsicherheit der Ureterotomie liegt

a) in der Schwierigkeit den Sitz des Steines ohne Freilegung der Niere zu erkennen

α) Der vermeintliche Nachweis eines Uretersteines durch die cystoskopische Harnleitersondirung basirt nur auf dem Hindernisse, das die Sonde beim Vordringen findet. Dieses Hinderniss kann aber durch viele andere pathologische Zustände des Ureters hervorgebracht werden, wie Schlängelung und Windung des Rohrs, Schwellung und Falten der Schleimhaut, Stricturen, Ulcerationen etc.

β) Auch bei freiem Vordringen der Harnleitersonde durch die ganze Länge des Ureters kann eine Occlusion nicht ausgeschlossen werden. Denn wenn der Stein im Ostium pelvicum des Ureters liegt, findet die Sonde keinen Widerstand; ob sie aber frei im Nierenbecken liegt, könnten wir nur durch Abfliessen von Urin in continuirlichem Strome erkennen. Da aber bei totaler Anurie dieses Zeichen fehlt, kann der Harnleiterkatheterismus nicht erweisen, ob die Niere durch Stein verschlossen, oder aus anderen als mechanischen Gründen functionslos ist.

b) auch aus dem sicheren Nachweis eines Uretersteines geht nicht hervor, dass in ihm die zuletzt wirkende Ursache der Anurie zu suchen sei.

α) Bei Fühlbarkeit eines Concrements von Mastdarm oder Vagina aus, kann der den Abfluss hemmende Stein an einer ganz anderen Stelle derselben Seite liegen.

β) Ein gefühlter Stein braucht nicht der Seite der letzten Occlusion anzugehören, gegen welche unser Eingriff sich richten soll; er kann vielmehr seit langem dort liegen und bereits zu einer irreparablen Zerstörung der abgesperrten Niere geführt haben, ehe durch frische Verstopfung der anderen Seite die Anurie eintrat.

Allen diesen Täuschungsmöglichkeiten ist nur durch Freilegung derjenigen Niere zu begegnen, für deren frische, unmittelbar zur Anurie führende Steinverstopfung die Combination aller anamnestischen und objectiven Daten die grösseste Wahrscheinlichkeit giebt. Im Falle des Irrthums hat man die andere Niere anzugreifen.

Uebersicht der Operationen bei calculöser Anurie.

Wir haben 5 mal Gelegenheit gehabt, wegen calculöser Anurie zu operiren, 3 mal mit Erfolg, 2 mal mit tödtlichem Ausgange. Der verstopfende Stein lag einmal in der Einmündung des Ureters in das Nierenbecken, einmal 5 cm tiefer, einmal dicht unterhalb der Kreuzungsstelle des Harnleiters mit der Linea arcuata pelvis, einmal dicht vor dem Eintritt in die Blasenwand. In einem 5. Falle handelte es sich um einen zweifachen Verschluss, in dem ein Stein im Ostium pelvicum des Ureters, ein anderer 10 cm tiefer steckte. Als Ursache der totalen Anurie bei einseitiger Steinverstopfung fand sich in 2 Fällen gänzliche Verödung der 2. Niere; in zwei andern reflectorische Functionseinstellung der nicht occludirten Niere, bewiesen durch sofortige Wiederaufnahme ihrer Thätigkeit nach Entfernung des Hindernisses der entgegengesetzten Seite; in einem letzten Falle sind wir über die Leistungsfähigkeit der 2. gleichfalls calculösen Niere im Unklaren geblieben. In den beiden sicheren Beobachtungen von reflectorischer Anurie bestand einmal eine sowohl durch gesonderte Urinauffangung als durch Section erkannte schwere Erkrankung der nicht occludirten Niere; in dem 2. Falle ist über deren Beschaffenheit nur so viel durch die cystoskopische Untersuchung festzustellen gewesen, dass sie alsbald nach Operation an der anderen wieder anfing klaren Urin abzusondern. Unter diesen 5 Kranken befanden sich 4 zur Zeit der Operation im Zustande urämischer Intoxikation, von denen 3 = 75 % gerettet wurden. In einem der geheilten Fälle war die Operation während des einem Krampfanfalle folgenden Comas ohne Narkose ausgeführt worden. Ein besonders merkwürdiges Krankheitsbild von häufig recidivirender Anurie, theils mit, theils ohne urämische Erscheinungen bot eine Patientin (Fall **192**.72), deren Ostium pelvicum durch einen herzförmigen, kegelventilartig wirkenden Stein verlegt war. Hier gelang es, bis auf den letzten Anfall jedesmal durch ausgiebige Palpation der Niere die Anurie zu beseitigen, ein Erfolg, der nur durch eine jedesmalige Verschiebung des Steines erklärt werden kann. Doppelseitigkeit der Erkrankung bestand in 4 Fällen sicher; in einem 5. Falle liess sich über die Beschaffenheit der 2. Niere nichtsfeststellen, da Pat. geheilt und die Urine nicht gesondert aufgefangen wurden.

Die Dauer der Anurie betrug bei den Geheilten 4, 5 und 6 Tage, bei den Gestorbenen 6 und 8 Tage. Die operativen Eingriffe betrafen viermal eine, einmal beide Nieren. In dem letztgenannten Falle war zuerst die falsche Seite freigelegt worden, an welcher man auf eine alte, dünnwandige für die Function schon lange nicht mehr in Betracht kommende Hydronephrose stiess; Tags darauf fand man auf der anderen Seite die zuletzt occludirte Niere. Die operativen Eingriffe bestanden einmal in der Nephrolithotomie, einmal in Verschiebung eines Uretersteines in das Nierenbecken und Extraction durch Pyelolithotomie, einmal in gleichzeitiger Nephrolithotomie und Ureterolithotomie, einmal in Verschiebung des Uretersteines in das Nierenbecken, aus dem er durch eine unabsichtliche Risswunde extrahirt wurde; in dem Falle von beiderseitiger Operation beschränkten sich die Eingriffe auf Incision der Nieren, ohne das Abflusshinderniss aufzusuchen. In allen Fällen war mit dem Einsetzen der Anurie die Kolik geschwunden, um nicht wiederzukehren. In 4 Fällen konnte eine Vergrösserung der occludirten Niere erkannt werden; in einem Falle aber entsprach der gefühlte Tumor einer alten, durch frühere Occlusion entstandenen Hydronephrose, während auf der Seite des frischen zur Anurie führenden Ureterverschlusses keine Anschwellung der Niere palpabel war. — Druckempfindlichkeit der abgesperrten Niere war nur zweimal vorhanden, dreimal fehlte sie. In einem Falle bestand ausgesprochener contralateraler Druckschmerz bei Unempfindlichkeit auf der Seite der frischen Verstopfung.

Protocolle der Operationen bei calculöser Anurie.

a) Pyelotomien mit Uretersteinverschiebung.

Fall **190.70.** Calculosis renis utriusque. 6tägige Anurie durch Steinverstopfung des linken Ureters. Verschiebung des Steines in das Nierenbecken; Pyelotomie. Steinextraction. Tod 9 Tage p. op. an Urämie.

Justus L., 48 Jahr. Aufgenommen 21. 11. 86, † 1. 12. 86. (Privatklinik).

Hat wiederholt an Gichtanfällen und rechtsseitigen Nierenkoliken mit Abgang von Steinen gelitten. Am 15. November linksseitiger Nierenkolikanfall, am 16. zwangen ihn die Schmerzen das Bett zu hüten. Seit dem Mittag dieses Tages ist kein Urin mehr entleert worden. Ausserordentlich fettleibiger Mann, mit häufiger, etwas dyspnoischer Athmung und feuchter, urinös riechender Haut. Starke Vergrösserung des Herzens nach links, Insufficienz der Aortenklappen. Trotz des enorm gespannten Fettbauches konnte man links zwischen Rippenbogen und Darmbeinkamm eine grössere Resistenz und Druckempfindlichkeit wahrnehmen als rechts. Ausgesprochener Druckschmerz bestand an der Kreuzungsstelle des linken Ureters mit der Linea arcuata. Es fehlte völlig das Bedürfniss zum Uriniren, sowie jede spontane Schmerzempfindung. Am 21. erscheint das Gesicht gedunsen bläulich, die Venen des Kopfes und Halses überfüllt, die Conjuctiva injicirt. Athmung mühsam, von lautem, hörbarem Pfeifen begleitet. Wachsen der Spannung in den Radialarterien. An Fussrücken und Knöcheln etwas Oedeme.

Operation 24. 11., Mittags. Simon'scher Längsschnitt, von dessen Mitte ein Querschnitt nach dem Nabel läuft. Freilegung der Capsula adiposa, welche von erstaunlicher Mächtigkeit ist. Bei ihrer Incision sintert wie aus einem Schwamme eine erhebliche Quantität einer hellen, urinös riechenden Flüssigkeit. Die Niere dunkelkirschblau, in allen Dimensionen ausserordentlich vergrössert, zeigt einen Längsmesser von ca. 18 cm. Sie schwillt deutlich pulsirend wie ein Aneurysma bei jeder Herzsystole an. In dem kaum erweiterten Nierenbecken ein Stein fühlbar. Eine kleine Längsincision an der Hinterseite des Nierenbeckens lässt einen Theelöffel voll Urin ausfliessen und einen herzförmigen Stein entbinden, der mit seiner Spitze in den Anfangstheil des Ureters gepresst war, Bei Sondirung des Harnleiters stösst man 10 cm unterhalb seines Abgangs auf einen fest eingekeilten zweiten Stein. Nun wird der Ureter durch Anziehen der Niere mit einer Hand angespannt, während Zeige- und Mittelfinger der anderen unter stumpfem Abschieben des periureteralen Gewebes hinab-

gleiten. So gelangt man bis unter die Occlusionsstelle, die sich als leichte Verdickung des Rohres markirt, und streicht den Stein in das Nierenbecken hinauf, von wo er sich leicht extrahiren lässt. Nach Einführung eines Drainrohrs in das Nierenbecken wird die Niere reponirt. Verschluss des Querschnitts, im übrigen Tamponade der Bauchwunde. 3 Stunden später werden 310 ccm fast klaren Urins mit mässigem Eiweissgehalt aus der Blase entleert. Gleichzeitig findet man den Verband und die Bettunterlage stark durchnässt. Bis zum nächsten Morgen waren bereits 2000 ccm Urin aus der Blase ausgeschieden neben einem so enormen Quantum aus der Wunde, dass Pat. in einer grossen Lache schwamm. Infolge dieser starken Ausscheidung wurde der der Wunde entströmende Urin durch einen den Verband durchbohrenden Schlauch in ein am Fussboden stehendes Gefäss geleitet. Die jetzt ermöglichte gesonderte Untersuchung des Wundurins und des Blasenurins ergab das Resultat, dass sich der Blasenurin constant in jeder Vergleichsprobe durch erheblich grösseren Farbstoffgehalt, bedeutenderen Eiweissreichthum und höheres specifisches Gewicht von dem Wundurin unterschied, wodurch der sichere Beweis geliefert war, dass beide Urine verschiedenen Nieren entstammten, somit auch die nicht operirte rechte Niere gleichzeitig mit der linken wieder angefangen hatte zu functioniren. Ungeachtet der enormen Harnflut, die am 23. schon 9000 ccm betrug, blieb ein leicht urämischer Zustand bestehen. Die Zunge hatte entschiedene Neigung zur Trockenheit. Hoher Grad von Schlafsucht war vorhanden. Die Unterschiede zwischen Blasenurin und Wundurin blieben auch fernerhin constant. Am 24. 11. zeigt der Blasenurin fleischwasserartige Trübung, reichliche Epithelcylinder, Nierenbeckenepithelien und Harnsäurecrystalle in Rosettenform. Gleichzeitig stellt sich häufiger Urindrang ein. Von nun an bis zum Ende der Beobachtung wechselte immer stärker werdender blutiger Blasenurin mit hellerem ab, während das wachsende Sediment reicher an Eiterkörpern wurde. Im Gegensatz zu dieser Beschaffenheit des Blasenurins zeigte der Wundurin niemals Spuren von Blut. Während bis zum 5. Tage post operationem der Wundverlauf durchaus befriedigend war, trat vom 6. Tage ab eine ungünstige Wendung ein, nachdem Pat. unter dem Einfluss von Erregungszuständen häufig das ableitende Rohr heraus- und den Verband abgerissen hatte. In Folge des hierdurch gestörten Abflusses trat eine Urindurchtränkung des perirenalen Gewebes auf, welche eine Trennung der schon vereinigten Wunde erforderlich machte und zur Nekrotisirung der Capsula propria der Niere führte. Gleichzeitig wurde auch der Wundurin zunehmend reicher an Eiweiss und Eiterzellen. Vom 9. Tage an nahm die Urinmenge ab, die urämischen Erscheinungen steigerten sich bis zur Benommenheit, es entwickelten sich Delirien und Coma, bis unter stetigem Ansteigen der Temperatur am 9. Tage post operationen der Tod eintrat.

Autopsie. Rechte (nicht operirte) Niere fest mit der sehr starken Fettkapsel verwachsen. Durch die unverletzte Albuginea hindurch kann man 2 Steine dicht unter der Oberfläche fühlen. Diese ist von gelber Farbe, durchsprenkelt mit vielen kleinen Hämorrhagien. Nierenbecken wie die Kelche erweitert, mit blutiger Flüssigkeit erfüllt. In 2 von dem Becken durch einen engen Hals getrennten Kelchen stecken 4 Steine, 3 von Haselnuss-, einer von Erbsengrösse, während das Nierenbecken und der Ureter sich gänzlich frei von Concretionen, wie von Sugillationen erweisen. Die Papillen waren zum Theil abgestumpft, zum Theil verschwunden, die Corticalis auf eine kaum 1 cm breite Schicht verschmälert und vielfach mit kleinen frischen und alten Hämorrhagien durchsetzt. Die linke operirte Niere sehr vergrössert, sehr weich, von gelber Farbe, zeigt eine grosse geplatzte und viele kleinere Cysten der Rinde. Auf dem Durchschnitt ist die Cortialsubstanz weich, in der peripheren Zone vielfach eitrig infiltrirt, stellenweise zerfliessend, von gänzlich verwaschener Zeichnung. Die mikroskopische Untersuchung des Organs ergab Durchsetzung des der Kapsel unmittelbar anliegenden Rindenparenchyms mit netzartig angeordneten Zügen von Mikroorganismen und eine starke Infiltration des interstitiellen Bindegewebes mit Eiterkörpern, welche am dichtesten in der peripheren Zone der Niere auftreten und nach der Markgrenze zu immer spärlicher werden. Das Epithel der gewundenen Kanäle zeigte ausgedehnte Coagulationsnekrose.

Constitution des Steines. 2 flache, gelbliche, 1 voluminöserer grauer Stein, zusammen 2,32 g. Alle drei bestehen wesentlich aus Xanthin, daneben geringe Spuren von Phosphaten und Carbonaten.

Fall **191.71.** Calculose beider Nieren. 6tägige Oligurie bis Anurie. Operation im urämischen Coma. Verschiebung eines im Kleinbecken-

theil des rechten Harnleiters eingekeilten Steines bis in das Nierenbecken, Extraction. Heilung.

Frau K., 45 Jahr. Aufgenommen 19. 1. 96, entlassen 26. 3. 96. (Privatklinik).

Seit 1887 wiederholten sich häufig sehr heftige linksseitige Kolikanfälle, zum Theil mit Griesabgang. 95 trat der erste Kolikanfall rechts auf, der 3 Tage dauerte und mit Steinabgang endete. Es folgte einer 2tägigen Anurie eine Harnflut. Am 14. 1. 96 ging eine heftige rechtsseitige Kolik mit Anurie einher. In den nächsten Tagen werden höchstens 100ccm Harn pro die bis zum 19. 1. entleert.

Status. Sehr korpulente Frau ohne subjective Beschwerden, ausser öfterem Erbrechen, ohne Harndrang. Urin 100 ccm pro die, farbstoffarm, trübe mit geringem Eiweissgehalt, specifischem Gewicht von 1010, enthält rothe und weisse Blutkörperchen. Die rechte Niere ist erst am 18. als vergrössert zu fühlen. Am 19. wird der Puls unregelmässig. Unmittelbar vor Beginn der Operation erfolgt ein schwerer urämischer Anfall mit allgemeinen Krämpfen und Coma.

20. 1. 96. Operation im tiefen urämischen Coma ohne Narkose. Mit lumboabominalem Querschnitt wird die Niere freigelegt. Man stösst auf eine subcutane und perirenale Fettschicht. Die Capsula adiposa ist stark ödematös durchtränkt und fest mit der auf das Doppelte vergrösserten bläulichrothen, derben Niere verwachsen. Das Nierenbecken ist auf Pflaumengrösse erweitert, der Ureter auf stark Bleistiftdicke prall mit Flüssigkeit gefüllt, woraus hervorgeht, dass das Hinderniss weiter abwärts zu suchen ist. Nun wird der Bauchdeckenschnitt behufs Freilegung des Ureters bis nahe an den Darmbeinstachel verlängert, die Niere luxirt, auf den unteren Rippenrand gelagert und der Ureter mit dem Finger blasenwärts abgetastet, wobei ein Stein unterhalb der Linea innominata pelvis gefühlt wird. In diesem Augenblick platzt das prall gefüllte Nierenbecken und reisst zu $^3/_4$ seiner Circumferenz hart an der Niere ab. Darauf wird der Stein mit den Fingern nach oben bis in das Nierenbecken gestreift, von hier extrahirt und der unregelmässige Nierenbeckenriss wegen des drohenden Allgemeinzustandes ohne Präcision vernäht. Nach Reposition der Niere wird die ganze Wunde tamponirt.

Verlauf. Die urämischen Erscheinungen schwinden nach der Operation. Profuser Harnausfluss aus der Wunde besteht bis zum 20. Tage post operationem, von da an vermindert sich der Ausfluss. Vom 25. Tage ab passirt sämmtlicher Urin durch die Blase. Ausgedehnte Nekrose des vom Urin umspülten retroperitonealen Fettes mit Incrustation durch Phosphate.

Heilung mit Bauchhernie. Der Urin bleibt trübe, enthält Eiter und Blutkörper. Seitens des Harnapparates bestehen keinerlei Beschwerden mehr bei der Entlassung, und in dieser Richtung hat der Erfolg angehalten. Während der Reconvalescenz entsteht zunehmende Dilatation des linken Ventrikels mit erhöhter Pulsfrequenz. Erhebliche Besserung der Herzthätigkeit und Rückgang der Dilatation wird durch eine Kissinger Kur erzielt. Im Jahre 1899 starb Patientin an Insufficienz des Herzens, ohne dass je wieder Störungen seitens des Harnapparates aufgetreten waren.

b) Nephrolithotomie.

Fall **192.72**. Wiederholte Anurie in Folge von Verlegung des linken Ureterursprungs durch einen Nierenstein. Nephrolithotomie nach $4^1/_2$tägiger Anurie. Heilung.

Frau Z., 62 Jahre. Augenommen 15. 11. 92, entlassen 31. 1. 93. (Jüdisches Krankenhaus.)

Litt seit 7 Jahren an linksseitigen Nierenkoliken abwechselnd mit continurlichen Nierenschmerzen und häufigem Erbrechen unabhängig von den Anfällen. Allmählich nahm Zahl und Intensität der Koliken zu, so dass sie sich seit dem April dieses Jahres fast täglich einstellten. Seit derselben Zeit bestand gesteigerter Urindrang mit auffälliger Herabsetzung der Urinausscheidung, welche sich bisweilen bis zu 24stündiger Anurie steigerte. Am 8. October trat 4 Tage lang andauernde Anurie ein, mit fortwährendem Erbrechen, Benommenheit, Zuckungen im ganzen Körper. Zu dieser Zeit sistirten die Nierenschmerzen. Die Exploration mittelst Katheters zeigte, dass die Blase während dieser 4 Tage leer war. Am 12. October trat unmittelbar nach ausgiebiger Palpation der Niere Urinentleerung ein. Derselbe Erfolg stellt sich am 13., 14., 15. October jedesmal nach derselben Manipulation ein, während ohne dieselbe kein Urin ausgeschieden wurde. Vom 16. October an wurden wieder regelmässig 1—2 Liter pro die unter Besserung der Allgemein-

erscheinungen entleert. Am 11. November 2. Anfall totaler Anurie von 4tägiger Dauer, bis wieder nach einer Palpation der linken Niere sofort der Urinstrom frei wurde. Am 16. November 92 beim Eintritt in das Krankenhaus war Pat. wieder 24 Stunden lang ohne Urin.

Status. Die rechte, tiefstehende, ganz umgreifbare Niere ist ebenso unempfindlich gegen Palpation wie der rechte Ureter. Links löst Druck auf das palpable untere Drittel der Niere einen lebhaften Schmerz aus, der in den Ureter ausstrahlt. Noch intensiver ist der Druckschmerz an der Kreuzungsstelle des linken Ureters mit der Linea arcuata pelvis. Am 17. wurde der Urinstrom frei und erreichte unter stetigem Ansteigen am 19. eine 24stündige Menge von 4710 ccm. Vom 22.—24. folgt eine dreitägige Periode völliger Anurie, welche sofort wieder durch bimanuelle Palpation der linken Niere zu beheben ist. Doch schon am nächsten Tage, dem 26. November, Vormittags erneute Anurie, welche bis zu der am 30. ausgeführten Operation, also $4^1/_2$ Tage, andauerte. Der Puls wurde aussetzend und stieg unter Spannungszunahme von 88 auf 112 Schläge. Das Gesicht wurde zunehmend aufgedunsener mit starker Chemosis der Conjunctiven. Das Unterhautgewebe der abhängigen Partien der Flanken und Bauchwand wurde derb ödematös, ziehende Schmerzen in der linken Lumbalregion stellten sich ein. Schliesslich trat galliges Erbrechen auf, und an den Vorderarmen und den Fingern leichte Zuckungen.

30. 11. Nephrolitothomie mit lumboabdominalem Querschnitt. Aus dem sulzig infiltrirten Unterhautgewebe quellen reichliche Mengen Serum hervor. Das Kapselfett ist auffallend hart, und erreicht eine besonders grosse Mächtigkeit am Hilus. Die Niere ist etwa um ein Drittel ihres Volumens vergrössert. Im Hilus ist ein Stein zu tasten, der sich bis in das Ostium uretericum erstreckt. Durch $1^1/_2$ cm lange Längsincision in der Hinterwand des fast gar nicht erweiterten Beckens wird er leicht entbunden. Der Versuch, die Nierenbeckenwunde durch Lembert'sche Catgutnähte zu schliessen, gelingt nicht in ganzer Ausdehnung, da die dem Hilus zunächst gelegenen Suturen wegen der Brüchigkeit des ödematös durchtränkten Gewebes wiederholt beim Knüpfen ausreissen. Zur Schliessung des Defects wird daher das epipelvicale Fettgewebe durch Nähte über die Lücke gezogen. Dann wird die Capsula adiposa vernäht und die Bauchdeckenwunde bis auf den hinteren Winkel verschlossen, der für die Drainage offen bleibt. Sofort nach der Operation kommt die Urinsecretion in profuser Weise in Gang, sowohl auf natürlichem Wege wie durch das Drainrohr. Bereits vom 2. Tage an bleibt die Wunde trocken und 4283 g Urin werden durch die Blase entleert.

Heilung ohne Fistel unter Rückkehr der Harnmenge zur Norm nach 8 Tagen. Pat. dauernd bis (Ende 1899) geheilt geblieben.

Da durch cystoskopische Beobachtung nach der Operation festgestellt werden konnte, dass die rechte, nicht operirte Niere wieder normal secernirte, ist der Beweis für die reflectorische Natur ihrer Functionseinstellung erbracht.

Constitution des Steins. Homogener Stein, 3,45 g Gewicht, von Gestalt eines abgestumpften Kegels mit 4 kleinen abgerundeten Zacken an der Basis als Fortsetzungen in die Kelche. Er besteht aus Harnsäure mit Spuren von Calciumcarbonat.

c) Linksseitige Nephrotomie. Rechtsseitige Pyelotomie.

Fall 193.73. 8tägige Anurie durch Steinverstopfung des rechten Ureters, Umwandlung der linken Niere in einen hydronephrotischen Sack. Nephrotomie rechts. Pyelotomie links. Tod an Urämie.

Herr Simon J., 64 Jahre. Aufgenommen 30. 8. 93, entlassen 2. 9. 93. (Privatklinik.)

Mutter litt an Gicht und Nierenkoliken, ein Bruder an Harngries und Herzaffection, ein anderer ist Diabetiker. Seit seinem 20. Jahre hat er mit Nierenkoliken zu kämpfen, häufig verbunden mit Hämaturie und Steinabgang. In den anfallsfreien Zeiten wurde der Urin mit der Zeit trübe mit schleimig-eitrigem Satz. Die Koliken waren überwiegend häufig linksseitig, sehr selten und viel schwächer rechts. Während den linksseitigen Koliken ungemein häufig Steinabgang folgte, trat solcher nur ein einziges Mal nach einer rechtsseitigen ein. Am 21. 8. 93 begann während einer Karlsbader Cur nach 2tägiger Hämaturie eine ungemein heftige Kolik auf der rechten Seite von 2tägiger Dauer, wobei die Urinmenge vermindert, der Urin trübe und weniger blutig war als vorher. Erst nach völligem Aufhören der Schmerzen und Wiederkehr relativen Wohlbefindens stellte sich eine mässig starke linksseitige Kolik ein, von welcher der Beginn einer fast völligen Anurie datirte, ver-

bunden mit dauernder Uebelkeit, häufigem Erbrechen und Reiz zum Würgen. Steigende Spannung der Arterien stellte sich ein, urinöser Geruch des Athems; das Urinbedürfniss schwand vollkommen.

Am 3. 8. sah ich Pat. in Karlsbad. Die durch starke Auftreibung des Leibes sehr erschwerte Palpation ergab mit Sicherheit eine Vergrösserung der linken Niere, welche mit dem vorderen Ende die Mamillarlinie erreichte, mit der unteren Grenze 3 Querfinger breit den Rippenrand überragte. Druck auf die linke Niere von vorn her war entschieden schmerzhaft, während die rechte weder tastbar noch empfindlich war. Druck auf die Kreuzungsstelle der Harnleiter mit der Linea arcuata des Beckens war ebenso schmerzlos wie Palpation der Ureteren vom Mastdarm aus. Nach Ueberführung des Pat. nach Berlin, legte ich am 31. 8. zunächst die linke Niere frei und fand sie in eine grosse, ganz dünnwandige Hydronephrose verwandelt, deren Incision einen Liter fleischwasserfarbener Flüssigkeit und 2 kürbiskerngrosse Steine zu Tage förderte. Dass dieser Sack im Falle der Verstopfung der rechten Niere keine grosse Bedeutung für die Oeconomie haben konnte, war ohne Weiteres klar. Da aber der Zustand des Patienten nicht eine zweite Operation in derselben Sitzung gestattete, nahm ich die Freilegung der rechten Niere erst am nächsten Morgen vor, wobei sie um das Doppelte vergrössert und von düsterrother Farbe gefunden wurde. Das Nierenbecken war wenig erweitert, dagegen der Ureter bis zur Dicke eines sehr starken Bleistiftes mit Flüssigkeit prall gefüllt. Die Dilatation erstreckte sich, soweit der Ureter von der Wunde aus abgetastet werden konnte. Danach bestand unzweifelhaft eine Steinverstopfung tief unten im Ureter. Ich begnügte mich mit der Incision der Hinterwand des Nierenbeckens, wonach sich unter starkem Druck eine rückläufige Flüssigkeitsmenge aus dem Harnleiter entleerte, bei dessen retrograder Sondirung ein Hinderniss 20 cm unterhalb seines Abganges gefunden wurde. Ich beschloss im Falle der Erholung, den Stein in einer späteren Sitzung aus dem Ureter zu entfernen. Inzwischen trat am 9. 2. der Tod durch Urämie ein.

Section. An der linken Niere war das Nierenbecken in einen grossen Sack verwandelt, dem der sehr in die Länge gezogene Rest von Nierensubstanz kappenförmig aufsass. Diese war 13 cm lang, von kleinkörniger Oberfläche und äusserst verdünnt infolge enormer hydronephrotischer Erweiterung der Kelche, so dass das Parenchym an der stärksten Stelle nur wenige Millimeter dick war. Die rechte Niere sehr vergrössert, 15 cm lang, 8 breit, 5 hoch. Das Nierenbecken nur wenig dilatirt. 12 cm unterhalb des Abganges sitzt im Ureter ein kleiner, loser Stein und 20 cm vom Hilus entfernt, findet sich die eigentliche Steinverstopfung in Gestalt zweier Concremente, deren ersteres rund und beweglich, das zweite, von Kaffeebohnengrösse und Form, ganz unbeweglich eingekeilt ist. Die Stelle der Verstopfung lag 3 cm oberhalb der Blasenmündung des Ureters. An der durchschnittenen Niere setzt sich die Rinde scharf gegen die Marksubstanz ab, quillt über das Niveau der Schnittfläche hervor, ist opak gelblich mit stark überfüllten Glomerulis, die Papillen stellenweis abgeplattet. Die Mucosa des Nierenbeckens zeigt eitrige, hämorrhagische, fibrinöse Belege, Ecchymosen und einige staubförmige Harnsäurekörnchen, in den Kelchen alte, mit kleinsten Harnsäurekörnchen bedeckte rostfarbene Coagula.

Constitution der Steine. Gewicht 0,57 g, innen gleichmässig grau, aussen bräunlich, bestehen lediglich aus Uraten und Xanthin neben wenig freier Harnsäure.

d) Nephrolithotomie und Ureterolithotomie.

Fall 194.74. 5tägige Anurie. Steinverstopfung des rechten Ureters. Fehlende oder gänzlich functionslose linke Niere, Nephrolithotomie und Ureterolithotomie im urämischen Zustand. Heilung.

Herr H., 52 Jahr. Aufgenommen 23. 1. 96, entlassen 4. 4. 96. (Jüdisches Krankenhaus).

Hatte vor 3 Monaten zum ersten Male Schmerzen in der rechten Seite, vor 6 Tagen zum zweiten Male, bis in den Hoden ausstrahlend. Seit 5 Tagen besteht vollkommene Anurie.

Status. Blasser, fetter Mann mit Chemose der Conjuctiven, geringer Benommenheit des Sensoriums, starker Dyspnoe und Singultus, kaltem Schweiss, trockener Zunge, clonischen Zuckungen im linken Arm. Das Abdomen stark aufgetrieben und hart gespannt. In der rechten Nierengegend ist eine abnorme Resistenz fühlbar, deren Grenzen wegen der Spannung der Bauchdecken nicht zu bestimmen sind. Die Harnblase ist völlig leer.

23. 1. 96. Operation. Freilegung der Niere mit lumboabdominalem Schrägschnitt. Die Fettkapsel ist sulzig ödematös; die auf das Doppelte vergrösserte blaurothe Niere wird mobilisirt und luxirt. Ein eigentliches Nierenbecken ist nicht vorhanden, indem der Ureter direct in die Nierensub-

stanz eintritt. In ihm findet sich 5—6 cm unterhalb seines Ursprungs ein fest eingekeiltes Concrement, welches wegen seiner Unverschieblichkeit durch Ureterotomie entfernt werden muss. Die Ureterwunde wird nicht genäht. Der unterhalb gelegene Theil des Ureters erweist sich durch retrograde Sondirung bis in die Blase durchgängig. Da bei Sondirung der Niere ein Stein gefühlt wird, wird sie durch den Sectionsschnitt in 7 cm Längsausdehnung gespalten und mehrere erbsengrosse Concremente entfernt. Die Nierenwunde wird bis auf eine Oeffnung für ein eingelegtes Drainrohr geschlossen, der Retroperitonealraum tamponirt.

Verlauf. Bis zum 7. Tage entströmt sämmtlicher Urin der Wunde, während aus der Blase kein Tropfen entleert wird. Vom 23. Tage versiegt der Urinausfluss aus der Wunde und aller Urin wird per vias naturales entleert. Am 37. Tage entsteht nach heftigem Pressen beim Stuhl das Gefühl einer inneren Zerreissung und von Neuem wird der gesammte Urin aus der wieder geplatzten Ureterwunde entleert, während die Blase leer bleibt. Nach 4 Tagen kehrt die Urinausscheidung auf dem normalen Wege zurück. Die dauernde Heilung wird constatirt Ende Juli 99.

Die durch den klinischen Verlauf gerechtfertigte Annahme, dass in diesem Falle nur eine einzige functionirende Niere vorhanden war, wird nachträglich am 19. Juli 98 durch den cystoskopischen Befund zur Gewissheit erhoben, sofern aus der rechten gut ausgebildeten Ureterpapille der Harnstrahl kräftig hervorgeschleudert wird, während an der entsprechenden Stelle der linken Seite auf einem schwach ausgeprägten Ureterwulst statt einer Papille nur ein flaches eben angedeutetes Grübchen zu sehen ist, aus welchem sich bei langer Beobachtung nichts entleert.

Constitution der Steine. 2 mittelgrosse bis kleine Steine, zusammen 1,3 g, von gleichmässiger Beschaffenheit. Harnsaure Salze und Xanthin, geringe Spuren von freier Harnsäure.

Nachtrag. Nachdem Pat. sich 4 Jahre p. op. eines ungestörten Wohlseins erfreut hatte, bekam er am 1. 6. 1900 plötzlich heftige Schmerzen in der rechten Nierengegend. In der Nacht liess er noch reichlich Urin; seit 36 Stunden hat er höchtens 15 ccm entleert. Aufnahme 3. 6. 1900. Es besteht 39,4 Temperatur. Puls gespannt 110. Hypertrophie des linken Ventrikels, Verstärkung des 2. Aortentons. Blase leer. Unwillkürliche Zuckungen der Augenlider. Starker Druckschmerz der rechten Niere. Sofortige Nephrotomie der untrennbar verwachsenen rechten Niere entleert eine reichliche Quantität trüben Urins. Es wird eine Anzahl Concremente entfernt; auf die Aufsuchung eines Hindernisses im Ureter muss wegen der profusen Blutung aus dem Parenchym verzichtet werden, da Freilegung und Compression des Stiels wegen der völligen Einmauerung der Niere unmöglich waren. Nachts Exit. letalis.

Section. Die linke sehr verkleinerte Niere liegt in einer enormen lipomartigen Fettkapsel. Sie ist etwa Mandarinengross und besteht aus einem Fettklumpen mit einem Mantel von 1 cm Durchmesser, der aus Cysten mit papierdünnen Wandungen gebildet wird. Der dünnwandige Ureter ist durchgängig, 29 cm lang und mündet in einer seichten kaum sichtbaren Grube der Blase. Die rechte Niere zeigt eine enorme Fettkapsel; 14 cm Längsmesser, 15 Quermesser, 6 Dickendurchmesser. Nierenbecken und Kelche stark erweitert. Am Uebergang des Beckens in den Ureter steckt ein Stein. Die Zeichnung der Niere gänzlich verschwunden, der Durchschnitt ist grau und gelb gefleckt; die Substanz ist theilweise auf einen minimalen Rest geschrumpft. Ureter stark erweitert. An der Stelle der früheren Ureterotomie eine leichte Aussackung. Herz: Wandstärke des linken Ventrikels 2,5 cm, des rechten Ventrikels, 1,5 cm.

Demnach hat es sich um eine peracute diffuse Nephritis der rechten hydronephrotischen Niere nach Steinverstopfung des Ureters gehandelt, bei völliger Destruction und Functionslosigkeit der linken.

D. Operationen bei calculöser Paranephritis.

Fall 195.75. Paranephritis apostematosa in Folge Durchbohrung der Niere durch einen Stein. Perforation des Abscesses in die Lunge. Tod durch putride Bronchitis.

Frau G., 53 Jahr. Aufgenommen 12. 5. 84, entlassen 22. 6. 84. (Jüdisches Krankenhaus).

War vor 5—6 Jahren wegen linksseitiger Perinephritis, welche zugleich mit Pyurie aus unbekannter Ursache auftrat, operirt worden und damals gebessert mit Fistel und klarem Urin entlassen.

Seit Eröffnung des Abscesses soll der Urin immer klar geblieben sein und Schmerzen nur bestanden haben, wenn die Fistel sich zeitweilig geschlossen hatte. Bei der Aufnahme zeigt sich in der linken Lumbalgegend, handbreit von der Wirbelsäule entfernt, eine 5—6 cm lange eingezogene Narbe mit einer zwanzigpfennigstückgrossen, scharfrandigen Oeffnung in ihrer Mitte, aus welcher sich geringe Quantitäten Eiter, kein Urin entleert. Pat. klagt über ziehende Schmerzen in dieser Gegend. Urin ist eiweissfrei, hellgelb, von normaler Menge und specifischem Gewichte. Entleerung ohne Schmerzen. Mit der in die Fistel eingeführten Sonde gelangt man unmittelbar unter der Oberfläche auf einen Stein, der nach Dilatation der Fistel extrahirt wird. Es erfolgt schnelle Heilung, deren Bestand am Ende des Jahres constatirt wird. In der darauffolgenden Zeit traten aber wiederholt Recidive der perinephritischen Eiterung ein. Dazu gesellte sich Husten mit Auswurf grosser Mengen eitrigen, höchst fötiden Auswurfes, in Folge von Durchbruch des Abscessinhalts in die Lunge. Im Jahre 1898 ging Pat. nach einer von anderer Seite ausgeführten Operation des perinephritischen Abscesses unter fortschreitenden Lungenerscheinungen zu Grunde.

Fall **196.**76. Paranephritischer steinhaltiger Abscess in offener Communication mit einer Pyonephrosis calculosa.

Herr Jacob F., 52 Jahre, aufgenommen 8. 3. 89, entlassen 20. 4. 89. (Krankenhaus.)

Vor 4 Jahren Sectio alta wegen Blasenstein; $^1/_2$ bis 2 Jahre später Lithotripsie wegen Steinrecidiv. Nach 2jährigem Wohlbefinden begannen vor 13 Wochen kolikartige Schmerzen in der linken Niere, denen eine dreiwöchentliche Hämaturie folgte. Die Kolikschmerzen wiederholten sich nicht wieder, der Urin blieb trübe. Ein Blasenstein wurde zu damaliger Zeit nicht nachgewiesen. Urinentleerung ist nur mit dem Katheter möglich.

Status. Urin alkalisch, stinkend, eiterhaltig. Druck in der linken Nierengegend sehr schmerzhaft. Das linke Bein steht in leichter Flexion im Hüftgelenk; Versuch der Streckung erzeugt starke Schmerzen. Im Verlauf des ganzen Ileopsoas ist Fluctuation fühlbar. Nach längerer Palpation verschwindet die wurstförmige fluctuirende Geschwulst, und der dann entleerte Urin ist viel stärker eiterhaltig und enthält einige hirsekorn- bis erbsengrosse Steinchen, welche sich unmittelbar vorher noch nicht in der Blase befanden. An Stelle der Niere fühlt man einen schlaffen Sack. Die entleerten Steine bestehen aus dreibasisch phosphorsaurem Kalk. 4. 4. Incision des Abscesses. Schnitt beginnt 2 Querfinger breit nach innen vom Darmbeinstachel, verläuft nach abwärts parallel dem Ligamentum Poupartii. Er eröffnet eine wurstförmige Höhle, welche mit dünnflüssigem, urinösem Eiter gefüllt ist und eine grosse Zahl von kleinen Steinen enthält. Pat. entzieht sich der weiteren Beobachtung vor erfolgter Heilung.

Fall **197.**77. Calculose der Niere. Ruptur eines kleinen Rindenabscesses nach Fall. Peracute Paranephritis septica. Tod.

Herr X., 70 Jahre. (Jüdisches Krankenhaus.)

Status. Bedeutende Vergrösserung der Prostata. Die Blase enthält eine grosse Anzahl von Steinen. Urin sauer mit 1 pro mille Albumen. Neben Eiterkörpern und rothen Blutkörpern granulirte Cylinder und Papillenpfröpfe. 18. November werden durch Sectio alta vesicae 40 Blasensteine entleert. Nach Einlegung eines Petzer'schen Katheters wird die Blasenwunde durch die Naht verschlossen. Bei befriedigendem Befinden wird Pat. auf seinen Wunsch am 29. November auf einen Lehnstuhl gesetzt, wo er sich sehr wohl fühlte. Als er am folgenden Tage einige Minuten auf dem Stuhl gesessen hatte, knickte er nach der linken Seite zusammen und fiel auf den Boden. Im sofortigen Anschluss an diesen Fall stellten sich shokartige Erscheinungen ein: frequenter kleiner Puls, oberflächliche keuchende Respiration, Bewusstseinsstörurg. Nach einer Stunde trat Schüttelfrost auf, die Temperatur stieg auf 39,5°. Der Urin war plötzlich stark blutig geworden; die mikroskopische Untersuchung ergab neben Eiterkörperchen und rothen Blutkörperchen eine grosse Zahl Cylinder verschiedener Art, sowie freie Fettkörnchen, theils solitär, theils zu Kugeln formirt. Die Untersuchung des schwer benommenen Pat. zeigte am folgenden Morgen eine Röthung der Regio lumbalis sinistra; im linken Hypochondrium fühlte man eine nicht scharf umschriebene kugelige, tief fluctuirende Resistenz, die sich nach unten bis nahe an den Darmbeinkamm, nach vorn bis an die linke Parasternallinie erstreckte. Eine Probepunction ergab in verhältnissmässig geringer Tiefe eine Flüssigkeit von nahezu demselben Charakter, wie der hämorrhagische Urin vom voraufgegangenen Tage, aber von alkalischer Reaction und mit Beimischung reichlicher Gewebsfetzen und Detritusmassen. Die Dia-

gnose Paranephritis war damit zweifellos. Durch Punction mit dickem Trokar wurden hierauf 200 cbcm entleert; der collabirte Zustand des Pat. schloss jeden weiteren Eingriff aus; nach einigen Stunden trat der Exitus ein. Die Section hat nun die Quelle der Perinephritis aufgedeckt. Während sich die Operationswunde der Blase und deren Umgebung völlig reactionslos erwies, fand sich in der linken Niere ein kirschgrosser geplatzter Rindenabscess, dessen Inhalt das paranephritische Gewebe inficirt und durch acute Sepsis den Tod herbeigeführt hatte. Die linke Niere war in eine missfarbige, zerfliessliche, gelbe Masse verwandelt, der linke Ureter bis auf Fingerdicke dilatirt, seine Schleimhaut hämorrhagisch; die Kelche enthielten kleinere und grössere Steine. Die Perforationsstelle des von einer pyogenen Membran ausgekleideten Abscesses lag an der Convexität etwas oberhalb der Mitte des Organes.

Zwei andere Beobachtungen von Perinephritis apostematosa durch Steinperforation finden sich unter den voraufgehenden Krankengeschichten, und zwar handelte es sich einmal um Perforation der Nierensubstanz (Fall **169.**49) einmal um Durchbohrung des Nierenbeckens (Fall **176.**56).

In zwei Fällen (**162.**42 und **189.**69) hatte sich eine Perinephritis apostematosa zu calculösen Pyonephrosen ohne Steinperforation gesellt; im Falle **165.**45 bestand die fibrös-schwartige Form der Perinephritis in Form einer milchweissen mehrere Centimeter dicken Schwiele, welche von hämorrhagisch fettigen Granulationsgängen durchsetzt war. Die lipomatöse Perinephritis endlich kam in den Fällen **134.**14 und **175.**55 zur höchsten Ausbildung.

Nachtrag bei der Correctur.

Nach Abschluss dieses Capitels habe ich die seltene Gelegenheit gehabt, die richtige Diagnose auf einen Stein in der rechten Hälfte einer Hufeisenniere zu stellen, und die Operation mit Erfolg auszuführen. Eine sorgfältige Palpation hatte sowohl die Conturen der verschmolzenen Nieren, wie den Stein erkennen lassen. Unter unseren 3 Fällen operirter Hufeisennieren habe ich in zweien vor der Operation die Diagnose stellen können. (S. die Fälle **42.**17 und **5a.**6, S. 6 und 95.)

Fall **198.**78. Stein in der rechten Hälfte einer Hufeisenniere. Pyelolithotomie mit Naht. Heilung.

Ludwig Str., 28 Jahre, aufgenommen 31. 12. 1900, entlassen

Eine Schwester leidet an Wanderniere. Pat. hat mehrfache Gonorrhoen und Lues gehabt. Vor 2 Jahren trat ein heftiger Kolikanfall in der rechten Bauchhälfte auf, der von dem rechten Hypochondrium nach der Blasengegend ausstrahlte. Nach 2—3 Monaten wiederholten sich die Schmerzen. Seitdem bestanden dauerndes Druckgefühl und stechende Schmerzen in der rechten Lendengegend. Dann zeigte sich öfter Sand im Urin, später Blut; besonders nach stärkerer Bewegung. Seit dem Mai 1900 waren beständig Haematurie und Schmerzen vorhanden. Hin und wieder traten Fieberanfälle und Schüttelfröste auf, besonders nach jedesmaliger Untersuchung des Leibes. Allmählich bekam der Urin einen steigenden Eitergehalt. Nach einer Nierenpalpation wurde reines hellrothes Blut entleert. Seit der letzten Zeit kann Pat. wegen der heftigen Schmerzen nicht mehr gehen.

Status. Harn stark blutig-eitrig, $^1/_2$ $^0/_{00}$ Albumen. Mikroskopisch weisse, rothe Blutkörper und Schatten. Kein Cylinder, keine Tuberkelbacillen. Cystoskopisch erkennt man 2 Ureterpapillen; aus der rechten entleert sich blutiger Urin, an der linken bemerkt man regemässige Contraction ohne erkennbare Entleerung. In der Rückenlage fühlt man getrennt vom unteren Leberrande $1^1/_2$ Querfinger breit unter dem Rippenbogen zwischen rechter Axillar- und Mamillarlinie ein quergelagertes wurstförmiges Organ, welches in der Längsachse des Körpers 2 Querfinger Durchmesser hat; dann folgt median eine kurze Strecke, in der man keine Resistenz fühlt, noch weiter nach links und unten lässt sich ein ähnlicher wurstförmiger Körper ca. 4 cm weit abtasten. Der rechts gefühlte Körper lässt sich ziemlich ausgiebig in der Querrichtung, aber nicht von oben nach unten verschieben. Bei diesem Versuche fühlt man etwas oberhalb seines medianen Endpunktes eine isolirte kleinkirschengrosse Härte

unter dem Finger rollen und ihren Ort wechseln. Auf Grund dieser Befunde wird die Diagnose eines Steines in der rechten Hälfte einer Hufeisenniere gestellt.

9. 1. 1901. Pyelolithotomie. Querschnitt vom äusseren Rande des M. sacrolumbalis bis zur Mamillarlinie Fingerbreit unter der XII. Rippe. Nach Durchtrennung der mageren, verwachsenen Fettkapsel erscheint eine etwas schmale, sonst zunächst normal aussehende Niere, welche indessen so gelagert ist, dass ihr Längsmesser von oben aussen nach innen unten verläuft. An ihrem unteren Pol geht sie mittelst eines etwas schmäleren, nicht scharf abgesetzten Verbindungsstücks in die linke Niere über, welche fast horizontal gelagert ist und sich etwas über die Mittellinie hinüber nach links erstreckt. In dem durch Zusammenstossen beider Nieren gebildeten offenen Winkel, resp. der Concavität des Hufeisens liegt ein etwas dilatirtes Nierenbecken, in welchem ein beweglicher Stein zu fühlen ist.

Zwei Gefässbündel treten am vorderen Hilusrande der rechten Niere ein; eines nahe dem oberen Pol, ein ungewöhnlich starkes nahe dem durch beide Nieren gebildeten Winkel. Ueber die Gefässversorgung der linken Niere konnte wegen ihrer tief im Bauche gelegenen Lage nichts festgestellt werden, ebenso wenig, ob das untere der wahrnehmbaren Gefässbündel beiden Nieren gemeinsam war; hinten gelangte der Finger durchweg auf Nierensubstanz. Die Ureteren kamen nicht zu Gesicht. Ob das Nierenbecken ein beiden Nieren gemeinsames war, oder nur der rechten angehörte, liess sich durch die Biopsie nicht entscheiden, doch war die letztgenannte Annahme die wahrscheinliche, da nur aus dem rechten Ureter die Entleerung blutigen Harns beobachtet worden war. Aus einer kleinen Incision in das Nierenbecken radiär zu seiner Hilusinsertion liess sich leicht der Stein entbinden. Eine doppelreihige Catgutnaht, deren tiefe Lage paramucös verlief, verschloss die kleine Wunde. Nach Einführung eines Gazestreifens auf die Naht wurde die Bauchwunde geschlossen. Die Heilung erfolgte prima intentione. Der Urin verlor sofort seinen Blutgehalt, und zeigt nur noch eine schwache Trübung; die Schmerzen sind verschwunden. Der ovale Stein wiegt 2,30, hat eine grösste Breite von 1,4 cm, ist von weissgrauer Farbe und mit einzelnen groben Höckern besetzt. Er besteht wesentlich aus phosphorsaurem Kalk.

Capitel XII.

Anurien und Oligurien.

So wenig wissenschaftliche Berechtigung die Behandlung der Anurie in einem besonderen Abschnitte hat, so ist sie aus practischen Gründen wünschenswerth wegen der grossen Schwierigkeiten, welche im Einzelfalle die Erkennung des Grundleidens bieten kann, von der unser Vorgehen abhängt. Gestattet auch in manchen Fällen die objective Untersuchung eine genaue Feststellung der Krankheitsursache, so sind wir doch überwiegend häufig auf Schlussfolgerungen aus anamnestischen Angaben angewiesen, deren Verwerthbarkeit bei dem Zustande der Kranken oft ungemein fraglich ist, da Auffassungsgabe und Gedächtniss bei lange dauernder Anurie schwer in Mitleidenschaft gezogen werden.

Calculöse Anurie. Die häufigste Veranlassung zur Anurie giebt das Steinleiden durch Verlegung des Harnleiters an seinem Ursprung oder irgend einer Stelle seines Verlaufs. Die völlige Sistirung der Harnsecretion begreift sich leicht in denjenigen Fällen, bei welchen gleichzeitig eine Verstopfung beider Nieren oder nur der allein leistungsfähigen besteht, während die andere durch erworbene oder angeborene Processe bereits vor Eintreten der Anurie functionslos war, oder fehlte. Schwieriger wird die Erklärung, wenn durch Steinverstopfung eines Ureters die gesammte Harnsecretion völlig versiegt, obwohl unmittelbar vor Eintritt dieses Ereignisses die 2. Niere functionirte. Für derartige Fälle kann man nicht umhin, eine durch den Vorgang der Steinverstopfung verursachte secretionshemmende Wirkung auf die andere Niere anzunehmen.

Der Aufgabe, die calculöse Aetiologie einer Anurie zu erkennen, kommen zwei Momente zu Hülfe; zunächst die Erfahrung, dass unter allen Ursachen für eine plötzliche Sistirung der Harnsecretion die Steinkrankheit die häufigste ist, sodann die Anamnese, welche in der überwiegenden Mehrzahl der Fälle Antecedentien enthüllt, die den Schluss auf das Bestehen einer Nephrolithiasis gestatten. Erheblich schwieriger wird die Diagnose, wenn der Kranke zu benommen ist, um Rede zu stehen, oder wenn thatsächlich eine plötzlich eintretende Anurie als erste wahrnehmbare Erscheinung eines bis dahin latenten Steinleidens auftritt. Derartige Fälle kommen, wenn auch selten, doch sicher zur Beobachtung. Aber mit der blossen Erkennung der Thatsache, dass eine Steinocclusion der Anurie zu Grunde liegt, ist für die chirurgische Therapie noch nicht viel gewonnen. Es handelt sich immer noch darum, präcise zu erkennen,

ob eine doppelseitige oder eine einseitige Verstopfung vorliegt, und in diesem Falle, auf welcher Seite und in welchem Abschnitt des Harnapparates sie zu suchen ist. Aber selbst die sichere Constatirung einer Verlegung beider Ureteren genügt noch immer nicht, uns den richtigen Weg für unser operatives Handeln zu weisen. Denn es kann sich sehr wohl auf einer Seite um eine seit langem bestehende Steinocclusion handeln, in Folge deren die zugehörige Niere so irreparabel geschädigt ist, dass sie zur Zeit des Einsetzens der Anurie für die Function überhaupt nicht mehr in Betracht kam. Würden wir diese Seite operativ angreifen, so hätten wir für die Behebung der Anurie nichts gewonnen. Es kommt demnach darauf an, bei doppelseitiger Steinverstopfung festzustellen, welche von beiden Nieren die zuletzt versperrte ist, da deren Functionsaufnahme nach Beseitigung des Hindernisses am ersten zu erwarten steht. Dieser Aufgabe stellen sich bisweilen unüberwindliche Schwierigkeiten entgegen. Im Allgemeinen sind wir auf die Angabe des Kranken angewiesen, auf welcher Seite die letzte Kolik eingesetzt hat, mit deren Erscheinen die Nierensecretion versiegte. Aber abgesehen davon, dass bei urämischer Benommenheit über diesen Punkt präcise Angaben häufig nicht zu erhalten sind, kann auch die letzte Kolik auf der Seite der alten Occlusion in einer gänzlich werthlosen Niere empfunden werden, wofür Fall **193.73** unserer Beobachtung ein eklatantes Beispiel liefert. Ja es kommt sogar vor, dass eine einseitige Steinverstopfung mit einem contralateralen Schmerzanfall beginnt, obwohl die Niere und der Ureter der schmerzenden Seite frei von Steinen sind. Dieses von Albarran[1]) berichtete Vorkommniss veranlasste einen Eingriff an der nicht occludirten Niere, an welcher als Ursache der Täuschung nur eine congestive Schwellung ohne Stein gefunden wurde. Leider geben auch die objectiven Befunde in vielen Fällen nicht minder unsichere diagnostische Anhaltspunkte. Der palpatorische Nachweis einer Nierenschwellung ist häufig schwer zu erbringen, da sie gewöhnlich kein erhebliches Volumen erreicht und es sich nicht selten um besonders fettleibige Individuen mit meteoristisch aufgetriebenem Leibe handelt. Giebt aber die Palpation ein positives Resultat so beweist nichts, dass die geschwollene Niere diejenige ist, deren Verschluss zur Occlusion geführt hat. Denn die Vergrösserung kann gerade die andere an der Anurie unschuldige, seit langem unbrauchbare Niere betreffen, welche in Folge alten Ureterverschlusses hydronephrotisch verändert ist (s. Fall **193.73**). Verwerthbarer als der Nachweis einer Volumsvergrösserung ist derjenige einer grösseren Druckempfindlichkeit auf der Seite der frischen Steineinklemmung. Doch fehlt der Druckschmerz gar nicht selten, sowohl bei freiem als bei benommenem Sensorium. Werthvoller ist dagegen ein von den Angaben des Pat. unabhängiges Phänomen, nämlich eine bei Palpation der Nierengegend nur einseitig auftretende reflectorische brettharte Spannung der Bauchmuskulatur. Wo diese ausgesprochen ist, wird man die zuletzt occludirte Niere treffen.

Grosse Hoffnung hat man auf die diagnostische Verwerthbarkeit der Uretersondirung gesetzt. Man meint, die Diagnose des Steinverschlusses gemacht zu haben, wenn das Instrument auf einen unüberwindlichen Widerstand im Ureter stösst. Ich kann mich dieser optimistischen Auffassung nicht anschliessen. Denn die Erfahrung lehrt, dass ein die Sonde aufhaltendes Hinderniss durchaus kein Stein zu sein braucht, sondern ebensowohl durch eine Windung des Ureters, eine Schwellung seiner Schleimhaut, eine vorspringende Falte, eine alte Strictur bedingt sein kann. Aber selbst wenn wir von

1) Traité de chirurgie, T. 8. Maladies du rein et de l'urétère 1899. S. 920.

diesen Bedenken absehen und annehmen wollen, es liesse sich eine elastische Sonde construiren mit der man einen Stein fühlen kann, so liesse sich doch höchstens beweisen, dass sich auf der sondirten Seite ein Stein befindet. Ob aber die Anurie durch diesen Stein verursacht wird und durch seine Entfernung zu beheben ist, erfahren wir nicht. Denn der Befund kann nicht entscheiden, ob der Stein eben erst eine bis dahin functionsfähige Niere verschlossen, oder als schon lange bestehendes Abflusshinderniss die Niere zur gänzlichen Verödung gebracht hat, während die Anurie durch Verlegung der anderen entstanden war. Aus demselben Grunde geht aus der Sondirung bei doppelseitiger Verstopfung der Ureteren nicht hervor, auf welcher Seite wir zu operiren haben; und finden wir nur auf der einen Seite ein Hinderniss für das Vordringen der Sonde, so kann nichtsdestoweniger die letzte Occlusion, welche Object unseres Eingriffes werden sollte, auf der Seite der freien Passage liegen, wenn der Stein im Nierenbeckenostium des Ureters steckt. Denn wer vermöchte zu behaupten, dass man im Stande sei, einen Verschluss an dieser Stelle durch Sondirung zu erkennen, da ja das Instrument ohne Hinderniss die ganze Länge des Ureters passirt. Besteht doch das einzige Zeichen, welches uns lehrt, ob der Ureterkatheter bis in das Nierenbecken vorgedrungen ist, unter normalen Verhältnissen in dem continuirlichen Abfluss des Urins. Fehlt dieses Zeichen im Zustande der Anurie, so können wir bei der wechselnden Länge des Ureters niemals wissen, ob wir uns bereits im Nierenbecken oder erst unmittelbar davor befinden. Erst dann, wenn wir ein weiches Instrument besässen, welches den Contact mit einem Stein unserem Gefühl oder Gehör übermittelte, würden wir darüber Klarheit erhalten. Bis dahin kann die Uretersonde keinen entscheidenden Werth für die Diagnose der Steinocclusion beanspruchen. Ebenso wenig sichere Schlüsse hinsichtlich der operativ anzugreifenden Seite gestattet bei doppelseitiger Steinverlegung die Fühlbarkeit eines Concrements durch Vagina und Rectum, oder seine radiographische Darstellung. In practischer Beziehung werden wir demnach im Wesentlichen darauf angewiesen sein, diejenige Niere zu operiren, auf welcher die letzte zur Anurie führende Kolik auftrat, oder, falls darüber keine sicheren Angaben vorliegen, uns an die Seite der grösseren Druckempfindlichkeit und der grösseren reflectorischen Spannung der Bauchmuskulatur zu halten.

Operative Behandlung der calculösen Anurie. Hinsichtlich des Zeitpunkts für den Eingriff bei calculöser Anurie folgen wir dem Grundsatz, uns nicht durch die gewöhnliche Euphorie derartiger Kranken täuschen zu lassen, sondern nicht länger als 2mal 24 Stunden auf eine spontane Lösung des Verschlusses zu warten. Ist es auch unzweifelhaft, dass in einer Zahl von Fällen noch in viel späteren Terminen occludirende Steine zur Austreibung gekommen sind, so ist es nicht minder sicher, dass dieses in der Majorität der Fälle nicht geschieht, vielmehr die Niere durch eine längere Absperrung degenerative Schädigungen ihres secretorischen Epithels erleidet, welche durch einen späteren Eingriff nicht mehr zu repariren sind. Die Ueberlegenheit eines activen Vorgehens gegenüber einem zuwartenden Verhalten wird einwandsfrei durch die Statistik dargethan. Betrug doch nach Legueu's Zusammenstellung schon vor 9 Jahren, also zu einer Zeit, in der man sich an operative Eingriffe viel später und mit geringerer technischer Erfahrung heranwagte als heute, die Heilungsziffer der operirten calculösen Anurien 66,6 %, die der sich selbst überlassenen nur 28,5 %. Unter den möglichen operativen Verfahren ist das einzig sichere die Eröffnung der zuletzt occludirten Niere mittelst des Sectionsschnittes.

Der Versuch, mit Umgehung der Nierenincision das durch Palpation oder cystoskopische Uretersondirung vermeintlich nachgewiesene Hinderniss durch eine Ureterotomie direct anzugreifen, kann ich nicht billigen. Die Gefahr der Anurie ist so gross, dass alles darauf ankommt, mit absoluter Sicherheit, mit der kürzesten Operationsdauer und der geringsten technischen Schwierigkeit zum Ziele zu kommen. Die Ureterotomie entspricht nicht diesen Forderungen, weil sie keine Gewähr giebt, dass sich nicht ausser dem extrahirten Stein noch ein Verschluss an der Nierenbeckenmündung des Ureters befindet, weil sie nicht erkennen lässt, ob wir die frische Occlusion einer bisher functionsfähigen Niere beseitigt, oder an einer Seite operirt haben, an der sich eine durch alten Steinverschluss irreparabel verödete Niere befindet, weil sie endlich eine schwierigere und zeitraubendere Operation ist als die Nephrotomie.

Nur diese führt sicher zum Ziel, wenn überhaupt reparable Zustände vorhanden sind. Wir müssen die Niere sehen, um zu beurtheilen, ob wir an der richtigen Seite operirt haben. Mit der Nephrotomie ist der Indicatio vitalis Genüge geleistet, so dass die Entfernung eines verschliessenden Uretersteines auf eine zweite Sitzung verschoben werden kann, wenn der Krankheitszustand eine Verlängerung der Operation nicht rathsam erscheinen lässt. Sie gestattet im Gegensatz zur Ureterotomie die Entfernung aller Concremente aus der Niere und dem Ureterursprung. Sie lässt mit der grössten Sicherheit den Sitz eines verschliessenden Uretersteins erkennen, um ihn entweder mit Schonung der Integrität des Ureters in das Nierenbecken emporzuschieben, oder wenn das nicht gelingt, ihn sofort oder später zu excidiren. Denn man hat nur nöthig nach Verlängerung des Bauchdeckenschnitts den oberhalb des Hindernisses erweiterten Ureter nach abwärts zu verfolgen, um an den Stein zu gelangen: die retrograde Sondirung mit einem dicken Instrument giebt ferner eindeutigere Resultate, als der cystoskopische Katheterismus mit einer feinen flexiblen Sonde, die an jedem Widerstand hängen bleiben kann. Und endlich soll man im Auge behalten, dass die Wirkung der Nephrotomie nicht nur in der Herstellung einer neuen Abflussöffnung besteht, sondern ebenso wesentlich darin, dass sie mit einem Schlage die eigentliche letzte Ursache der Anurie zu beheben vermag, nämlich die deletäre Steigerung des intrarenalen Drucks, welche, hervorgegangen aus der mit jedem Ureterverschlusse gepaarten venösen Stauung, die Capillaren comprimirt und damit die Secretion aufhebt.

Aus dieser Erwägung geht hervor, dass ein Nahtverschluss der Nierenwunde fehlerhaft ist.

Wie gestaltet sich aber nun unser Verhalten in denjenigen Fällen, in denen wir das Missgeschick hatten, die falsche Seite freizulegen? Hier sind zweierlei Möglichkeiten zu unterscheiden: entweder finden wir ein functionsunfähiges, hydronephrotisch destruirtes, oder ein geschrumpftes Organ, eine congenitale Hypoplasie, oder gar einen vollständigen Nierenmangel; dann sind wir gezungen, sofort die Nephrotomie der anderen Seite anzuschliessen; oder aber wir treffen eine wohl erhaltene Niere ohne Steinocclusion. Finden wir an dieser Schwellungszustände oder frische entzündliche Veränderungen, dann können wir es wagen, falls die Anurie erst kurze Zeit besteht und noch gar kein Anzeichen drohender Urämie vorhanden ist, uns einstweilen mit der Incision des freigelegten Organs zu begnügen in der Hoffnung, dass dieser Eingriff die Secretion wiederherzustellen vermag. Wenn dieses aber nicht geschieht, sollten wir nicht unterlassen am nächsten Tage unseren Missgriff durch Incision der anderen Niere zu corrigieren. Liegt aber eine Dringlichkeit wegen urämischer Symptome vor, so

scheue man sich nicht, zu diesem Eingriffe auf der anderen Seite sofort überzugehen. Eine lehrreiche Bestätigung finden unsere Ausführungen in der bereits erwähnten Beobachtung von Albarran, welcher auf der falschen Seite eingehend, keine Steinverstopfung, sondern eine stark vergrösserte, diffus entzündete Niere fand, nach deren Spaltung sich die Urinentleerung aus der Wunde wie der Harnblase sofort wieder einstellte. Bei der Section, 25 Tage nach der Operation, fanden sich die Steine auf der nicht operirten Seite.

Die Casuistik der von uns bei calculöser Anurie ausgeführten Operationen findet der Leser in dem Capitel über „Nieren- und Uretersteine“ (Fall **190**.70, **191**.71, **192**.72, **193**.73, **194**.74).

Ausser den Steinen kommt in seltenen Fällen als Ursache der Anurie eine Verstopfung des Ureters durch Coagula in Betracht. Ein solches Vorkommniss setzt entweder gänzliche Destruction oder Fehlen der 2. Niere voraus. Zwei derartige Fälle sind mir bekannt. Willy Meyer[1]) berichtet über eine totale Anurie, welche 38 Tage nach einer Nephrectomie einsetzte. Als Ursache ergab die mit Erfolg ausgeführte Nephrotomie eine Verstopfung des Ureters durch Blutgerinnsel und Eiterpfröpfe. Die zweite Beobachtung ist von König in der freien Vereinigung der Chirurgen Berlins mitgetheilt worden (Sitzung vom 14. Januar 1901). Ein Mädchen mit einem grossen rechtsseitigen tuberculösen Nierentumor erkrankte mit Anurie. Nach linksseitiger Nephrotomie stellte sich Urinsecretion und zwar ausschliesslich durch die Wunde wieder ein; nach einiger Zeit fand der Harn zugleich mit Entleerung eines festen Coagulum seinen Weg in die Blase.

Anurie bei diffuser Nephritis. Nächst der Steinkrankheit wird die Anurie am häufigsten durch diffuse doppelseitige entzündliche Processe der Niere bedingt. Ein Paradigma hierfür ist die diffuse Scharlach-Nephritis. Ist nun auch in den meisten Fällen von Anurie in Folge von diffuser Nephritis der Zusammenhang leicht zu durchschauen, weil dem Versiegen der Harnsecretion eine Anzahl Erscheinungen vorangehen, welche das Vorhandensein einer Nierenentzündung anzeigen, so giebt es doch seltene Ausnahmefälle, in welchen die Diagnose bis zur Operation resp. der Autopsie im Unklaren bleibt, weil die Krankheit ganz ohne Vorboten unvermittelt mit einer completen Anurie einsetzt. Folgende Beobachtung beweist das Vorkommen dieses seltenen Ereignisses.

Fall **199**.1. Seit Abort im 3. Schwangerschaftsmonat 8tägige Anurie. Incision der rechten Niere. Tod. Sectionsbefund: Septische Endometritis, doppelseitige diffuse Nephritis, parenchymatöse Schwellung der Leber und Milz.

Frau K., ca. 25 Jahre alt, gab an, vor 6 Tagen im 3. Monat der Schwangerschaft abortirt und seitdem noch keinen Tropfen Urin entleert zu haben. Sie fühlte sich vollständig wohl und hatte weder von Seiten des vorangegangenen Aborts noch der Anurie irgend welche subjectiven Beschwerden. In der folgenden Nacht brach sie einmal; am nächstfolgenden Tage spürte sie leichte Kopfschmerzen.

Status. Am 8. Tage der Anurie Aufnahme in das Krankenhaus. Die sehr anämische, etwas gedunsen aussehende Frau, hat über nichts zu klagen. Sie zeigt keinerlei Störung des Nerven-Systems, ausser einer leichten Erregbarkeit. An Lungen und Herz werden keine Anomalien wahrgenommen. Das Abdomen ist weich und nirgend druckempfindlich. Die rechte Niere liegt vollkommen

1) Annales of surgery 92. Nephrotomy for the relief of sudden total suppression of urine, occurring some time after nephrectomie.

unterhalb des Rippenbogens, bewegt sich abwärts mit der Inspiration. Der untere Pol ist fünf Querfinger breit unter dem Rippenbogen zu fühlen, während ihn der obere berührt. Oberer Pol wie Ureterkreuzungsstelle sind etwas druckempfindlich. Die linke Niere steht gleichfalls tief; der obere Pol ist bei sehr tiefer Inspiration nicht ganz zu umgreifen, der untere Pol steht in derselben Höhe wie rechts. Die Niere ist etwas empfindlich bei Palpation, die Ureterkreuzung nicht. Die Ureteren sind von der Vagina aus nicht fühlbar.

Operation. Freilegung und Spaltung der rechten Niere. Die Niere ist etwas vergrössert, von sehr weicher Consistenz. Nach Compression des Stiels wird sie mit dem Sectionsschnitt gespalten. Die Schnittfläche zeigt eine trübe, graue Beschaffenheit. Das Nierenbecken ist leer, der Ureter völlig durchgängig. Nach Entnahme eines Probescheibchens wird die Wunde tamponirt. Pat. stirbt amnächsten Tage.

Section. Rechte Niere 255 g Gewicht, zeigt einen 10 cm langen Sectionsschnitt bis in das Nierenbecken. Auf der Schnittfläche ist die Zeichnung verwischt, so dass die Grenzen von Rinde und Mark nicht zu unterscheiden sind. Auf der Oberfläche einige Ecchymosen bis zur Grösse eines 20pfennigstücks. Auf der frischen Schnittfläche ist die Rinde sehr blass, bis auf 1 cm. verbreitert, die Markkegel dunkel injicirt. Linke Niere 212 g, zeigt dieselben Veränderungen wie rechts. Herz 295 g Gewicht, Muskulatur blassbräunlich, schlaff, an der Mitralis einige knötchenförmige Auflagerungen. Beide Ventrikel dilatirt. Milz stark vergrössert, Länge 18 cm, Breite 11, Dicke 5. Pulpa äusserst weich und brüchig, Follikel stark geschwollen. Leber stark vergrössert, ihre Schnittfläche trüb. Uterus um das 4fache vergrössert. Die Schleimhaut des Corpus zeigt einen schmierigen Belag, der theilweise abzuschaben ist und aus zersetzten Blutgerinnseln besteht. Die darunter gelegene Schleimhaut ist dunkelgrün, missfarbig, uneben. Am Fundus uteri finden sich fetzige, mit der Schleimhaut fest zusammenhängende, übel aussehende Placentarreste. Die Schleimhaut des Collum ist stark geröthet. Die Ovarien zeigen auf der Oberfläche wie auf dem Durchschnitt ihrer Rinde reichliche Blutungen; ebenso finden sich Ecchymosen auf dem Peritoneum der Douglas'schen Tasche.

Mikroskopische Untersuchung. Rechte Niere. Glomeruli zeigen eine im Ganzen normale Beschaffenheit; in einigen ist die Blutmenge etwas vermehrt, manche enthalten Blutschollen in verhältnissmässig grosser Menge. Hier und da ist die Bowmann'sche Kapsel von der Unterlage abgehoben. Doch ist ihr Epithel und das der Knäuel selbst vollkommen gut erhalten. Das Epithel der gewundenen Harncanälchen ist an vielen Stellen gut erhalten, in anderen Harncanälchen sind die einzelnen Zellen von einander getrennt, in Abstossung begriffen, zum Theil desquamirt. In allen Harncanälchen, auch in denjenigen, die relativ gut erhaltenes Epithel haben, findet man amorphe Massen. Im Rindenbezirk findet man mehrfach interstitielle Herde von Rundzellen, die zum Theil in Zerfall begriffen sind. Das Epithel der Henle'schen Schleifen ist relativ gut erhalten, doch beginnen hier die interstitiellen Veränderungen in den Vordergrund zu treten, die ihren Höhepunkt im Bereiche der graden Harncanäle und der Sammelröhren erreichen. Hier ist das interstitielle Gewebe an vielen Stellen hydropisch aufgequollen. An manchen Stellen finden sich daselbst herdweise Ansammlungen von Leukocyten und Rundzellen mit Zerfall einzelner Zellbestandtheile der diese mikroskopischen Abscesse durchziehenden Harncanäle. Vielfach ist das ganze Gewebe diffus mit Leukocyten infiltrirt, so dass man nur hier und da noch geschrumpfte Harncanälchen oder einzelne Epithelien als Ueberreste des Parenchyms findet. An manchen Stellen finden sich Blutungen. Die linke Niere zeigt ungefähr dieselben Veränderungen; nur findet sich eine ziemlich grosse Anzahl von hyalinen und granulirten Cylindern in den gewundenen Harncanälchen. In den Bowmann'schen Kapseln finden sich Niederschläge amorpher Massen. Bacterienfärbungen fielen negativ aus.

Der Harnstoffgehalt von Leber und Milz wurde von Herrn Prof. Salkowski bestimmt, der mir über diese Untersuchung Nachfolgendes gütigst zu Protokoll gegeben hat.

„1. Die Leber wurde fein gehackt, mit ca. 1 Liter Alkohol (93 %) gut durchgemischt, 24 Stunden stehen gelassen, abgepresst und mit dem Rückstand das Verfahren noch einmal wiederholt. Die vereinigten Alkoholauszüge wurden filtrirt und langsam verdunstet, der Rückstand mit Wasser aufgenommen und nach gutem Durchrühren filtrirt. Die Filtration erfolgt zwar sehr langsam; das Filtrat war jedoch völlig klar. (Da sich das Filtrat nicht quantitativ genau gewinnen liess, würde es in späteren Fällen besser sein, den wässrigen Auszug auf ein bestimmtes Volumen zu bringen und vom Filtrat einen aliquoten Theil zu nehmen.) Das Filtrat wurde langsam bis zu Syrupsdicke eingedampft

und nach gutem Abspülen mit Salpetersäure vermischt. Es schied sich sofort ein Brei von salpetersaurem Harnstoff aus. Nach 24stündigem Stehen in der Kälte wurde abfiltrirt, mit Salpetersäure gewaschen, das Filtrat auf einem Tonteller getrocknet, dann das Filtrat mit dem salpetersauren Harnstoff wieder in einen Trichter gebracht und zur Entfernung der Fettsäuren mit Aether gewaschen, schliesslich über Schwefelsäure völlig getrocknet. Es wurden erhalten 0,3838 g salpetersaurer Harnstoff. Da nach den neuesten Erfahrungen von Salomon und Krüger unter Umständen auch Hypoxanthin durch Salpetersäure als salpetersaures Hypoxanthin ausgefällt wird, so bedarf diese Zahl einer Correctur. Zu dem Zwecke wurde der salpetersaure Harnstoff in Wasser aufgelöst, die Lösung mit Ammoniak alkalisch gemacht, mit Silbernitratlösung gefällt. Es schied sich Hypoxanthinsilberoxyd aus. Dieses wurde abfiltrirt, ausgewaschen, das Filtrat mit demselben getrocknet und verbrannt. Es hinterblieb 0,0082 Silber und dieses entspricht auch 0,0082 salpetersaurem Hypoxanthin. Mithin beträgt die Quantität des salpetersauren Harnstoffs 0,3756 g. Daraus berechnet sich 0,1788 g Harnstoff. Da der angewandte Leberbrei 345 g betrug, so entspricht dies 0,581 pro Mille Harnstoff.

2. Die Milz wurde ebenso verarbeitet. Das wässrige Filtrat war nicht ganz, aber fast klar. Beim Zusatz von Salpetersäure schied sich nicht sofort salpetersaurer Harnstoff aus, sondern erst allmählich. Erhalten wurde 0,0739 salpetersaurer Harnstoff. Davon ab als Correctur für Hypoxanthin 0,0062 g, bleiben 0,0677 salpetersaurer Harnstoff, gleich 0,0322 Harnstoff. Da das Gewicht des angewandten Milzbreies 260 g betrug, so enthielt die Milz 0,126 pro Mille Harnstoff.

Angaben über die Quantität des Harnstoffes in der menschlichen Leber liegen meines Wissens in der Literatur nicht vor. Nach gelegentlichen persönlichen Erfahrungen halte ich den Harnstoff in dem vorliegenden Falle für gesteigert."

Epikrise. Es handelt sich hier, wie aus der parenchymatösen Erkrankung sämmtlicher Unterleibsdrüsen hervorgeht, um einen Fall allgemeiner septischer Infection, welche ihren Ausgang von faulen Placentarresten genommen hat. Die entzündliche Veränderung beider Nieren hat zu einer völligen Einstellung ihrer Function geführt. Dass diese aber ganz unvermittelt, ohne irgend ein zur Wahrnehmung gelangtes Vorstadium quantitativer oder qualitativer nephritischer Harnveränderungen eingetreten ist, dass ferner unter dieser schweren nephritischen Infection das Allgemeinbefinden 8 Tage gar nicht gelitten hat, das ist die Absonderheit dieses Falles, welche eine Diagnosestellung unmöglich machte.

Anurie bei aufsteigender Pyelonephritis. Noch seltener als hämatogene Nephriten sind es ascendirende pyelonephritische Processe, welche zur Anurie führen, da bei ihnen die Veränderungen mehr herdweise, wenn auch sehr zahlreich auftreten. Wir waren in der Lage, eine totale Sistirung der Harnsecretion auf Grund einer peracuten ascendirenden linksseitigen Pyelonephritis bei einem Patienten zu beobachten, dessen rechte Niere 8 Monate zuvor wegen Tuberculose entfernt worden war. Der Fall (**23.9**) ist ausführlich unter dem Capitel der Pyelonephriten und entzündlichen Herderkrankungen der Niere berichtet worden.

In Beziehung auf die operative Therapie entzündlicher Anurien lassen einige neuere Erfahrungen für manche Fälle Erfolg erhoffen. Von der Voraussetzung ausgehend, dass eine peracute Steigerung der intrarenalen Spannung durch den entzündlichen Process an und für sich im Stande ist, die Secretion der betroffenen Niere durch Compression der Capillaren aufzuheben, hat man den deletären Druck mittelst Spaltung des Parenchyms aufzuheben versucht. Der evidenteste Beweis für die Wirksamkeit dieses Verfahrens wird durch den eben citirten Fall (**23.9**) erbracht, in welchem unmittelbar nach der Incision der einzig noch vorhandenen Niere die Urinsecretion in Gang kam. Auch Albarran[1]) erwähnt einen Fall von 10 tägiger totaler Anurie wegen Steinerkrankung der linken und diffuser Entzündung der rechten Niere, bei welchem

1) Traité de Chirurgie, T. 8. Maladies du rein et de l'urétère 1899. S. 920.

sich nach Incision der letzteren alsbald eine reiche Urinsecretion von beiden Seiten einstellte.

Es ist selbstverständlich, dass von derartigen operativen Eingriffen nur etwas zu erwarten steht, wenn die secretorischen Elemente der Niere noch nicht durch den Einfluss des Krankheitsprocesses irreparabel geschädigt sind. Ein wie grosser Antheil an dem Zustandekommen der Anurie im Einzelfalle der Schädigung der Epithelien, ein wie grosser der Steigerung der intrarenalen Spannung zukommt, ist im Voraus nicht zu entscheiden. Nur wächst die Wahrscheinlichkeit für eine grössere Betheiligung des letztgenannten allein der Therapie zugänglichen Factors im Beginn der Anurie. In diesem Sinne halte ich es für durchaus angezeigt, bei der häufigsten Form entzündlicher Unterdrückung der Harnsecretion, nämlich der Scharlachnephritis, einen frühzeitigen Versuch mit der Nierenincision auf einer Seite zu machen.

Harrison[1]) hat bei einem Falle von Scharlachnephritis wegen starker Lumbalschmerzen und Albuminurie in der 3. Woche der Krankheit nach Incision einer Niere eine erhebliche Steigerung der Urinmenge und allmähliches Verschwinden der Albuminurie beobachtet. Er macht darauf aufmerksam, dass die Operation an einer Niere unter Umständen genügen könne, um auch die Function der anderen günstig zu beeinflussen.

Anurie durch doppelseitigen nicht calculösen Ureterverschluss. Unter den selteneren Ursachen der totalen Anurie ist die Verlegung beider Ureteren durch den Druck von Beckentumoren, insbesondere Uteruscarcinomen zu erwähnen.

Anurie bei einseitigem Ureterverschluss. Aber auch bei einseitiger Unterbrechung des Abflusses in Folge von Abknickung des Ureters, kann es zu einer ausserordentlichen Verminderung der Harnmenge, ja zum gänzlichen Versiegen kommen. Man beobachtet derartige Beeinflussungen der Secretion ebensowohl bei den intermittirenden Anfällen beweglicher hydronephrotischer Nieren, wie bei den zeitweise auftretenden Occlusionen nicht mobiler Hydronephrosen. Diese Vorgänge gehören bereits in das Gebiet der reflectorischen Anurie.

Reflectorische Anurie. Die Beobachtung, dass beim Vorhandensein zweier secernirender Nieren eine plötzlich einsetzende Functionsbehinderung einer einzigen zur Unterdrückung der gesammten Urinsecretion führen kann, hat zur Entstehung des Begriffs der reflectorischen Anurie geführt, indem man sich vorstellt, dass unter gewissen Bedingungen von einer Niere aus ein secretionshemmender Reflex auf die andere ausgeübt werden kann. Diese Theorie ermangelt nicht der wissenschaftlichen Unterlage. Die physiologischen Thatsachen und die experimentellen Erfahrungen, auf welche sie sich stützt, findet der Leser in einer meiner Arbeiten aus dem Jahre 1888[2]) zusammengestellt. Sie lehren, dass die Gefässfüllung der Niere unter nervösem Einfluss steht, und durch Reizung sensibler Nerven reflectorisch herabgesetzt werden kann. Die klinischen Erfahrungen, welche bisher ohne die Hypothese einer reflectorischen Secretionshemmung nicht erklärt werden können, betreffen Fälle, in welchen im Gefolge acuter einseitiger Steineinklemmung oder Ureterabknickung eine totale Anurie auftritt, obwohl die andere Niere weder durch eine gleichzeitig aufgetretene Parenchymerkrankung

1) British medical Journal, 17. Oct. 1896. Treatment of some form of albuminuria by renipuncture.

2) Ueber Nephrolithotomie bei Anurie durch Nierensteineinklemmung. Zugleich ein Beitrag zur Frage der reflectorischen Anurie. Dtsch. med. Wochenschrift 1888, No. 1.

noch einen Ureterverschluss gehindert wird, ebenso weiter zu functioniren, wie vor dem Eintreten der Secretionsstörung des Schwesterorgans. Unter den nicht calculösen Ureterverschlüssen sind vor Allem zu nennen die Abknickungen resp. Torsionen des Harnleiters infolge von Dislocation mobiler Nieren, sowie die temporären Abflussunterbrechungen von Hydronephrosen. Die Zurückführung der calculösen Anurie auf reflectorischen Einfluss ist in letzterer Zeit besonders durch Legueu angezweifelt worden, welcher annimmt, dass dieses Ereigniss nur dann zustande kommen könne, wenn sich bereits eine Niere vor dem Eintreten der andersseitigen Occlusion in functionsunfähigem Zustande befunden hat, so dass die Kranken thatsächlich schon lange mit nur einer einzigen functionirenden Niere gelebt hatten. Wenn es auch zweifellos Legueu's Verdienst ist, durch seine Kritik einen Theil der als reflectorisch aufgefassten Fälle auszumerzen, so bleibt ebenso unzweifelhaft eine Anzahl unanfechtbarer Beobachtungen übrig, bei welchen keine Functionsunfähigkeit der zweiten Niere vor dem Eintritt der Anurie bestand.

Reflectorische Anurie bei einseitigem nicht calculösem Ureterverschluss. Am leichtesten ist der Beweis für das Vorkommen einer reflectorischen Secretionshemmung bei den acuten Retentionsprocessen zu erbringen, die in Wandernieren durch Abknickung des Ureters zu Stande kommen. Hier sieht man häufig während der Dauer des Anfalles eine erhebliche Herabsetzung, bisweilen eine totale Unterdrückung der Urinsecretion. Nach Beendigung der Krise durch Lösung des Ureterverschlusses fangen beide Nieren an, nach wie vor ungestört, nicht selten in erhöhtem Masse, zu functioniren, so dass jeder Gedanke an eine vorher bestandene Functionsunfähigkeit der zweiten Niere ausgeschlossen werden muss. Eine ganz einwandsfreie Beobachtung über den reflexhemmenden Einfluss acuter Spannungszunahme in einem Hydronephrosensack durch temporären Ureterverschluss habe ich bereits in dem Capitel der Retentionsgeschwülste (Fall **28.3**) mitgetheilt. Hier handelte es sich um einen 23 jährigen Mann mit grosser rechtsseitiger remittirender Hydronephrose, welche von Zeit zu Zeit durch Verlegung ihres Abflusses enorme Dimensionen unter ausserordentlich schmerzhafter Spannung annahm. Während dieser Anfälle bestand jedesmal eine Herabsetzung der Harnmenge auf ein Minimum, während eine Entleerung des Sackes durch Punction alsbald eine Harnfluth erzeugte. Der Nachweis, dass diese sofort mit der Spannungsabnahme auftretende Polyurie ausschliesslich auf die wiederkehrende Function der gesunden Niere zu beziehen war, konnte dadurch erbracht werden, dass der Inhalt des Sackes zur Zeit der Retention und Punction jedesmal dunkelhämorrhagisch war, während die unmittelbar der Punction folgende Harnfluth mehrere Tage lang völlig blassen blutfreien Urin lieferte. Erst nach 2 tägiger Dauer dieser blassen Polyurie nahm der Harn eine blutige Färbung an, als Ausdruck der jetzt wiedergekehrten Wegsamkeit des Ureters. Nach etwa 10 Tagen kehrte dann der Urin zur Norm in Farbe und Quantität zurück. In einem anderen Falle (**5a, 6**, S. 6 und 7) war die Beeinflussung einer Niere durch die andere nicht minder deutlich. Es handelte sich um eine Hufeisenniere mit 2 getrennten Nierenbecken und 2 Ureteren. Während eines Occlusionsanfalles der rechten hydronephrotischen Hälfte war die 24 stündige Harnmenge auf 200 ccm herabgedrückt, während der Inhalt der Hydronephrose 125 ccm betrug. Sofort nach der Nephrotomie schnellte die auf natürlichem Wege entleerte Harnmenge auf die Höhe von 1 Liter mit 31,0 g Harnstoff; am 2. Tage wurden sogar 33 g Harnstoff ausgeführt, während an beiden Tagen gleichzeitig grosse Mengen Urins der Wunde der

incidirten Niere entflossen. Dass der aus der Blase entleerte Urin ausschliesslich der linken Niere entstammte, ging daraus hervor, dass er ganz hell und blutfrei war, während der von der Hydronephrose producirte einen starken Blutgehalt zeigte. Welchen deutlicheren Beweises bedarf es, dass die reflectorische Functionshemmung eine gesunde Niere betroffen hatte, als dass sie im Stande war, die unterbrochene Thätigkeit nachzuholen, indem sie in 48 Stunden 64 g Harnstoff ausschied, also etwa die 3 fache Arbeitsleistung verrichtete, die einer normalen Niere bei mehrtägiger Nahrungsenthaltung, wie sie in diesem Falle stattgefunden hatte, entspricht? Vielleicht gehört gleichfalls in das Gebiet der durch intrarenale Drucksteigerung einer Niere hervorgerufenen Secretionshemmung der anderen folgende seltsame Beobachtung.

Fall **200**. 2. Occlusion einer linksseitigen hydronephrotischen Beckenniere. Totale Anurie. Incision der rechten Niere. Zerreissung der Vena renalis. Tod.

Herr R., 62 Jahre alt, wird am 26. 8. 99 in's Krankenhaus eingeliefert, weil er seit dem 21. keinen Tropfen Urin entleert hat. Die dürftigen anamnestischen Daten beschränken sich darauf, dass Pat. vor 25 Jahren an wiederholten Schmerzattaquen in der linken Nierengegend gelitten habe, welche seit vielen Jahren nicht wieder in die Erscheinung getreten sind. In den letzten 4 Jahren sollen 2mal ähnliche Schmerzanfälle auf der rechten Seite in geringerer Intensität bestanden haben. Seine jetzige Erkrankung setzte unvermittelt inmitten bester Gesundheit ein. Ausser Beklemmung auf der Brust und einmaligem Erbrechens fehlt jede Klage.

Status. Kräftig gebauter Mann mit sehr starkem Fettpolster, mit etwas gedunsenem Gesicht und starrem Gesichtsausdruck. Das Sensorium frei; doch erfolgen Antworten auf Fragen nur zögernd. Der Athem hat einen urinösen Geruch. Puls stark gespannt, 80. Athmung stark dyspnoisch, etwas stertorös; nirgend Oedeme. Abdomen nirgend aufgetrieben. Die Nieren sind bei dem enormen Fettpolster nicht palpabel. Pupillenreaction träge. Die in meiner Abwesenheit von meinem Assistenten Herrn Dr. Katzenstein ausgeführte Freilegung der rechten Niere musste wegen eintretender Asphyxie etwas hastig gemacht worden. Bei dem Versuche, die Niere an die Oberfläche zu luxiren, reisst die Nierenvene ein. Die Blutung wird durch Tamponade gestillt. Der Sectionsschnitt durch das Organ zeigt keinerlei Fremdkörper. Nach der Operation erfolgt Urinsecretion weder aus der Wunde, noch aus der Blase. Abends tritt Somnolenz ein. 28 Stunden p. op. erfolgte der Exitus. Die 2 Stunden später ausgeführte Section ergab folgendes: Die linke Niere wurde nicht an der normalen Stelle getroffen. Man findet sie im kleinen Becken als einen stark hydronephrotischen und äusserst gespannten Sack, der die Blase vollkommen verdeckt, und in Folge seiner Dünnwandigkeit zuerst für diese gehalten wird. Der Ureter ist dünnwandig, sehr stark geschlängelt, ca. 25 cm lang. Der aufgeschnittene Nierensack zeigt eine glatte Wand, welche hellen Inhalt umschliesst. Als Reste der früheren Structur finden sich nur 3 Calices. Die A. renales entspringen von der A. iliaca interna dicht unterhalb des Abgangs von der A. iliaca comm. An der rechten Niere ist die Vene abgerissen, während die Arterie intact ist. Die Niere vergrössert, von harter Consistenz, ihre Schnittfläche glasig glänzend. Das Nierenbecken ist blutig auffundirt, der Ureter etwas verdickt. An der Blase nichts Abnormes; weder in den Nieren, noch in den Ureteren wird ein Stein gefunden.

Mikroskopische Untersuchung der rechten Niere ergab etwas Schwellung der Malpighischen Körper; die Kerne durchweg gut erhalten, nicht vermehrt. Zwischen den Blättern der Bowmann'schen Kapseln finden sich vielfach feinstkörnige amorphe Massen. Das Endothel ist gut erhalten. Das Epithel der gewundenen Harncanälchen ist etwas platt, sonst aber gut erhalten. Kerne überall von normaler Färbbarkeit. Nur ganz vereinzelt findet man eine Degeneration einiger Epithelien. Das Lumen der gewundenen Harncanälchen ist überall von denselben ungemein feinkörnigen Massen erfüllt, wie die Malpighi'schen Körper. Das Zwischengewebe im Bereiche der gewundenen Harncanälchen ist auffallend verbreitert. Die länglichen Bindegewebszellen darin gut erhalten. In den graden Harncanälchen vielfach Epithelcylinder. Die Wandungen der Gefässe sind in allen Schichten gleichmässig verdickt.

Epikrise. Die geringfügigen Veränderungen in der rechten Niere, welche in leichter Desquamation im Bereiche der graden Harncanälchen, und mässiger Verbrei-

terung des interstitiellen Gewebes von altem Datum bestanden, können in keiner Weise eine genügende anatomische Grundlage für die Erklärung einer totalen Anurie geben. Die im Lumen der Harncanälchen und den Malpighi'schen Kapseln gefundenen feinkörnigen Massen dürften bei der vollkommenen Intactheit der Epithelien als albuminöse Transsudationsprodukte in Folge der Circulationsstörungen durch die Abreissung der Vene anzusprechen sein. Ebenso zwanglos sind die Desquamationsprocesse in den graden Harncanälen auf die Schädigung der Niere durch Gefässverletzung zu beziehen. Der eigentliche sekretorische Apparat der Malpighi'schen Kapseln und der gewundenen Harncanälchen war in Beziehung auf Epithelien und Endothelbelag ganz normal. Unter diesen Verhältnissen hat die Auffassung einer reflectorischen Sistirung der rechtsseitigen Nierenthätigkeit ein grosses Maass von Wahrscheinlichkeit, deren Ursache in der durch plötzliche Occlusion entstandenen starken Spannung der linksseitigen Hydronephrose zu finden ist. Solche mit Kolikschmerzen einhergehenden Abflussbehinderungen waren in früheren Jahren öfter zur Beobachtung gekommen. Zu ihrer Entstehung disponirte offenbar die relativ zu grosse Länge des Ureters, welche 25 cm betrug, also das normale Maass überschritt, trotzdem die Niere dicht an der Harnblase lag. Durch dieses Missverhältniss mussten zahlreiche Windungen und Knickungen des Ureters zu Stande kommen, welche geeignet waren, den Abfluss zu stören.

Beseitigung der reflectorischen Anurie durch Exstirpation der reflexauslösenden Niere. Wenn nun diese Beobachtungen darthun, dass der von einer Niere ausgehende Reiz die Function der anderen hemmen, ja sogar aufheben kann, so muss der Fortfall dieses Reizes zu einer Beseitigung des Hemmungsreflexes führen, d. h. die andere Niere muss wieder ihre Thätigkeit aufnehmen, wenn sie noch nicht durch eine zu lange Dauer der reflectorischen Vasoconstriction irreparabel geschädigt ist. Dieser Forderung wurde in den bisher referirten Fällen durch die Nephrotomie genügt, mit der das reflexauslösende Moment der intrarenalen Drucksteigerung eliminirt wurde. Noch evidenter, mit der Ueberzeugungskraft eines physiologischen Experiments, wird das Vorhandensein eines reno-renalen Hemmungsreflexes dargethan, wenn eine Oligurie durch die Entfernung der kranken Niere im Anfalle der Occlusion mit einem Schlage beseitigt wird. Denn in solchem Falle ist eine Steigerung der Harnmenge um so beweisender, als sie sonst nach allen Nephrectomien aus anderen Ursachen regelmässig in den ersten 24 Stunden beträchtlich vermindert wird, und zwar um einen grösseren Betrag, als der Sekretionsgrösse der entfernten Niere entspricht. Einen solchen zwingenden Beweis erbringt die folgende Beobachtung.

In einem Falle von grosser remittirender Hydronephrose erreichte die Harnausscheidung während der ganzen Dauer der 8tägigen Occlusion als höchste 24stündige Menge 500 ccm. Nach der im Anfalle ausgeführten Nierenexstirpation stieg bereits in der ersten 24stündigen Periode die Harnmenge auf 1240 ccm, also beinahe das Dreifache obwohl die Flüssigkeitsaufnahme nicht nur nicht gesteigert, sondern wie nach Narkosen üblich, auf ein Minimum reducirt war, dagegen die Flüssigkeitsabgabe in Folge starken Schwitzens durch Einwickelung in gewärmte Decken und vielfachen Erbrechens am Operationstage beträchtlich gesteigert war.

Reflectorische Anurie bei Nephrolithiasis. Wenn nach den bisherigen Ausführungen die Existenz einer reflectorischen Anurie resp. Oligurie als eine gesicherte Thatsache bezeichnet werden darf, so ist sie bei den Fällen von totaler Unterdrückung der Harnsekretion in Folge von Steineinklemmung schwerer einwandsfrei darzuthun.

Hier scheiden zunächst die Fälle von Steinverlegung beider Ureteren aus, ferner diejenigen, in welchen eine Niere schon vor dem Anfall gänzlich functionsunfähig war, endlich die congenitalen Anlagen von rudimentären oder Solitärnieren. Aber auch nach Abzug dieser Kategorien bleiben einwandsfreie, gut beobachtete Fälle übrig, in welchen der reflexhemmende Einfluss der Steinverstopfung einer Seite auf die Sekretion der anderen zweifellos dargethan wird. Zwei derartige Beobachtungen finden sich ausführlich in der Casuistik der „Nieren- und Uretersteine“ (**192.**72 und **190.**70). Hier konnte in dem einen Falle mit Hülfe der cystoskopischen Untersuchung dargethan werden, dass alsbald nach der Entfernung des verstopfenden Steins die zweite Niere anfing, wieder zu secerniren. Dieselbe Thatsache ging in dem zweiten Falle, in dem sich sofort nach der Nephrolithotomie die Harnentleerung auf dem natürlichen Wege wie aus der Wunde wiederherstellte, aus der gänzlich verschiedenen Beschaffenheit der gesondert aus der incidirten Niere und der Harnblase aufgefangenen Urine hervor, welche eindeutig bewies, dass der aus der Blase entleerte von der nicht operirten Niere secernirt wurde.

Reflectorische Anurie durch Reizung der Nierennerven im Stiel. Wenn ich auch nicht glaube, dass es weiterer klinischer Beweise als der mitgetheilten bedarf, um den von einer Niere auf die andere ausgehenden sekretionshemmenden Reflex darzuthun, so möchte ich doch noch eine Beobachtung erwähnen, aus welcher hervorgeht, dass die Reizung der im Stiel verlaufenden Nierennerven grade so wie diejenige der Niere selbst zu einer reflectorischen Oligurie führen kann. Bei einer jungen Frau hatte ich nach Exstirpation einer rechtsseitigen intermittirenden Hydronephrose ein zu langes Drainrohr bis auf den Stiel eingeführt. Es war auffällig, dass die Pat., so lange das Rohr lag, sowohl dauernd über Schmerzen in der entfernten Niere klagte, als auch eine ungewöhnliche Oligurie zeigte, welche in unveränderter Weise viel länger andauerte, als selbst nach schweren Nephrektomien beobachtet wird. Sofort nach Kürzung des Drainrohrs schnellte zugleich mit dem Verschwinden der Nierenschmerzen die Urinmenge bis zu 3000 ccm in die Höhe, ohne dass die Getränkaufnahme im geringsten gesteigert worden war. Nach mehrtägiger Polyurie ging die Harnausscheidung auf das normale Maass zurück.

Eine reflectorische Anurie auf Grund einseitiger Steinverstopfung tritt meistens nur dann ein, wenn die zweite Niere bereits krank, wenn auch durchaus nicht functionsunfähig war. Nach Guyon's Erfahrungen sind kranke Nieren reflexhemmenden Einflüssen erheblich leichter ausgesetzt als gesunde. Die Erklärung für diese Thatsache ist leicht zu finden, wenn man die reflectorische Functionshemmung als das Resultat einer ungenügenden Blutzufuhr in Folge der Reizung von vasoconstrictorischen Nerven auffasst. Da eine kranke Niere auf eine Durchströmung mit einer grösseren Blutmenge angewiesen ist als eine gesunde, wenn sie genügend functioniren soll, so wird sie bei Verringerung der Blutzufuhr ihre Thätigkeit eher einstellen als eine normale.

Reflectorische Anurie nach einseitigen Nierenoperationen. Nach Meinung Mancher sollen auch operative Eingriffe an einer Niere bisweilen Veranlassung zur reflectorischen Anurie geben. Halte ich diesen Vorgang auch nicht für ganz unmöglich, so doch nicht für erwiesen. Bei einer Operation spielen zu viele Momente mit, als dass eine darauffolgende Anurie einer eindeutigen Erklärung zugängig wäre.

Die von mir beobachteten Fälle von totaler Anurie nach einseitigen Operationen hatten nichts mit reflectorischen Einflüssen zu thun, sondern waren sämmtlich von einem Versagen der Herzthätigkeit abhängig. Alle diese Fälle betrafen Patienten mit

vorherbestehenden atrophischen Zuständen oder parenchymatösen Erkrankungen des Myocards, dessen weitere Schädigung durch die Narkose, die Aufregung, die Nahrungsentziehung, das Brechen, den Blutverlust zu einem so starken Absinken des Blutdrucks geführt hatte, dass die Thätigkeit der Nieren erlöschen musste. In den meisten meiner einschlägigen Fälle hatte es sich um starke Fettdegeneration, fibröse Myocarditis, braune Atrophie oder einfache Unterernährung der Herzmuskulatur gehandelt. In einer meiner Beobachtungen (**81.16**) konnte ich den Nachweis führen, dass die Ischämie zu degenerativen Veränderungen der zurückgelassenen Niere geführt hatte. Es handelte sich um ein 26jähriges Mädchen, welche im elendesten Zustande nach jahrelangem Leiden und vielmonatlichem Fieber in Folge von rechtsseitiger Pyonephrose und Perinephritis nephrectomirt wurde. Nach der Operation sank die Herzaction rapide und die Pat. blieb in einem Zustande tiefen Collapses. Der Radialpuls blieb dauernd unfühlbar, die Auscultation ergab 132 Pulsschläge in der Minute. Kühle Haut, profuser kalter Schweiss; Unruhe. Es wurde kein Tropfen Urin mehr bis zu dem 13 Stunden p. op. erfolgten Tode producirt. Es fand sich ein auffallend kleines Herz mit theils blasser, theils brauner, ungewöhnlich schwach entwickelter Muskulatur, in welcher ein geringes Maass fettiger Degeneration neben brauner Atrophie nachgewiesen wurde. Die Untersuchung der restirenden Niere ergab keine Vergrösserung, aber eine auffallend blasse Oberfläche. Mikroskopisch zeigten sich die Epithelien der meisten Tubuli contorti nekrotisch. Ihre Conturen waren wohl sichtbar, doch war der Plasmaleib stellenweise zu Schollen zerfallen, das Chromatin der Kerne war ausgelaugt, diese selbst als helle Vacuolen im basalen Abschnitt der Zellleiber deutlich erkennbar. An vereinzelten Tubuli contorti fand man in denjenigen Epithelzellen, welche einen noch färbbaren Kern besassen, hier und da einige Fettkörnchen. Das Blut in den kleinen und auch etwas grösseren Gefässen enthielt auffallend viele Leukocyten. Bemerkenswerth war, dass zahlreiche abgestossene Gefässendothelien sich im Lumen der Gefässe befanden. Es fehlte jede Spur eines reactiven Vorganges im interstitiellen Gewebe, so dass der Befund als ein ganz frischer durch Ischämie entstandener gedeutet werden muss.

Wir finden hier demnach einen auffallenden Leukocytenreichthum in den Nierengefässen als Ausdruck der Circulationsverlangsamung, eine reichliche Abstossung von Endothel als Zeichen der Ernährungsstörung der Gefässwunde durch die mangelhafte Blutversorgung und ausgedehnte Degenerations- und Zerfallsvorgänge in dem gegen Ernährungsstörungen empfindlichsten Theile des secretorischen Apparats, nämlich den Epithelien der gewundenen Kanäle.

Diese Beobachtung zeigt, dass hohe Grade von Ischämie zu organischen Veränderungen der Niere führen können. Für diesen Ausgang ist es gleichgültig, ob die mangelhafte Blutzufuhr durch Erlahmung des Herzens oder einen reflectorischen Gefässkrampf der Nierengefässe zu Stande kommt. Denn auch bei langer Dauer der reflectorischen Anurie kann es zu Schädigungen der vom Reflex betroffenen Niere kommen, welche selbst bei Wiederherstellung der beiderseitigen Secretion nach Entfernung des occludirenden Steins zu tödtlicher Insufficienz der Nierenhätigkeit führen kann. So war es in dem Falle **199.70**, bei dem nach Nephrolithotomie der linken Niere zwar sofort die Harnausscheidung auf beiden Seiten wiederkehrte, aber eine zunehmende hämorrhagische Nephritis der rechten schliesslich zum tödtlichen Ausgange führte.

Gegenüber diesen schweren Schädigungen können die durch eine kürzere Dauer oder geringere Intensität der Ischämie hervorgebrachten Störungen reparabel sein, auch wenn sie genügen, eine temporäre Functionseinstellung der Niere zu erzeugen. Denn das Mindestmaass des Blutdrucks, welches eben ausreicht, die Epithelien vor dem Untergange zu bewahren, reicht nicht aus, um die Secretion aufrecht zu erhalten.

Experimentelle Untersuchungen über reflectorische Anurie. Die von mir vertretene Anschauung von dem Bestehen einer reflectorischen Anurie stützte sich auf klinische Erfahrungen am Menschen, dagegen fehlten bisher experimentelle, durch Thierversuche gewonnene Unterlagen für diese Theorie. Ich habe deshalb einen meiner früheren Schüler, Herrn Dr. Arthur Götzl veranlasst, dahingehende Versuche zu machen. Diese sind im Laboratorium und unter Controle des Herrn Prof. Zuntz (Berlin) ausgeführt worden und werden demnächst in Pflügers Archiv veröffentlicht werden. Herr Dr. Götzl hat mir freundlichst einige der betreffenden Versuchsprotocolle zur Verfügung gestellt, welche ich hier folgen lasse.

Versuch No. II. 9. 2. 99.

Mittelgrosser weiblicher Hund.

Erfahrungsgemäss ist die 24stündige Harnmenge bei Hunden am grössten bei Fütterung mit Fleisch und mit Wasser verkochtem Reis. Bei mehrtägiger Ernährung mit 300 g Fleisch und 100 g mit Wasser verkochtem Reis schwanken die 24stündigen Harnmengen zwischen 300 und 400 ccm. Im Harn eine Spur Albumen, Leukocyten, verfettete Epithelien, ein sicherer Cylinder. Um den Harn beider Nieren gesondert auffangen zu können, wurde eine Wand der durch medianen Bauchschnitt frei gelegten Ureteren an ihrer Blasenmündung längs incidirt, dann eine dünne Glascanüle in ihr Lumen eingeführt und eingebunden. Nach Reposition der ausgedrückten Blase wird die Bauchwunde verschlossen. Vor der Operation subcutane Injection von 2 cg Morphium. Aethernarkose nur während der Operation. Das Thier erhält zweimal je einen halben Liter Wasser mit etwas Harnstoffzusatz per Schlundrohr. Der aus den Canülen abfliessende Harn wird im Messcylinder aufgefangen, die Menge von 5 zu 5 Minuten gemessen. Es wurden in 75 Minuten linkerseits 6,2 ccm, rechterseits 9,4 ccm Harn secernirt. Auf 24 Stunden umgerechnet ergäbe das eine Gesammtharnmenge von 300 ccm, von der die linke Niere 119,5, die rechte 180,5 liefern würde. Nun wurde die in den rechten Ureter eingebundene Canüle mit einem T-förmigen System von Schläuchen in Verbindung gebracht, in welches ein Quecksilbermanometer und eine Injectionsspritze eingeschaltet war. Durch Injection einer 4proc. Kochsalzlösung wurde im rechten Ureter und in der rechten Niere ein Druck erzeugt, dessen Höhe am Manometer abgelesen wurde. Der erzeugte Druck schwankte zwischen 209—76. Er ist nicht constant zu erhalten, weil er theils von der Athmung beeinflusst wird, theils von dieser unabhängige Schwankungen macht. Bei diesem Versuch ergab sich, dass sich die Secretion der linken Niere unter dem Einflusse des Druckes in der rechten verminderte. Die linke Niere secernirte während der 65 Minuten dauernden Beobachtung 2,5 ccm. Auf 24 Stunden berechnet, würde das eine Ausscheidung von 55,25 ccm betragen, also nicht einmal die Hälfte der normaler Weise von der betreffenden Niere gelieferten Harnmenge.

Versuch III. 18. 2. 99.

Mittelgrosser männlicher Hund.

Ernährung des Hundes wie im Versuch II. 24stündige Harnmenge 200—300 ccm Harn, mikroskopisch und chemisch normal. Operation wie oben. Narkose durch Injection von 0,04 Morphium, kein Aether. Während der Dauer des Versuchs erhält das Thier 3mal je einen halben Liter Wasser mit etwas Harnstoffzusatz. Die linke Niere secernirt in 50 Minuten 3,1, die rechte 3,2 ccm, auf 24 Stunden umgerechnet eine Gesammtharnmenge von 179 ccm, davon rechts 91,2, links 88,3. Bei Drucksteigerung in der rechten Niere mittelst Injection von 4proc. Kochsalzlösung in den Ureter, welche 4 Stunden hindurch fortgesetzt wurde, ergab sich bei einer Druckhöhe, welche zwischen 190 und 41 schwankte, folgendes Resultat:

Die linke Niere secernirt während 4 Stunden 3,5 ccm Harn; auf 24 Stunden umgerechnet, gäbe das eine Harnmenge von 21 ccm, also etwa $^1/_4$ ihrer Secretionsgrösse vor Beginn der Drucksteigerung.

Versuch VI. 10. 3. 99.

Mittelgrosser weiblicher Hund.

Nahrung wie oben. 24stündige Harnmenge 300—400 ccm. Harn normal. Operation wie früher. Morphiumnarkose, kein Aether. Das Thier erhält 3mal je einen halben Liter Wasser mit Harnstoff per Schlundrohr. Zunächst wurde wie in allen früheren Versuchen der Harn aus beiden Ureteren gesondert aufgefangen. Dann wurde der Versuch in der Weise fortgesetzt, dass die Verhältnisse nachgeahmt wurden, wie sie in manchen klinisch beobachteten Fällen von reflectorischer Anurie vorliegen, d. h. es wurde keine Flüssigkeit von aussen injicirt, sondern an Stelle der Injectionsspritze ein gut schliessender Hahn aufgesetzt, sodass der am Manometer abgelesene Druck vom secernirten Harne der rechten Niere erzeugt wurde, der auf obige Weise am Abfluss behindert war. Das Quecksilber des Manometers stieg auf die Höhe von 34 mm, sank dann allmählich bis auf 26, um dann wieder anzusteigen. Während der Dauer dieses Ureterverschlusses rechts sank die Secretion der linken Niere in 20 Minuten auf den Nullpunkt und sistirte dann für weitere 20 Minuten völlig. Nunmehr wurde der Ureterverschluss beseitigt, worauf die Secretion sich beiderseits langsam wieder einstellte, unter allmählicher Zunahme der Secretionsgrösse. Darauf wurde durch Injection 4proc. Kochsalzlösung in die rechte Niere ein möglichst hoher Druck erzeugt. Auch dieser rief alsbald eine völlige Anurie von 65 Minuten Dauer hervor, welche erst durch wiederkehrende Secretion abgelöst wurde, als der Druck beseitigt war.

Durch diese Experimente wird über jeden Zweifel festgestellt, dass Drucksteigerung in der einen Niere Secretionshemmung der anderen zu bewirken vermag. Ob nun in allen Fällen reflectorischer Anurie ein einseitig erhöhter intrarenaler Druck das auslösende Moment darstellt und nicht auch eine Reihe anderer sensibler, auf die Niere wirkender Reize dasselbe Resultat zuwegebringen kann, ist zwar experimentell nicht erhärtet, dagegen auf Grund klinischer Beobachtungen wahrscheinlich.

Capitel XIII.

Ueber renale Hämaturien, Nephralgien und Koliken bei scheinbar unveränderten Nieren.

Geschichtliches. Bis in die neueste Zeit galt es als selbstverständlich, dass einseitigen Nierenblutungen, einseitigen, anfallsweise auftretenden oder dauernden Nierenschmerzen oder der Combination dieser Erscheinungen eine materielle Erkrankung der Niere zu Grunde liegen müsse. Als Ursache derartiger Symptome kannte man Steine, Tumoren, Tuberculose, in seltenen Fällen Parasiten. Da kamen indessen Beobachtungen, welche in den Rahmen dieser Vorstellung nicht mehr zu passen schienen. Zuerst waren es Bedenken, die auf Grund des klinischen Verlaufs solcher Fälle aufstiegen. Die Krankheitserscheinungen dauerten entweder Jahre lang an, ohne dass eine der hypothetisch geforderten Krankheitsursachen manifest wurde; weder wuchs ein Tumor, noch entwickelte sich eine Tuberculose, noch kamen Steine zum Vorschein; oder die Blutungen wie die Schmerzen verschwanden, und damit glaubte man den Beweis geliefert, dass keine der erwarteten materiellen Veränderungen der Niere vorliegen könne. Man suchte daher sein Causalitätsbedürfniss durch Schaffung einer neuen Krankheitsspecies zu befriedigen, nämlich einer renalen Hämaturie oder Nephralgie ohne materielle Veränderung der Nieren. Mit dem Aufschwung der Nierenchirurgie schien diese Vorstellung durch die scheinbar negativen Befunde gestützt zu werden, welche bei derartigen Symptomencomplexen in allmählich wachsender Zahl durch operative Autopsien erhoben wurden, sei es, dass man sich mit der Inspection und Palpation der aus der Fettkapsel ausgehülsten Niere begnügt hatte, sei es, dass man das Organ einer probeweisen Spaltung unterwarf, sei es, dass man gar die Nephrectomie ausführte. Fand man die erwarteten groben Veränderungen nicht, so war man um so mehr der Annahme einer immateriellen, anatomisch nicht definirbaren Ursache der Krankheitserscheinungen geneigt, als jedes der eingeschlagenen operativen Verfahren gegen alle Erwartung gelegentlich Erfolge aufzuweisen hatte, welche in dem Schwinden der Blutungen oder der Koliken oder beider bestanden. In dem Bestreben, eine Erklärung für diese seltsame Thatsache zu geben, kam man nicht viel weiter, als dass man den unverständlichen Erscheinungen Bezeichnungen gab, unter denen sich nicht viel denken liess, sofern man den Beweis schuldig blieb, dass die ad hoc geschaffenen Krankheitsbegriffe auch thatsächlich existirten. So entstanden je nach dem Vorwiegen der Blu-

tungen oder der Koliken die Bezeichnungen der essentiellen Hämaturie, der renalen Hämophilie, der angioneurotischen Nierenblutung, der Nephralgie, der Néphralgie hématurique. Zwei verschiedene Vorstellungen über die Aetiologie liegen dieser Nomenclatur zu Grunde. In einer Reihe der Fälle werden Störungen des vasomotorischen und sensiblen Nervensystems als Ursachen der Erscheinungen betrachtet, in einer anderen, eine nur auf ein Organ beschränkte hämophile Disposition. Diese unbefriedigenden Vorstellungen verloren immer mehr an Terrain, als die feinere anatomische Untersuchung eingriff und mikroskopisch erkennbare Gewebsveränderungen nachwies, welche zwar mit den erwarteten groben Krankheitszuständen wenig Aehnlichkeit hatten, aber doch bewiesen, dass man es nicht mit gesunden Organen zu thun hatte. Waren es bis dahin nur wenige durch Exstirpation oder durch postmortale Section gewonnene Nieren gewesen, welche mikroskopisch durchmustert werden konnten, so vergrösserte die in neuester Zeit geübte probeweise Excision kleinster Nierenscheibchen gelegentlich der diagnostischen Nephrotomie das Untersuchungsmaterial. Jetzt fand man bei der sorgfältigen mikroskopischen Durchforschung in einer Anzahl dieser dunklen Fälle anatomisch nachweisbare krankhafte Zustände der Niere, welche zwar nicht den Vorstellungen von den groben Veränderungen entsprachen, welche man früher als die allein möglichen Ursachen solcher Störungen angenommen hatte, aber doch eine derartige Uebereinstimmung in gewissen Richtungen erkennen liessen, dass jeder Gedanke an Zufälligkeit der Befunde ausgeschlossen werden musste. Auch die Revision älterer Untersuchungsresultate, welche man früher als unwesentlich vernachlässigt hatte, weil man ihre Beziehungen zu dem Krankheitsbilde nicht vermuthete, mehrten in einer Anzahl von Fällen das positive Material. So ging es z. B. dem oft als Beweis der immateriellen Néphralgie hématurique citirten Fälle von Sabatier. Im Wesentlichen waren es zwei Gattungen von Veränderungen, weche am häufigsten constatirt werden konnten: nämlich chronisch entzündliche oder tuberculöse. Oft waren die Veränderungen so wenig augenfällig, dass sie mit blossem Auge nicht erkannt werden konnten, und gerade dieses scheinbare Missverhältniss zwischen Grad und Ausdehnung der anatomischen Läsionen auf der einen Seite und der Heftigkeit der klinischen Erscheinungen auf der anderen, hat anfänglich nicht wenig dazu beigetragen, die anatomischen Befunde als unwesentlich für das klinische Krankheitsbild zu betrachten. Zu derselben Skepsis schien die Thatsache zu berechtigen, dass dieselben und viel schwerere anatomische Veränderungen gefunden werden, wo Hämaturie und Koliken fehlen. Indessen bei der Häufung der Beobtungen, welche dasselbe geringe Maass der Läsionen bei derselben Schwere der klinischen Erscheinungen aufzuweisen hatten, hat man die ätiologischen Beziehungen zwischen beiden allmählich würdigen gelernt. In anderen Fällen, in welchen Anomalien im Parenchym nicht gefunden wurden, konnte man Lageveränderungen und abnorme Beweglichkeit der Niere constatiren und hat dieses Verhalten für die Blutungen verantwortlich gemacht. Wie weit diese Vorstellung für continuirliche oder lange dauernde Blutungen zutrifft, ist noch nicht sicher erwiesen. Für paroxysmal auftretende Blutungen ist ihre Berechtigung ohne Weiteres zuzugeben, da jede Abknickung oder Drehung des Stiels mit Circulationsstörungen in der Niere einhergeht. Was aber die continuirlichen oder lange dauernden Blutungen aus mobilen Nieren anbetrifft, so ist es am wahrscheinlichsten, dass ihnen interstitielle Veränderungen zu Grunde liegen, welche sich im Anschlusse an häufige Störungen des Abflusses leicht entwickeln können. Ferner ist es sicher gestellt, dass Hydronephrosen, selbst so kleinen Kalibers, dass sie

sich der Palpation völlig entziehen, bisweilen die Quelle von Blutungen und Koliken sind (vergl. Fall **65.**40). Als eine bis jetzt einzig dastehende Erfahrung ist die von Abbé[1]) zu nennen, der als Quelle langdauernder Hämaturie eine sandige Incrustation einer Papille fand, nach deren Abschabung die Blutung aufhörte. Ist nun auch unzweifelhaft in den meisten Fällen, in denen eine anatomische Untersuchung stattgehabt hat, eine materielle Ursache für die Krankheitserscheinungen gefunden worden, so giebt es doch einige wenige Fälle, nämlich 6 der gesammten Litteratur mit negativem Untersuchungsresultat. Doch halten 4 von diesen einer Kritik nicht stand. Denn von diesen scheidet sofort der Fall von Broca[2]) aus, da hier die Niere nur freigelegt, aber nicht incidirt wurde. In zwei weiteren Fällen von Loumeau[3]) und Debesaques[4]) wurde die Niere nur gespalten, ohne dass eine mikroskopische Untersuchung stattgefunden hat. Im vierten Falle (Israel, Fall **213.**13) war ein zur Probe excidirtes Stückchen mikroskopisch untersucht worden, ohne dass sich pathologische Veränderungen ergeben hätten. Wenn man aber berücksichtigt, dass es sich, wie mehrfach beobachtet, um circumscripte Krankheitsherde gehandelt haben kann, von denen nicht nothwendig das excidirte Scheibchen betroffen zu sein braucht, so ist auch dieser Fall nicht ganz beweisend für die anatomische Intactheit der Niere. Nach Abzug dieser vier Fälle bleiben in der ganzen Literatur nur zwei, bei welchen die anatomische Untersuchung der excidirten Niere angeblich gar keine Veränderung ergeben hat, das sind die Fälle von Klemperer[5]) und Schede[6]).

Diese bleiben bisher abweichend von der grossen Zahl der anatomisch aufgeklärten Fälle gänzlich unverstanden. Es ist aber jedenfalls besser, solchen Thatsachen gegenüber unsere ungenügende Einsicht zu bekennen, als ihnen willkürliche Deutungen zu geben, die, wie die angioneurotische Hypothese, weder bewiesen sind, noch klärend wirken.

Den Senator'schen[7]) Fall von der sogenannten renalen Hämophilie kann man nicht zu den Fällen mit negativem anatomischen Befunde rechnen, insofern sich in der exstirpirten Niere deutliche Zeichen jener circumscripten interstitiellen Processe fanden, denen wir gerade als Quelle von Hämaturien in den vorliegenden Veröffentlichungen häufiger begegnen. Gegenüber der überwältigenden Zahl der unantastbaren positiven anatomischen Befunde haben diejenigen Fälle, in denen weder eine operative, noch eine postmortale Autopsie vorliegt, gar keine Beweiskraft für die Existenz essentieller, angioneurotischer Nierenblutungen oder Nephralgien mit und ohne Blutung bei intacten Nieren. Wenn in solchen bloss klinisch beobachteten Fällen als Beweis gegen eine materielle Grundlage der Erscheinungen angeführt wird, dass häufig der Urin keine Spuren renaler Erkrankung erkennen liess und weder Eiweiss, noch Cylinder vorhanden waren, so widerlegt sich die Bedeutung dieser Einwände durch meine eigenen, nachstehend beschriebenen Erfahrungen, welche beweisen, dass es nephritische Processe

---

1) New York Med. J. 16. 5. 91. p. 513.

2) Annales des maladies des organes génitaux urinaires. 1894. p. 181 ff.

3) 12. Congrès de Chirurgie. 1898. p. 413.

4) Annales de la Société belge de chirurgie. 1898.

5) Deutsche med. Wochenschr. 1897. No. 9/10.

6) Neue Erfahrungen über Nierenexstirpation. Abdruck aus den Jahrbüchern der Hamburger Staatsanstalten. 1889. S. 13.

7) Berliner klin. Wochenschr. 1890. No. 1.

giebt, bei welchen uns die bisher geläufigen Vorstellungen von der Nothwendigkeit pathognomonischer Harnveränderungen im Stiche lassen. Gegenüber diesen Fällen giebt es wieder andere, z. B. der von Broca[1]) und von J. Israel (Fall **206.**6), in welchen gerade der Befund specifisch renaler Harnelemente, wie Cylinder und Eiweiss, trotz des Mangels makroskopischer Nierenveränderungen das Vorhandensein einer Nephritis sicher stellt. In anderen Fällen endlich, welche einen ebenso negativen makroskopischen Befund ergaben, stellte das spätere Auftreten von Oedemen und urämischen Zufällen eine Nephritis über jeden Zweifel fest (J. Israel, Fall No. **207.**7).

Einseitigkeit der Erscheinungen. Wie mangelnde positive Urinbefunde, so schien auch die Einseitigkeit der Nierenaffectionen unvereinbar mit der Vorstellung einer hämatogenen Entzündung, da sie den Erfahrungen der inneren Klinik und des Sectionstisches nicht entsprach. Doch hat die operative Förderung der Nierenpathologie in dieser Beziehung manches zu Tage gebracht, was vorher den Klinikern und den pathologischen Anatomen unbekannt war, z. B. das Vorkommen rein einseitiger hämatogener Nierentuberculosen und Actinomycosen oder wie ich bereits in den Jahren 1888 und 1890 nachweisen konnte, die Existenz einseitiger syphilitischer Nephriten. Im Lichte dieser Erfahrungen wird man nicht umhin können, auch das Vorkommen einseitiger Nierenentzündungen aus anderen noch nicht bekannten, vielleicht bacteriellen Ursachen zuzugeben. (Vergl. S. 265).

Koliken ohne Abflusshindernisse. Ein ferneres unverstandenes Symptom, welches auf Grund irriger Voraussetzungen zu einer neuropathischen Deutung dieser Krankheitserscheinungen führte, war das Auftreten von Kolikanfällen. Noch heute glaubt die Mehrzahl der Aerzte, dass Koliken nur durch Abflusshindernisse zu Stande kommen können. Da dieses theoretisch geforderte Hinderniss in den Fällen von Néphralgie hématurique nicht gefunden wurde, so schloss man fälschlich, dass sie neuralgischer Natur sein müssten. Aber diese Folgerung ist ein Trugschluss. Denn eine jede acute Steigerung des intrarenalen Drucks kann bei Abwesenheit jedes Abflusshindernisses Koliken erzeugen, und gerade eine solche plötzliche Spannungserhöhung ist bei den in Rede stehenden Krankheitsbildern die Ursache der Schmerzanfälle. Hier handelt es sich um paroxysmale Congestionen entzündlich oder tuberculös erkrankter Nieren, Congestionen, welche den intrarenalen Druck plötzlich zu einer Höhe steigern, welchem die nur langsam dehnbare fibröse Kapsel nicht in gleichem Schritt nachgeben kann. Dieser Vorgang ist die Ursache der paroxysmalen Nephralgie. Wir haben bereits dasselbe physicalische Moment als Ursache der seltenen kolikartigen Schmerzanfälle bei malignen Tumoren ohne Hämaturie kennen gelernt, in welchen es durch Blutungen in den Tumor oder congestiven Afflux zur acuten Spannungszunahme gekommen war.

Ebenso haben wir das Auftreten einer heftigen Kolik ohne Abflusshinderniss als erstes Symptom einer peracuten Pyelonephritis beobachtet, bei der sich das Organ unter dem Einflusse starker Hyperämie und Durchsetzung mit vielen miliaren Abscessen im Zustande eines abnorm gesteigerten Parenchymdrucks befand. (Fall **23.**6).

Koliken und Massenblutungen bei Nierenschrumpfung. Noch in viel engerer Beziehung zu den uns hier beschäftigenden Fragen steht die Erfahrung, dass in seltenen Fällen auch bei chronischen Nephriten mit allen jedem Arzte geläufigen Attributen derselbe Symptomencomplex von Massenblutungen und Koliken beobachtet wird,

1) l. c.

welcher der Aufstellung der Krankheitsbilder von Néphralgie hématurique und angioneurotischer Nierenblutung zu Grunde liegt.

Folgende Krankengeschichte diene als Beweis.

Fall **201**. 1. Franz M., 53 Jahr. Aufgenommen 30. 1. 1893, entlassen 9. 2. 1893. Klagt seit den letzten Jahren bisweilen über asthmatische Beschwerden. Seit dem 9. d. M. besteht ununterbrochen starkes Blutharnen. Der Urin sieht wie reines Blut aus; Congula sind nie entleert worden, Schmerzen bestanden nie. Als Ursache wird das Heben einer schweren Last einen Tag vor Eintritt der Hämaturie beschuldigt. Am 19. d. M., Mittags, stellte sich eine heftige linksseitige nach der Blase ausstrahlende Nierenkolik von mehrstündiger Dauer ein, während welcher die Harnabsonderung gänzlich sistirte. Der nach Beendigung des Anfalles entleerte Urin war dunkelblutig, und ebenso wie alle folgenden frei von Gerinnseln. Wegen Andauer der Blutung sucht Pat. das Krankenhaus auf.

Status 26. 2. 93. Sehr anämischer, gut genährter, kräftiger Mann. Der Harn sieht wie reines Blut aus, zeigt mikroskopisch neben rothen nur soviel weisse Blutkörper als der Proportion im Blute entspricht, sonst keine morphotischen Bestandtheile. Albumen dem Blutgehalt entsprechend. Die Nieren nicht palpabel, nicht druckempfindlich. Das Herz nach links dilatirt. Spitzenstoss 3 Querfinger breit nach aussen von der Mamillarlinie im 6. Intercostalraum; die Brustwand wird in grosser Ausdehnung über dem Herzen systolisch gehoben. Der 2. Aortenton sehr verstärkt. Radialarterien hart gespannt, atheromatös. P. 71.

2. 1. In der Nacht wiederholt sich eine leichte linksseitige Nierenkolik. Der darauf entleerte Urin ist bedeutend heller und enthält reichliche hyaline Cylinder und Nierenepithelien.

Seitdem werden dauernd hyaline Cylinder gefunden. Der Harn wird immer weniger bluthaltig. Seit dem 7. 2. ist er ganz blutfrei, bloss mit minimalen Eiweissspuren. Pat. wird entlassen. Am 17. 11. 93 kehrt er wieder. Er berichtet, dass er wegen Wiederkehr profuser Hämaturie vom März ab 6 Wochen bettlägerig war. Jetzt klagt er über Luftmangel bei der geringsten Anstrengung, andauernde Kopfschmerzen und Herzklopfen. Pat. ist ist sehr blass; die Athmung angestrengt, über den Lungen diffuser Katarrh zu hören. Beide Töne an der Herzspitze unrein. 2. Pulmonalton sehr verstärkt. Im Urin (1000—1400 ccm pro die) 1,5—1,75 $^0/_{00}$ Albumen, einzelne granulirte Cylinder, einzelne Leukocyten. Wiederholte Anfälle von Asthma cardiale mit Herabsetzung der Harnmenge. Unter Digitalis steigt die Ausscheidung. Bei der Entlassung am 19. 12. beträgt die Harnmenge 2 Liter mit 1008 bis 1011 Spec. Gew., 2 $^0/_{00}$ Eiweiss, vereinzelte granulirte Cylinder. Die Praecordialangst verschwunden, die Kopfschmerzen gebessert. Im Februar 1894 führte das Leiden zur tödtlichen Urämie.

Aehnliche Erfahrungen über das Auftreten von Massenblutungen bei Schrumpfnieren hat Naunyn mitgetheilt.[1]) Solchen Beobachtungen gegenüber müssen alle Zweifel schweigen, dass Blutungen und Koliken zu den Krankheitsäusserungen anerkannter Nephriten gehören können. Als besonders bedeutungsvoll für die Auffassung der Kolik als Folgezustand eines acuten Congestionsschubes möchte ich die Thatsache hervorheben, dass bei unserem Kranken unmittelbar nach dem 2. Kolikanfalle eine vorher nicht bestehende starke Cylindrurie auftrat.

Kolikanfälle bei Entzündungen anderer Unterleibsdrüsen. Ein solches anfallweises Auftreten heftiger Schmerzen bei chronisch entzündlichen Veränderungen kommt nicht allein in der Niere, sondern auch in anderen Unterleibsdrüsen vor, wie folgende Beobachtung lehrt. Ein junges Mädchen litt seit Jahren an heftigen Schmerzanfällen, welche ununterscheidbar Gallensteinkoliken ähnelten. Sie war mehrere Jahre in verschiedenen Berliner Krankenhäusern behandelt worden. Bei der operativen Freilegung der Leber fand ich mässige cirrhotische Veränderungen des Organs bei gänzlicher Abwesenheit von Gallensteinen oder entzündlichen Veränderungen der Gallenblase und der Gallenwege. Ein probeweise excidirtes Parenchymstückchen ergab nach Prof. Hansemann's Untersuchung eine syphilitische Cirrhose; eine protrahirte anti-

1) Mittheilungen aus den Grenzgebieten der Medizin und Chirurgie, Bd. V, S. 641.

syphilitische Behandlung führte zur Heilung. Auch in einem Falle chronischer Splenitis mit enormem Milztumor und fibröser Perisplenitis ging die Krankheit mit heftigen plötzlich auftretenden Schmerzanfällen einher, welche lange als Cardialgien gedeutet worden waren. Dieselbe Erfahrung habe ich bei Pankreasaffectionen gemacht. In einem solchen Falle blieben nach operativer Heilung einer grossen Pankreascyste allmonatlich auftretende heftige Koliken von 24 stündiger Dauer mit profusem Erbrechen, welche sich in den seitdem verflossenen 5 Jahren regelmässig wiederholen, ohne dass es zu einer Wiederanfüllung der Cyste gekommen ist.

Nervöse Nierenblutungen. Man hat für die nervöse Natur der Nierenblutungen auch ihr plötzliches Verschwinden und ihr jahrelanges Ausbleiben mit und ohne Therapie ins Feld geführt. Aber ein derartiger Wechsel der Erscheinungen lässt sich für eine nervöse Aetiologie gewiss nicht verwerthen, da er bekanntermassen ebenso bei schweren materiellen Veränderungen der Niere vorkommt. Es giebt Nierentumoren, welche nach einer intensiven Blutungsperiode 5—10 jährige Pausen aufweisen. Es giebt Blutungen bei Tuberculosen, welche durch jahrelange Intervalle von einander getrennt sind. Gar nicht selten habe ich die Beobachtung gemacht, dass Patienten, welche wegen andauernder profuser Hämaturien, sei es in Folge von Stein, Tumor oder Tuberculose, meine Hilfe nachsuchten, mit dem Moment ihrer Aufnahme in die Klinik ihre Hämaturien verloren, so dass während der ganzen Zeit ihres Aufenthalts trotz forcirter Körperbewegung nicht die erwünschte Gelegenheit gegeben war, die Quelle der Blutung cystoskopisch festzustellen. Noch weniger ist es deshalb als Beweis von Blutungen oder Koliken aus unveränderten Nieren zu verwerthen, wenn diese Erscheinungen nach Anlegung einer Bandage verschwunden sind, wie Naunyn in einem Falle berichtet, in dem man auf Grund der unbewiesenen Hypothese einer Wanderniere mit Erfolg zu diesem Mittel gegriffen hatte. Eine jede wirksame Bandage beschränkt durch Steigerung des intraabdominalen Druckes die physiologische Excursionsfähigkeit der Niere, und vermag dadurch gelegentlich bei Krankheitszuständen wie abnormer Mobilität, latenten Steinen oder geringfügigen Hydronephrosen, Blutungen wie Schmerzen zu sistiren, wie ich aus der Erfahrung an meinem eigenen Material erkannt habe. Eine der praegnantesten habe ich bei einem Arzte gemacht, der sich wegen heftiger rechtsseitiger Nierenkoliken ohne erkennbare Ursache an mich wendete. Ich liess ihn ein elastisches Corset tragen, und von Stunde an kehrten die Schmerzen nicht wieder. Erst einige Jahre später wurde die Ursache der damaligen Koliken klar. Es hatte sich eine Nierentuberculose entwickelt, der eine Tuberculose beider Nebenhoden folgte. Als ein weiteres Argument für den nervösen Charakter der in Rede stehenden Krankheitserscheinungen hat man die Combination mit anderweitigen nervösen Erscheinungen ins Feld geführt. Abgesehen davon, dass in dieser Beziehung nur in 2 Fällen positive Angaben gemacht werden[1]), beweist das Zusammentreffen von Nervosität und Nierenkrankheit noch nichts für die aetiologische Abhängigkeit der einen Affection von der anderen. Wird doch von Grosglik für die Aetiologie seines Falles neben der nervösen Disposition gleichzeitig eine hämophile in Anspruch genommen.

Renale Hämophilie. Was nun die Hämophilien anlangt, so müssen wir streng zwischen den Fällen scheiden, in welchen habituelle Blutungen verschiedener Organe

1) Sokoloff. Berl. klin. Wochenschrift 1874 und Grosglik, Sammlung klinischer Vorträge. Begr. von Rich. v. Volkmann. Neue Folge, No. 203.

unverkennbar eine Constitutionsanomalie verrathen, und solchen, in welchen man ausschliesslich zur Erklärung unverstandener Nierenblutungen eine örtliche renale Hämophilie construirt hat. Nur in der ersten Kategorie von Fällen erkennen wir die Berechtigung an, von hämophilen Nierenblutungen zu sprechen. Zeigen sich bei der letztgenannten hämophile Dispositionen in der Ascendenz, so mag die Erblichkeit dazu beitragen, Blutungen aus geringfügigen Nierenveränderungen zu einer ungewöhnlichen Höhe zu steigern, wie das in dem Senator'schen Falle angenommen werden darf. Dass aber eine hämophile Disposition sich in Blutungen offenbart, die ausschliesslich auf eine unveränderte Niere beschränkt sind, ist bisher nicht einwandsfrei dargethan worden. Unter den als essentiell und angioneurotisch bezeichneten Nierenblutungen finden sich einige Fälle, bei welchen Herzklappenfehler constatirt worden sind. Derartige Befunde lassen die Frage aufwerfen, ob nicht bisweilen Infarcte der Niere die Ursache der Störung gewesen sind. Die Beobachtungen von Nierenblutungen nach angestrengter Körperbewegung sind unbestreitbar, doch ist bisher durch nichts bewiesen, dass sie wirklich aus ganz gesunden Nieren stammen. Denn die Thatsache, dass sonst keine Symptome von Nierenerkrankungen vorhanden waren und dass solche Blutungen Jahre lang ausblieben, schliesst auf Grund der nachfolgend mitzutheilenden Beobachtungen keine organische Erkrankung der Niere aus.

Bei der klinischen Würdigung meiner eigenen und der in der Literatur niedergelegten Erfahrungen komme ich zu dem Schlusse, dass die allgemeine Hämophilie als Ursache von Nierenblutungen anzuerkennen, eine ausschliesslich renale Hämophilie indessen gänzlich unerwiesen ist, dass ferner das Vorkommen von Nierenblutungen nach starker Körperanstrengung zuzugeben ist, der Beweis aber aussteht, dass diese Nieren vorher ganz gesund oder normal befestigt waren; dass ferner von zwei nicht aufgeklärten Fällen abgesehen, für alle übrigen Formen sogenannter essentieller Hämaturie, angioneurotischer Nierenblutung und hämorrhagischer Nephralgie das Vorhandensein organischer Krankheitszustände der Niere theils bewiesen, theils ausserordentlich wahrscheinlich gemacht ist.

Eigene Erfahrungen. Ich komme jetzt zu der Mittheilung meiner eigenen Erfahrungen, welche sich über einen Zeitraum von 10 Jahren erstrecken. Sie betreffen die stattliche Zahl von 14 Fällen, die nach allen Richtungen auf das sorgsamste beobachtet sind. Ich habe anfangs wie alle anderen Beobachter, die sich auf die blosse makroskopische Untersuchung beschränkt haben, meine Fälle nicht zu deuten gewusst. Das hat mich aber nicht verhindert, ohne vorgefasste Meinung, jedes, wenn auch im Augenblicke unwichtig erscheinende Detail der Operationsbefunde sorgfältig zu notiren. So konnte ich die Aufzeichnungen über die scheinbar unwesentlichen Veränderungen an den ersten unverstandenen Fällen nachträglich verwerthen, als sie mir in klarerem Lichte unter dem Einfluss der später von mir gewonnenen positiven anatomischen Befunde erschienen. Das Resultat der Analysen meiner eigenen 14 Beobachtungen von sogenannter Néphralgie hématurique, essentiellen und angioneurotischen Nierenblutungen war, dass bei den meisten organische Veränderungen an der Niere oder ihren Hüllen, oder eine abnorme Mobilität nachgewiesen werden konnten. Meine genaue Casuistik findet sich am Schlusse dieses Kapitels. Ihr Studium ist unumgänglich, da fast kein Fall dem anderen klinisch wie anatomisch vollkommen gleicht. Hier will ich nur kurz für die Leser, welche die Krankenberichte gern überspringen, die Geschichte des prägnantesten Falles geben, als Beweis, dass schwere entzündliche Veränderungen beider

Nieren dem klassischen Symptomenbild der einseitigen Néphralgie hématurique zu Grunde liegen können.

Schwere doppelseitige Nierenentzündung unter dem Bilde einseitiger Néphralgie hématurique.

Ein 58jähriger, sehr fetter Herr mit Aorteninsufficienz bekommt im August 94 während einer Gebirgsreise jedesmal nach Bergsteigen eine schwarzrothe Hämaturie, welche stets sofort nach 2stündiger Ruhe aufhört. Während der Blutung Harndrang, der bei Klärung des Urins verschwindet. Seitdem wiederholt sich die Blutung häufig bei Gehen und Fahren, besonders in kalter Luft.

Am 30. December trat ein heftiger rechtsseitiger Kolikanfall ein mit Leichenblässe, kaltem Schweiss, Uebelkeit und Erbrechen. Diese Koliken wiederholten sich theils mit, theils ohne Hämaturie. Der in den blutfreien Intervallen entleerte Urin war klar, eiweissfrei, enthielt nie Cylinder und zeigte anfänglich mikroskopisch nur Schatten rother Blutkörper, stets auch bereits im Moment der Entleerung auffallend viel Harnsäure-Krystalle, später auch vereinzelte Leukocyten und Epithelien. Die Nieren waren weder fühlbar, noch druckempfindlich. Während einer von mir angeordneten sechswöchentlichen Bettruhe erschien weder jemals Blut noch Kolikschmerz. Sofort nach Aufgabe der Ruhelage traten Koliken und Blutungen wieder ein, theils gleichzeitig, theils alternirend. Auf Grund dieser Erscheinungen hatte ich die Diagnose auf rechtsseitigen Nierenstein gestellt und die rechte Niere freigelegt. Der Sectionsschnitt liess weder einen Stein, noch sonst auffällige Veränderungen ausser geringfügiger Erweiterung des Nierenbeckens erkennen. Patient, der an Aorteninsufficienz litt, starb 35 St. p. op.; wahrscheinlich in letzter Instanz in Folge der Schädigung des Herzens durch die Narkose. Die von Herrn Prof. Hansemann ausgeführte mikroskopische Untersuchung ergab nun in beiden Nieren eine ausgedehnte Nephritis. In der Rindensubstanz fleckweise Fettmetamorphose und Nekrose der Epithelien. Zahlreiche frische und ältere Blutungen in den gewundenen Harncanälen und den Glomeruluskapseln. Das interstitielle Gewebe und die Glomeruluskapseln verdickt, die Glomeruli zum Theil fibrös degenerirt. In den graden Harncanälen der Papillen Harnsäureinfarcte, Kalk in körniger Form, frische und ältere Blutungen in Gestalt von Schollen. Starke Hyperämie der Gefässe der Rindensubstanz; an den Gefässen keine auffallende Structurveränderungen.

Dieser bemerkenswerthe Fall lehrt zweierlei:

1. dass es diffuse Nierenentzündungen giebt, deren klinische Erscheinungen ausschliesslich in Blutungen und Koliken bestehen, während weder Eiweiss noch Cylinder im Harn vorhanden sind, welche einen Schluss auf die Natur des Leidens gestatten.

2. Dass bei Doppelseitigkeit der Erkrankung ausgesprochene Einseitigkeit der Koliken vorkommen kann.

Diese beiden wichtigen Erfahrungen wurden in einem zweiten Falle (No. **212.12**) bestätigt, in welchem trotz Jahre langer Einseitigkeit der schwersten Nierenkoliken und trotz Abwesenheit jeder specifisch nephritischen, morphologischen oder chemischen Elemente im Harn die Section eine schwere Entzündung beider Nieren enthüllte. Diese beiden Beobachtungen sind ganz besonders deshalb so lehrreich, weil es sicher ist, dass sie auf Grund der Abwesenheit makroskopisch erkennbarer Veränderungen zur Zeit der Probeincision und des Fehlens nephritischer Harnbestandtheile während der klinischen Beobachtung in die Kategorie der Nephralgie resp. der Néphralgie hématurique verwiesen worden wären, wenn nicht die mikroskopische Untersuchung post mortem schwere nephritische Veränderungen dargethan hätte.

Als einen dritten Beweis für das Vorkommen einseitiger Koliken bei doppelseitiger Erkrankung reihe ich folgende Erfahrung an.

Fall **209.9**. Eine Dame leidet seit Jahren an rein einseitigen Koliken mit starken Hämaturien. Nach Incision der betreffenden Niere verschwinden die Schmerzanfälle dieser Seite vollständig; einige Zeit nach der Heilung treten Koliken der an-

deren Niere auf. Spätere Oedeme und ein urämischer Anfall nach einigen Jahren liessen über die nephritische Natur der Erkrankung keinen Zweifel. Offenbar war die nicht operirte Niere in latenter Weise schon zur Zeit der Operation erkrankt.

Steht es somit fest, dass Einseitigkeit der Symptome kein Beweis für die Beschränkung der Erkrankung auf eine Niere ist, so hat man doch bei den Fällen, welche nach einseitiger Operation definitiv geheilt worden sind, das Recht anzunehmen, dass der Process auch wirklich nur eine Seite betroffen hat,

Die anatomischen Befunde an meinem Krankenmaterial waren folgende:

Anatomische Befunde. Organische Erkrankungen der Niere sind in den 14 von mir operirten Fällen 12mal constatirt worden; 5 wurden mikroskopisch untersucht, bei 9 war man auf die makroskopische Betrachtung der incidirten Niere während der operativen Autopsie angewiesen. Unter den 5 mikroskopisch untersuchten konnten 4mal verschiedenartige Formen von Nephritis erkannt werden, einmal fand sich keine Veränderung in dem probeweise excidirten Stückchen. Unter den 9 nicht mikroskopirten Nieren zeigte eine sehr stark ausgesprochene abnorme Beweglichkeit, unter den 8 übrigen konnten 7mal Befunde erhoben werden, welche zu der Annahme entzündlicher Zustände in der Niere berechtigen; einmal fand sich zwar keine makroskopisch erkennbare Anomalie; dass aber trotzdem auch in diesem Falle Entzündungsprocesse der Niere vorhanden waren, bewies die Anwesenheit von Eiweiss und reichlichen Cylindern im Harn. Unter den für das blosse Auge wahrnehmbaren, chronisch entzündlichen Veränderungen meiner Fälle nenne ich: ausgedehnte innige Verwachsungen zwischen Fettkapsel und Capsula propria, seröse Exsudation zwischen Propria und Nierenoberfläche, Vergrösserung des Organs im Längen- und Dickendurchmesser, auffallend harte Consistenz und dunkelbläuliche Farbe der Niere, kleine Rindencysten, fibrös sehnige Degeneration einer Papille, auffallend weissgelbe Farbe der Nierenschnittfläche mit fehlender Blutung bei der Spaltung, Pyelitis. Ist auch ein Theil dieser makroskopischen Befunde für sich allein nicht absolut beweisend für entzündliche Veränderungen des Parenchyms, so wurden sie in einer Anzahl von Fällen beweiskräftig ergänzt theils durch specifisch nephritische Urinbefunde, theils durch andere klinische Momente, wie das nach Jahren beobachtete Auftreten von Oedemen oder urämischen Erscheinungen. Zieht man in Betracht, wie schwer es ist, sowohl an der blutenden, wie an der durch Stielcompression blutleer gemachten Schnittfläche mit unbewaffnetem Auge feinere Structur- und Farbenveränderungen zu erkennen, erwägt man ferner, dass, wenn es sich um circumscripte Herde handelt, diese weder nothwendig von dem Sectionsschnitt getroffen werden, noch grade in dem excidirten Scheibchen zu liegen brauchen, so ist die Zahl unserer positiven Befunde gegenüber den negativen so gross, dass wir unter Berücksichtigung der in der Literatur niedergelegten Erfahrungen mit einer an Sicherheit grenzenden Wahrscheinlichkeit behaupten dürfen, dass der überwiegenden Mehrzahl der Fälle von einseitigen Koliken, einseitigen Blutungen oder der Combinationen beider Erscheinungen entzündliche Processe zu Grunde liegen, wenn abnorme Mobilität oder gröbere Veränderungen wie Stein, Tuberculose, Neubildung, Parasiten oder Hydronephrosen auszuschliessen sind. Um welche speciellen Formen von nephritischen Veränderungen es sich bei dieser Krankheitsgruppe handelt, lässt sich bei der geringen Zahl der bisher vorliegenden mikroskopischen Untersuchungen noch nicht präcise beantworten. Sicher geht aus meinen Erfahrungen hervor, dass die anatomische Grundlage keine einheitliche ist, da sowohl diffuse, wie umschriebene in-

terstitielle, als auch parenchymatöse Processe gefunden worden sind, ferner auch solche desquamative Formen, welche sich in den Rahmen des bisher Bekannten noch nicht einfügen lassen. In letzterer Beziehung verweise ich auf den Befund bei dem Falle (No. **213.**13).

Auch die neueste Publication auf diesem Gebiete[1]) macht uns mit dem anatomischen Befunde eines Falles von 2jährigen unilateralen Nierenblutungen bekannt, der von den bekannten abweichend eine gewisse Aehnlichkeit mit dem zuletzt von uns erwähnten hinsichtlich des rein desquamativen Charakters zeigt. Hier betrafen die Veränderungen des Parenchyms wesentlich die Malpighi'schen Körperchen. An ihnen sind die Gefässschlingen gross, oft streckenweise ihres Epithelbelags beraubt, so dass sie nackt vorliegen. Im Kapselraum findet man stellenweise rundliche, zellige Gebilde, welche sich mit Eosin gut färben, jedoch keinen Kern besitzen und als abgestossene nekrotische Epithelien aufzufassen sind; manchmal liegen statt ihrer nur schollige Gebilde im Kapselraum, welche sich mit Eosin noch gut färben lassen; ausserdem sieht man an einzelnen Stellen noch gut erhaltene rothe Blutkörperchen. Die Epithelien der Bowmann'schen Membran befinden sich an zahlreichen Stellen im Zustande der Proliferation und Auflockerung. An anderen Stellen sieht man vereinzelte Glomeruli in Form von kleinen rundlichen Gebilden mit geringem Kerngehalt. Die Harncanälchen enthalten stellenweise zusammengebackene schollige Massen. Ausserdem zeigen die Epithelien der gewundenen Harncanäle trübe Schwellung. An den Blutgefässen ist weder starke Füllung, noch pathologische Veränderung der Wand zu erkennen.

Klinische Charaktere der operativ behandelten Nephriten. Die Entzündungszustände der Nieren, welche dem Krankheitsbilde der Néphralgie hématurique etc. zu Grunde liegen, weichen von den bisher bekannten Formen der Nephritis durch vier Eigenthümlichkeiten ab, welche wesentlich dazu beigetragen haben, in ihnen etwas Besonderes, nicht in den Rahmen des Bekannten passendes zu suchen. Diese scheinbar specifischen Charaktere sind erstens paroxysmale Schmerzanfälle, welche sich von Koliken bei Nierensteinen oder Tuberculose nicht unterscheiden; zweitens Hämaturien, welche bisweilen als Massenblutungen auftreten; drittens die Einseitigkeit der Schmerzen und Blutungen, viertens das Fehlen von Eiweiss im Urin.

Diese Erscheinungen brauchen durchaus nicht sämmtlich in jedem Falle beobachtet zu werden; viel häufiger ist es, dass ein oder das andere Symptom oder alle bis auf eines fehlen. So abweichend nun auch diese Krankheitsäusserungen von den bei Nephritis gewöhnlich vorkommenden zu sein scheinen, so berechtigen sie doch nicht zu einer principiellen Trennung. Denn, obwohl es den meisten Aerzten unbekannt ist, kann man ausnahmsweise genau dieselben Symptome bei ganz legitimen von jedem inneren Kliniker anerkannten Fällen von Nephritis beobachten.

Massenblutungen bei Schrumpfniere haben Naunyn und ich beobachtet; über einseitige Koliken und Blutungen bei Schrumpfniere, welche zum Tode durch Urämie geführt hat, habe ich im Falle **201**.1 berichtet; Nephritis ohne Eiweiss mit reichlicher Cylinderausscheidung habe ich wiederholt gesehen, und behandele noch in diesem Augenblicke einen Herrn an acuter ca. 14 Tage bestehender Nephritis mit starken Oedemen an den Beinen, der Bauchhaut und Gedunsenheit des Gesichts, der einen völlig eiweissfreien Harn

1) Hofbauer, Mittheilungen aus den Grenzgebieten der Medicin und Chirurgie. V. Bd. 3. Heft.

hat, in welchem nur hyaline Cylinder und vereinzelte rothe Blutkörper gefunden werden. Das Herz ist ganz normal.

Rein einseitige Erscheinungen berechtigen nicht ohne weiteres zu dem Schlusse auf Einseitigkeit der Erkrankung, da wir sie mehrmals bei anatomisch nachgewiesener gleich schwerer Entzündung beider Nieren beobachtet haben. In anderen Fällen, welche dauernd nach einem Eingriffe an einer Niere völlig gesund geblieben sind, überwiegt die Wahrscheinlichkeit, dass nur diese eine erkrankt war.

Die paroxysmalen Schmerzanfälle dieser Kranken beruhen nicht auf Abflusshindernissen, können daher nur durch Processe im Nierenparenchym selbst erklärt werden. Wir betrachten auf Grund unserer mehrfach mitgetheilten Erfahrungen Congestionszustände mit Steigerung des intrarenalen Druckes als ihre Ursache. Conform mit dieser Vorstellung sahen wir in dem oben beschrieben Falle von Schrumpfniere (**201**.1) nach einem Kolikanfall reichliche Cylinder erscheinen, welche vorher nie gefunden wurden.

Bei der nicht seltenen Combination mit Blutungen könnte man daran denken, dass die Koliken auf temporäre Verlegung des Ureters durch Blutgerinnsel zu beziehen seien, ein Vorgang, der bekanntlich bei blutenden Tumoren die gewöhnlichste Quelle der Koliken bildet. Doch ist diese Annahme für die unendliche Mehrheit der Beobachtungen unzutreffend. Wir haben bei einer sehr sorgfältigen Analyse unserer Fälle weder einen solchen Vorgang gesehen, noch von den Kranken berichten hören, noch überhaupt irgend welche gesetzmässigen Beziehungen zwischen Blutungen und Koliken finden können Bei einer Anzahl der an Schmerzanfällen Leidenden ist entweder niemals Blut vorhanden, oder nur in mikroskopisch erkennbarer Quantität; andere, die heftig bluten, haben keine Koliken. Andere Male fallen Schmerzen und Hämaturie zeitlich zusammen. Bei einem Kranken sistirt die Blutung während der Koliken. um nach deren Ablauf wiederzukehren, ohne dass Coagula erscheinen. In einem anderen Falle erscheint zum ersten Male etwas Blut beim Abklingen der Kolik; andere Male ändert die Kolik nichts an der stets mikroskopisch blutigen Beschaffenheit des Harns.

Aetiologie. Die Entstehung der uns hier beschäftigenden Krankheitszustände ist in den meisten Fällen noch ebenso in Dunkel gehüllt, wie die der bekannten Nephritisformen. Was bei unseren Patienten zu eruiren war, sei hier kurz zusammengestellt.

In zwei Fällen entstand die Nierenaffection als Theilerscheinung einer rheumatischen Erkrankung, und zwar im Falle **209**.9, während eines acuten fieberhaften Gelenkrheumatismus; im Falle **204**.4 traten die ersten Erscheinungen des Nierenleidens im ersten Anfalle eines chronischen Gelenkrheumatismus auf, der vielfach während der langen Dauer des Nierenleidens recidivirte. Es ist bemerkenswerth, dass bisweilen die Kolikanfälle durch Schmerzhaftigkeit des Ballengelenks eingeleitet wurden.

Im Falle **205**.5 beruhten die renalen Schmerzanfälle auf einer gichtischen Entzündung der Niere. Die gichtische Diathese äusserte sich in häufigen Podagraanfällen, habitueller excessiver Bildung von Magensäure und reichlicher Harnsäureausscheidung, während interstitielle Entzündungsprocesse der Niere durch den Befund einer sehnig weissen Umwandelung eines Markkegels bei der operativen Autopsie erwiesen wurden.

In zwei Beobachtungen wurde eine übermässig starke Harnsäureausscheidung gefunden, welche mit grösster Wahrscheinlichkeit in aetiologischer Beziehung zu der Er-

krankung der Niere stand. In einem dieser Fälle (**210**.10) fand sich bei der postmortalen Untersuchung der beiden intensiv entzündeten Nieren sehr viel Harnsäure in körniger Form sowohl in der Papillar- wie in der Rindensubstanz. Es verdient hervorgehoben zu werden, dass in beiden Fällen die Blutung dem Nierenparenchym, nicht der Schleimhaut des Beckens oder der Kelche entstammte. Beweisend dafür war im Falle **207**.7 der Befund von Blutcylindern, im Falle **210**.10 der mikroskopische Nachweis ausgedehnter Blutungen im Parenchym, während beide Male die Nierenbecken- und Kelchschleimhaut zur Zeit der operativen Autopsie ganz unverändert war.

Die Coincidenz von Nierenkoliken und Nierenblutungen mit übermässiger aber nicht bis zur Concrementbildung gediehener Harnsäureproduction ist im Allgemeinen sehr wenig bekannt. Wo, wie in der englischen Litteratur, ähnliche Symptome beschrieben werden, hat man diese Zustände auf Reizung des Nierenbeckens durch die Harnsäure bezogen. Dagegen ist den Autoren unbekannt geblieben, dass es sich dabei um wirkliche nephritische Processe ohne Betheiligung des Beckens handeln kann[1]).

Im Falle **206**.6 folgte der erste Schmerzanfall unmittelbar einer Erkältung und Durchnässung der Füsse beim Croquetspiel auf feuchtem Boden.

Zweimal hatte sich die Nierenaffection an unmittelbar vorausgegangene entzündliche Processe im Abdomen angeschlossen. In dem einen Falle (**208**.8) entstand eine rechtsseitige Nephritis während der Rückbildung einer ohne Abscedirung verlaufenden linksseitigen infiltrirenden Parametritis. In dem anderen (**202**.2) folgte einer abscedirenden, vermuthlich perityphlitischen Erkrankung eine rechtsseitige Nierenaffection mit heftigen Koliken. Im ersten Falle liegt die Vermuthung einer metastatischen resp. toxischen Entstehung des Nierenleidens nahe; auch für den zweiten hat sie manche Wahrscheinlichkeit für sich. Denn erstens habe ich wiederholt im Laufe von Perityphliten das Auftreten von Harncylindern beobachtet, zweitens konnte durch die operative Autopsie die Vorstellung ausgeschlossen werden, dass sich etwa die perityphlitische Entzündung retroperitoneal propagirt und zu einer narbigen Verziehung oder Ab-

---

1) So sagt Morris Surgical deseases of the Kidney p. 460, 462: „Gleichzeitig muss man sich daran erinnern, dass Harnsäure- und Oxalsäureüberschuss im Urin oft von Blutharnen begleitet ist, mit Auftreten von Crystallen im Urin und ziehenden, strahlenden und anfallsweise auftretenden Schmerzen im Rücken, Oberschenkel, Wade und Sohle."

p. 462: „Es besteht eine grosse Aehnlichkeit zwischen den Symptomen von Nierenstein und zu saurem Urin. Es giebt keine häufigere Ursache von Schmerz in der Nierengegend, von häufiger Miction und selbst von geringem Gehalt an Eiter oder Blut im Urin als sehr saurer Urin und solcher, der übersättigt ist mit Harnsäure. Die Säure des Secrets oder die Crystalle von Harnsäure verursachen durch Reiz oder Entzündung der Schleimhaut der Niere Albuminurie, leichte Hämaturie oder eine Beimischung von Eiter zum Urin, und das kann so Monate oder 1—2 Jahre hindurch fortgehen, ohne irgend eine zeitliche oder dauernde Veränderung des Nierengewebes zu verursachen. Die Patienten, welche solchen Vorkommnissen ausgesetzt sind, zeigen oft eine gichtische Disposition und leiden vielfach gelegentlich an Reizbarkeit der Blase, sind leicht geneigt zu Fieberanfällen und klagen bisweilen, wenngleich sie keine heftigen Schmerzen im Hoden haben, dennoch über eine ausgesprochene Druckempfindlichkeit des Testikels."

Wie ersichtlich, unterscheidet sich das von Morris gezeichnete Krankheitsbild in einigen Punkten von dem am besten beobachteten Falle (**210**.10) dadurch, dass es sich hier nicht um Blutspuren, sondern um profuse Blutungen handelte, welche wesentlich das Krankheitsbild beherrschten, dass ferner Albuminurie, welche nach Morris das erste Symptom ist, fehlte, und dass es sich nicht um eine Irritation des Nierenbeckens, sondern um eine wohlcharakterisirte Nephritis ohne jede Betheiligung des Beckens handelte.

knickung des Ureters geführt habe, welche für die heftigen Koliken verantwortlich zu machen sei.

In einem Falle von interstitieller Nephritis, die nur auf das untere Dritttheil beschränkt war, bestand möglicherweise eine syphilitische Aetiologie, da Pat. früher an einer hartnäckigen Augenaffection gelitten hatte, welche erst auf eine Schmierkur zur Heilung gekommen war.

In den Fällen **212**.12, **213**.13, **214**.14, **215**.15 fehlt jeder aetiologische Anhaltspunkt.

Beweise für die materielle Grundlage von Koliken und Hämaturien aus scheinbar unveränderten Nieren. In Folgendem will ich in einigen kurzen Sätzen die vorstehend berichteten, von mir festgestellten Thatsachen zusammenfassen, welche ich für genügend beweiskräftig halte, um einer unberechtigten Verallgemeinerung der Vorstellung von „Koliken und Blutungen aus unveränderten Nieren" entgegenzutreten, und den Einwänden zu begegnen, welche ein Hauptvertreter der angioneurotischen Hypothese gegen meine Ausführungen erhoben hat[1]).

1. Unter meinen 14 Kranken mit dem für die Angioneurose, die Nephralgie, die Néphralgie hématurique in Anspruch genommenen Symptomencomplex hat sich jedesmal eine Anomalie der Niere gefunden.

2. Zweifellose, zum Tode durch Urämie führende chronische Nierenentzündungen mit allen Attributen der Schrumpfniere können mit Massenblutungen und einseitigen Koliken einhergehen. Daraus geht hervor, dass diese Erscheinungen zu dem Symptomencomplex der Nephritis gehören können, daher kein Bedürfniss vorliegt, für Fälle, in welchen sie zugleich mit anatomisch nachweisbaren entzündlichen Veränderungen des Nierenparenchyms vorkommen, eine Angioneurose zur Erklärung heranzuziehen.

3. In Fällen von Koliken und Blutungen ohne andere Harnveränderungen, als denen einer reinen Hämaturie, können z. Th. sehr schwere und ausgedehnte nephritische Processe den für eine angioneurotische Nierenblutung, eine Néphralgie hématurique etc. in Anspruch genommenen Krankheitsbildern zu Grunde liegen. Das beweist, dass aus einem von nephritischen Elementen freien Harnbefunde kein Schluss auf das Fehlen materieller Nierenerkrankungen zu ziehen ist.

4. Auf der anderen Seite giebt es Fälle mit dem Symptomencomplex der Néphralgie hématurique etc., bei denen der Befund von Cylindern und der Niere entstammenden Leukocyten keinen Zweifel an dem Vorhandensein einer Nephritis gestattet, obwohl keine makroskopischen Veränderungen an der freigelegten und incidirten Niere erkennbar sind. Daraus geht hervor, dass zweifellose Nephriten sich bei der operativen Autopsie der Erkennung entziehen können.

5. Beim Fehlen nephritischer Elemente im Harn konnten in makroskopisch unverändert erscheinenden Nieren durch das Mikroskop schwere Veränderungen erkannt werden. Diese Thatsache lehrt, dass negative Befunde bei der operativen Autopsie nicht als Beweise gegen das Vorhandensein krankhafter Veränderungen an der Niere verwerthbar sind.

6. Bei Kranken mit dem typischen Symptomenbilde der Néphralgie hématurique, welche weder bei der operativen Autopsie krankhafte Processe in der Niere noch specifisch nephritische Harnveränderungen zeigten, entwickelte sich nach Jahren das ausgesprochene Bild der Nephritis mit Cylindrurie, Oedemen, urämischen Krämpfen.

---

1) Klemperer, Therapie der Gegenwart, Januar 1901. S. 30—35.

Dieser Verlauf lässt keinen Zweifel, dass die Erscheinungen der Néphralgie hématurique nur Symptome einer bereits vorhandenen Nephritis gewesen sind.

7. Selbst in denjenigen Fällen, in denen keine entzündlichen Veränderungen des Nierenparenchyms mit unbewaffnetem Auge entdeckt, eine mikroskopische Untersuchung nicht ausgeführt werden konnte und specifisch nephritische Elemente im Harn fehlten, waren pathologische Zustände zu finden, wie Pyelitis, abnorme Mobilität, auffallend starke Verwachsungen zwischen der Capsula adiposa und fibrosa, ödematöse Abhebung dieser von dem Parenchym. Diese Befunde thun an sich nur dar, dass man selbst in diesen wenigst beweisenden Fällen nicht von Koliken und Blutungen aus unveränderten Nieren sprechen kann. Ob das Parenchym selbst erkrankt war, ist weder zu beweisen noch zu bestreiten. Dass aber eine abnorme Mobilität der Niere Grund zu Blutungen giebt, ist sichergestellt; dass eine Pyelitis ganz gewöhnlich auf das Parenchym übergreift, ist eine bekannte Thatsache; dass endlich abnorm starke Kapselverwachsungen die Folge von Erkrankungszuständen der Niere selbst sind, lehrt die Erfahrung. Wenn man die Bedeutung solcher Befunde mit dem Einwand herabzusetzen sucht, dass Verwachsungen der Niere mit ihrer Kapsel unzählige Male bei der Obduction ganz gesunder Menschen gefunden werden, so muss ich demgegenüber richtig stellen, dass ich von fester Verwachsung der Adiposa mit der Fibrosa gesprochen habe, und dass dieser Befund nach meiner an mehreren Hundert Operationen gewonnenen Erfahrung niemals bei gesunden Nieren vorkommt, von den seltenen Fällen abgesehen, bei denen eine Paranephritis ohne ätiologische Beziehung zu einer Erkrankung der Niere voraufgegangen ist. Es ist ferner ausgesprochen worden, dass die „theilweise winzigen Veränderungen", die ich gefunden habe, nicht genügen, um so heftige Erscheinungen hervorzurufen. Bei der Erforschung der Grundlagen eines neuen Krankheitsbildes halte ich es nicht für angängig, sich leichthin über positive anatomische Befunde hinwegzusetzen, selbst wenn sie geringfügig erscheinen und ihre Beziehung zu den Symptomen nicht ohne Weiteres in die Augen springt. Es ist nur natürlich, dass man bei nicht exstirpirten Nieren mit unbewaffnetem Auge nur die gröbsten Veränderungen wahrzunehmen vermag, während das Vorhandensein, die Art, die Stärke, die Ausbreitung feinerer sich der Erkenntniss entzieht. Niemand ist daher berechtigt, aus dem kleinen Bruchtheil der Veränderungen, die uns mit unbewaffnetem Auge zu sehen möglich ist, den Schluss zu ziehen, dass alles übrige, was uns nicht krank erscheint, auch wirklich gesund ist. Vielmehr sind wir da, wo uns die mikroskopische Untersuchung fehlt, darauf angewiesen und berechtigt, die Bruchstücke der krankhaften Veränderungen, auf die unsere Wahrnehmung beschränkt ist, auf Grund unserer pathologisch-anatomischen Erfahrungen an ähnlichen Fällen zu combiniren und zu ergänzen, um uns ein annäherndes Bild von dem Verhalten der Niere zu machen. Ist das ja in gewissem Grade sogar bei der mikroskopischen Untersuchung eines Organs oder einer Geschwulst erforderlich, wo wir aus einem Stückchen auf das Ganze schliessen, wenn wir nicht gerade das ganze Object in Serienschnitte zerlegen.

Darum meine ich, dass wir bei den engen Grenzen, die unserer Beobachtung während der Dauer einer Operation gesetzt sind, gerade ganz besonders scharf unsere Aufmerksamkeit auf die von Herrn Klemperer als „winzig" bezeichneten Veränderungen richten sollten, um durch ihre Sammlung und Sichtung zu begründeten Vorstellungen über die anatomische Grundlage der Symptome zu kommen, zu Vorstellungen,

welche befriedigender sind, als die nicht einmal auf „winzigen“ Grundlagen ruhende angioneurotische Hypothese.

Wollte man einwenden, dass der Beweis für deren Richtigkeit gerade darin liegt, dass man keine Veränderungen findet, so ist das nach zwei Richtungen falsch. Denn erstens haben wir sichere, z. Th. sehr schwere und ausgedehnte pathologische Zustände in Fällen gefunden, welche ohne Operation sicher als Paradigmen der uns beschäftigenden Krankheitsbilder gegolten hätten, zweitens müsste eine Niere, bei welcher der hypothetisch geforderte paralytische Zustand der Vasoconstrictoren wirklich vorhanden wäre, durch Ausdehnung ihres ausserordentlich entwickelten Gefässsystems bei der operativen Autopsie eine bedeutende hyperämische Anschwellung zeigen, von der niemals etwas beobachtet ist.

Der Einwand, dass eine Incongruenz zwischen der Heftigkeit der Erscheinungen und der Winzigkeit der gefundenen Veränderungen bestehe, dass ferner in unzähligen Fällen die ausgebreitetsten Entzündungen der Niere ohne Schmerz und Blutung verlaufen, ist in zweierlei Hinsicht bedeutungslos. Denn erstens können, wie unsere und Naunyn's Erfahrungen beweisen, diffuse Nephriten mit eben diesen Erscheinungen einhergehen, zweitens kennen wir in weitaus den meisten Fällen nicht die Ausdehnung der wirklich vorhandenen Veränderungen, von denen wir nur einen kleinsten Bruchtheil haben wahrnehmen können, endlich ist es eine landläufige Erfahrung, dass die Schwere und Art der Krankheitserscheinungen nicht in einfacher Proportion zur Ausdehnung eines Processes steht. Das könnte durch Hunderte von Beispielen belegt werden. Es giebt Leute mit ausgedehntester ulceröser Blasentuberculose ohne grössere Beschwerde als eine geringe Vermehrung der Mictionshäufigkeit; andere wiederum, bei denen die cystoskopische Untersuchung nur 2 oder 3 kleinste Lenticulärgeschwürchen erkennen lässt, kosten die Hölle auf Erden. Es giebt Kranke, bei denen ein kleiner tuberculöser Herd in der Niere zu profusen Blutungen und heftigsten Koliken führt, während bei anderen eine gänzlich tuberculös zerstörte Niere gefunden wird, die niemals Beschwerden oder Blutungen gemacht hatte. Bei einer erheblichen Proportion von Leichen wird die Gallenblase mit Steinen vollgepfropft gefunden, deren Existenz dem Besitzer nie zum Bewusstsein gekommen ist, während andere von einem einzigen Concrement jahrelange grimmige Schmerzen, Gelbsuchtsanfälle und Gallenblasenentzündungen zu erdulden haben. Darf man aus solchen Vorkommnissen schliessen, dass die spärlichen Blasengeschwüre, die kleinen Nierentuberkel, der einzelne Gallenstein nicht die Ursache der schweren Erscheinungen sind, weil viel ausgedehntere Geschwüre, viel grössere tuberculöse Zerstörungen, viel zahlreichere Gallenconcremente schmerzlos verlaufen?

Da sich die von mir gefundenen anatomischen Veränderungen aber trotz aller Bemängelungen ihrer ätiologischen Bedeutung nicht in Abrede stellen oder ignoriren lassen, so versucht Herr Klemperer seine angioneurotische Hypothese dadurch zu retten, dass er unter Uebergehung der mikroskopisch erwiesenen ausgedehnten und schweren Erkrankungen sich nur an die von ihm als winzig betrachteten hält, und behauptet, dass wenn kleine Herde Ursache der Schmerzen und Blutungen sein sollen, immer noch ein Mittelglied wirksam sein müsse, und dieses in angioneurotischen Vorgängen zu suchen sei. Das würde also heissen, dass die Entzündungsherde auf dem Wege des Nervensystems die Erscheinungen auslösen.

Nun halte ich es zunächst für gleichgültig, wie man sich die Beziehungen zwischen

dem anatomischen Substrat der uns beschäftigenden Krankheitszustände und ihren symptomatischen Aeusserungen vorstellt, wenn man überhaupt die Thatsache der ätiologischen Verknüpfung zugiebt. Dass Schmerzempfindungen nicht ohne Mitwirkung des Nervensystems gedacht werden können, ist bereits recht lange vor der angioneurotischen Hypothese bekannt gewesen; welche Beziehungen aber das Nervensystem zu Blutungen hat, weiss man heute ebenso wenig, als man behaupten darf, dass bei den von mir beobachteten, von Herrn Klemperer für die Angioneurose in Anspruch genommenen Fällen die Gefässnerven eine grössere oder andere Rolle gespielt haben, als bei den gleichen Blutungen und Koliken der Schrumpfnieren.

Die ganze Stütze der angioneurotischen Theorie liegt in den beiden einzigen Fällen exstirpirter Nieren, an denen man keine histologischen Veränderungen gefunden hat. Ich würde vorziehen, solche vereinzelten Fälle bis auf weitere Erfahrungen unter die Kategorie der „unerklärten" zu rubriciren, statt eine Hypothese auf ihnen aufzubauen, die sicher auf die überwältigende Majorität der anderen Beobachtungen nicht passt, und diejenigen, für welche sie geschaffen wurde, nicht erklärt, weil sie selbst erklärungsbedürftig ist.

Zustimmende Erfahrungen anderer Autoren. Es gereicht mir zu grosser Befriedigung, constatiren zu können, dass die aus meinen eigenen 10jährigen Beobachtungen hervorgehenden Schlüsse über die organische Grundlage der uns beschäftigenden Krankheitsbilder sich in völliger Uebereinstimmung mit den Untersuchungsergebnissen befinden, welche sowohl Albaran in einem Vortrage „Diagnostic des hématuries rénales[1]) auf Grund eigener und fremder Beobachtungen niedergelegt hat, als auch Malherbe und F. Legueu in ihrem Referat[2]) zum Ausdruck gebracht haben.

Von ganz besonderem Werthe für die von mir vertretene Wandelung unserer Anschauungen ist die Zustimmung eines unserer hervorragendsten Vertreter der inneren Medicin. Aus einem Vortrage Naunyn's[3]) „Hämaturie aus normalen Nieren und bei Nephritis" citire ich folgende Sätze:

„Also es giebt Fälle von Blutungen aus gesunden Nieren, das muss vorläufig noch gelten, doch stimme ich Israel vollkommen bei, wenn er sagt, dass es sich in einer grossen Zahl jener Fälle, welche als Blutungen aus normalen Nieren unter verschiedenen Namen beschrieben sind, um chronische Nephritis gehandelt habe". „Anfangs hat man öfters die Niere exstirpirt . . . . Später hat man das nicht mehr gethan, sondern hat sich mit dem zur Diagnose nothwendigen anatomischen Schnitt in die Niere begnügt. Der Erfolg war in beiden Fällen gleich gut . . . ., wonach also selbstverständlich die Exstirpation wegen der Blutung allein zu unterlassen ist, was wieder Israel zuerst bestimmt ausgesprochen hat". „Mit diesen Erfolgen der Chirurgen ist also die Nephritis in die Reihe derjenigen Krankheiten eingetreten, welche unter Umständen (d. h. zunächst bei solcher Massenblutung) der chirurgischen Eingriffe bedürfen. Dieser Fortschritt eröffnet uns aber noch eine weitere Perspective, und wieder ist es Israel's Arbeit, die auch hier bahnbrechend wirken dürfte. Es dürfte die Nephrotomie auch noch zu einer weitergehenden Rolle in der Behandlung des Morbus Brightii berufen sein!".

1) Annales des maladies des organes génitaux urinaires. 1899.

2) Des hématuries essentielles, rapport présenté à la quatrième section de l'association française d'urologie.

3) Mittheilungen aus den Grenzgebieten der Medicin und Chirurgie. Bd. V. S. 639—644.

Operationsresultate. Wenn ich mich nun zu der Frage des Resultats der operativen Behandlung dieser Krankheitszustände wende, so haben mit zwei Ausnahmen, alle diejenigen, welche den Eingriff überlebt haben, einen unverkennbaren Nutzen von der Incision der Niere gehabt. Die Blutungen wie die Koliken sind verschwunden, eventuell vorhandene abnorme Miktionshäufigkeit ist normalisirt worden. Die Heilungsresultate waren entweder subjectiv und objectiv vollständig, oder es blieben mikroskopisch nachweisbare fremde Bestandtheile im Urin zurück, während die Schmerzen und die makroskopischen Blutungen verschwanden. In einigen Fällen hat die Heilung nur mehr minder lange Zeit vorgehalten, um später zu Recidiven sehr viel leichteren Charakters zu führen.

Das Verständniss für die Heilwirkung der Incision musste so lange gänzlich fehlen, als man nur nervöse Einflüsse für die Krankheitssymptome verantwortlich machte. Die Heilungen auf den suggestiven Einfluss der Operation zu beziehen, ist nicht einmal für die Erklärung des Schwindens der Schmerzen angängig, denn suggestive Wirkungen halten nicht lange vor. Wenn aber pathologische Beimischungen des Urins nach dem Eingriffe schwinden, dann ist der Beweis geliefert, dass es sich um materielle Einwirkungen auf materielle Krankheitszustände gehandelt hat. Erst jetzt, wo wir auf Grund der Befunde chronisch entzündliche zu anfallsweise auftretenden Congestivzuständen führende Veränderungen anzunehmen berechtigt sind, bekommen wir einen besseren Einblick in den Heilungsmechanismus, wenn wir uns der altbekannten Erfahrung erinnern, dass ausgiebige Spaltungen chronisch entzündlicher Gewebe eine Rückbildung des Processes anzubahnen vermögen. Es ist ferner wahrscheinlich, dass durch die Incision des Nierenparenchyms sich neue venöse Gefässverbindungen zwischen Niere und Kapseln bilden, welche geeignet sind, congestiven Blutüberfüllungen mit plötzlichen Drucksteigerungen durch Erleichterung des Blutabflusses entgegenzuwirken. Die günstigen Resultate, welche in einigen Fällen durch die einfache Freilegung der Niere erreicht worden sind, dürften auf die Blutentziehung durch Zerreissung der Gefässverbindungen zwischen der Niere und der abgelösten Fettkapsel zu beziehen sein. Die Statistik meiner Reultate ist folgendes: Von 14 Fällen sind 3 gestorben, 2 davon mit schwerer doppelseitiger Nephritis. Von den 11 Ueberlebenden sind 6 dauernd und vollständig geheilt; 3 haben nach scheinbarer Heilung von verschieden langer Dauer Recidive ihrer Beschwerden bekommen, sämmtlich von geringerer Intensität und seltenerem Auftreten als früher, bei zweien ist die Operation nur ganz kurze Zeit von Erfolg gewesen.

Sind diese Operationsresultate auch zweifellos noch nicht befriedigend, so zeigen sie doch einwandsfrei den günstigen Einfluss der Incision auf Blutung und Schmerzen. Aber wer könnte erwarten, dass wir sofort tadellose Erfolge erzielen würden in Fällen, an welche wir nicht mit vorheriger Kenntniss des zu erwartenden Befundes gegangen sind, sondern wo wir zum Messer gegriffen haben, um einen Krankheitszustand wie Stein, Neubildung oder Tuberculose zu suchen, der sich bei der operativen Autopsie nicht fand? Sind doch alle unsere therapeutischen Erfolge nur unbeabsichtigte, unvorhergesehene Nebenproducte der auf irrige Voraussetzungen hin unternommenen Eingriffe gewesen! Aus diesem Umstande folgte, dass wir in dem Bestreben, den vermutheten Krankheitszustand zu finden, durch langwieriges Suchen, Abtasten des Beckens und der Kelche, Durchforschung des Parenchyms, durch allmähliche Dilatation der Wunde über die ganze Länge der Niere unter Constriction des Gefässstiels, retrograde Sondirung und

ausgedehnte Freilegung des Ureters, die Schwere des Eingriffs vermehrten und die Operation erst aufgaben, als unser Irrthum nicht mehr zu bezweifeln war. Solche unnütze Complication des operativen Eingriffs, besonders die künstliche Absperrung der Blutzufuhr von dem bei Erkrankung doppelt empfindlichen Nierenepithel musste selbstverständlich die Resultate quoad vitam bei Leuten trüben, welche in Folge von doppelseitiger schwerer Nephritis sich in einem sehr labilen Gleichgewicht befanden. Wenn wir erst in der Lage sein werden, diese Krankheitszustände richtig zu diagnosticiren, so wird der auf einen Einschnitt beschränkte Eingriff so unbedeutend sein, dass die daraus erwachsende Gefahr auf ein Minimum reducirt wird. Aber auch abgesehen von der Gefahr werden die Heilungsresultate sich bessern, wenn wir aus den bisherigen Fehlern lernen. Wir werden grössere Erfolge und weniger Recidive haben, wenn wir die Nierenwunde nicht vernähen, sondern tamponiren.

Die bisher geübte Art des Vorgehens entstammt der Zeit, in der man glaubte, mit der Operation einen Missgriff begangen zu haben, den man durch Herbeiführung möglichst schneller Heilung der Nierenwunde wieder gut zu machen suchte. Es ist aber klar, dass die jetzt von uns beabsichtigte Entspannung und Gewebsdrainage viel ausgiebiger zu erreichen ist, wenn man die Nierenwunde durch Granulation heilen lässt. Denn der Austritt von Blut und Gewebssaft, auf welchem neben der Kapselspaltung der Heileffect beruht, beschränkt sich bei Vernähung auf die kurze Zeit zwischen der Anlegung und der Wiedervereinigung der Nierenwunde, und dauert nach der Nahtvereinigung nur so lange in Form von Absonderung per vias naturales an, bis die völlige Verklebung der Schnittflächen erreicht ist, was im Allgemeinen sehr schnell geschieht. Ebenso werden sich neue Gefässverbindungen zwischen Kapsel und Nierenparenchym ausgiebiger entwickeln, wenn die Wunde der Granulation überlassen bleibt.

Eine Stütze für die Richtigkeit dieser aprioristischen Erwägungen finde ich in den guten Resultaten, welche Harrison ohne Nahtverschluss der Nierenwunde erreicht hat.

Harrison beschreibt im Brit. med. Journal 1896 unter dem Titel „Treatment of some forms of albuminuria by Renipuncture“ — Behandlung einiger Formen der Albuminurie durch Niereninicision — 3 Fälle von Heilung nephritischer Albuminurie durch Incision des Nierenparenchyms mit Tamponade der Nierenwunde. Harrison's Beobachtungen sind deshalb von grosser Wichtigkeit, weil sie gewissermassen den Uebergang gewöhnlicher Nephritisformen mit dem bekannten Symptomencomplex zu jenen larvirten Formen darstellen, welche unter dem Bilde der Nephralgie und der Néphralgie hématuriqne in die Erscheinung treten.

Deshalb referire ich hier kurz seine Beobachtungen.

1. Ein 18jähriger Mann bekommt 3 Wochen nach Scharlach Fieber, heftige Lumbalschmerzen, Albuminurie und Cylinderausscheidung. Die Diagnose wird wegen der Schmerzen und des Fiebers auf Nierenabscess gestellt. Bei der Incision wird kein Eiter gefunden. Es folgt völlige Heilung unter sofortiger Steigerung der Urinmenge.

2. Ein 50jähriger Mann hat an Hämaturie und Kolikschmerzen gelitten; einige Monate später starke Albuminurie mit Schmerzen in der rechten Niere. Bei der Operation findet man eine harte geschwollene Niere. Alle Krankheitserscheinungen verschwanden allmählich.

3. Eine 44jährige Frau litt vor einem Jahre an wiederholter Hämaturie, zeitweise Albuminurie. Nach Influenza Verschlimmerung, Druckschmerz der linken Niere, constante Eiweissausscheidung. Nach Incision der Niere erfolgt allmählich vollständige Heilung.

Harrison macht darauf aufmerksam, dass bei doppelseitiger Affection die Incision der einen Niere genügen kann, da sie die Function der anderen günstig beein-

flusse, sofern die durch die Operation erleichterte Thätigkeit der einen die andere soweit entlasten könne, dass sie zur Ausheilung kommen kann. Während aber Harrison nur von der Heilung der Albuminurie durch die Niereninicision spricht, gestatten meine Erfahrungen einen Schritt weiter zu gehen, und von der günstigen operativen Beeinflussung auch solcher bisher unbekannter Formen von Nephritis zu sprechen, welche ohne Eiweiss- und Cylinderausscheidung verlaufen.

Eine berechtigte Kritik unserer Resultate darf uns nur anspornen, sie zu verbessern, aber nicht den betretenen Weg aufzugeben. Nicht nur legen die bisher schon vorliegenden Erfahrungen über den operativ zu erreichenden Nutzen uns diese Pflicht auf, sondern auch der Hinblick auf die Gefahren, die für manche Fälle aus einem abwartenden Verfahren hervorgehen müssen, wenn wir uns durch die Annahme einer Angioneurose in ein falsches Gefühl der Sicherheit einwiegen lassen. Welcher Verfechter dieser Hypothese kann in einem gegebenen Falle von Blutungen die Verantwortung dafür übernehmen, dass hier nur ein nervöser Zustand vorliegt, und eine maligne Neubildung, eine Tuberculose auszuschliessen ist, bei denen eine Zeitversäumniss irreparablen Schaden bringen kann? Gewiss würden wir alle Fälle, in denen wir erkennen könnten, dass den Erscheinungen nephritische oder andere uns nicht bekannte, aber nicht bösartige Zustände zu Grunde liegen, zunächst jeder möglichen anderen Therapie unterziehen, ehe wir zum Messer greifen. Bis wir aber so weit sind, wird noch manches Mal die Explorativincision die diagnostische und die therapeutische Entscheidung zu treffen haben. In den von mir operirten Fällen war die conservative Therapie erschöpft, als die Patienten ihr letztes Heil in der operativen Hülfe sahen. Viele der langjährig Kranken hatten die ausgezeichnetsten medicinischen Berather ohne Nutzen zur Seite gehabt. Von solchen Fällen habe ich gesagt, dass die innere Medicin versagt hat. Natürlich kann jeder Kritiker dieses Standpunktes sagen, das Urtheil über die Machtlosigkeit der inneren Medicin in diesen Fällen sei voreilig, denn wenn die Patienten sich noch in die Behandlung Anderer begeben hätten, wären sie vielleicht auch ohne Operation geheilt worden. Da aber in jedem Krankheitsfalle noch immer viele Aerzte übrig bleiben werden, welche noch nicht consultirt worden sind, wird man diese Einschränkung mit demselben Rechte bei jeder anderen medicinisch als incurabel geltenden Krankheit, z. B. dem Carcinom, machen können.

Krankengeschichten.

Wir ordnen unsere Beobachtungen nach der Verschiedenheit ihrer Beweiskraft für eine materielle Grundlage der Krankheitserscheinungen in drei Gruppen.

Gruppe I umfasst 3 Fälle ohne makroskopisch nachweisbare Veränderungen im Nierenparenchym, ohne mikroskopische Untersuchung, ohne specifisch nephritische Anomalien des Harns. Die positiven Befunde bestehen in entzündlichen Veränderungen der Nierenkapseln, in pyelitischer Erweiterung des Nierenbeckens, in Lageveränderung und Mobilität der Niere.

Gruppe II umfasst 9 Fälle mit zweifelloser Erkrankung des Nierenparenchyms, bewiesen durch den makroskopischen oder mikroskopischen Nachweis von Erkrankungen der Niere, oder bald temporäres, bald constantes Auftreten specifisch nephritischer Elemente im Urin, oder den gleichzeitigen Befund nephritischer Parenchym- und Harnveränderungen.

Gruppe III umfasst 2 Fälle ohne erkennbare Veränderungen an der Niere, dagegen mit anomalen morphotischen und chemischen Harnbestandtheilen, welche an und für sich nicht nothwendig pathognomonisch für nephritische Processe sind, aber bei der nachweisbaren Gesundheit der ableitenden Harnwege nur aus einer erkrankten Niere stammen konnten.

Gruppe I.

Fall 202. 2. Fräulein Therese B., 42 Jahre alt. Aufgenommen 29. 1. 94.

Im Jahre 1880 wurde Patientin von einer acuten Unterleibserkrankung befallen, vermuthlich einem perityphlitischen Abscess mit Durchbruch in Blase und Mastdarm. Sie bekam unter heftigen Schmerzen der rechten Unterbauchgegend Erbrechen, Fieber bis zu 40° von 14tägiger Dauer. Am Ende dieser Periode soll eine Eitergeschwulst oberhalb des rechten Ligament. Poupartii constatirt worden sein. Nach weiteren 14 Tagen entleerte sie grosse Quantitäten Eiter, angeblich mehrere Liter, durch die Blase. Seitdem traten ab und zu Schmerzen in der rechten Nierengegend auf, während klarer mit eiterhaltigem Urin wechselte. 1889 kam es zu einem Recidiv der ersten Erkrankung, wiederum unter hohem Fieber und heftigen Schmerzen in der rechten Leibeshälfte, mit heftigem Erbrechen und Eiterentleerung durch Blase und Mastdarm. Nach 9wöchentlichem Krankenlager erfolgte Heilung. Aber von dieser Zeit an leidet Patientin an anfallsweise auftretenden Schmerzen in der rechten Nierengegend, die seit dem letzten halben Jahre mit Uebelkeit, bei sehr heftigen Anfällen mit Erbrechen verbunden sind. Auch in der anfallsfreien Zeit besteht stets ein leises Bohren in der Nierengegend. Bis zum August 1893 gab es mehrstündige bis eintägige schmerzfreie Pausen; seit dieser Zeit ist Patientin niemals frei von Schmerzen. Ein leises Bohren in der Nierengegend bestand dauernd; bisweilen erreichten die Anfälle eine solche Heftigkeit, dass Ohnmacht eintrat. Die Schmerzen nahmen bei heftigen Anfällen ihren Weg von der Lende in die rechte Unterbauchgegend bis tief in das Becken hinein. Bücken vermehrte die Schmerzen. Von besonderer Heftigkeit treten sie in liegender Stellung bei Nacht und bei Tage ein. Der Urin soll an Farbe und Eitergehalt sehr wechselnd gewesen sein, bisweilen auch kleine Blutfasern enthalten haben. Ab und zu bestand 24stündige Harnverhaltung. Jetzt soll meistens klarer Urin entleert werden.

Status. Der hier spontan entleerte Urin ist ganz klar, sauer, frei von Eiweiss, setzt nach dem Erkalten ein Sediment von harnsaurem Natron ab. Mikroskopisch finden sich nur ganz vereinzelte Eiterkörperchen und Plattenepithelien. In der Rückenlage schmerzt bimanueller Druck auf die rechte Nierengegend. Bei tiefster Inspiration ist der untere Pol der rechten Niere nur eben am Rippenrande in der Mamillarlinie zu fühlen. Druck auf die Kreuzungsstelle des rechten Harnleiters mit der Linea arcuata pelvis ist intensiv schmerzhaft. In linker Seitenlage ist besonders der Druck auf die Niere von vorn her empfindlich. Patientin nimmt beim Liegen die Rückenlage ein; sie kann auf der linken besser als auf der rechten Seite liegen. Die linke Niere ist unfühlbar. Bei jedem Palpationsversuch der rechten Leibeshälfte tritt Uebelkeit auf. Ebenso hatte sie nach ihrer Angabe unter dauernder Uebelkeit zu leiden, solange sie eine Pelottenbandage trug, welche ihr unter der unbegründeten Annahme einer Wanderniere verordnet worden war. Bei der Scheidenuntersuchung zeigt sich die Gebärmutter etwas verlängert, mit einem kleinen Myom am Fundus, die Harnleiter weder verdickt noch empfindlich, die Parametrien frei. Nach der am Morgen ausgeführten Untersuchung dauern lebhafte Schmerzen in der rechten Leibeshälfte den ganzen Tag über an. Am nächsten Morgen treten beim Versuche aufzustehen so lebhafte Schmerzen auf, dass sie fast ohnmächtig wird, verbunden mit Drängen zum Urinlassen, ohne die Möglichkeit der Entleerung. Diese erfolgt erst nach 18 Stunden im warmen Sitzbade. Die entleerte Menge ist nach Angabe der Patientin erheblich geringer als der Dauer der Verhaltung entspricht. Kurz vor der Entleerung stand der Blasenscheitel dreiquerfingerbreit über der Symphyse, der Leib war stark tympanitisch aufgetrieben. Es tritt etwas Metrorrhagie ein. Die Narkosenuntersuchung ergiebt nicht den geringsten pathologischen Befund an Niere und Harnleiter. Der mit dem Katheter entnommene Urin ist eiweissfrei und enthält eine Anzahl verfetteter Epithelien der Harnwege und einige Schleimfäden mit eingebetteten Eiterkörperchen. Derartige Fäden sollen laut ärztlichem Berichte nach besonders starken Anfällen mehrfach constatirt worden sein.

13. 2. 94. Probefreilegung der Niere, Spaltung durch den Sectionsschnitt. Niere nicht vergrössert, ohne auffallende Härte, zeigt eine starke flächenhafte Verwachsung mit der Fett-

kapsel besonders am obern Pol. Der Ureter ist unverändert, das Nierenbecken auffallend klein. Durch den Sectionsschnitt wird weder ein Stein noch eine makroskopische Anomalie der Schnittflächen aufgedeckt. Die Nierenwunde wird in der gewöhnlichen Weise durch tiefgreifende Catgutnähte verschlossen. Das Resultat des Eingriffs war völliges Verschwinden der Schmerzen, welches noch nach mehreren Jahren constatirt wurde.

Epikrise. Der einzige als anomal erkennbare Befund an der Niere war ihre starke Verwachsung mit der Fettkapsel. Eine mikroskopische Untersuchung des Nierenparenchyms hat nicht stattgefunden. Nephritische Elemente im Urin fehlten. Die früher mit dem Urin entleerten Eitermengen beziehen sich zweifellos auf eine Communikation des perityphlitischen Abscesses mit der Blase. Es wäre ja naheliegend zu glauben, dass unter dem Einfluss dieses Processes Verziehungen oder Abknickungen des Harnleiters zu Stande gekommen seien, welche zu intermittirenden Stauungen in der Niere mit Schmerzanfällen führten. Eine solche Vorstellung ist unzutreffend, da weder eine Schwellung der Niere während der Schmerzanfälle, noch eine Erweiterung des Beckens oder des Ureters bei der operativen Autopsie gefunden werden konnte. Auch die Vorstellung eines etwa von der Blase aufgestiegenen pyelitischen Processes ist nicht haltbar, da der Urin sich gänzlich normal verhielt bis auf das zeitweilige Erscheinen einzelner Schleimfäden mit eingebetteten Eiterkörperchen. Dass diese Gebilde, welche feinsten Tripperfäden ähnelten, aus dem Nierenbecken oder dem Ureter stammten, ist keineswegs sicher gestellt; ihre Bildungsstätte dürfte mit grosser Wahrscheinlichkeit die Perforationsstelle der Blase gewesen sein. Zudem wurde während des Aufenthalts der Patientin in der Klinik nur ein einziger derartiger Befund erhoben, während bei allen übrigen zahlreichen Untersuchungen im Katheterurin nichts Pathologisches gefunden wurde.

Dass wir es hier nicht mit einer gesunden Niere zu thun hatten, beweisen die starken Verwachsungen der Kapseln. Da das Leiden sich im unmittelbaren Anschlusse an eine schwere abscedirende Perityphlitis entwickelt hat, liegt es nahe, es als deren Folgezustand aufzufassen. Welche Bahnen aber von dem perityphlitischen Abscesse zur Niere geführt haben, wissen wir nicht. Es kommen sowohl retroperitoneale Continuitätspropagationen auf die Fettkapsel vor, wie consecutive Nephriten bei rein intraperitonealen Appendiciten. Nicht selten haben wir bei dieser Krankheit Cylinder im Harn ohne Spuren von Eiweiss auftreten sehen. Ob es sich dann um toxische oder metastatische Nierenentzündungen handelt, wissen wir nicht.

Fall **203.**3. Frau B., 50 Jahre. Aufgenommen 5. 12. 89 und 11. 1. 90. gest. 29. 1. 1892.

Vor 8 Jahren entstand ein Gelenkrheumatismus in Fingern und Zehen, der 6 Jahre anhielt. Vor 2 Jahren stellten sich Anfälle von Stichen in der rechten seitlichen Nierengegend ein, die zur Schulter ausstrahlten, mit Lähmungsgefühl im Arm verbunden waren und alle 6—8 Wochen mit 3—4tägiger Dauer auftraten. Seit dem Beginn des Rheumatismus ist der Urin trüb geworden. Eine Verschlimmerung der Nierenschmerzen besteht seit 3 Monaten. Blut oder Gries ist nie bemerkt worden. Die Schmerzanfälle sind jetzt häufiger, stärker, kolikartig krampfhaft, werden vorn und hinten empfunden, strahlen sowohl in die rechte, wie auch manchmal in die linke Schulter aus. In den Schmerzperioden wird häufig und viel Urin entleert. Vor 5 Wochen schwoll das rechte Knie unter Schmerzen an, dann die linke Schulter, endlich der rechte Fuss. In den Intervallen zwischen den einzelnen Nierenkoliken fühlt sich Patientin gesund. Bisweilen geht den Nierenkoliken ein Schmerzanfall in der grossen Zehe unmittelbar voran.

Status: Ausser etwas arteriosklerotischen Veränderungen ist nichts Krankhaftes nachweisbar. Der Urin schwach sauer, frei von Eiweiss, leicht getrübt. Mikroskopisch besteht die Ursache der Trübung wesentlich in reichlicher Bacterienentwicklung. Sonst werden nur ganz spärliche Leukocyten, sowie einige Plattenepithelien gefunden, niemals rothe Blutkörper. Beide

Nieren sind gut palpabel. Während des ersten 18tägigen Aufenthalts im Krankenhause kommt es zu keinem Schmerzanfalle.

Zweite Aufnahme 11. 1. Vor einigen Tagen trat eine Kolik auf, die bis jetzt andauert. Die Schmerzen strahlen wie früher, längs des Ureters aus. Der Urin ist alkalisch aber nicht ammoniakalisch, reich an Bacterien, trüber als früher. Keine rothen Blutkörper, nur vereinzelte Leukocyten, kein Eiweiss. Druck auf die rechte Niere am Angulus costovertebralis ist sehr schmerzhaft.

Am 8. 1. und 11. 1. Schmerzen in der rechten Nierengegend, die bis zur Schulter ausstrahlen. Seitdem muss der Urin halbstündlich mit etwas Brennen entleert werden. Pat. empfindet Frösteln, die Zunge ist belegt. Etwas spontane Empfindlichkeit der anderen Niere.

16. 1. Oefterer Urindrang besteht noch. Der Urin ist bei Salzsäuregebrauch abwechselnd sauer und alkalisch. Zweimaliges Erbrechen.

16. 1. Leichter Schüttelfrost. Einmaliges Erbrechen.

18. 1. Rechtsseitige Nierenschmerzen mit Schweiss und Uebelkeit, aber ohne Erbrechen. Urin, wie vorher beschrieben, stets frei von rothen Blutkörpern.

24. 1. Operation. Weder an der freigelegten noch durch den Sectionsschnitt eröffneten Niere oder dem Ureter wird etwas Krankhaftes gefunden. Die Nierenwunde wird durch die Naht geschlossen. Da dieser mein erster Fall von Sectionsschnitt der Niere war, und ich wegen mangelnder Erfahrung über die Hämostase Nachblutung aus dem Nierenparenchym fürchtete, wurde die Bauchwunde bis auf die Niere ungewöhnlich fest mit Holzwollsäckchen tamponirt, dicke Watteballen auf die vordere rechte Bauchwand aufgelegt und ein stark comprimirender Verband angelegt. Im weiteren Verlauf zeigte sich trotz gänzlicher Fieberlosigkeit zunächst ein continuirliches Steigen der Pulsfrequenz und zunehmende Auftreibung des Leibes. Am dritten Tage wird die Tamponade und der Druckverband als vermuthliche Ursache der Störungen entfernt; trotzdem wölbt der steigende Meteorismus den Leib trommelartig und drängt das Zwerchfell enorm in die Höhe, gleichzeitig tritt anhaltendes Erbrechen dunkler Massen unter steigender Unruhe auf. Ein vollständiger Darmverschluss ist trotz mangelnden Stuhls nicht vorhanden, da Blähungen reichlich abgehen. Die Urinmenge ist entsprechend dem Flüssigkeitsverlust durch Erbrechen herabgesetzt, aber ohne Spur nephritischer Beimischung. Ziffern der Urinmengen 25,I : 275, 26,I : 400, 27,I : 424, 28,I : 330. Am 5. Tage wird wegen des colossalen Meteorismus und der Oppression der bereits dem Tode nahen Patientin die Enterotomie des Cöcum ohne Narkose gemacht, wobei sich nur wenig Gas entleert. Ende des 5. Tages erliegt die Patientin, ohne dass Zuckungen oder Krämpfe aufgetreten wären.

Section. Rechte Herzhälfte etwas dilatirt, Arteriosklerose. Blase und Ureteren normal. Linke Niere makroskopisch gesund, Maasse 10,5 : 5,5 : 3. Maasse der rechten Niere 11,5 : 5,5 : 4. Der Sectionsschnitt fest verklebt, Oberfläche spiegelnd. Etwas Suffusion längs der Schnittlinie. Auf dem Durchschnitt, den Probepunctionsstellen entsprechend keilförmige, nur der Rinde angehörige anämische Infarcte, manche von röthlichem Hofe umgeben. Nierenbecken mässig dilatirt, mit trüber Flüssigkeit gefüllt. Kein Stein. Rectum und Flexura sigmoidea sind leer. Dünndärme stark gebläht. Keine Peritonitis. Cöcum und Colon ascendens mit einer festen Kothsäule gefüllt bis 30 cm jenseits des Wurmfortsatzes. Von da ab ist der Dickdarm leer. An dieser Grenzstelle ist der Darm auffällig eng contrahirt und zeigt an der Mesenterialgrenze seiner Serosa eine Suffusion von kleiner Ausdehnung. Eine zweite Contractionsstelle des Darms, gleichfalls in Verbindung mit etwas ausgedehnterem Blutaustritt, findet sich 19 cm weiter abwärts, also an dem unter dem rechten Rippenbogen gelegenen Abschnitt des Colon transversum. Die aufgeschnittenen Därme zeigen nichts Abnormes.

Epikrise. Für das Verständniss der schweren Nierenerscheinungen, welche eine Steinerkrankung vorzutäuschen schienen, haben wir bei dem Mangel einer mikroskopischen Untersuchung keinen befriedigenden Befund erheben können; nur eine geringe Dilatation des Nierenbeckens wurde gefunden. Weder eine Senkung noch eine abnorme Beweglichkeit der Niere war vorhanden, sodass Abknickungen des Harnleiters ausgeschlossen waren. Die pyelitischen Veränderungen können nach Ausweis der häufig erhobenen mikroskopischen und chemischen Urinbefunde nur gering gewesen sein, da ausser Bacterien fast gar kein körperliches Element gefunden wurde. In diagnostischer Beziehung ist gegenüber Steinkoliken das constante Fehlen von rothen Blutkörpern hervorzuheben. Nach dem anatomischen Befunde muss man sich die Frage vorlegen, ob

die Anfälle, welche alle Erscheinungen der Steinkolik mit örtlichen Schmerzen, Ausstrahlungen, Harndrang, Erbrechen, Verdauungsstörungen, Frösteln darboten, auf die geringfügige pyelitische Dilatation des Nierenbeckens zu beziehen seien. Eine solche Vorstellung entbehrt jeder Unterlage, da nirgends ein mechanisches Abflusshinderniss vorhanden war. Sollte die geringe Erweiterung des Nierenbeckens etwas mit den Schmerzanfällen zu thun haben, so könnten ihnen nur intermittirende Retentionen zu Grunde liegen, mit welchen wieder die Thatsache unvereinbar ist, dass nach Angabe der Patientin gerade während der Schmerzen besonders grosse Mengen Urin entleert wurden. Bei dieser Sachlage giebt vielleicht eine bemerkenswerthe Thatsache einen Fingerzeig für die Erklärung der Erscheinungen, nämlich die Entstehung der Nierenaffection mit dem Rheumatismus und die wiederholt beobachtete Coincidenz von rheumatischer Exacerbation im Ballengelenk mit Schmerzanfällen in der Niere. Angesichts der Verknüpfung dieser beiden Zustände liegt die Vorstellung nahe, dass unter dem Einflusse der rheumatischen Erkrankung ebenso flüchtige Congestionen zur Niere auftreten können, wie zu den Gelenken und serösen Häuten. Was die Todesursache betrifft, so kann die Deutung schwanken zwischen Urämie und einer in Folge des unzweckmässigen Verbandes durch Druck auf die Niere reflectorisch hervorgerufenen Darmlähmung. Während gegen letztere der reichliche Abgang von Blähungen zu sprechen scheint, spricht wiederum gegen Urämie das Fehlen von nephritischen Elementen nach der Operation, sowie die Abwesenheit urämischer Krämpfe. In dieser Beziehung ist der Fall nicht geklärt, da eine mikroskopische Untersuchung der anderen Niere fehlt. Doch möchte ich nicht unterlassen zu erwähnen, dass Albarran ähnliche schwere Erscheinungen einmal nach der Nephropexie beobachtet hat.

Fall **204**.4. Frau L., 52 Jahr. Aufgenommen 23. 1. 93, entlassen 22. 2. 93.

Anamnese. Stets gesund bis auf einen 4—5 Wochen vor der Aufnahme auftretenden Anfall von heftigen Schmerzen in der Gegend des linken Rippenbogens verbunden mit Frösteln. Die Schmerzen dauerten in gleicher Stärke mehrere Stunden, erforderten eine Morphiumeinspritzung und waren am nächsten Tage verschwunden. Am 5. Jan. 93 trat ohne jede andere Beschwerde zum ersten Male eine profuse Hämaturie auf, welche in gleicher Stärke bis zum 26. dauerte. Der frisch gelassene Urin hatte die Farbe reinen Blutes, und wurde bei längerem Stehen braunroth. Schleimhäute sehr blass, Arterien eng von minimaler Spannung. P. 84. Herztöne rein. Beide Nieren soweit hinabgesunken, dass man bei bimanueller Untersuchung den oberen Nierenpol bequem umgreifen kann. Weder eine Vergrösserung, noch sonst eine palpable Veränderung konnte gefunden werden. Eine besonders ausgesprochene Beweglichkeit zeigte die linke Niere, welche in rechter Seitenlage soweit hinabsank, dass der untere Pol in der Verbindungslinie zwischen Nabel und oberem Darmbeinstachel lag. Aus dieser Niere stammte laut cystoskopischer Untersuchung die Blutung. Der Urin, 900 ccm in 24 Stunden, 1026 spec. Gew., enthielt mikroskopisch meistens frische, z. Th. ausgelaugte, z. Th. zu Detritus zerfallene rothe Blutkörper, einzelne goldgelb gefärbte Nierenbeckenepithelien, keine Leukocyten.

Operation 26. 1. 93. Die freigelegte Niere zeigte keine Abweichung der Oberflächenbeschaffenheit und der Consistenz. Der unter Stielcompression angelegte Sectionsschnitt, der allmählich verlängert die Niere in 2 Hälften spaltet, lässt weder auf der Schnittfläche noch auf der Schleimhaut des Beckens oder der Kelche irgend welche Veränderungen erkennen. Die Nierenwunde wird durch 8 tiefe und eine Anzahl oberflächlicher Catgutnähte verschlossen. Naht der Bauchdecken bis auf eine Drainöffnung.

Verlauf. Der Blutgehalt des Urins blieb in den beiden ersten Tagen so stark wie zuvor. Vom 3. Tage ab begann eine deutliche Abnahme; am 7. Tage waren nur noch Spuren, am 11. makroskopisch gar kein Blut mehr zu erkennen, vom 13. ab auch mikroskopisch nicht.

Resultat. Pat. ist dauernd völlig geheilt geblieben.

Epikrise. Es dürfte kaum zweifelhaft sein, dass der einen Monat vor der Hämaturie aufgetretene Schmerzanfall renalen Ursprungs gewesen ist. Da die mikrosko-

pische Untersuchung fehlt, ist eine sichere Anschauung über die Ursache der Blutung nicht zu gewinnen gewesen. Die einzig erkennbare Abweichung vom normalen Verhalten bestand in einer bedeutenden Mobilität und Lageveränderung der Niere. Ob dieser Umstand als zureichender Grund für die Hämaturie betrachtet werden darf, muss bis auf weitere Erfahrungen dahingestellt bleiben, da wir wohl wissen, dass Nierenblutungen im Anschlusse an Anfälle von Stieldrehung und Abknickung dislocirter Nieren auftreten können, dagen bisher keine unabhängig von diesen Ereignissen vorkommenden kennen. — Mit der Vorstellung einer angioneurotischen Blutung ist die unveränderte Grösse, Farbe und Consistenz der Niere unvereinbar, da bei Lähmung der Gefässnerven eines so ausserordentlich gefässreichen Organs eine Schwellung, eine dunklere Färbung und grössere Härte hätte gefunden werden müssten. In therapeutischer Hinsicht habe ich an diesem Falle zum ersten Male gezeigt, dass man bei Massenblutungen die Niere nicht zu opfern braucht, sondern mit der Incision des Parenchyms auskommen kann.

Gruppe II.

Fall **205**.5. Rechtsanwalt L., 52 Jahr. Aufgenommen 20. 2. 1894.

Keine bekannten erblichen Belastungen, hat an Gicht in Form von Podagra und quälender Magensäure gelitten. Das jetzige Leiden begann 1873 nach einer anstrengenden Reise mit linksseitiger Nierenkolik von 8tägiger Dauer, welche sich seitdem in Intervallen von 6 Wochen bis zu einigen Monaten häufig wiederholt hat. Die Schmerzen verschwinden bei Bettruhe in 1—2 Tagen. Im Jahre 1881 trat nach Stuhlverstopfung eine 17 Tage lang währende, den Katheterismus erfordernde Harnverhaltung ein, für welche nach gütiger Mittheilung des Herrn Sanitätsraths Dr. Marc (Wildungen) weder eine Prostatahypertrophie, noch eine Strictur oder eine Cystitis verantwortlich gemacht werden konnte. Diese Verhaltung hat sich seitdem nicht wiederholt. Während dieser Zeit bestanden weder Schmerzen noch Koliken. 1892 wurde ein Jahr lang Zucker im Urin gefunden. Im Herbst 1893 trat der heftigste Kolikanfall auf. Seitdem sind dauernde dumpfe Schmerzen in der linken Nierengegend vorhanden, die sich fast alle Tage zu einer Kolik steigern. Diese Anfälle beginnen nach langem Sitzen mit Rückenschmerzen, Hitze in der linken Darmbeingegend, Mattigkeit, Druck auf den Kopf, völliger Arbeitsunfähigkeit; früher waren sie häufig mit Erbrechen oder Frost verbunden, sowie mit Ausstrahlung nach der Eichel, dem linken Hoden und dem Darmbeinkamm bis zu einem Punkte handbreit hinter dem vorderen Darmbeinstachel. Dabei bestand die Empfindung von Steifigkeit der ganzen linken Seite. Während des Anfalles muss Patient auf der kranken Seite liegen. Continuirlich besteht ein Wundgefühl in der Gegend des Punktes, wo der Harnleiter die Linea innominata pelvis kreuzt. Mit dem Anfalle ist mässiges Drängen zum Harnlassen und häufigere Entleerung vorhanden. Jeden Nachmittag gegen 5 Uhr tritt Bildung starker quälender Magensäure auf.

Status. Urin ganz klar hellgelb, ohne Eiweiss, ohne Zucker. Eine feinste Nubecula nach längerem Stehen zeigt grosse Harnsäurecrystalle in Rosettenform. Weder Eiterkörper, noch rothe Blutkörper sind vorhanden, nur einmal wurde ein schleimiger Faden mit einigen daran haftenden grossen Zellen gefunden. Beide Nieren sind unfühlbar, unempfindlich gegen Druck. Die Kreuzungsstelle des Harnleiters mit der Linea arcuata pelvis ist beiderseits, links stärker, empfindlich; dasselbe gilt vom Druck auf die Hoden. Nach der Untersuchung entstehen spontane Schmerzen in beiden Nieren, links stärker als rechts. Die Harnmengen vor der Operation schwanken zwischen 580 und 1250 bei einem specifischen Gewicht von 1027—1022.

Operation. Freilegung der linken Niere. Spaltung durch den Sectionsschnitt. Die Niere erscheint verlängert, durch zahlreiche sehr feste Adhäsionen, besonders am oberen Pol fixirt. Ein Stein wird nicht gefunden. Auf der Schnittfläche zeigt sich nichts Abnormes ausser einer weissen sehnigen Beschaffenheit eines Markkegels. Nach der Operation steigt die Urinmenge bis auf 3000 mit Herabgehen des specifischen Gewichts auf 1014—1015. Nach späteren Berichten haben die Nierenschmerzen aufgehört und es ist gutes Befinden eingetreten.

Epikrise. Mit Wahrscheinlichkeit handelt es sich hier in diesem Falle um eine gichtische Affection der linken Niere. Für die gichtische Diathese sprechen vorauf-

gegangene Podagraanfälle, dauernde Neigung zu excessiver Magensäurebildung, reichliche Ausscheidung von rosettenförmigen Harnsäurecrystallen, hin und wieder auch rechtsseitige Nierenschmerzen, Druckempfindlichkeit des Hodens; endlich die auf dem Nierendurchschnitt wahrgenommene Veränderung einer Papille, welche als Ausdruck interstitieller Entzündungsprocesse aufzufassen ist. Demnach haben wir es hier mit einem chronisch entzündlichen Process der Niere mit acuten schmerzerregenden Exacerbationen zu thun, ohne nachweisbare Veränderung des Urins während unserer Beobachtungsdauer. Dagegen wurden zu anderen Zeiten von Herrn Sanitätsrath Dr. Marc wiederholt frische rothe Blutkörper gefunden.

Unter dem Einflusse dieser entzündlichen Nierenaffection kam es zu reflectorischen Störungen der Harnentleerung in Gestalt einer 17 tägigen Harnverhaltung ohne jedes organische Abflusshinderniss. Dass aber nicht nur die Entleerung, sondern auch die Secretionsgrösse durch die Nierenaffection reflectorisch beeinflusst war, geht aus der bemerkenswerthen Thatsache hervor, dass die zwischen 500 und 1200 ccm schwankende Harnmenge sofort nach der Niereninicision auf 3000 ccm in die Höhe ging.

Fall **206.**6. Baronesse von B. Aufgenommen 4. 1. 97.

Keine Familienkrankheiten. Gesund bis zum 20. Jahre. Erkrankte damals plötzlich nach Croquetspiel auf einem feuchten Platze mit intensiv krampfhaften Schmerzen in der Blasengegend, starkem Blasentenesmus und reichlichem Erbrechen. Am nächsten Tage war völlige Gesundheit wiedergekehrt. Mehrere Jahre später trat mitten in der Nacht ein zweiter Anfall krampfhafter Blasenschmerzen mit Harndrang ein; nach einigen Tagen Unwohlseins erfolgte gänzliche Wiederherstellung. In den folgenden Jahren wiederholten sich die Anfälle in weniger grossen Abständen. Der Schmerz beschränkte sich dabei auf die Blase, während die Nierengegend frei war; jeder Anfall war mit lebhaftem Drang zum Uriniren verbunden. Der Urin ging nur tropfenweise ab; dabei bestand stets Uebelkeit und starkes Erbrechen. Die grosse Intensität des Schmerzes machte jedesmal Morphiumeinspritzungen nöthig. Der schwerste Anfall im December 92 dauerte 8 Tage. Die häufigen Urinuntersuchungen haben niemals Anomalien im Harn nachweisen können. Seit Anfang Juni 93, nach einem Fall auf den Leib, traten Schmerzanfälle auf, die sich von einem Punkte 3 fingerbreit rechts vom Nabel, etwas oberhalb der Nabelhorizontalen, nach der rechten Oberbauchgegend bis zum Rippenrande zogen, anfänglich nur durch Anstrengungen hervorgerufen wurden, im Laufe des Jahres aber immer häufiger ohne nachweisbare Ursache sich einstellten. Die behandelnden Aerzte nahmen eine Nierensenkung an und verordneten ohne Nutzen eine Leibbinde. Im Winter 94/95 steigerten sich die Schmerzen, welche jetzt vorzugsweise die rechte Lumbalgegend einnahmen, derart, dass sie jetzt andauernd vorhanden, längeres Sitzen wie Liegen unmöglich machten. Jede Lageveränderung brachte zunächst Erleichterung, doch nur für kurze Zeit. Nach einer Massagecur nahmen die Beschwerden erheblich zu. Seit Sommer 1895 zeigten sie fast keine Unterbrechung, und beeinträchtigten die Gehfähigkeit. Anfang Januar 96 trat nach langer Pause wieder eine Blasenkolik auf. Im März 96 steigerten sich die Nierenschmerzen zu grosser Heftigkeit, verbunden mit Uebelkeit, Erbrechen, grosser Mattigkeit, Unfähigkeit, sich zu bewegen; dabei bestanden im Gegensatze zu den als Blasenkoliken bezeichneten Anfällen niemals die geringsten Störungen der Harnentleerung. Unter Andauer der constanten Nierenschmerzen trat Ende Mai 96 wiederum ein starker Kolikanfall auf, der zunächst mit Drängen in der Blase, Uebelkeit, Erbrechen begann, bald aber von der Blase auf die rechte Niere überging. In diesem Anfalle waren daher die bisher getrennt aufgetretenen Blasen- und Nierenkoliken gemeinsam erschienen. Nach zweitägiger Dauer ging der acute Anfall zu Ende, doch blieben während des ganzen Sommers Nierenschmerzen bestehen, mit Remission am Tage, Steigerung des Abends, so dass die Nächte meistens schlaflos waren. Im Herbst trat noch einmal ein schwächerer Kolikanfall auf.

Status. Bei der ersten Untersuchung am 21. 12. 96 zeigte sich die rechte Niere und ihr Ureter sehr empfindlich bei Berührung. Der untere Nierenrand war einen Querfinger breit unter dem Rippenrand fühlbar. Berührung des Ureterverlaufs erzeugte irradiirten Schmerz in der Blase. Der Urin war sauer und klar.

Am 24. 12. früh Erbrechen. Der untere Pol der Niere liegt fast drei Querfinger breit unter dem Rippenbogen, also zwei Querfinger breit tiefer als vor drei Tagen.

Am 29. 12. 96 trat die heftigste aller bisherigen Koliken ein, welche zugleich in der Blase und der rechten Niere empfunden wurde, verbunden mit Erbrechen und verminderter Urinabsonderung. Beim Abklingen des Anfalls trat Patientin am 4. 1. Abends in die Klinik ein.

Am 4. 1. mässige Schmerzen in Blase und Nierengegend. Unterer Pol der rechten Niere ist wieder wie vor der Kolik nur querfingerbreit unter dem Rippenrand zu fühlen, sehr druckempfindlich, ebenso wie der Ureterverlauf. 24stündige Harnmenge 310 ccm, 1027 sp. Gew.

Am 5. 1. ist der Urin spärlich, 535 ccm, 1027 sp. Gew., zeigt nur einen Niederschlag von harnsaurem Natron, ganz vereinzelter Leukocyten, keine rothen Blutkörperchen, ist sauer und frei von Albumen.

Am 6. 1. früh $6^1/_2$ Uhr ist der untere Pol der rechten Niere bei tiefer Inspiration einen Querfinger breit unter dem Rippenrand zu fühlen, weniger empfindlich. Urin spärlich, 590 ccm, 1027 sp. Gew., eiweissfrei, sauer, klar mit einem Wölkchen am Boden, welches aus zahlreichen einkernigen Leukocyten besteht. Keine rothen Blutkörper.

6. 1. 6 Uhr Nachmittags. Der Urin bernsteingelb, klar, intensiv alkalisch, ohne Eiweiss. Am Boden einige kleine Blutgerinnsel im Centrum einer geballten röthlichen Nubecula, welche mikroskopisch fast nur aus frischen und stechapfelförmigen Blutkörpern besteht. Ein Blutgerinnsel schliesst Phosphate ein. Abends $9^1/_2$ Uhr Urin eiweissfrei, alkalisch, citronengelb, mit leichter Nubecula am Boden. In ihr befinden sich einige opake Flöckchen, bestehend aus Eiterkörperchen, die durch eine organische Grundlage zusammengehalten werden. Dazwischen vereinzelte sowohl unveränderte wie stechapfelförmige rothe Blutkörperchen, viele Mikroorganismen, grosse Sargdeckelkrystalle. Kolik in Blase und rechter Niere. Erbrechen.

7. 1. früh Morgens. Urin intensiv alkalisch, eiweissfrei, blutkörperhaltig. Die Urinmenge ist vom 4. bis 8. Januar allmählich von 310 auf 888 ccm gestiegen.

Operation am 11. 1. Die durch queren Lumboabdominalschnitt freigelegte Niere ist innig mit der Fettkapsel verwachsen, ganz unbeweglich, von normalem Längsdurchmesser, vergrössertem Dickendurchmesser, auffallend resistent, von dunkel bläulicher Farbe. Die Albuginea ist an vielen Stellen durch ein durchschimmerndes Fluidum vom Parenchym blasig abgehoben. Nach Spaltung der Niere mittels Sectionsschnitt bis in das Becken wird nirgend ein Stein entdeckt. Der normal aussehende Ureter, bis zur Blase sondirt, ist völlig frei von Concrementen.

Resultat der Operation. Bis jetzt, Februar 1901 (4 Jahre lang) sind Kolikanfälle wie Nierenschmerzen völlig ausgeblieben.

Epikrise. Die operative Autopsie zeigte, dass weder Stein noch intermittirende Hydronephrose noch abnorme Beweglichkeit vorhanden waren. Denn wir haben weder klinisch zu irgend einer Zeit eine Dislocation der Niere nachweisen können, noch bei der operativen Autopsie die geringste Erweiterung des Beckens und der Kelche gefunden; die Niere zeigte sich normal gelagert, abnorm fest fixirt, ohne Spur pathologischer Beweglichkeit. Eine rein nervöse Nephralgie ist ausgeschlossen, da während des Anfalls auffallende objective Veränderungen gefunden wurden, nämlich 1. nachweisbare Anschwellung der Niere, bedeutende Herabsetzung der Harnmenge, 2. Erscheinen von einkernigen Leukocyten mit schmalem Protoplasma und rothen Blutkörperchen in steigender Zahl, während der Harn vorher frei von morphotischen Elementen war. Um welchen Process kann es sich gehandelt haben? Die operative Autopsie giebt darüber Aufklärung durch den Befund inniger Verwachsungen der Niere mit der Fettkapsel, Zunahme des Dickendurchmessers, grösserer Härte, dunkel bläulicher Farbe der Oberfläche und buckliger Abhebung der Albuginea durch seröse Exsudation. Daraus geht unzweifelhaft ein entzündlicher, ein hyperämischer und ein Schwellungszustand hervor, und weiterhin die Schlussfolgerung, dass die Schmerzanfälle paroxysmal auftretenden congestiven Schwellungen der Niere mit intrarenaler Drucksteigerung ihren Ursprung verdanken. Diese Anschauung findet eine klinische Bestätigung in dem Befunde vom 24. 12., nach welchem gleichzeitig mit dem eine Kolik einleitenden Erbrechen eine

Vergrösserung des Längsdurchmessers, der Niere um etwa zwei Querfingerbreite gegenüber dem Befunde der vorangehenden Tage constatirt werden konnte. Diesen anatomisch nachweisbaren Vorgängen entsprach eine beträchtliche Herabsetzung der Harn menge, mit Auftreten von Leukocyten und Erythrocyten.

Ueber die Aetiologie dieser paroxysmalen Nierencongestionen ist nichts weiter bekannt, als dass die ersten Erscheinungen nach langem Aufenthalt auf feuchtem Boden beim Croquetspielen sich einstellten.

Wurden die ersten Schmerzanfälle auch als Blasenkrämpfe bezeichnet, so ist es doch zweifellos, dass sie Nierenkoliken darstellten, mit Irradiation des Schmerzes auf die Blase, wie aus der begleitenden Uebelkeit und dem Erbrechen hervorging. Die Richtigkeit dieser Deutung geht ferner aus denjenigen Anfällen hervor, die mit Blasenkolik begannen und mit ausgesprochener Nierenkolik endeten.

Fall **207**.7. Frau B., 44 Jahre. Aufnahme 15. 6. 96.

Hereditäre Verhältnisse sind nicht bekannt. Seit einigen Jahren leidet Patientin am Magenschmerzen, die, nach dem Rücken ziehend, besonders nach dem Essen eintraten, sodass sie trotz vorhandenen Appetites in der Nahrungsaufnahme sehr beschränkt war. Chemisch wurde starke Hyperacidität des Mageninhaltes nachgewiesen, und auf Grund der Diagnose eines Magengeschwürs Rectalernährung angewendet. Während die Magenbeschwerden sich bei dieser Behandlung besserten, traten Schmerzen in der rechten Nierengegend, namentlich vorn unter dem Rippenbogen auf. Die Schmerzen zeigten einen ganz bestimmten Typus: sie fingen morgens leise bohrend an, steigerten sich im Laufe des Tages bis zur Stärke einer Kolik, und klangen dann allmählich wieder ab, um am Abend aufzuhören. Ebenso liessen sie bisweilen nach, wenn Patientin sich tagsüber hinlegte. Diese Anfälle kamen fast täglich; bei grosser Intensität strahlten sie auch nach links aus. Niemals sind makroskopische Blutungen oder Trübungen des Urins beobachtet worden.

Status. Der Urin ist klar, lässt beim Stehen eine ganz feine Nubekula fallen, ist von auffallend saurer Reaction, zeigt eine Spur von Eiweiss und beim Stehen auffallend starke Harnsäureausscheidung. Die Nubekula besteht aus frischen und ausgelaugten rothen Blutkörpern. Ein langer Blutcylinder wird gefunden, theils aus frischen Blutkörpern, theils aus Schatten bestehend, daneben Fragmente von einzelnen hyalinen Cylindern und vereinzelte Leukocyten. Die Schatten finden sich mehrfach innerhalb körniger Detritusmassen. Die Niere liegt an normaler Stelle, sehr hoch, nicht vergrössert, ist nicht empfindlich; ebenso ist der Ureter weder verdickt noch schmerzhaft. Bei der operativen Freilegung der Niere wird ausser geringen Adhäsionen mit der Fettkapsel und einer linsengrossen Cyste auf der Oberfläche nichts Abnormes gefunden. Der Sectionsschnitt lässt weder eine Erweiterung des Beckens und der Kelche noch Concretionen erkennen. Auf der Schnittfläche erscheint das Parenchym, besonders die Papillarsubstanz auffallend trübe, gelb gestrichelt. Die Niereincision wird durch Catgutnähte geschlossen.

Resultat der Operation. Während in den ersten 4 Wochen die habituellen Schmerzen pausirten, traten sie später in gleicher Weise wie vor der Operation ein, sodass ein Nutzen aus dieser nicht erwachsen ist.

Epikrise. Die mikroskopische Untersuchung des Urins erweist mit Sicherheit einen nephritischen Process anbetrachts des Vorkommens von Blutcylindern, hyalinen Cylinderfragmenten und kleinen Eiweissmengen. In Uebereinstimmung damit stand das besonders trübe und gestrichelte Aussehen der Nierenschnittfläche; wahrscheinlich ist auch die kleine Rindencyste das Product interstitieller Veränderungen.

Der typische Eintritt und Ablauf der Schmerzen, die Unempfindlichkeit der Niere und des Ureters, sowie der Befund eines Blutcylinders, würden genügt haben, die Diagnose auf Nierenstein auszuschliessen und den lebhaften Verdacht auf eine jener atypischen Nephriten zu erwecken, die uns hier beschäftigen, wenn sich schon damals meine Erfahrungen über diese Krankheitsgattung soweit geklärt hätten, wie jetzt.

Fall 208. 8. Frau F., 43 Jahre alt. Aufgenommen 22. 2. 97.

Hat 7mal geboren, ein Kind an Tuberculose verloren. Letzte Entbindung vor 8 Jahren. Im Januar 1897 blieb die Regel aus. Die Anfang Februar eintretende Menstruation war mit starken Wehen verbunden, doch weiss Pat. nicht, ob sie abortirt hat. Die Blutung soll seit Anfang des Monats mit kurzen Unterbrechungen andauern. Seit der gleichen Zeit besteht Fieber, welches mit einer 8tägigen Unterbrechung bis jetzt anhielt, ebenso wie Schmerzen im Kreuz und Unterleib.

Status. Bei der blassen, heruntergekommenen Frau findet sich das linke Scheidengewölbe bei der Palpation sehr schmerzhaft, das Corpus uteri vollkommen fixirt, wie eingemauert durch Exsudatmassen, welche das linke Parametrium und den Douglas ausfüllen. Die Nieren sind beiderseits in Seitenlage palpirbar, gesenkt, die rechte etwas schmerzhaft. Im Harn ist nichts Abnormes nachweisbar. Unter Besserung der parametritischen Erscheinungen traten vom 16. März ab anfallsweise heftige Schmerzen auf, welche vom rechten Hypochondrium nach der Lumbalgegend ausstrahlten. Die Anfälle wiederholen sich täglich 1—2mal. Die rechte Niere ist sehr druckempfindlich, gesenkt. Der bei der Aufnahme normal befundene Urin zeigt jetzt deutliche Veränderungen. Er ist zur Zeit der Schmerzanfälle klar, sauer, enthält einzelne weisse, mehr rothe Blutkörper, einzelne Cylinder, grosse runde verfettete Zellen und einen Hauch von Eiweiss. Bei ferneren Untersuchungen finden sich reichlich granulirte und hyaline Cylinder, welche theils mit Harnsäurekörnchen, theils mit Epithelien, theils mit Schatten von rothen Blutkörpern besetzt sind, daneben viel freie ausgelaugte rothe Blutkörper. Die Zahl der Cylinder ist auffallend gross im Verhältniss zu der minimalen Spur von Eiweiss. Wegen ununterbrochener täglicher 1—2maliger Wiederkehr der äusserst schmerzhaften Anfälle wird am 24. 4. die Explorativoperation ausgeführt. Die Niere zeigt sich mit der Fettkapsel innig verwachsen, der Ureter ohne nachweisbare Veränderungen; ebenso wenig lässt der Sectionsschnitt Erweiterung des Nierenbeckens, noch Steine erkennen. Die Nierenwunde wird vernäht und die Hebung und Nephropexie der beweglichen Niere angeschlossen.

Resultat. Die Anfälle pausiren 18 Tage lang, dann wiederholen sie sich 2 mal, um bis zum Entlassen nicht wieder zu erscheinen. Der Urin ist bei der Operation etwas trüber als zuvor, der Eiweissgehalt etwas stärker. Die Niere an normaler Stelle fixirt bewegt sich nicht mehr mit der Athmung. Die Parametritis ist ausgeheilt.

Nachdem die Kolikanfälle ca. $1^1/_2$ Jahr pausirt hatten, begannen sie wieder, erst selten und milde, dann mit zunehmender Häufigkeit und Heftigkeit. Die fixirte Lage der Niere ist unverändert geblieben.

Epikrise. Gegen einen Zusammenhang der Kolikanfälle mit der abnormen Mobilität der Niere sprechen 3 Gründe: zunächst die Thatsache, dass Patientin während der ganzen 3wöchentlichen Krankheitsdauer, welche den Nierenkoliken voranging, als auch während der ganzen Zeit, in welcher die Koliken täglich auftraten, niemals das Bett verlassen hatte, demnach Lageveränderungen nicht angeschuldigt werden können; ferner die ungezählte Male festgestellte Unveränderlichkeit des Volumens der Niere während der Koliken, endlich das Auftreten der Recidive bei völlig fixirt gebliebener Niere. Dass es sich hier um einen nephritischen Process gehandelt hat, unterliegt bei dem Reichthum an Cylindern verschiedenster Gattung keinem Zweifel. Aber hinsichtlich der Aetiologie dieses Processes und seiner Aeusserung in typischen, kolikartigen Schmerzanfällen sind wir auf Vermuthungen angewiesen. Dass die Nierenaffection nicht etwa von einem schädigenden Einfluss des Beckenexsudats auf den Ureter abhing, ist ohne weiteres klar, da die Parametritis links, die kranke Niere rechts gelegen war. Auch gegen eine Fortleitung der parametritischen Entzündung auf die Blase und eine daraus hervorgehende Pyelonephritis spricht die Abwesenheit aller Erscheinungen von Cystitis, insbesondere jeder Steigerung der Mictionshäufigkeit oder einer Empfindlichkeit beim Uriniren. Somit liegt es am nächsten, den entzündlichen Nierenprocess als einen metastatischen resp. toxischen Folgezustand der Parametritis aufzufassen.

Fall **209**.9. Frau Geheimrath P., 30 Jahre. Aufgenommen am 11. 11. 96.

Stammt aus gesunder Familie und hat ausser Gelenkrheumatismus und Diphtherie keine Krankheiten durchgemacht. 2 Entbindungen waren normal verlaufen. Im Winter 1893/94 entstand während eines fieberhaften Gelenkrheumatismus schmerzloses Blutharnen, welches den ganzen Winter und Sommer fast ohne Unterbrechung anhielt. October 94 ereignete sich im dritten Monat der Schwangerschaft ein äusserst heftiger linksseitiger Kolikanfall mit verstärktem Blutgehalt des Harns, Fieber, Erbrechen und Kopfschmerzen. Trotz fortdauernder Bettlage wiederholten sich während der Schwangerschaft noch mehrere kleinere Kolikanfälle. Im Januar 96 trat nach scheinbar wiedererlangter Gesundheit wiederum ein sehr heftiger linksseitiger Kolikanfall ein mit Schüttelfrost, Erbrechen, Kopfschmerzen, Verminderung der Urinmenge auf 200 ccm und stark blutiger Färbung des Urins. Bis Ende März wiederholten sich gleiche Anfälle, dann schwand der Blutgehalt des Harns. Im Juli noch ein Anfall von linksseitiger Kolik in Verbindung mit Hämaturie, der 9—10 Tage dauerte. Seitdem wurde kein Blut mehr gesehen, aber es blieben continuirliche dumpfe Schmerzen in der linken Nierengegend, welche nach den Schultern, bisweilen nach der rechten Bauchgegend ausstrahlen. Die Pausen zwischen den Mictionen betragen bis zu 6 Stunden. Empfindlichkeit beim Urinlassen besteht nicht. Pat. fühlt sich im Liegen am wohlsten. Im Gehen und Stehen besteht ein Gefühl von Zerschlagenheit im Rücken.

Status. Patientin gut genährt, aber sehr anämisch. Der untere Pol der linken Niere ist einen Querfinger breit unter dem Rippenbogen bei tiefer Inspiration fühlbar, zeigt eine ausgesprochene Druckschmerzhaftigkeit. Der Schmerz strahlt in die entgegengesetzte Achselhöhle aus. Druck auf die Kreuzungsstelle des Ureters mit der Linea arcuta wird als sehr schmerzhaft und zwar meistens contralateral empfunden. Der Katheterurin ist sauer, schwach eiweisshaltig, ca. $^1/_4$ $^0/_{00}$, enthält viel rothe runde und stechapfelförmige Blutkörper, Nierenbeckenepithelien und spärliche Leukocyten. Keine Cylinder.

20. 2. 96 operative Freilegung der linken Niere. Es findet sich eine diffuse bindegewebige Verwachsung zwischen Capsula propria und adiposa. Nach Abklemmung der Nierengefässe sieht die Niere ungewöhnlich weiss aus. Der Sectionsschnitt lässt nirgend einen Stein noch Veränderungen im Nierenbecken entdecken. Nach Lösung der Gefässcompression entsteht auffallender Weise fast gar keine Blutung aus dem Nierenparenchym. Auf der Schnittfläche hat die Niere eine auffallend gelblichweisse Farbe.

Resultat. Patientin hat seit der Operation bis jetzt (Juli 1900) nie wieder Schmerzen an der operirten Niere gehabt. Der Urin ist bei der Entlassung sauer, enthält ca. $^1/_4$ $^0/_{00}$ Eiweiss, vereinzelte Schatten rother Blutkörperchen, Leukocyten, einzeln und zu Pfröpfen gruppirt, Bacterien. Bald nach der Entlassung traten Schmerzen in der rechten nicht operirten Niere ein, theils continuirlich, theils anfallsweise, mit Hämaturie verbunden. Bei den späteren Urinuntersuchungen fand sich eine allmähliche Zunahme des Eiweissgehalts, auch hin und wieder Epithelcylinder bei im Uebrigen gleichen morphotischen Elementen wie früher. Der gute Erfolg der Operation hinsichtlich des Verschwindens der linksseitigen Schmerzen veranlasst die Patientin zu dem lebhaften Wunsche, auch auf der rechten Seite operirt zu werden.

Im Jahre 1898 treten häufige Kopfschmerzen ein. Die Anämie nimmt zu, zeitweise erscheinen Oedeme an den Augenlidern und den Füssen. Der Eiweissgehalt des Urins steigt. Die Schmerzen an der operirten Seite bleiben verschwunden; an der anderen treten sie paroxysmal von Zeit zu Zeit ein, theils mit, theils ohne Hämaturie. Im Sommer 1899 kommt es in der Schwangerschaft zu ecclamptischen Krämpfen mit Bewusstlosigkeit. Der künstliche Abort führt Heilung herbei. Nach einem Winteraufenthalt in Egypten befindet sich Pat. im Juli 1900 subjectiv völlig wohl.

Epikrise. Es kann nach dem Verlaufe keinem Zweifel unterliegen, dass es sich hier um eine Nephritis mit Massenblutungen und Kolikanfällen gehandelt hat. Ob der Process zunächst ausschliesslich einseitig war oder trotz Doppelseitigkeit sich nur auf der einen Seite durch Schmerzen manifestirt hatte, lässt sich nicht entscheiden. Dass dieses Verhalten vorkommt, zeigt der bald zu besprechende Fall **210**.10. Dass die Koliken trotz gleichzeitiger Hämaturie nicht etwa durch diese bedingt waren, geht aus dem constanten Fehlen von Gerinnseln hervor, ohne welche Blutungen bei freiem Abflusse keine Schmerzen erzeugen. Ebenso spricht die Thatsache, dass Monate lang Häma-

turie bestand, ehe es zu Schmerzen oder Kolikanfällen gekommen war, gegen die Abhängigkeit einer Erscheinung von der andern. Es ist vielmehr anzunehmen, dass die Koliken acuten intrarenalen Drucksteigerungen durch neue Entzündungsschübe ihre Entstehung verdanken. Durch das spätere Auftreten von Oedemen im Gesicht und an den Füssen, sowie eklamptischen Anfällen ist der entzündliche Charakter des Nierenleidens über jeden Zweifel festgestellt.

Aetiologisch muss für die Nephritis mit grösster Wahrscheinlichkeit der acute Gelenkrheumatismus verantwortlich gemacht werden, in dessen Verlaufe die Hämaturie eintrat. Auf Grund dieser Aetiologie dürfte der Fall in Parallele mit Fall **203**.3 zu stellen sein.

Fall **210**.10. Probst D., 58 Jahre. Aufgenommen 2. 1. 95.

In erblicher Beziehung ist bekannt, dass der Vater an Rheumatismus und Schmerzanfällen gelitten hat, welche nach der Schilderung möglicherweise Nierenkoliken gewesen sind. Patient ein korpulenter, etwas blasser pastöser Mann, hatte vor 10 Jahren schon einen Kolikanfall der rechten Seite, dessen Natur nicht sicher gedeutet werden konnte. Ebensolche wiederholten sich 5mal bis zum Beginn der jetzigen Krankheit. Dabei seien die Schmerzen plötzlich in der rechten Flanke aufgetreten, haben sich bis zum Nabel hingezogen, meistens frühmorgens beim Erwachen begonnen und 24 Stunden angehalten; sie seien weder mit Uebelkeit noch mit Mictionsstörungen verbunden gewesen. Der Beginn des jetzigen Leidens datirt vom 15. August 94. Nachdem Patient während einer Reise in Tyrol 2mal einen kleinen Berg bestiegen hatte, wurde der Urin jedesmal plötzlich dunkelroth, fast schwarz. Während der ganzen Reise, welche sich bis zum 13. September 94 ausdehnte, wechselte der Blutgehalt des Urins. Ruhte Pat. sitzend 2 Stunden aus, so wurde der Harn klar und frei von Blut; ebenso nach der Nachtruhe. Beim Bergansteigen soll der Urin ziemlich blutfrei gewesen sein, dagegen stets stark blutig beim Abstieg. Während der Blutung bestand stets starker Harndrang und Brennen in der Eichel nach dem Uriniren. War der Urin klar, so fehlte jede Empfindung. Appetit, Schlaf, Verdauung waren trotzdem vorzüglich. Die Blutung hörte nach der Rückkehr von der Reise zunächst auf, kehrte aber nach einem Marsch von 2 Meilen wieder. Allmählich stellte sich stärkerer Harndrang ein. Die Pausen verkleinerten sich von 4 bis auf 1 Stunde. Deutlicher Einfluss kalter Luft auf den Harndrang war sofort fühlbar beim Verlassen des Hauses während kalter Witterung; dabei wurde Brennen in der Eichel nach der Miction gefühlt, nicht während derselben. Am Weihnachtsabend war Patient sehr wohl. Trotz vielen Gehens war der Urin klar geblieben. Am 1. und 2. Weihnachtsfeiertage wurde nach langer Wagenfahrt tiefdunkelblutiger Urin entleert. Am 3. Weihnachtstage konnte er das Fahren nicht mehr ertragen, weil er danach grosses Unbehagen im Leibe und starken Urindrang bei tiefblutigem Urin bekam. Am 29. December morgens war der Urin klar, um am Nachmittage nach einem 20 Minuten lang dauerndem Gange im Schneegestöber durch hellrothes Blut ersetzt zu werden. Am 30. December trat ein rechtsseitiger Kolikanfall auf mit sehr heftigen Schmerzen, Leichenblässe, grossem Kältegefühl, Uebelkeit, Erbrechen. Dabei enthielt der Urin weniger Blut als am Tage vorher. Diese Kolik war nicht viel heftiger als die früheren, hat aber in ihren Ausläufern bis zum 2. Januar 1895 angedauert. Am zweiten Tage der Kolik war Blut nur noch im centrifugirten Harn nachweisbar.

Status. Fetter, etwas schlaffer pastöser blasser Mann. Weite Radialarterien mit geringer Spannung. Puls hin und wieder aussetzend. Herzdämpfung percussorisch nicht vergrössert, mit dem ersten Ton ein langes blasendes Geräusch an der Spitze, sowie an der Grenze zwischen 4. Rippenknorpel und Sternum. Spitzenstoss nicht fühlbar. Leberdämpfung beginnt an der 6. Rippe. Beide Nieren nicht fühlbar, nicht druckempfindlich, ebenso wenig die Ureterkreuzungsstellen. Spontanschmerz besteht noch jetzt rechts unter dem Rippenbogen in der Mamillarlinie. Leicht ikterische Färbung der Conjunctiven. Am 3. Januar sind noch schwache Kolikschmerzen vorhanden, vom 4. ab gänzliches Wohlbefinden. Am 3. 1. Urin hell bis dunkelgelb mit ganz geringer Nubecula, in der kleinste braune punktförmige Krümel sichtbar sind. Reaction des Abend- und Nachturins sauer, des Morgenurins alkalisch. Kein Albumen. Makroskopisch frei von Blut. Die kleinen braunen, leicht zerdrückbaren Bröckel von talgartiger Consistenz bestehen im Wesentlichen aus einem Stroma von netzartig angeordneten Fibrinfasern, welche unzählige ausgelaugte rothe Blutkörperchen einschliessen, dazwischen dunkelbraune Massen, welche aus Harnsäurecrystallen in den verschiedensten Formen be-

stehen und die Murexidprobe geben; ausserdem grosse Epithelhaufen, einzelne Nierenbeckenepithelien, weder Leukocyten noch Cylinder. In einem anderen ganz frisch entleerten Urin findet man reichliche Garben von Harnsäure, Schleimfäden, in denen einige Leukocyten und Harnsäurecrystalle liegen, blutig gefärbte Fibrincoagula ohne sichtbare Blutkörper, cylindroide Fibrinbänder. 4. 1. nach einstündigem Spaziergang ist der eine Stunde später entleerte Urin stärker blutig, die folgenden Urine wieder makroskopisch blutfrei. Das Sediment besteht ausschliesslich aus ausgelaugten Blutkörpern, die durch eine braune, fibrinöse Masse zusammengehalten werden, in welcher reichlich Nierenbeckenepithelien und massenhafte Harnsäurecrystalle liegen. 7. 1. Pat. bekommt wieder Schmerzen. Die während dieser gelassenen Urine sind stärker bluthaltig. 9. 1. starke Kolik. Dabei ist der Urin makroskopisch blutfrei. Abends bei starkem Schmerz wieder stark blutiger Urin. Die Urinmenge beträgt ohne Diuretica 1300—1500, mit specifischem Gewicht von 1022, steigt unter dem Gebrauch von Magnesia borocitrica auf 2500, mit Gewicht von 1016. Nun folgt provisorische Entlassung des Pat. mit der Weisung, sechswöchentliche Ruhelage im Bette zu halten. Bei Befolgung dieser Vorschrift traten weder Blutungen, noch Schmerzen auf, aber bei den ersten Versuchen der Wiederaufnahme von Bewegung im Freien, sei es im Fahren oder Gehen, kehrte die Blutung wieder, einmal auch ein Kolikanfall von grosser Heftigkeit. Bei der wiedererfolgten Aufnahme am 6. 5. 96 ist der Urinbefund wie folgt: reichlich frische und ausgelaugte, theilweise zu Detritus zerfallene Blutkörper, sehr spärliche Eiterkörper, sehr reichliche, z. Th. in Häufchen vereingte Harnsäurecrystalle, Platten- und Nierenepithel.

Sectionsschnitt der rechten Niere 9. 5. 95 unter Aethernarkose mit lumbalem Querschnitt. Wegen des enormen subcutanen wie retroperitonealen Fettpolsters und des excessiven Fettreichthums der Capsula adiposa, war die Operation sehr mühevoll. Die Niere steht sehr hoch, ihr unterer Pol ist vom Rippenrande verdeckt. Es gelingt erst nach ausgiebiger medianer Erweiterung des Schnittes, Hinzufügung eines Längsschnittes am hinteren Winkel und partieller Durchtrennung des Quadratus lumborum sowie des sacrolumbalis, die Niere herabzuholen. Man findet makroskopisch nichts Abnormes. Die Niere schwillt nach der Dislocation etwas venös an. Nach schonender Abklemmung des Stieles wird sie mit dem Sectionsschnitt incidirt. Becken und Kelche finden sich sehr wenig erweitert. Die Beckenschleimhaut blass, ohne jede Blutung oder sonstige sichtbare Veränderungen. An dem Durchschnitt ist die Zeichnung des Parenchyms nicht so deutlich wie normal. Mit blossem Auge keine Hämorrhagien im Parenchym zu sehen. Ureter zart, für die Sonde bis zur Blase durchgängig.

Verlauf. Der erste nach der Operation entleerte Urin ist tiefblutig, und enthält ein Cylinderfragment. Von da ab tritt völlige Anurie ein. Der Puls wird immer kleiner und frequenter, schliesslich unfühlbar. Nachts viel schwarzes Erbrechen, welches bis zu dem 35 Stunden nach der Operation erfolgenden Tode andauert.

Sectionsbefund. (Auf die beiden Nieren beschränkt). Prof. Hansemann. Makroskopischer Befund: rechte Niere 13:6:3. In der Gegend des Schnittes und der Nähte finden sich Fibrinkeile. Die übrige Substanz etwas succulent, geröthet, von frischen Blutungen durchsetzt. Nierenbecken und Ureter zeigen geringe Erweiterung. In den Papillen einige kleine Harnsäureinfarcte. Linke Niere $12:5:2^1/_2$, blasser als die rechte, von zahlreichen frischen punkt- und strichförmigen Blutungen durchsetzt. Eine deutliche Trübung ist makroskopisch nicht vorhanden. Auch hier sind Nierenbecken und Ureter ein wenig erweitert. In den Papillen kleine Harnsäureinfarcte. Mikroskopische frische Untersuchung: Linke Niere. In den Papillen etwas Kalk in körniger Form, hyaline Cylinder, Blutungen; Epithelien scheinbar intact. In der Rindensubstanz fleckweise Fettmetamorphose. Im Bereich der gewundenen Kanälchen starke Hyperämie, zahlreiche frische, einzelne ältere Blutungen in den Kanälchen und Glomeruluskapseln. Interstitielles Gewebe verdickt, besonders die Glomeruluskapseln. Einzelne Glomeruli fibrös degenerirt. Reichliche Harnsäure in körniger Form. Rechte Niere: In der Rinde starke Fettmetarmorphose und Nekrose der Epithelien. Frische Blutungen und ältere in Form von Schollen. Im übrigen wie links. Gefässe auch hier nicht wesentlich verändert. In einzelnen Glomerulis Fettembolien. Marksubstanz wie links. Die älteren Blutungen etwas reichlicher, ebenso die Kalkcylinder. Die feinere Untersuchung nach Härtung und Färbung fügte diesen Befunden nur noch hinzu, dass auch in der linken Niere die Nekrose der Epithelien viel ausgedehnter ist, als früher erschien.

Es handelte sich also um eine chronische doppelseitige Nephritis mit frischen Nachschüben und Blutungen von ungefähr gleicher Stärke auf beiden Seiten mit dem einer rechtsseitigen Nephrolithiasis un-

unterscheidbar ähnlichen Symptomencomplex. Eine cystoskopische Untersuchung, welche vielleicht gelehrt hätte, dass die Blutung beiden Seiten entstammte, würde einige Bedenken gegen die Steindiagnose erweckt haben. Eine Erklärung dafür, dass die Schmerzen ausschliesslich auf die rechte Seite verlegt wurden, wird durch den anatomischen Befund nicht gegeben. Hätte man hier nicht die mikroskopische Untersuchung ausführen können, so würde sicher bei dem constanten Fehlen von abnormen Harnbestandtheilen ausser Blut, bei der operativ demonstrirten Abwesenheit von Steinen und dem Mangel makroskopisch wahrnehmbarer Veränderungen des Nierenparenchyms dieser Fall von den Anhängern der „Blutungen und Koliken aus unveränderten Nieren" als Paradefall reclamirt worden sein. Eine solche Beobachtung sollte zur Vorsicht mahnen!

Fall **211**.11. Herr Dr. B., 40 Jahr. Aufgen. 5. 5. 98, entl. 28. 5. 98. (Privatklinik).

Beide Eltern litten an Gicht. Pat. hat als einjähriges Kind Pocken, im Alter von 19 Jahren eine schwere Hornhautentzündung des rechten Auges durchgemacht, welche ausserordentlich hartnäckig, erst zur Heilung kam, als eine antisyphilitische (Schmier-) Kur eingeleitet wurde, trotzdem Pat. mit seinem Wissen nie syphilitisch inficirt gewesen ist. Er ist verheirathet und hat ein gesundes Kind. Am 9. Januar 1898 bekam er ohne Vorboten plötzlich Hämaturie von einstündiger Dauer, ohne Gerinnselbildung, ohne Schmerzen; in der folgenden Zeit hin und wieder geringe Schmerzen in der Blasengegend. Am 10. März folgte eine zweite heftigere Hämaturie von 2tägiger Dauer, mit Blutgerinnseln, welche die Harnröhre verstopften. Während dieser Zeit empfand Pat. zweimal einen ziemlich heftigen Schmerz, der rechts dicht unter dem Rippenbogen anfing und nach dem Rücken zu ausstrahlte. An den Anfall schlossen sich Schmerzen im rechten Hoden an. Eine damals vorgenommene cystoskopische Untersuchung ergab normales Verhalten der Blase. Seit dieser Zeit befand sich Pat. wohl, bis auf leichte Empfindungen in der rechten Nierengegend. Nur einmal trat nach voraufgegangener Uebelkeit mit Erbrechen ohne bekannte Ursache ein starker Schmerzanfall in der rechten Nierengegend ohne gleichzeitige Hämaturie auf. Letzte Blutung erfolgte am 1. Mai 1898, bei welcher der erstgelassene Urin braun, die späteren blutigroth gewesen sein sollen. Am Abend desselben Tages war der Urin schon wieder hell; seitdem ist Pat. frei von Schmerzen.

Status. Gutes Allgemeinbefinden. Herz, Lungen, Gefässsystem, Verdauung ohne Anomalien. Keine vermehrte Miction. Beim Bücken hat Pat. oft das Gefühl eines wenig empfindlichen Druckes in der rechten Unterbauchgegend. An Herz und Lungen nichts Abnormes. Urin klar, mit am Boden lagernder Nubecula, sauer, ohne Eiweiss- und Zuckergehalt. Mikroskopisch vereinzelte Leukocyten, mässige Menge rother Blutkörperchen, wenige frische, mehr Schatten; viel harnsaures Natron, einige Nierenbeckenepithelien. In der Rückenlage fühlt man bimanuell während der Respirationspause den unteren Rand der rechten Niere 3 Querfinger breit unter dem Rippenrande in der Parasternallinie, mässig verschieblich bei der Inspiration. Das mediale Ende erreicht die Parasternallinie. Die rechte Flanke zeigt eine etwas grösse Fülle als die linke. Bimanueller Druck auf die Niere ist unempfindlich, ebenso ist keine Druckempfindlichkeit des Ureters vorhanden. Auch in der Seitenlage ist die rechte Niere fühlbar und lässt eine geringe Vergrösserung des Diameter anteroposterior erkennen. Die linke Niere ist unfühlbar. Sämmtliche später untersuchten Urine sind frei von Eiweiss und enthalten neben ganz vereinzelten Leukocyten nur geringe Mengen rother Blutkörper, meistens geschrumpft, oder in Form von Schatten. Ein einziges Mal wird ein Cylinderfragment gefunden und ein cylindroider Faden. In einzelnen Urinen finden sich feine kurze Fäden, ähnlich den Tripperfäden, obwohl nie eine Gonorrhoe vorhanden war. Ebendieselben werden auch im Katheterharn gefunden. In ihnen sieht man neben reichlichen Leukocyten sehr viele, besonders grosse, ganz atypisch geformte Epithelzellen mit grossem Kern, aber keine Fettkörnchenzellen. Die in diesen Fäden enthaltenen Epithelzellen sind so gross, so proteusartig in der Form, dass sie leicht den Verdacht von Carcinomzellen erwecken könnten, wenn nicht jede Spur von Umwandlung in Körnchenzellen fehlte.

Operation. Sectionsschnitt 10. 5. Schräger lumboabdominaler Schnitt. Auffallend trockene Muskulatur. Die Niere liegt in ca. 7 cm Ausdehnung vor, und ist durch vielfache feste Adhärenzen mit der Adiposa verwachsen, welche durchschnitten werden müssen. Die Aushülsung gelingt erst nach Hinzufügung eines kurzen absteigenden Winkelschnittes. Die Niere ist etwa $1^3/_4$mal so lang als normal und entsprechend verdickt, von normaler Farbe, weicher Consistenz

in den oberen zwei Dritttheilen, während das untere auffallend resistenter ist, als der übrige Theil der Niere. Nach elastischer Abschnürung des freigelegten Gefässstieles, der durch sein geringes Kaliber auffällt, wird die Niere nicht blutleer. Bei der Incision spritzen die durchschnittenen Arterien. Als Grund der mangelnden Blutleere zeigt sich, dass ein gesondertes Gefäss den unteren Theil der Niere versorgt. Der Sectionsschnitt eröffnet in seiner oberen Hälfte Kelche und ein Nierenbecken, dessen Schleimhaut weiss, opak und verdickt ist. Aus diesen Hohlräumen gelangt eine Metallsonde in einen Ureter, dagegen nicht in die Kelche der unteren Nierenhälfte. Diese werden erst nach abwärts laufender Verlängerung des Sectionsschnittes eröffnet. Sie stehen ausser Communication mit dem oberen Kelchsystem und führen in einem zweiten dünneren Harnleiter. In den eröffneten Hohlräumen wird kein abnormer Inhalt gefunden. Dagegen zeigt die Schnittfläche des ganzen unteren Dritttheiles der Niere eine erheblich blassere, gelbere und trocknere Beschaffenheit, als das übrige Parenchym. Der veränderte Bezirk zeigt eine ausgesprochene Keilform mit an der Oberfläche gelegener Basis. Nach Probeexcision eines Stückes aus der makroskopisch veränderten Substanz wird die lange Nierenwunde durch acht tiefe und einige oberflächliche Catgutnähte geschlossen, die Fettkapsel wieder vereinigt und die Bauchwunde bis auf eine Oeffnung für einen drainirenden Gazestreifen vernäht.

Verlauf. Heilung p. pr. int. Pat. wird frei von Beschwerden entlassen. Im Urin besteht noch leichte Trübung durch einige Leukocyten und rothe Blutkörperchen. Bei weiterer ambulatorischer Beobachtung verschwinden die rothen Blutkörper, es bleiben nur noch vereinzelte Leukocyten übrig, sowie hin und wieder jene oben erwähnten tripperfädenartigen Gebilde mit Einschluss grosser atypischer Epithelzellen. Bis 1901 ist kein Recidiv eingetreten. Früher hin und wieder kaum erkennbare Spuren von Albumen, jetzt nicht mehr; vorzügliches Befinden.

Histologischer Befund des excidirten Stückes:

a) Glomeruli. Schwellung durch Exsudation sehr eiweisshaltiger Flüssigkeit zwischen Gefässschlinge und Kapsel. Epithel der Bowman'schen Kapsel theils gequollen, theils desquamirt. Stellenweis starke Periglomerulitis.

b) Gewundene Harncanäle, zumeist ohne Lumen, erfüllt von kernlosen Eiweissmassen. In manchen Canälen Aufquellungen des Zellkörpers der noch vorhandenen Epithelien mit theilweisem Verschluss des Lumens. Hin und wieder Auslaugung des Zellprotoplasmas, so dass nur die äusseren Conturen der Zellen übrig bleiben, mit gut färbbarem Kern. Kernvermehrung in der bindegewebigen Zwischensubstanz, welche stellenweise zahlreiche längliche Kerne enthält. Die Betheiligung des interstitiellen Gewebes ist am deutlichsten im Bereiche der

c) graden Harncanäle. Besonders auffällig das strichweise Auftreten von kleinen Rundzellen, dem Laufe der Harncanälchen folgend. Die Epithelien der graden Harncanäle fehlen entweder ganz oder sind von ihrer Unterlage abgehoben und verlegen dann vielfach durch Quellung das Lumen. Die Zellkerne blass, ihre chromatische Substanz fehlt zum Theil, zum Theil ist sie in kleine Körner zusammengedrängt. Hier und da Blutungen. Die gesschilderten Veränderungen betreffen die beiden Schenkel der Henle'schen Schleifen und die kleinen Sammelröhren, während die grösseren Sammelcanäle frei sind.

d) Gefässe. Zunahme des Bindegewebes rings um die Gefässe. Quellung der Adventitia. Vermehrung der Kerne der Media, Fehlen der Zellen der Intima.

Epikrise. Nach dem makroskopischen und mikroskopischen Befunde hat es es sich hier um eine auf den unteren Abschnitt der Niere beschränkte, keilförmige circumscripte Nephritis gehandelt, in einem Bezirke, der durch einen besonderen Ast der A. renalis versorgt war. Der Fall zeigt, wie leicht selbst bei dem Sectionsschnitt eine starke Veränderung im Nierenparenchym übersehen werden kann. Denn in den obern $^2/_3$ der Schnittfläche fanden sich keine Anomalien; erst bei ausgedehnter Verlängerung der Incision nach unten wurde der Krankheitsherd getroffen. Hinsichtlich der Aetiologie des Processes wisssen wir nichts weiter, als dass eine frühere Augenentzündung Anlass zur Vermuthung einer syphilitischen Infection gegeben hat, ohne dass sonst Manifestationen der Syphilis festgestellt werden konnten. Nur eines geht mit Sicherheit aus dem Befunde der Keilform des Herdes und der Versorgung des

erkrankten Bezirks durch eine eigene Arterie hervor, nämlich eine hämatogene Entstehung durch Import körperlicher Elemente, die man nach unseren heutigen ätiologischen Vorstellungen mit grössester Wahrscheinlichkeit in Mikroorganismen zu suchen hat. Diese Erfahrung ist geeignet, ein klärendes Licht auf die Pathogenese einseitiger Nephriten zu werfen (vergl. S. 265).

Fall **212**.12. Frau Sp., 55 Jahre, aufgenommen 3. 7. 98, gestorben 8. 7. 98.

Anamnese. Seit 10 Jahren periodisch auftretende kolikartige Schmerzanfälle, welche in der linken Nierengegend beginnend, nach dem Leib in der Richtung des Ureters, zuweilen nach dem Bein und dem linken Schulterblatt ausstrahlen, stets mit Uebelkeiten, oft mit Erbrechen und Frost verbunden sind: anfänglich meistens Nachts auftretend, bevorzugen sie jetzt die Tageszeit. Der Urin war angeblich nie verändert, insbesondere niemals blutig, wird $^1/_4$—$^1/_2$ stündlich entleert. Pat. will bisweilen links ein Gefühl von Schwellung gehabt haben, welches sie veranlasste, das Corset abzulegen. In letzter Zeit haben sich die Schmerzen enorm gesteigert, so dass sich die Kranke während der Anfälle auf der Erde wälzte. Karlsbader Curen und jede andere medicinische Behandlung waren erfolglos.

Status. Sehr corpulente anämische Frau. Puls von sehr geringer Spannung, 92. Herztöne sehr leise; wegen sehr starker Mamma sind die Herzgrenzen nicht percutirbar. Nieren nicht palpabel (starke Obesitas der Bauchdecken). Der linke Ureter vom Bauche und der Vagina aus sehr druckschmerzhaft; nicht verdickt. Urin eiweissfrei, frei von Zucker, enthält mikroskopisch ausschliesslich eine geringe Zahl ausgelaugter rother Blutkörper.

Operation. 6.7. Chloroform 45 ccm. Dauer 100 Minuten. Feste Verwachsung zwischen Capsula adiposa und propria, die zum grössten Theile nur scharf zu trennen sind; dabei löst sich an manchen Stellen die Propria von dem Nierenparenchym ab. Die Niere ist auffallend schlaff und weich. Am Ureter und Nierenbecken nichts Abnormes. Unter Constriction des Stieles lässt der Sectionsschnitt bis in das Nierenbecken keine makroskopischen Anomalien und keinen Stein erkennen. Nach Excision eines Stückchens zur mikroskopischen Untersuchung wird die Nierenwunde mit Catgutfäden vernäht. Verschluss der Bauchwunde bis auf eine Oeffnung für einen auf die Niere geführten Gazestreifen.

Verlauf. 7. 7. Temp. 37,7. Puls 100, kräftig. Am Thorax hinten unten beiderseits reichliches, grossblasiges Rasseln. Subjectives Wohlbefinden.

Abends plötzlicher Collaps. Puls 130. Pat. verfallen, sehr unruhig, klagt über Luftmangel. Puls steigt bis 140. Erbrechen schwarzer Massen. Fast keine Urinabsonderung. Excitantien. Magenausspülung.

8. 7. Das Erbrochen schwarzer Massen hält unverändert an. Abends Puls 160. Exitus.

Section 9. 7. (auf Nieren und Herz beschränkt). Wundverhältnisse ganz normal. Die Schnittflächen der linken Niere fest verklebt. Zwischen der oberen und mittleren tiefen Naht liegt ein mit der Nierensubstanz fest verbackenes, flaches keilförmiges Blutgerinnsel. Zwischen mittlerer und unterer Naht ein anämischer keilförmiges Infarct. Die rechte Niere kleiner als die linke, schlaff, die Rinde vielfach gelb verfärbt; fetthaltig und anämisch (buntgefleckte Niere). Das Herz bedeutend vergrössert, über Mannsfaustgross. Der linke Ventrikel mit einer 1,5 cm dicken Fettauflagerung bedeckt. Coronararterien geschlängelt. Der rechte Vorhof erweitert, von Blut und Fibringerinnseln erfüllt. Die Mukulatur braunroth, sehr schlaff, besonders atrophisch am linken Ventrikel. Papillarmuskeln beider Ventrikel gelb gefleckt. Klappen intact.

Mikroskopische Untersuchung. A. Des bei der Operation excidirten Stückchens der linken Niere.

1. Glomeruli ohne Veränderung bis auf vereinzelte Verdickung des pericapsulären Gewebes.
2. Gewundene Kanäle zum grossen Theile erweitert und erfüllt von structurlosen Eiweiss- und Fettmassen. Durch Druck dieser Ausfüllungsmassen sind die noch erhaltenen Zellen abgeflacht, sehr niedrig; ihr Protoplasma reicht nur bis zur Höhe des an der Basis gelegenen Kerns. Sie gehen ohne Grenze in einander über; ihr Protoplasma ist zerklüftet. Die Kerne zum Theil mangelhaft, z. Th. gar nicht fühlbar.
3. Grade Kanäle häufig wellig geschlängelt. Die Zellen vielfach gequollen und ausgelaugt, die Kerne blass. Starke Entwickelung des Stützgerüstes ohne Kernvermehrung.
4. Gefässe in allen Schichten, besonders aber in der Muskularis stark verdickt.

B. Der durch die Section gewonnenen linken Niere.

1. Glomeruli. Ohne jede Andeutung von Lappung. Kerne sehr klein, gleichmässig stark tingirt ohne Andeutung achromatischer Substanz.
2. Gewundene Kanäle. Kerne nur noch schwach angedeutet fast ohne jede Färbung. Stellenweise Ansammlung von Kernresten in Form kleinster stark blau gefärbter Partikelchen. Das Lumen vollkommen erfüllt von formlosen Eiweiss- und Fettdetritusmassen.
3. Grade Harncanäle. Zellkerne gut erhalten. Die Epithelien in toto von der Stützsubstanz abgehoben, liegen eng zusammen im Lumen der Kanälchen. Das interstitielle Gewebe stark ödematös gequollen; stellenweise Blutungen in den Harnkanälen.

C. Der der Leiche entnommenen rechten Niere.

1. Glomeruli zu einer formlosen Masse gequollen, in der sich nur Trümmer der chromatischen Kernsubstanzen finden.
2. Gewundene Kanäle. Epithelien vollkommen kernlos; die formlosen Eiweissmassen nehmen die Eosinfärbung stark an.
3. Grade Harnkanäle zeigen dieselben Veränderungen wie die unter B. beschriebenen in intensiverer und ausgiebigerer Weise.

Epikrise. Der Fall liefert ein eklatantes Beispiel, dass eine doppelseitige schwere diffuse Nephritis sich nur durch einseitige Kolikanfälle manifestiren kann, ohne je specifische nephritische Harnbestandtheile, wie Eiweiss oder Cylinder producirt zu haben. Die Todesursache dürfte in letzter Instanz in dem plötzlichen Erlahmen des atrophischen und verfetteten Herzmuskels gesucht werden müssen, welche am Abend des 2. Tages p. op. eintrat, und zur acuten Urämie führte, weil der Blutdruck nicht mehr hinreichte, um die Secretion in den beiden erkrankten Nieren aufrecht zu erhalten.

Fall **213.13**. Herr B., 31 Jahre. Aufgenommen 16. 3. 99. Entlassen 26. 5. 99.

Anamnese. Am 8. November 1896 eine blutige Miction ohne Vorboten. Bis December 1896 täglich oder jeden 2. Tag 1—2 blutige Harne, bisweilen mehrere; einmal dauerte die Hämaturie einen ganzen Tag; einmal sogar 3 Tage. Seit April 98 bestehen Schmerzen in der Blase unabhängig von der Miction; daneben geringe Schmerzempfindungen in den Nierengegenden; rechts stärker als links. Alle diese Empfindungen verstärken sich bei Bewegung unter Ausstrahlung in den Penis. In letzter Zeit bilden starke fast dauernde von der Miction und der Bewegung unabhängige Schmerzen in der Harnröhre die wesentliche Klage. Blutung tritt auch während der Nachtruhe ein. Die Mictionshäufigkeit ist nicht vermehrt. Mit der Blutung mindern sich die Schmerzempfindungen in der Niere. Uebelkeit, Erbrechen oder Fieber waren nie vorhanden.

Status. Pat. blass mit leicht cyanotischen Lippen, an den Lungen nichts Abnormes. An der Herzspitze ein präsystolisches Geräusch, ein ebensolches schwächer an den anderen Ostien. Nieren nicht fühlbar, nicht druckempfindlich, ebensowenig wie die Ureteren. Die Urine abwechselnd heller oder blutiger; auch in den helleren Urinen ein geringes Sediment von wesentlich frischen, z. Th. ausgelaugten Blutkörpern und Leukocyten. Albumengehalt schwach von eben nachweisbarem Hauch bis zu ca. 0,5 $^{0}/_{00}$, nach der Blutbeimischung wechselnd, keine Cylinder, keine Tuberkelbacillen. Cystoskopischer Befund: Blase normal, aus der rechten Ureterpapille entleert sich etwas dunkler gefärbter Harn als links. Prostata, Hoden normal. Pat. klagt fortwährend über Schmerz in Blase und Penis, weniger über die Nieren, vorwiegend rechts, an den 3 der Operation vorangehenden Tagen auch links.

Operation 25. 3. Lumboabdominaler Querschnitt rechts. Ungemein feste Adhärenzen zwischen Capsula adiposa und propria erschweren die Freilegung der Niere sehr. Diese ist voluminöser und weicher als normal, bläulich gefärbt. Auf dem Sectionsschnitt ist nichts Abnormes zu erkennen ausser geringer Dilatation der Kelche und des Beckens. Nach Excision eines Scheibchens zur mikroskopischen Untersuchung wird die Nierenwunde durch einige Catgutnähte geschlossen.

Mikroskopische Untersuchung des excidirten Stückchens. Weder parenchymatöse Veränderungen noch wesentliche interstitielle Herde. In der Marksubstanz eine Narbe ohne sonstige entzündliche Reaction. Die Intima der Arterien mässig verdickt. In den graden Harncanälchen finden sich reichlich cylindrische Gebilde, welche aus einer homogenen Substanz

bestehen, in welcher sehr chromatinreiche ganz homogen gefärbte kleine Kerne eingeschlossen sind. Stellenweise sehen sie aus wie syncytiale Elemente. An den Stellen, wo sie zu finden sind, ist der Epithelbelag der Harncanälchen vollkommen intact.

Verlauf. In den ersten 14 Tagen p. op. sind die Urine constant makroskopisch blutig. Dann klären sie sich zunehmend, und nur der erste Morgenurin ist blutfarben. Mikroskopisch enthalten auch die hellen stets rothe Blutkörper, geringe Zahl Leukocyten und einige Cylinder. So lange die constante Blutung andauert, werden weder Schmerzen in den Nieren noch in Blase und Penis geklagt. Am 16. 4. Mit Absonderung hellen Urins beginnen wieder die Schmerzen in Blase und Penis, sowie in der linken Niere, während die operirte, früher vorwiegend empfindliche rechte dauernd schmerzlos bleibt. Häufig hört der Nierenschmerz auf, sowie eine Hämaturie erfolgt ist. Am 14. 5. kommt es nach einem Spaziergang zu einer heftigen linksseitigen Nierenkolik mit Ausstrahlung in den linken Ureter, die linke Blasenhälfte und den linken Hoden, Uebelkeit und Beklemmung. Dieser war der erste ausgesprochene Kolikanfall, den Pat. überhaupt seit Beginn seines Leidens gehabt hat. Schliesslich hören bei Gebrauch von Schwitzbädern, vegetarischer und Milchdiät die makroskopischen Blutungen auf, und die Schmerzen in Niere, Blase und Harnröhre werden geringer.

Bei der Entlassung sind die Urine constant sehr hell und klar, mit $^1/_2$ $^0/_{00}$ Alb. Im Sediment stets einige frische rothe Blutkörper, wenig Schatten, sehr wenig Leukocyten.

Nach Mittheilung vom Juli 1899 sind makroskopische Blutungen nicht wiedergekehrt, doch bestehen noch immer mässige Schmerzen in der linken Niere, der Blase und vorzüglich im Penis.

Epikrise. Der evident günstige Einfluss der Nierenblutungen auf die Schmerzen in Niere, Blase und Harnröhre deutet ebenso wie der mikroskopische Befund auf einen entzündlichen Zustand der Nieren, dessen Doppelseitigkeit ausser Zweifel ist.

Gruppe III.

Fall **214.14.** Christian J., 30 Jahre. Aufgenommen 19. 1. 97.

Mutter an der Schwindsucht gestorben. Vor 2 Jahren Tripper und Blasenkatarrh. Das Leiden begann vor einem Jahr mit plötzlichem Schüttelfrost, Erbrechen und Schmerzen in der rechten Oberbauchhälfte. Der hauptsächlichste fixe Schmerzpunkt bei diesem und den folgenden Anfällen lag in der Spina-Nabellinie, 5 cm von dem Darmbeinstachel entfernt. Der Schmerz strahlte nach der Schulter, nach dem Penis und dem Hoden aus. Blutiger Harn wird alle paar Minuten während des Anfalls entleert, welcher unter hohem Fieber 3 Tage dauert. Es folgt eine allmähliche Klärung des Urins bis auf leichte Trübung, mit Steigerung der Mictionspausen auf 3 und 4 Stunden. Sand und Concremente sind niemals abgegangen. Im August 1896 trat der zweite Anfall ein mit genau den gleichen Symptomen: Schmerzen, Hämaturie und Harndrang während der Dauer von 3 Wochen. Im September 96 folgte der dritte Anfall von zweitägiger Dauer mit Schüttelfrost, Erbrechen und Fieber. Vor einer Woche der vierte, den vorangegangenen gleichend. Nach einer 8tägigen Bettruhe verschwand das Blut im Harn, trat aber sofort wieder vorübergehend beim Aufstehen auf. In den anfallsfreien Zeiten hat Pat. einen dumpfen Schmerz in der rechten Lumbalgegend. Während der Anfälle kann er immer nur auf der kranken Seite liegen.

Status. Bei der Aufnahme zeigt der Urin einen geringen, etwa $^1/_2$ $^0/_{00}$ betragenden Eiweissgehalt, ist sauer, enthält eine geringe Quantität Eiterkörper, rothe Blutkörper, keine Cylinder. Druckschmerz entsprechend dem Spontanschmerzpunkt in der Spina-Nabellinie. Druck auf den unteren Pol der rechten Niere von vorn ist empfindlich. Die Niere ist nicht mit Sicherheit palpabel. Bei der cystoskopischen Untersuchung erweist sich die Blase ganz normal, woraus hervorgeht, dass die im Katheterurin gefundenen anormalen Bestandtheile nicht cystitischen Ursprungs sind.

Am 28. 1. operative Freilegung der Niere. Die Niere liegt an normaler Stelle ohne Verwachsung mit der Fettkapsel. Der Sectionsschnitt lässt weder Steine noch Anomalien im Nierenbecken erkennen. Schluss der Nierenwunde durch Catgutnähte.

Resultat der Operation. Sofortige Verminderung der Mictionshäufigkeit. Während der Urin vor der Operation halbstündlich Tag und Nacht entleert wurde, wird er jetzt am Tage zweistündlich, Nachts nur 2mal entleert. Er ist bei der Entlassung sauer, eiweissfrei; Schmerzanfälle und Hämaturie sind nicht wiedergekehrt.

Epikrise. Das Auffallende des Krankheitsbildes besteht in dem gleichzeitigen Auftreten von Hämaturie und Nierenkolik. Niemals Kolik ohne Blutharnen, niemals makroskopisches Blutharnen ohne Kolik. Doch wird die Kolik nicht durch das Blutharnen bedingt, da niemals Gerinnselbildung, welche zu Verstopfungen des Ureters hätte führen können, stattgefunden hat. Ueber die Natur des Processes hat sich nichts Sicheres eruiren lassen. Anzunehmen ist auf Grund ähnlicher Erfahrungen bei den Fällen **209**.9 und **210**.10, dass es sich hier um eine anfallsweis auftretende hämorrhagische Nephritis gehandelt hat. Es wäre aber auch Anbetrachts der hereditären Verhältnisse an initiale tuberkulöse Veränderungen in der Niere zu denken, welche ausserhalb des Sectionsschnitts gelegen sich der Wahrnehmung entzogen haben können. Nach einjähriger Pause sind wieder zweimal ganz geringfügige Nierenschmerzen ohne Blutung aufgetreten. Im Urin Spuren von Albumen und spärliche Leukocyten.

Fall **215**.15. Frau Br., 33 Jahr. Aufgenommen 21. 11. 98, entlassen 29. 12. 98.

Anamnese. Vor 3 Jahren 10wöchentliches schweres Puerperalfieber. Im April dieses Jahres plötzlich heftige Schmerzen in der rechten Nierengegend, welche Morphiuminjection erforderten. Am nächsten Morgen Hämaturie. Schmerz und Blutung dauerten mit abnehmender Intensität einige Tage. Nach einer Woche war der Harn blutfrei, aber noch eine Zeit lang albumenhaltig. Derselbe Symptomencomplex wiederholte sich noch 4mal, mit besonders heftigen Schmerzen vor der Blutung im letzten November. Die Schmerzen strahlen nach der Gegend unter den rechten Schulterblattwinkel, und vom Hüftbeinkamm in das rechte Bein aus. Ausserdem besteht seit dem Frühjahr dauerndes, leicht schmerzhaftes Unbehagen in der rechten Nierengegend. Vor 8 Tagen ein heftiger Kolikanfall mit Erbrechen und Uebelkeit ohne nachfolgende Blutung. Die Mictionspausen sind normal. Bettruhe wie Bewegung sind ohne Einfluss, dagegen wird langes Sitzen schlecht vertragen. Vor 14 Tagen hatte Pat. das Gefühl von Schwellung der rechten Oberbauchgegend, jeder Druck daselbst that ihr weh.

Status. Frau von 130 Pfd. Gewicht (hat im letzten Jahr 10 Pfd. verloren); mit auffallender Blässe der Schleimhäute. Beide Nieren unfühlbar, ebenso wenig druckempfindlich wie der Ureter. Herz normal. Urin sauer, gelb fast klar, ohne Eiweiss, bisweilen mit feinsten Spuren Albumen, mit minimalem Sediment, das nur aus vielen ausgelaugten rothen Blutkörpern und Wetzsteincrystallen besteht. Cystoskopischer Blasenbefund ganz normal.

Operation 5. 12. Lumboabdominaler Schrägschnitt. Fettkapsel normal, leicht trennbar von der Albuginea. Niere auffallend klein und weich, Ureter zart, dünnwandig, nicht erweitert. Der Sectionsschnitt nach Umschnürung der Gefässe mit Gummidrain lässt keine Anomalie erkennen. Nach Excision eines Scheibchens Nierenparenchym zur mikroskopischen Untersuchung wird die Nierenwunde mit einigen Catgutnähten geschlossen. Vernähung der Bauchwunde bis auf eine Oeffnung für einen drainirenden Gazestreifen.

Mikroskopische Untersuchung des excidirten Stückes ergiebt keine Anomalien.

Resultat. Bei der Entlassung ist der Urin klar mit feiner Nubecula, welche einzelne mit Schatten und Epithelien besetzte Cylinder enthält, einige frische rothe Blutkörper und Schatten, geringe Menge Leukocyten und einzelne Papillenpfröpfe.

Nach Nachrichten des behandelnden Arztes im März 1901 haben sich alle Urinanomalien verloren; Blutungen und Koliken sind nicht wiedergekehrt, ebenso wenig Druck- oder Schmerzempfindungen der Niere.

Epikrise. Konnten hier auch anatomisch keine krankhaften Veränderungen der Niere nachgewiesen werden, so ist doch die Möglichkeit nicht auszuschliessen, dass circumscripte entzündliche Processe vorgelegen haben, welche ausserhalb der Ebene des Sectionsschnittes lagen. Für das Vorhandensein eines recurrirenden nephritischen Processes sprach die zunehmende Blässe und der Gewichtsverlust der sehr kräftig angelegten Frau; die dauernde Spontanempfindlichkeit der erkrankten Niere zwischen den Anfällen, ihre zeitweilig vorhandene grosse Druckempfindlichkeit, sowie die den Kolikanfällen regelmässig folgende Periode der Albuminurie.

Die wesentlichsten neuen Erfahrungen, welche sich aus diesen Beobachtungen ergaben, seien in folgenden Schlusssätzen zusammengestellt:

1. Es giebt einseitige Nephriten.

2. Nephriten können mit renalen Schmerzanfällen einhergehen, welche völlig den Nierenkoliken bei Abflusshindernissen gleichen.

3. Bei rein einseitigen Schmerzen und Koliken können doppelseitige Nephriten von gleicher Stärke gefunden werden.

4. Es giebt bei Nephriten Schmerzirradiationen auf die Blase und die Harnröhre.

5. Bei schweren Nephriten können im Harn dauernd Eiweiss[1]) und Cylinder fehlen.

6. Trotz grossen Reichthums an hyalinen, gekörnten und epithelialen Cylindern kann der Urin eiweissfrei sein.

7. Es giebt Nephriten mit anfallsweise auftretenden oder andauernden profusen Massenblutungen, welche sich hinsichtlich Stärke und Dauer, der Launenhaftigkeit ihres Auftretens, der Beschränkung auf einzelne Mictionen nicht von Hämaturien bei malignen Tumoren unterscheiden lassen.

Nephritische Blutungen können mit oder ohne Koliken eintreten und verlaufen. Blutung ist nie die Ursache der Kolik. Beide Erscheinungen sind Folgezustände der Nierencongestion.

8. Eine grosse Zahl der bisher als Nephralgie, Néphralgie hématurique, angioneurotische Nierenblutung bezeichneten Krankheitsbilder sind auf nephritische Processe zu beziehen.

9. Die Incision der Niere beeinflusst in vielen Fällen die Krankeitserscheinungen günstig.

10. Die Nierenwunde sollte nicht durch die Naht verschlossen werden.

---

1) Die Eiweissproben bestanden in jedem Falle, 1. in fractionirtem Kochen und Zusatz von einigen Tropfen Essigsäure, 2. in Unterschichtung des Urins mit Salpetersäure.

Capitel XIV.

Bösartige Tumoren der Niere, des Nierenbeckens, der Nebenniere und pararenale Geschwülste.

I. Maligne Tumoren des Nierenparenchyms.

1. Statistisches.

Die Zahl der von mir beobachteten Nierentumoren, über welche genauere Notizen vorliegen, beträgt 68. Davon waren 45 Fälle (66,17 %) männlichen, 23 (33,83 %) weiblichen Geschlechts. Die Krankheit betrifft daher die Männer doppelt so häufig als die Frauen. Von diesen 68 Kranken sind 41 von mir, 2 in meiner Vertretung nephrectomirt worden, insgesammt 31 männliche, 12 weibliche. Die malignen Nierentumoren sind nach unserer Erfahrung keine seltene Erkrankung; betragen doch die aus dieser Indication ausgeführten Operationen, die nur an 65 % der von mir überhaupt gesehenen Nierentumoren ausgeführt werden konnten, ca. 14 % meiner sämmtlichen Nierenoperationen. Unter den 25 nichtoperirten befanden sich 20 Fälle, welche als inoperabel bezeichnet werden mussten, theils wegen Uebergreifen des Tumors über die Grenzen der Niere, theils wegen Metastasen oder bereits eingetretener Kachexie. Bei den übrigen 5 zwar operablen, aber nicht operirten, unterblieb die Operation 4 mal wegen mangelnder Zustimmung des Patienten, 1 mal wegen schweren Herzfehlers. Unter 45 Männern waren 9 = 20 % inoperabel, während sich unter 23 weiblichen Kranken 11 = 48 % inoperable befanden. Wir treffen also unter den Frauen mehr als doppelt so viel inoperable Nierentumoren als bei Männern. Der Grund für diesen auffälligen Unterschied liegt vielleicht in folgenden Factoren. Blutbeimischung zum Urin, das häufigste Initialsymptom bösartiger Nierenerkrankungen, entgeht der Wahrnehmung von Frauen häufiger, als der von Männern, weil sie einerseits den Urinstrahl während der Miction nicht sehen, andererseits bei der Weite und Kürze ihrer Harnröhre nicht leicht Harnverhaltungen durch Coagula erleiden. Ein fernerer Umstand liegt darin, dass Frauen durch Blut im Nachtgeschirr nicht so erschreckt werden, wie Männer, weil sie nicht selten kurz dauernde Hämaturien mit unregelmässigen menstrualen Blutungen verwechseln, welche in den für maligne Tumoren besonders disponirten katamenialen Altersperioden häufiger vorkommen. Ein fernerer Grund für die spätere Wahrnehmung der Nierentumoren durch Frauen ist darin zu suchen,

dass bei der Nachgiebigkeit der weiblichen Bauchdecken die durch eine abdominale Geschwulst entstehende Raumbeschränkung viel später lästig empfunden wird als bei Männern mit ihrer strafferen Bauchwand. Endlich fällt ein Theil der Schuld an dem ungehinderten Fortschreiten der Krankheit den Aerzten zu, welche nur zu häufig geneigt sind, Nierengeschwülste bei Frauen als Wandernieren anzusprechen, oder weibliche Klagen über vage Schmerzempfindungen und gastrische Beschwerden ohne genaue Abtastung des Leibes auf Nervosität zu beziehen. Das für maligne Tumoren am meisten disponirte Lebensalter liegt zwischen dem 5. und 7. Decennium. Diesem Lebensabschnitt gehörten 61 von unseren 68 Fällen an, also 89,7 %. Die grösste Häufigkeit unter diesen 3 Decennien liefert das 6., dann folgt das 7., endlich das 5. Unter den restirenden 7 Fällen unterhalb dieser Altersstufe, wurden die meisten im Kindesalter bis zu 10 Jahren beobachtet, nämlich 3; dann sinkt die Frequenzziffer stetig bis zum Ende des 4., sofern das 2. Decennium 2, das 3. 1, das 4. gar keinen Fall aufzuweisen hatte. Jenseits des 7. Decenniums ist nur ein Fall zur Beobachtung gekommen. Es ist von ebenso grossem theoretischen wie practischen Interesse, dass die malignen Nierentumoren einen stricten Gegensatz zur Nierentuberculose in Hinsicht auf das prädisponirende Lebensalter zeigen. Während bei dieser 81 % aller Fälle auf das 3. und 4. Decennium entfallen, kamen nur 1,4 % aller bösartigen Nierengeschwülste in dem gleichen Lebensabschnitt zur Beobachtung. Bezüglich der Betheiligung der Geschlechter verdient noch bemerkt zu werden, dass unter unseren 5 Geschwulstfällen der ersten beiden Decennien sich 4 weibliche, also 80 %, befanden, während unter den 63 übrigen der Antheil der Frauen nur 30,1 % betrug.

2. Anatomisches.

Unter den bösartigen Geschwülsten haben wir zwei Hauptgruppen zu unterscheiden, nämlich

1. Tumoren, welche sich im Nierenparenchym entwickeln,

2. Tumoren, die von der Nierenbeckenschleimhaut ihren Ausgang nehmen. Diese werden in dem folgenden Abschnitte ihre Besprechung finden. Die ad 1 genannten treten in zwei ganz verschiedenen Erscheinungsweisen auf, nämlich

a) als Neubildungen von diffusem Charakter, welche die Niere unter Erhaltung der Gestalt gleichmässig infiltriren. Diese sind meistens echte Carcinome.

b) als umschriebene, unvermittelt eingelagerte, nicht selten eingekapselte Geschwülste, welche mit einem scharf begrenzten Knoten beginnen und theils durch Expansion des primären Herdes unter Verdrängung der Nierensubstanz wachsen, theils sich durch Apposition neuer Knoten in der Peripherie des zuerst aufgetretenen vergrössern. Diesem zweiten Typus gehört die überwiegend grösste Zahl der im mikroskopischen Aufbau sehr verschiedenartigen Nierentumoren an. Die verschiedene Erscheinung dieser beiden Kategorien von Geschwülsten wird durch Tafel XI, Fig. 1 und 2 illustrirt. Von den diffusen Carcinomen haben wir nur 3 Beispiele zu verzeichnen, von welchen zwei in unseren „Erfahrungen über Nierenchirurgie", S. 12—15 des genaueren beschrieben worden sind, eines durch Fall **222.7**, Taf. XI, Fig. 2 repräsentirt wird. Die infiltrirende Form zeichnet sich vor der anderen durch besondere Neigung zum Uebergreifen über die Grenzen der Niere aus, so dass bereits zu einer Zeit, in welcher eine nachweisbare Vergrösserung des Organs noch kaum besteht, die Kapseln, das perirenale Gewebe und die Lymph-

drüsen in Mitleidenschaft gezogen, das anliegende Peritoneum inficirt oder auch die benachbarten Gebilde, wie die Aorta und die Hohlvene, mit derben Geschwulstmassen ummauert sind. Aus diesem Grunde kann der infiltrirende Krebs nur sehr selten Gegenstand der Operation sein. Fast alle Eingriffe haben es mit den circumscripten Formen von Geschwulstbildung zu thun, weil diese ausserordentlich lange die Capsula propria respectiren, so dass oft bei langjährig bestehenden Tumoren von enormer Grösse noch keine Durchwachsung und keine Infection der Lymphdrüsen stattgefunden hat.

Die von uns operirten Geschwülste lassen sich nach ihrem histologischen Bau in folgende Rubriken bringen:

1.	Hypernephrome und endotheliale Adenome	17 Fälle
2.	Carcinome	8 „
3.	Maligne papilläre Cystome	4 „
4.	Sarkome	4 „
5.	Mischgeschwülste, Teratome	2 „
6.	Gänzlich nekrotische, daher histologisch undefinirbare Tumoren	2 „
7.	Nicht bestimmt zu rubricirende epitheliale Geschwülste verschiedener Structur	5 „
8.	Zottenkrebs des Nierenbeckens	1 Fall.

Es ist vielleicht möglich, dass einige wenige der zu den Hypernephromen gerechneten Fälle von Andern als Endotheliome bezeichnet worden wären. Ich gestehe gern, dass ich bisweilen den Unterschied zwischen beiden Geschwulstgattungen nicht zu erkennen vermag, und auch competentere Beurtheiler im Zweifel gesehen habe. Aber bei der grossen Uebereinstimmung der makro- und mikroskopischen Erscheinung der in dieser Gruppe vereinigten Geschwülste glaube ich nicht, heterogene Fälle zusammengeworfen zu haben.

Die Anzahl der Carcinome bedarf sicher einiger Einschränkung. Denn zu der Zeit meiner frühesten Tumorexstirpationen, aus welcher einige dieser histologischen Diagnosen stammen, war die Trennung des Carcinoms von den Hypernephromen und Endotheliomen noch nicht geläufig; die erneute Nachprüfung aber scheiterte in einigen Fällen an der für histologische Zwecke mangelhaften Conservirung der alten Präparate.

Bei der Unsicherheit der histologischen Rubricirung vieler Nierengeschwülste sehe ich von einer zusammenfassenden Beschreibung der einzelnen Typen ab, und verweise den Leser auf die jedem Falle der Casuistik beigefügte makroskopische und mikroskopische Beschreibung der Präparate und die mikroskopischen Abbildungen auf den Tafeln XII, XIII, XIV.

Von practisch-diagnostischem Interesse ist eine Untersuchung darüber, in welchen Abschnitten der Niere am häufigsten die erste Entwickelung der Geschwulst stattfindet, weil von diesem topographischen Verhalten ihre frühzeitige Palpirbarkeit, und von dieser der voraussichtliche Erfolg eines operativen Eingriffs abhängt. In dieser Hinsicht ergiebt die Analyse unseres Materials folgenden Aufschluss. Unter den zur anatomischen Untersuchung gelangten 46 bösartig degenerirten Nieren sind 8 für die Beantwortung dieser Frage nicht verwerthbar, da 3 dem vorher erwähnten diffus infiltrirenden Geschwulsttypus angehörten, 4 so vollständig in die Geschwulstbildung aufgegangen waren, dass über den Ort der ersten Entwickelung nichts ausgesagt werden konnte, endlich einmal die genaue Beschreibung fehlte. Unter den übrig bleibenden 38 Nieren nahm die Ge-

schwulst 12 mal die obere Hälfte, 15 mal die untere, 11 mal das Mittelstück ein, sodass 12 mal eine mehrminder voluminöse Kappe von erhaltenem Nierengewebe am unteren Pol, 15 mal am oberen Pol vorhanden war, 11 mal beide Pole von Geschwulstentwickelung frei waren. Für die Tastbarkeit der frühen Stadien ist dieses Verhältniss nicht ungünstig. Denn von den am unteren Pol und im Mittelstück der Niere entwickelten, welche ca. 70 % der umschriebenen Geschwülste ausmachten, wird bei genügender Uebung ein grosser Theil der Wahrnehmung zugänglich sein, während die am oberen Pol entwickelten 30,0 pCt. sich der Tastung entziehen, wenn kein abnormer Tiefstand der Niere besteht. Als zweiter Factor für die Möglichkeit einer palpatorischen Frühdiagnose kommt das topographische Verhältniss der Geschwulst zum Nierenquerschnitt in Betracht. Denn kleine Prominenzen an der von den untersten Rippen und den dicken Rückenmuskeln bedeckten Hinterfläche entziehen sich viel eher der Palpation als solche an der Vorderfläche und dem convexen Rande, welche durch die nachgiebigere und wegen des aufsteigenden Verlaufs der Rippenbögen höher hinaufreichende vordere Bauchwand der Wahrnehmung leichter zugänglich sind. In dieser Beziehung ergiebt die Untersuchung von 39 dafür verwerthbaren Präparaten folgendes Verhalten. 3 mal fehlte eine ausgesprochene Prominenz über die Nierenoberfläche, 17 mal hatte sich die Geschwulst gleichmässig nach vorn und hinten entwickelt. Unter den übrig bleibenden 19 prominirte die Geschwulst 12 mal entweder ausschliesslich oder überwiegend über der Vorderfläche, 6 mal sass die Vorwölbung wesentlich über dem convexen Rande der Niere und nur in einem einzigen Falle hatte sich das Gewächs ausschliesslich nach der hinteren Seite der Niere zu entwickelt. Demnach liegen auch diese Verhältnisse relativ günstig für die Palpation.

Propagation. Für die Propagation der Geschwülste über die Grenzen der Niere hinaus giebt es 5 verschiedene Wege, welche sich im Einzelfalle mit einander combiniren können, nämlich 1. Durchwachsung der Kapseln, 2. Verschleppung in die die Gefässe begleitenden Lymphdrüsen, 3. Hineinwachsen von Geschwulstthromben in die Vena renalis und die Hohlvene, 4. Metastasirung auf dem Blutwege in entfernte Körpertheile und endlich 5. Verbreitung auf Ureter und Blase mit dem Harnstrome. Alle diese Vorkommnisse trüben die Prognose für einen Dauerfolg in dem Maasse, dass sie jede Operation, welche nicht wegen lebensgefährlicher Hämaturie oder unerträglicher Schmerzen unabweisbar ist stricte contraindiciren, sobald man sie vorher erkennen kann. Leider aber trifft diese Voraussetzung bis jetzt in den meisten Fällen nicht zu. Denn weder führt die Durchwachsung der Kapseln stets zu umschriebenen, von dem Nierentumor palpatorisch trennbaren Knoten, noch zu verminderter Beweglichkeit des Tumors, welche die einzige Handhabe ihrer Erkennung bietet, noch sind gewöhnlich erkrankte Lympdrüsen fühlbar, noch verräth sich die Thrombose der grossen Venen stets durch wahrnehmbare Stauungserscheinungen in den epigastrischen, spermatischen oder cruralen Venen, noch sind initiale Metastasen zu erkennen. Bei diesem diagnostischen Unvermögen, welches die Endresultate unserer Tumoroperationen so ungemein traurig gestaltet, läge es nahe zu glauben, dass man zu besseren Resultaten gelangen müsste, wenn man grosse und alte Geschwülste von der Operation ausschlösse. Aber diese Annahme scheitert an der Erfahrung, dass es ebensowohl recht kleine Tumoren giebt, bei welchen bereits latente Metastasenbildung zur Zeit der Operation besteht, wie ausserordentlich grosse ohne jede Spur einer metastatischen oder Continuitätspropagation. Selbst bei gleichem histologischen Aufbau ist die Wahr-

scheinlichkeit der Metastasenbildung nicht direct proportional dem Volumen der Geschwulst. Aber wenn dem auch so wäre, so würden wir doch in allen der Palpation unzugänglichen Fällen, insbesondere den Tumoren im oberen Abschnitte der Niere, keine Schätzung der Grösse haben. Ebenso unthunlich ist es, das Alter der Tumoren zum Maassstabe für die Exstirpationsberechtigung zu machen, denn in vielen Fällen, welche ohne initiale Blutungen verlaufen, wissen wir über den Zeitpunkt des Beginns der Geschwulstentwickelung gar nichts. In anderen Fällen, deren Alter wir annähernd kennen, sind wir erstaunt, trotz vieljährigen Bestehens des Tumors keinerlei Verbreitung über den Bezirk der Niere hinaus zu finden. Als Beweis wie verkehrt es wäre, aus Alter und Grösse der Tumoren Schlüsse auf das Vorhandensein oder Fehlen einer extrarenalen Geschwulstverbreitung zu ziehen, mögen folgende Sectionsresultate dienen.

1. Alte und sehr grosse Geschwülste ohne Metastasen.

Der erste Fall betraf eine 51jährige Frau (Fall **220.**5), bei welcher ein rechtsseitiger enormer Nierentumor seit mindestens 10 Jahren bestand, wie durch die seit jener Zeit vorhandenen Hämaturien bewiesen wurde.

Der Tumor hatte mehr als Mannskopfgrösse, sein Umfang betrug 92 cm, sein Längsdurchmesser 25 cm, sein Querdurchmesser 17 cm, der Dickendurchmesser 22 cm, sein Gewicht 3750 g. Dem unteren Ende der im ganzen kugligen Geschwulst sass ein Stück des unveränderten unteren Nierenpols auf. Die centrale Masse der Geschwulst bestand auf dem Durchschnitte aus einem graurothen Gewebe mit vielen Hämorrhagien, das stellenweise durch ectatische Gefässlumina einen siebartig durchlöcherten Anblick bot. Der untere Theil der Geschwulst bestand aus frischeren apfelgrossen aggregirten Knoten von der Farbe der kindlichen Hirnrinde mit ausgedehnter Verfettung. Die histologische Diagnose schwankt zwischen Carcinom und alveolärem Sarcom. (Siehe die genauere Beschreibung unter den Krankengeschichten.) Patientin erlag der Operation 48 Stunden nach dem Eingriffe durch Herzlähmung. Bei der Section fand sich eine intensive braune Atrophie der Herzmuskulatur mit geringer Fragmentation der Muskelfasern. Die linke Niere zeigte eine eben frisch entstandene unbedeutende parenchymatöse Trübung ohne tiefere Läsionen. Nirgend waren Metastasen vorhanden, nirgend erkrankte Lymphdrüsen, keine Durchwachsungen der Kapsel.

Ein zweites Beispiel liefert ein 48jähriger Patient, Fall **253.**38, mit linksseitigem Nierentumor, der seit mindestens $11^1/_2$ Jahren bestand, da seit dieser Zeit Blutungen mit linksseitigen Nierenkoliken beobachtet worden waren.

Die exstirpirte Niere wog 1200 g, hatte 17 cm Längsdurchmesser, 13 cm Querdurchmesser, 7,5 Dickendurchmesser. Die Kapsel war nirgend durchwachsen. Auf dem Durchschnitt sieht man grosse nicht scharf von einander abgegrenzte Knoten ohne Erweichung, von schmutzig gelber Farbe mit einzelnen hämorrhagischen Flecken. Die Geschwulst wird durch eine dicke mit grossen Gefässen versehene Bindegewebskapsel vom Nierenparenchym getrennt. Bei der mikroskopischen Untersuchung zeigt sie sich zusammengesetzt aus meistens zweireihig erscheinenden, lumenlosen Drüsenschläuchen ähnlichen Zellnestern, welche durch ein Capillarschlingen führendes spärliches Bindegewebe getrennt sind. Pat., ein Diabetiker, starb 17 Tage p. op. nach Heilung der Nephrectomie an Perforation des aufsteigenden Dickdarmes durch Kothstauung. Bei der Section wurden weder Metastasen noch Drüsenerkrankung gefunden. (Siehe genauere Beschreibung unter den Krankengeschichten.)

Als Gegensatz zu dem rein örtlichen Auftreten dieser sehr alten und sehr grossen malignen Geschwülste, führe ich zwei Beispiele von sehr kleinen Tumoren an, deren Exstirpation dennoch zu spät kam, wie sich aus den sehr bald folgenden Metastasen ergab.

2. Sehr kleine Geschwülste mit Metastasen.

Der 42jährige Herr V., Fall **245.**30, gab an, im letzten Jahre 25 Pfund Gewicht verloren zu haben. 5 Wochen vor seiner Aufnahme war die erste Hämaturie erfolgt. Die exstirpirte Niere kaum verlängert, 11 cm

lang, 149 g schwer, lässt in der Mitte ihrer unteren Hälfte leichte Prominenzen an der hintern, der vordern Fläche und dem convexen Rande erkennen. Mit dem prominentesten Knoten ist die Capsula propria untrennbar fest verbunden und an einzelnen Stellen bereits durchwachsen. Der Durchschnitt der Geschwulst hat ca. Fünfmarkstückgrösse; sie zerfällt durch Bindegewebssepta in kleinere Knoten. Diese sind zum grössten Theile verfettet, zum Theil hämorrhagisch, von auffallend trockner Schnittfläche. Die mikroskopische Untersuchung ergab ein papilläres Cystadenom, stellenweise mit reinem Adenombau. 15 Monate später konnten Geschwulstmetastasen im Schultergelenkskopf und linken Femur constatirt werden.

Der zweite Fall betrifft eine 44jährige Frau, Fall **246**. 31, welche 6 Monate vor ihrer Aufnahme die erste Hämaturie hatte. Die exstirpirte Niere von 12 cm Länge zeigte im oberen Pol eine Geschwulst von Pflaumengrösse, welche in das Nierenbecken polypenartig hineingewachsen war. Mikroskopisch erweist sie sich als papilläres Cystom. Nach Jahresfrist entwickeln sich Geschwulstmetastasen der linken Pleura und der Leber.

Das krasseste Beispiel dieser Art zeigte die Section der unoperirt gestorbenen 60jährigen Frau K., bei welcher neben einer gänzlich unvergrösserten diffus carcinös degenerirten Niere der ganze Körper von Metastasen durchsetzt war.

Sectionsbefund: Die linke Niere nicht vergrössert, hart, von den Organen vor der Wirbelsäule nicht zu trennen. Die Schnittfläche zeigt nur an den Polen eine geringe Menge normalen Nierengewebes. Die Hauptmasse ist in eine feste weissgelbe Neubildung umgewandelt, welche von dem Hilus aus nach der Rinde fächerförmig ausstrahlt. Die Wand des Nierenbeckens ist stellenweise mehrere Millimeter dick, gleichfalls diffus krebsig degenerirt. Seine Schleimhaut zeigt schwammige, zum Theil zottige, flottirende, in das Lumen prominirende Wucherungen. Es ist von einer breiigen gelblich weissen Masse erfüllt. Die Geschwulstmasse zeigt einige Erweichungsstellen da, wo sich gewöhnlich das Fettgewebe des Hilus findet. Aber auch in Rinde und Mark lassen sich durch Druck leicht breiige Massen hervorpressen. In der linken Nebenniere ist ein gleichartiger Tumor. An der Fortsetzung der Einmündung des linken Ureters in die Blase findet sich ein erbsengrosser vascularisirter Schleimhauttumor von ähnlicher Beschaffenheit wie im Nierenbecken. In der Leber pflaumenkerngrosse Knoten, weissgelb mit kleiner Delle an der Oberfläche. Im Brustbein an der Grenze von Manubrium und Corpus eine markstückgrosse Stelle von erweichter dickflüssiger gelbrother Geschwulstmasse. An der Oberfläche der Lungen eine grosse Anzahl kirschkern- bis pflaumengrosser Tumoren mit Delle. An den Lungenspitzen durchwachsen Tumoren die Pleura und greifen auf die Rippen über. Die 4. Rippe ist in ihrer Mitte von Geschwulst durchwachsen. In der Gehirnrinde finden sich in der Nähe beider Centralwindungen Matastasen, ebenso in der Tiefe der Windungen. Am linken Femur eine kindskopfgrosse längliche Geschwulst, welche zahlreiche Knochensplitter enthält; in ihrem Bereiche besteht eine Spontanfractur. An der Tuberositas tibiae sinistrae ein wallnussgrosser elastischer Geschwulstknoten, durch welchen der Knochen tief hinein zerstört ist.

Diese Fälle dürften zur Genüge beweisen, dass die Grösse oder Kleinheit einer Geschwulst keinen Maassstab dafür abgeben kann, ob eine Operation noch Aussicht auf Dauererfolg hat oder nicht. Wir haben daraus den Schluss zu ziehen, dass wir durch die Grösse der Geschwulst an und für sich uns nicht abhalten lassen dürfen, eine Operation zu wagen.

Verhalten der Hüllen. Das Verhalten der Kapseln ist ein verschiedenes. Meistens verwächst die Adiposa mit der Propria im Bereiche der Geschwulst innig. Ueber prominenten Geschwulstknoten wird die Propria atrophisch; die Innenfläche der abgezogenen verschmolzenen Kapseln zeigt dann grubige und napfförmige Vertiefungen, entsprechend den andrängenden Geschwulstknoten. Häufig greift die Neubildung auf die Kapseln über, so dass diese ohne Verletzung des Tumors nicht abzuziehen sind und Geschwulsttrümmer an ihnen hängen bleiben. In der Adiposa kommt es bisweilen zur Bildung selbständiger von der Nierengeschwulst getrennter Knoten, während das gleiche Vorkommniss an der Propria selten ist. Wir haben nur einmal einen isolirten

Knoten in der Propria von Zehnpfennigstück-Grösse ausser Continuität mit dem Nierentumor gesehen (Fall **221**.6). Es erwächst aus diesem Verhalten die Pflicht, beide Kapseln in jedem Falle gründlich zu entfernen.

Propagation in die Venen. Die zweite Art der Geschwulstpropagation besteht in dem Hineinwachsen von Tumormasse in die Vena renalis, resp. durch diese hindurch bis in die Hohlvene. Dieses schlimmste aller Ereignisse ist nicht selten. Wir sind ihm 7 mal unter 43 operirten Fällen, also in 16,2 %, begegnet (Fälle **221**.6, **239**.24, **235**.20, **257**.42, **237**.22, **248**.33, **240**.25). Die Tumormasse lag 5 mal als freier Polyp im Lumen der Vene, ohne Verwachsung mit ihren Wandungen, einmal war die Venenwand selbst mit Geschwulstknoten durchsetzt, 4 mal erstreckte sich der Geschwulstthrombus theils bis in die Einmündungsstelle der Nierenvene in die Hohlvene, theils darüber hinaus, und zwar in einem Falle (**248**.33) 10 cm weit in der Richtung nach dem Herzen und einige Centimenter nach abwärts. Unter diesen schwierigen Umständen konnte einmal die Nierenvene dicht an der Cava im Gesunden abgebunden werden, indem man den Thrombus renalwärts zurückzudrängen vermochte. Ein anderes Mal (Fall **221**.6) gelang es nicht mehr, die Ligatur der Vene im Gesunden anzulegen, da der Thrombus bereits zu weit in die Vena cava hineingewachsen war. Der Fall lag wegen Durchwachsung des perihilösen Fettgewebes mit Tumormassen so wenig aussichtsvoll für eine Dauerheilung, dass ich die Patientin nicht noch der Gefahr einer Eröffnung der Hohlvene zum Zwecke der Entfernung der hineingewucherten Geschwulst aussetzen wollte. In weniger ungünstigen Fällen wäre es möglich, einen kurzen frei in das Lumen der Cava hineinschauenden Geschwulstzapfen zu entfernen, wenn man das Gefäss temporär oberhalb und unterhalb abklemmt und den Thrombus aus der durchschnittenen Nierenvene extrahirt, oder wenn er dem Zuge nicht folgt, die Hohlvene incidirt und den Schnitt nach Extraction des Tumors durch die Naht verschliesst. In einem 3. Falle (**237**.22) habe ich die mit Knoten durchsetzte und mit einem Geschwulstthrombus gänzlich erfüllte Nierenvene im Bereich ihrer Einmündungsstelle von der Vena cava abgetrennt und den in der Hohlvene gesetzten Defect mittelst zweier wandständiger Klemmzangen verschlossen, welche nach 48 Stunden entfernt wurden. Die Gefahr dieser Zustände liegt nicht nur in der ungünstigen Gestaltung des Fernresultates, sondern ist auch nach dreifacher Richtung eine unmittelbar drohende. Es kann sich, begünstigt durch die Manipulationen an der Niere, ein Geschwulstthrombus ablösen und durch Embolisirung des Herzens oder der Lungenarterie zum plötzlichen Tode auf dem Operationstische führen, wie es sich in dem Falle **248**.33 ereignete. Es kann bei Geschwulstdegeneration der Venenwand die Ligatur durchschneiden und zu tödtlichen Nachblutungen führen. Endlich kann es nach Verschluss einer seitlichen Wunde der Hohlvene zu fortschreitender Thrombose mit tödtlichem Ausgang kommen (**237**.22). Derartige ausnahmsweise vorkommende Eingriffe an der Vena cava werden natürlich nur durch die Nothwendigkeit diktirt, die Operation zu Ende zu führen, wenn die geschwulstartig degenerirte Vena renalis wegen Brüchigkeit ihrer Wand keine Ligatur mehr verträgt. Denn ist einmal die Geschwulst bis in die Hohlvene gewachsen, dann ist die Aussicht auf einen Dauererfolg so gering, dass die Operation mit dem geringstmöglichsten Maasse von unmittelbarer Lebensgefahr vollendet werden sollte.

Die Fernresultate der Operationen in den Fällen von Geschwulstthrombosirung der Vena renalis oder gar der Cava sind voraussichtlich so schlechte, dass man die

Nephrectomie gewiss nicht unternehmen würde, wenn man dieses Verhalten vorher erkennen könnte.

Wie in dem diagnostischen Theile gezeigt werden wird ist das leider in der überwiegenden Zahl der Fälle vor und selbst während der Operation nicht möglich, bevor die Isolirung und Luxation des Tumors weit vorgeschritten ist, also erst in der letzten Phase, in welcher es kein Zurück mehr giebt.

Propagation auf dem Lymphwege. Ueber die Rolle, welche die Lymphwege bei der Propagation der bösartigen Nierengeschwülste spielen, und über das Verhältniss ihrer Häufigkeit zu dem Verbreitungswege durch die Blutgefässe ist ziffernmässig nichts bekannt. Doch geht aus den Ermittelungen an dem mir zur Verfügung stehenden Materiale hervor, dass die Betheiligung der Lymphdrüsen erheblich seltener ist, als man nach Analogie maligner Tumoren an anderen Orten zu erwarten berechtigt wäre. Das geht aus folgenden Thatsachen hervor. Unter unsern 43 operirten Fällen fehlten mit Sicherheit maligne Drüsenerkrankungen in 17, nämlich erstens in 9 Fällen, welche mehr als 2 Jahre recidivfrei geblieben sind, also mit allergrösster Wahrscheinlichkeit als geheilt betrachtet werden dürfen; zweitens in 8 Fällen, in welchen die Abwesenheit von Drüsen durch die Section erwiesen wurde. **249.**34, **220.**5, **235.**20, **253.**38 **232.**17, **217.**2, **236.**21, **248.**33.

Von besonderer Beweiskraft ist in dieser Beziehung der Fall **236.**21, da zwischen Operation und Tod zwei Jahre verflossen waren, innerhalb welcher in Lymphdrüsen eingedrungene Geschwulstkeime sich sicher zu einer grob wahrnehmbaren Grösse entwickelt hätten. Nichtsdestoweniger fand sich nicht eine einzige erkrankte Lymphdrüse, obwohl zahlreiche Metastasen im Hirn, Lungen, Milz und der restirenden Niere vorhanden waren.

Ausser den endgültig gesund gebliebenen und den secirten konnten noch bei neun seit weniger als einem Jahre geheilten keine Drüsen bei der Operation gefunden werden; da man aber wegen der Kürze der verflossenenen Zeit über ihr definitives Schicksal noch nichts aussagen kann, ist der negative Operationsbefund nur mit grösster Vorsicht zu verwerthen. Nehmen wir nach unseren bisherigen Durchschnitts-Resultaten mit grosser Wahrscheinlichkeit an, dass auch von diesen Neun wenigstens zwei oder drei von Recidiven frei bleiben werden, so würde sich unter Summirung der sicheren und der wahrscheinlichen Fälle das Resultat ergeben, dass ca. 40 % aller unserer Operirten frei von Drüseninfection waren. Das ist um so bemerkenswerther, als dieser Befund sich nicht etwa nur auf besonders kleine und junge Nierengeschwülste bezieht, sondern ebenso auf die grössten und ältesten unseres Beobachtungsmaterials. Die ungemein verschiedenartige histologische Beschaffenheit dieser drüsenfreien Fälle führt zu dem Schlusse, dass die geringere Neigung zur Drüseninfection weniger in der Structur der Tumoren als der des Organs liegt, in dem sie sich entwickelt haben; d. h. dass Nierentumoren überhaupt den Lymphapparat länger verschonen als Tumoren anderer Organe. Ein positiver Befund von Drüsen während der Operation hat sich unter Hinzurechnung eines Falles von Probeincision nur in 7 von 44 Fällen ergeben; in 6 Fällen sind sie exstirpirt worden; doch handelte es sich in einem nicht um maligne Entartung der Drüsen, sondern bloss um einfache Schwellungszustände. Dieser Fall ist seit dem Jahre 1888 recidivfrei geblieben. Von principieller Wichtigkeit ist nun die Frage, ob uns die extraperitoneale Operationsmethode mit Zuverlässigkeit das Vorhandensein oder Fehlen von Drüsen festzustellen gestattet. Die Frage ist zu verneinen, wie sich aus

der Analyse meiner extraperitonealen Operationen ergiebt. 35 mal wurden keine Drüsen während der Operation entdeckt. Von diesen ist 17 mal, also ungefähr bei der Hälfte sicher gestellt, dass der Befund sich mit der Wirklichkeit deckt, nämlich 8 mal durch Section, 9 mal durch Dauerheilung. Hinsichtlich des negativen Drüsenbefundes bei den restirenden 18 Fällen lässt sich nachweisen, dass er mindestens 6 mal, also in einem Dritttheil irrig war. Denn bei sechs unter ihnen konnte ein Recidiv in der Stielgegend gefunden werden, dessen Ausgangspunkt nur die Drüsen sein konnten. Wie weit der negative Befund bei den übrigen 12 zutrifft, ist bei den Lebenden wegen der Kürze der Heilungsdauer, bei den Gestorbenen wegen Fehlens der Section nicht zu entscheiden. Ob die transperitoneale Methode eine grössere Sicherung gegen das Uebersehen von Drüsen gewährt, kann ich nicht aus eigener Erfahrung beurtheilen, da ich auf diesem Wege nur einmal operirt und keine Drüsen gefunden habe; gerade dieser Fall ist aber einem Drüsenrecidiv erlegen. Jedenfalls aber hat mich diese eine Erfahrung gelehrt, dass man bei der transperitonealen so wenig wie bei der retroperitonealen Freilegung im Stande ist, bei grossen Tumoren Drüsen zu entdecken ehe die Operation fast vollendet ist, dass daher keine Methode Schutz vor nutzlosen Eingriffen gewährt. Die Infection der Drüsen scheint sich besonders leicht zu ereignen, wenn der Tumor die Grenze der Propria überschritten hat. Dieses Verhalten fand sich bei allen Fällen, in welchen specifisch erkrankte Drüsen während der Operation constatirt werden konnten; ebenso bei 4 von den 5 Fällen, in welchen nach der Exstirpation maligner Tumoren des Nierenparenchyms Recidive in der Gegend des Stiels festgestellt werden konnten, während es sich bei dem sechten mit örtlichem Recidiv um eine Geschwulst des Nierenbeckens handelte. Im Gegensatz hierzu war in keinem der 14 Fälle, bei denen theils durch dauernde Heilung, theils durch die Section die Abwesenheit von Drüsen erwiesen wurde, der Tumor in die Fettkapsel hineingewachsen. Es scheint nach diesen Erhebungen die Geschwulstinfection der Fettkapsel die wesentlichste Etappe für die Erkrankung der Drüsen zu sein. In einem meiner recidivirenden Fälle (Fall **230.**15) wurde ausser einem Localrecidiv in der Stielgegend eine maligne Erkrankung der supraclavicularen Drüsen derselben Seite beobachtet, zweifellos in Folge einer continuirlichen Propagation der Infection in den Lymphwegen. Wir waren in der Lage, diesen Weg bei einer Section verfolgen zu können, bei welcher die Kette der Retroperitoneal- und hinteren Mediastinaldrüsen krebsig erkrankt war. Diese Beobachtungen fordern dazu auf, bei der Untersuchung der Kranken seine Aufmerksamkeit auf die Supraclaviculardrüsen zu lenken.

Metastasirung auf dem Blutwege. Von allen Wegen auf welchen die malignen Nierengeschwülste ihre Keime verbreiten, ist der häufigste der der Blutbahn. Wir erkannten bereits in einer Anzahl unserer Fälle eine Neigung der Geschwülste in die grossen Venen hineinzuwuchern; aber für die Entstehung von Metastasen ist dieses grobe Verhalten nicht Bedingung. Es genügt ein Eindringen von Geschwulstzellen in die feinen Venen der Tumoren, welches bei den engen Beziehungen, welche gewisse Geschwulstformen, wie die Angiosarcome, die Endotheliome und Hypernephrome zu den Gefässen haben, besonders leicht geschieht. Bilden doch bei einer grossen Zahl dieser Tumoren die Geschwulstzellen die Wand der Bluträume, ohne dass eine Endothelschicht sie von dem Blutstrom trennt. Deshalb ist die Vorstellung nicht

von der Hand zu weisen, dass grade durch die mit der Exstirpation verbundenen Insulte des Organs Geschwulsttheile in die Circulation gerathen können. Aus dieser begründeten Besorgniss erwächst die Pflicht, den Tumor bei der Exstirpation zart zu behandeln, nicht zu quetschen und keine Gewalt anzuwenden, um ihn zu luxiren, sondern ihn vorher auf das Schonendste aus allen seinen Verbindungen bis auf den Stiel zu befreien und bei diesem Acte niemals einen Druck gegen die Geschwulst, sondern gegen die abzustreifenden Gewebe auszuüben. Die grösste Sicherung gegen eine artificielle Verschleppung von Keimen während der Operation würde die möglichst frühzeitige Unterbindung der Nierenvene vor Auslösung der Geschwulst gewähren. Leider ist dieses Ziel bei der Operation auf extraperitonealem Wege nie zu erreichen, bei transperitonealem Vorgehen höchstens dann, wenn die Niere noch sehr klein und beweglich ist. So wird immerhin der Schwerpunkt der Prophylaxe gegen die Gefahr der Metastasirung während der Operation in einer grossen Zartheit des Manipulirens liegen. Metastasen können sich in jedem Organe entwickeln; es giebt Fälle, in welchen der ganze Körper mit ihnen übersät ist. Die häufigsten Localisationen waren in den von mir beobachteten Fällen die Knochen, insbesondere das Femur, der Humerus, die Rippen, die Tibia, selten die Schädelknochen. Von besonderer diagnostischer Wichtigkeit ist es, dass die secundären Knochengeschwülste bisweilen das Krankheitsbild beherrschen, da der primäre Tumor so latent verlaufen kann, dass weder der Patient noch der Arzt von seinem Vorhandensein eine Ahnung hat. Deshalb sind metastatische Knochengeschwülste wiederholt in der Annahme eines primären Leidens operirt worden, während der Ausgangspunkt der Erkrankung, der primäre Nierentumor, sich erst später zur Wahrnehmbarkeit entwickelte, oder Symptome veranlasste, welche die Aufmerksamkeit auf sich zogen, oder endlich erst bei der Section entdeckt wurde. Ich habe selbst Gelegenheit gehabt, eine derartige Beobachtung bei einem Patienten zu machen, welcher wegen einer kirschgrossen Geschwulst an der 11, einer wallnussgrossen an der 12. Rippe in meine Behandlung kam. Angesichts der Zweizahl dieser Tumoren drängte sich mir gleich die Vermuthung ihrer metastatischen Natur auf. Da die genaueste Untersuchung des Körpers keinen primären Ausgangspunkt erkennen liess, lenkte sich mein Verdacht um so mehr auf eine unfühlbare Geschwulstbildung in der rechten Niere oder Nebenniere, als der Patient jahrelang häufige Schmerzanfälle im rechten Hypochondrium gehabt hatte, welche als Gallensteinkoliken gedeutet worden waren. Nach Resection von Stücken der 11. und 12. Rippe konnte meine Vermuthung bestätigt werden, da jetzt ein apfelgrosser Knoten im oberen Pol der rechten Niere fühlbar wurde. Andere Operateure haben Geschwülste des Schlüsselbeins und des Schädels operirt, ohne zu ahnen, dass der primäre Herd in der Niere lag, dessen Existenz erst später erkannt wurde. Bisweilen kann die histiologische Beschaffenheit der exstirpirten Knochengeschwulst den Verdacht auf ihre metastatische Natur lenken, wenn sie derjenigen besonders häufig vorkommender Nierengeschwülste gleicht, wie der Cystome, Endotheliome und Hypernephrome (Grawitz). Doch muss hervorgehoben werden, dass auch primäre Geschwülste der Knochen vorkommen, welche histiologisch den Nierentumoren gleichen. Ich selbst habe die Skapula bei einem seitdem gesund gebliebenen Manne wegen eines Tumors exstirpirt, der sich histiologisch in keiner Weise von einem Grawitz'schen Hypernephrom oder einem Endotheliom unterschied. Eine nicht besonders häufige Metastase in die gleichseitige Nebenniere verdient eine praktische Be-

achtung. Sie kann als einzige Metastase vorkommen, wie ich es im Falle 232.17 beobachtet habe. Man sollte deshalb nach jeder Exstirpation eines malignen Nierentumors die Gegend der Nebenniere sorgfältig abtasten und sie bei Erkrankung entfernen, wie es in dem genannten Falle geschehen ist.

Verbreitung auf dem Harnwege. Als letzte Verbreitungsweise der Geschwülste haben wir die durch den Harnstrom zu nennen, von der wir 3 Fälle beobachtet haben. Sind es auch wesentlich die zottigen Nierengeschwülste, deren Ableger im Harnleiter und in der Harnblase Wurzel fassen können, so können doch auch secundäre Blasengeschwülste bei primären Tumoren des Nierenparenchyms vorkommen. Allerdings ist in solchen Fällen der Einwand nicht zurückzuweisen, dass auch diese Neubildungen in der Blase einer Verschleppung von Keimen auf dem Blutwege ihre Entstehung verdanken. Immerhin liegt eine grosse Wahrscheinlichkeit für den Transport auf dem Harnwege vor, wenn die secundäre Geschwulst gerade an der Einmündungsstelle des Ureters Wurzel gefasst hat. Eine solche Beobachtung konnte ich bei einem diffusen Nierencarcinom machen. Die Niere war in eine feste weissgelbe Neubildung aufgegangen. Auch die Wand des Nierenbeckens war diffus krebsig degenerirt, auf ihrer Schleimhautseite erhoben sich schwammige, zum Theil zottige Wucherungen; in der Fortsetzung der Einmündung des Ureters in die Blase fand sich ein erbsengrosser gefässreicher Schleimhauttumor von der Beschaffenheit der im Nierenbecken befindlichen. Aus solchen Erfahrungen erwächst die Pflicht der cystoskopischen Untersuchung in jedem Falle von Nierentumor.

3. Symptome und Diagnose der bösartigen Nierengeschwülste.

A. Kurze Uebersicht der Symptome.

Die Diagnose der bösartigen Geschwülste setzt sich aus 5 Factoren von verschiedenem Werthe und verschiedener Häufigkeit zusammen, nämlich 1. dem Nachweis einer ganz oder überwiegend soliden Geschwulst, 2. der Hämaturie, 3. den Schmerzen, 4. der toxischen Allgemeinerkrankung (Kachexie), 5. den Metastasen.

Von allen diesen Zeichen ist das einzige, welches für sich allein eine diagnostische Sicherheit gewährt, das erstgenannte. Doch mindert seine späte Wahrnehmbarkeit in vielen Fällen seinen practischen Werth. Denn bei dem langsamen Wachsthum der Mehrzahl der in Frage kommenden Geschwülste und der versteckten Lage der Niere ist es meistens schon zu spät für die Erreichung eines Dauererfolges, wenn der nicht speciell geübte Arzt im Stande ist, eine Nierenneubildung durch die Palpation zu erkennen. Da dasjenige Symptom für die Erreichung des Heilzwecks das wichtigste ist, welches durch frühe Alarmirung des Patienten und des Arztes am ehesten die Möglichkeit einer Frühdiagnose schafft, muss die Hämaturie allen anderen Zeichen an Werth vorangestellt werden. Sie ist unter allen Erscheinungen die häufigste und vermag bei Abwesenheit aller anderen zur Entdeckung eines Tumors zu führen.

Die ersten vom Patienten beobachteten Krankheitserscheinungen sind überwiegend häufig Hämaturien mit oder ohne Koliken, welche in mehr als 70 % unserer Beobachtungen ohne andere bisher wahrgenommene Störungen der Gesundheit gänzlich überraschend eintraten. In den übrigen 30 % waren es entweder Schmerzen resp. Druckempfindungen in der Nierengegend oder Störungen des Allgemeinbefindens, Anorexie, Abmagerung, Schwächegefühl, Schweisse, Verdauungsstörungen, Magendruck oder end-

lich durch Metastasen hervorgerufene Erscheinungen bei Latenz des Primärtumors. So bildete in einer unserer Beobachtungen Schwäche eines Beines infolge metastatischer Geschwulstbildung im Oberschenkelknochen die erste Klage der Patientin. Selten ist es allein die Wahrnehmung der Geschwulst, welche ohne sonst vorhandene Störungen die Aufmerksamkeit der Kranken erregt. Gänzlich abweichend von allen übrigen waren die Initialsymptome eines Patienten, bei dem die ersten wahrgenommenen Gesundheitsstörungen in acuten Schmerzen beider Nierengegenden, verbunden mit leichter Temperaturerhöhung und Albuminurie bestanden, sodass die Diagnose auf eine acute doppelseitige Nephritis gestellt worden war. Bei der zwei Wochen später ausgeführten Untersuchung des Unterleibes fand ich einen enormen linksseitigen Nierentumor, welcher sich bereits jenseits der Grenze der Operabilität befand. Patient, ein activer Officier, hatte bis dahin ohne das geringste Krankheitsbewusstsein Dienst gethan. Noch seltener als Schmerzen sind Störungen des Allgemeinbefindens das erste Anzeichen der Krankheit. Wir haben nur 6 unter unseren Fällen gefunden, bei welchen ein Gefühl beeinträchtigter Gesundheit empfunden wurde, ehe durch Blutungen, Schmerzen oder einen nachweisbaren Tumor das Nierenleiden manifest wurde. In einem dieser Fälle bestand Mattigkeit, Schläfrigkeit, Appetitlosigkeit, zeitweilig auffallend starke Schwäche 4 Monate lang vor der ersten Hämaturie. In einem 2. Falle hatte die Patientin 7 Monate, bevor sie das Vorhandensein einer Nierengeschwulst entdeckte, in auffälliger Weise Abnahme der Kräfte und des Körpergewichts bemerkt, ausgesprochenen Widerwillen gegen Nahrung, verbunden mit Hungergefühl. Einem 3. Patienten fiel 3 Monate vor der ersten Hämaturie eine unüberwindliche Müdigkeit, Neigung zu kaltem Schweiss und geringe Gewichtsabnahme auf. Ein 4. bemerkte unerklärliche Gewichtsabnahme 6 Monate vor der ersten Blutung, bei einem 5. fiel in dem der ersten Hämaturie vorangehenden Jahre eine zunehmende Blässe und ein schnelles Altern auf. Bei einem 6. gingen gänzliche Appetitlosigkeit und rapider Gewichtsverlust $^3/_4$ Jahre lang der ersten Blutung voran. Solche Beobachtungen, in denen die Beeinträchtigung des Allgemeinbefindens als erstes Symptom die Krankheit verräth, bilden die Ausnahme.

Viel häufiger findet man diese Erscheinungen erst in vorgeschrittenen Stadien, nachdem bereits andere Symptome das Vorhandensein einer Neubildung dargethan haben; es ist sogar geradezu erstaunlich, wie oft selbst bei sehr alten und grossen Nierengeschwülsten Abmagerung, Kachexie und Schwäche auf sich warten lassen. Wir haben Patienten mit vieljährigem Bestande maligner Nierentumoren beobachtet, darunter einen Fall von $11\,^1/_2$ jährigem Verlaufe, welcher sich im Uebrigen eines tadellosen Ernährungs- und Gesundheitszustandes erfreute. Es scheinen viele maligne Nierentumoren hinsichtlich der toxischen Wirkung auf das Allgemeinbefinden eine andere Stellung einzunehmen, als die malignen Geschwülste anderer Unterleibsorgane. Das mag in der Eigenart ihrer histologischen Beschaffenheit begründet sein, welche in den meisten Fällen von derjenigen der Carcinome und Sarkome abweicht. Die meisten Nierengeschwülste sind Hypernephrome, papilläre Cystome oder Endotheliome, dann kommen die Sarkome, und erst zuletzt die wahren Carcinome und die Adenome. Dass echte infiltrirende Carcinome der Niere gerade so bald zur Kachexie führen können, wie dieselben Geschwülste in anderen Unterleibsorganen, haben wir an 2 Fällen in ausgesprochenster Weise erfahren. Abweichend von den meisten malignen Nierentumoren der Erwachsenen führen diejenigen des Kindesalters zu einem schnellen Kräfteverfall,

weil sie ein ungleich rapideres Wachsthum zeigen, als jene. Nicht zu verwechseln mit der toxischen Kachexie sind die schweren Anämien, welche sich häufig in Folge langdauernder und häufig wiederholter Hämaturien entwickeln, und bessere Aussichten auf einen Operationserfolg geben, als jene. Unter den Fernwirkungen der bösartigen Nierengeschwülste treten oft die gastrischen Erscheinungen in den Vordergrund, welche sich in Widerwillen gegen Nahrung, insbesondere Fleischspeisen kundgeben, bisweilen mit Hungergefühl, manchmal mit Erbrechen verbunden sind. Wir haben diese Symptome nur bei sehr grossen Tumoren beobachtet, glauben sie aber seltener mechanischen Störungen durch Druck auf den Magen zuschieben zu müssen als einer die Verdauung störenden Resorption von Geschwulstgiften. Schliesslich soll noch eines seltenen Phänomens gedacht werden, nämlich der Fieberbewegungen, welchen wir 5 mal begegnet sind. In einem dieser Fälle bestand ein ausserordentlich grosser Nierentumor, der einen Geschwulstthrombus in die Vena renalis bis zu ihrer Einmündungsstelle in die Cava sandte. In den beiden anderen traten die Fieberungen mit Metastasenbildung ein, in zweien handelte es sich um allergrösste inoperable immobile Tumoren mit vorgeschrittener Kachexie und höchsten Graden der Anämie durch Blutungen. Es ist unzweifelhaft, dass diese Temperaturerhöhungen durch Aufnahme toxischer pyrogoner Substanzen in die Circulation entstehen. Da aber dieser Vorgang selbst bei den grössten Geschwülsten nicht stattzufinden pflegt, solange die Grenzen der Nierenkapsel nicht überschritten sind, erwächst daraus die practische Consequenz, bei Fieber, welches nicht auf andere erkennbare Ursachen zurückzuführen ist, den Dauererfolg einer Exstirpation als durchaus zweifelhaft hinzustellen. Dass nicht etwa die Nekrosen in malignen Nierentumoren als Fieberquelle zu beschuldigen sind, geht daraus hervor, dass sie in der überwiegenden Mehrzahl aller grossen Geschwülste ohne Temperaturerhöung vorkommen. Für die Einflusslosigkeit der regressiven Vorgänge auf die Temperatur sind 3 Fälle unserer Beobachtung beweisend, bei welchen die Körperwärme nicht die geringste Abweichung von der Norm zeigte, obwohl die sehr grossen Tumoren in ganzer Ausdehnung so weit nekrotisirt waren, dass an keiner Stelle eine Bestimmung ihrer histologischen Beschaffenheit möglich war.

B. Hämaturie.

Die überwiegende Majorität aller malignen Tumoren ist von Hämaturieen begleitet, wie aus folgenden Angaben hervorgeht. Unter 66 Fällen unserer Beobachtung, über welche wir diesbezügliche Notizen besitzen, ist nur 5 mal keine Blutung beobachtet worden; 1 mal bleibt es unsicher, ob es sich um menstruelle oder renale Blutung gehandelt habe, 1 mal konnte nicht sicher ausgesagt werden, ob die Blutung der Geschwulst oder der andersseitigen calculösen Niere entstammte. Wir haben also bei Nichtberücksichtigung dieser beiden, nicht ganz sicheren Fälle in 92,1 % aller malignen Nierentumoren Hämaturieen beobachtet und was noch wichtiger ist, dass diese in ca. 70 % das erste von dem Patienten oder dem Arzte bemerkte Symptom der Krankheit darstellten. Es muss demnach gradezu als ein Glück für die Kranken betrachtet werden, wenn diese Blutungen in einem so frühen Stadium der Krankheit auftreten, dass eine Diagnose rechtzeitig genug gestellt werden kann, um den Tumor noch mit Aussicht auf Dauererfolg entfernen zu können.

a) Zeitlicher Eintritt der ersten Blutung. Leider giebt es für den zeitlichen Eintritt der ersten Blutung keine Regel. Es giebt Fälle, in denen sie schon in

einem ganz frühen Stadium erfolgt; so haben wir Hämaturieen bei 3 Tumoren von höchstens Kirschengrösse beobachtet. Ebenso liegen bei einer erheblichen Anzahl grösserer Tumoren die ersten Blutungen so viele Jahre zurück, dass man annehmen darf, die Krankheit habe sich damals noch im Beginn ihrer Entwickelung befunden. Auf der anderen Seite wiederum hatten wir es auch mit sehr umfangreichen Geschwülsten bis zu Mannskopfgrösse zu thun, bei welchen die ersten Blutungen erst wenige Tage oder Monate zuvor erfolgt waren. Ueberblickt man die grosse Zahl der Kranken, bei welchen die erste Hämaturie viele Jahre der Geschwulstbilduug voranging, so kann man nur bedauern, dass die Bedeutung dieser Erscheinung nicht genügend gewürdigt wurde, um eine frühzeitige Erkenntniss ihrer Quelle und eine rechtzeitige operative Behandlung herbeizuführen. So haben wir unter unseren operirten Patienten solche, bei welchen der Zeitpunkt der ersten Blutung $11^1/_2$, 10, 8, 6 Jahre zurücklag. Da die Hämaturie häufig das einzige wahrnehmbare Symptom ist, so hängt von ihrer richtigen Deutung das Leben des Patienten ab. Es ist deshalb von grosser Wichtigkeit, alle Eigenthümlichkeiten der Tumorblutung genau zu kennen.

b) Erkenntniss der Quelle der Blutung: Ausnahmen von dem gewöhnlichen Verhalten. In erster Linie wird man sich bei Hämaturien zu fragen haben, aus welchem Theile des Harnapparates eine Blutung stammt. Die hierfür massgebenden Criterien sind allgemein bekannt. Bei Harnröhrenblutungen geht das Blut der Urinentleerung voraus, bei Blasenblutung folgt es entweder dem hellen Urin, oder ein von vorn herein blutiger bekommt gegen Ende der Miction eine zunehmend dunklere Färbung; bei Nierenblutungen kommt im Allgemeinen ein Unterschied der Färbung während der Dauer der Miction nicht zur Beobachtung, vielmehr wird abgesehen von Gerinnseln Blut und Urin gleichmässig gemischt entleert.

Dennoch giebt es einige auffällige Ausnahmen von der Regel, deren Kenntnissnahme wichtig genug ist, um sie hier mitzutheilen. So hat mir eine wegen Nierentumor operirte, besonders intelligente, in ihren Beobachtungen ganz zuverlässige Dame (**231**.16) über ihre erste Hämaturie ausgesagt, dass bei einer einmaligen Entleerung in dem sonst ganz klaren unveränderten Urin sich ca. ein Esslöffel reinen Blutes fand; bei der zweiten Blutung, welche sich auch nur auf eine einmalige Miction beschränkte, bemerkte sie, dass mit der Entleerung normal hellen Urins ein grösserer hellrother weicher Blutklumpen fortging. Diese eigenthümliche Erscheinung ist wohl nur so zu erklären, dass entweder das Blut sofort gerann, als es in die Blase gelangte, ehe es noch Zeit fand sich mit dem schon in dieser befindlichem Urin zu vermischen, oder dass es schon geronnen aus dem Ureter austrat. Jedenfalls müsste das Harnbedürfniss sofort durch die Blutung oder diese durch die Miction hervorgerufen worden sein, so dass das Coagulum nicht lange genug in der Blase bleiben konnte, um den dort befindlichen Urin durch Auslaugung roth zu färben. Ist diese Form der Initial-Blutung auch ungewöhnlich, so ist sie doch erklärbar. Dagegen schwer verständlich erscheinen die folgenden Angaben des Patienten **256**.41. Seine erste Hämaturie ereignete sich in der Nacht, so dass er erst am nächsten Morgen den blutigen Urin im Nachtgeschirr fand. Nach eintägiger Pause wiederholte sich diese Blutung. Als er nun die nächste Miction absichtlich im Spiegel beobachtete, sah er, dass zunächst der Urin klar und ungefärbt aus der Harnröhre kam und erst am Schlusse der Miction blutig wurde. Patient, der einige oberflächliche medicinische Kenntnisse besass, hatte den Vorgang genau beobachtet, um seinem Arzte Anhaltspunkte für die Erkenntniss der

Quelle der Blutung zu geben. Nach dieser Angabe lag es nahe, anzunehmen, dass die Blutung aus der Blase stamme, doch fand sich diese bei der cystoskopischen Untersuchung absolut gesund, während ein grosser maligner Nierentumor entdeckt wurde. Falls die Beobachtung richtig ist, müsste man als Erklärung zu der Hypothese greifen, dass sich der blutgefüllte Harnleiter erst am Schlusse der Miction entleert, oder die Niere erst am Schlusse der Harnentleerung, vielleicht unter dem Einflusse dieses Acts zu bluten begonnen habe.

c) Cystoskopische Feststellung der Blutungsquelle. Die massgebendsten Aufschlüsse über die Unterscheidung von Blasen- und Nierenblutungen giebt die cystoskopische Untersuchung. Findet man die Blase gesund, so muss bei dem leicht zu erbringenden Ausschluss einer Harnröhrenblutung die Quelle der Hämaturie in der Niere oder im Harnleiter sitzen. Oft genug hat man bei Untersuchung während der Blutung Gelegenheit den Blutaustritt aus der Ureterpapille zu beobachten. Man sollte deshalb wo irgend möglich, eine Blutungsperiode nicht verstreichen lassen, ohne aus ihr einen Nutzen für die cystoskopische Untersuchung zu ziehen. Aber auch dieses exacte Verfahren kann ohne Berücksichtigung aller übrigen Momente für sich allein angewendet zu Irrthümern führen. Besteht z. B. neben dem Nierentumor gleichzeitig ein Blasentumor entweder metastischer Natur, wie in 3 unserer Fälle (**258**.43, **259**.44, **218**.3), oder auch ohne ursächliche Beziehung zu dem Nierentumor, wie im Falle **233**.18, dann könnte der cystoskopische Befund, zu einer Zeit erhoben, in welcher der Nierentumor nicht blutet, leicht zu einem Uebersehen des Hauptleidens führen, wenn man sich damit begnügte den Blasentumor als alleinige Quelle der Hämaturie zu betrachten. Dieselbe Erwägung gilt für den Fall **234**.19, bei welchem sich ausser einem Nierentumor ein grosser Blasenstein fand. Es geht daraus hervor, dass wir uns auch bei positivem Befunde an der Blase oder an der Niere niemals auf die Untersuchung nur eines Theils des Harnapparates beschränken dürfen. Selbst dann, wenn man aus indirecten Zeichen Grund zu der sicheren Annahme einer der Palpation nicht zugänglichen Nierengeschwulst hat, beweist der cystoskopisch festgestellte Austritt von Blut aus einem Ureter noch nicht ohne weiteres, dass der Tumor auf der Seite der Blutung zu suchen sei. So habe ich einen Fall beobachtet, bei welchem auf Grund von Nierenblutungen, metastatischen Geschwülsten im Oberschenkel und Kachexie ein maligner Nierentumor diagnosticirt werden konnte, während die Autopsie bewies, dass die Blutung nicht der carcinösen linken Niere, sondern der mit Steinen gefüllten rechten entstammt war.

d) Subjective Zeichen für den renalen Ursprung der Blutung. Da man in den meisten Fällen keine Gelegenheit hat, die Blutung selbst zu beobachten und ihre Quelle cystoskopisch festzustellen, so würde es häufig schwer sein, sich über die wichtigste diagnostische Frage, nämlich die nach der örtlichen Herkunft der Hämaturie, ein Urtheil zu bilden, wenn die Blutungen nicht häufig mit Empfindungen in der kranken Niere verbunden wären, die durch temporäre Verlegung des Ureters oder Spannung des Nierenbeckens durch Ueberfüllung mit schnell ergossenem Blute hervorgerufen werden. Diese Empfindungen sind entweder kolikartig oder sie bestehen in einem Gefühle von unangenehmem Druck in der Nierengegend. Sie werden durchaus nicht bei allen Blutungen desselben Patienten, noch überhaupt von allen Kranken empfunden. Nach unseren Erfahrungen hatten unter 57 Patienten, über welche in dieser Hinsicht Notizen vorliegen, 26 hin und wieder Koliken oder Druckgefühl auf der

kranken Seite während der Hämaturie gehabt. Bei 28 verliefen die Blutungen vollkommen ohne Empfindungen, bei 3 waren diese während der Blutung nicht in einer bestimmten Seite localisirt, sondern wurden als quer über den Rücken, die Bauchgegend oder die Magengrube ziehend geschildert. Demnach war der renale Ursprung der Blutung in 50,7 % der Fälle aus den subjectiven Wahrnehmungen der Kranken zu erkennen, die Seite der Erkrankung in 45,6 %.

e) Charakteristische Besonderheiten im Auftreten der Tumorblutungen. Viele Tumorblutungen haben gegenüber den Nierenblutungen aus anderer Ursache einige besondere Charaktere, welche bisweilen eigenartig genug sind, um selbst ohne örtlichen Befund den gegründeten Verdacht auf eine Nierengeschwulst zu erwecken. In erster Linie ist es ihr regelloses scheinbar launenhaftes Auftreten ohne bekannten äusseren Anlass, das oft den Kranken überrascht, während er sich für völlig gesund hält. Sie treten gewöhnlich unabhängig von Ruhe oder Bewegung, oft in der Nacht auf, verschwinden häufig ebenso plötzlich und unverständlich wie sie gekommen sind, meistens unbeeinflusst durch Ruhelage. Sie können mit Heftigkeit bei einer einzigen Miction erscheinen, ohne bei der nächsten makroskopische Spuren zu hinterlassen. Sie können ein einziges Mal auftreten, um niemals oder erst nach Jahren wiederzukehren. Umgekehrt können sie viele Monate hindurch andauern, nur hin und wieder von einer einzigen scheinbar normalen Entleerung unterbrochen, oder man findet unter allen sonst normal aussehenden Urinen täglich ein oder mehrere Mal einen blutigen. Bisweilen steigert sich die Häufigkeit und die Heftigkeit der Blutungen mit der Dauer des Leidens, bisweilen ereignen sie sich nur im Beginn, um später gänzlich zu verschwinden. Grosse Blutcoagula, bisweilen in Gestalt ganzer Ureterausgüsse, können die Harnröhre verlegen, während in anderen Fällen nur flüssiges Blut entleert wird, manchesmal nur kleine ganz oder halb entfärbte Fibringerinnsel in sonst klarem Urin gefunden werden. Trotzdem es richtig ist, dass die Blutungen meistens ohne jede bekannte Ursache auftreten, liessen sich doch in einer kleinen Zahl unserer Fälle bestimmte auslösende Momente erkennen. Am häufigsten waren es ungewöhnlich starke Körperbewegungen und Erschütterungen. So folgten bei einem Kranken die Blutungen mit einer gewissen Regelmässigkeit Wagenfahrten auf schlechten Landwegen. Einmal trat die erste und einzige Blutung bei einem Patienten nach siebenstündigem Marsch ein; bei drei anderen nach starker ungewohnter Körperbewegung auf Reisen. Einmal schloss sich die Blutung sofort an einen Fall auf das Gesäss an; einmal an das Heben einer 2 Ctr. schweren Last. In zwei Fällen wurde der Genuss von Bier beschuldigt, welches nach Angabe eines Patienten mit Regelmässigkeit zur Blutung führte; seit er es gänzlich mied, kehrte sie nie wieder. Ein Patient bekam zu zwei verschiedenen Malen eine Hämaturie nach einem heftigen Schreck; bei einem letzten folgte sie der Palpation des Tumors. Wenn somit in vereinzelten Fällen äussere Ursachen für das Auftreten der Blutung verantwortlich gemacht werden können, so fehlt doch in allen ein erkennbares äusseres Moment, welches sie plötzlich zum Stehen bringt. Insbesondere unverständlich erscheint es, wenn nicht selten eine heftige Blutung plötzlich wie abgeschnitten endigt, so dass die nächste Miction ganz klaren hellen Urin liefert, ohne jeden Uebergang der Färbung, welche auf eine allmähliche Verminderung deuten liesse. Man kann diese Erscheinung durchaus nicht immer durch plötzliche Verstopfung des Ureters mit einem Blutgerinnsel erklären, da doch dieses hypothetische Coagulum entweder mit der nächsten blutigen Miction

entleert werden, oder die Verlegung des Ureters zur Kolik führen müsste. Beides trifft aber in den meisten Fällen nicht zu. Körperruhe resp. Bettlage sind gewöhnlich ohne sicheren Einfluss auf das Verschwinden der Blutung.

f) Beschaffenheit des blutigen Urins und der Blutgerinnsel. In vielen Fällen macht der Urin den Eindruck reinen Blutes; dabei werden nicht selten frische Gerinnsel entleert, welche bei Männern häufig, seltener bei Frauen die Harnröhre verstopfen und die Einführung eines Catheters erfordern. Ein anderes Mal ist die Färbung weniger intensiv roth, entspricht vielmehr der Mischung von Blut mit Urin in allen möglichen Verhältnissen. Immerhin zeigt die Hämaturie bei Tumoren in der überwiegenden Mehrzahl der Fälle, auch bei schwächeren Blutbeimischungen einen wirklich rothen Farbenton, viel seltener einen dem Methämoglobin entsprechenden bräunlichen, dem wir häufig bei hämorrhagischer Nephritis oder bei Nierensteinen begegnen. Doch kommen, wenn auch in selteneren Fällen, diese bräunlichen Farbentöne vor; nämlich dann, wenn nur kleinste Quantitäten Blut langsam und continuirlich aus der Niere in die Blase sintern. Bei sehr geringem Blutgehalt am Ende einer stärkeren Blutungsperiode kann der Urin fleischwasserähnlich werden, oder nur einen grünlichen Schimmer zeigen; doch ist eine ganz allmähliche Abnahme des Blutgehaltes bei Tumorblutungen seltener als der plötzliche Uebergang tief blutigen zu scheinbar blutfreiem Urin. Ausser wirklicher Hämaturie findet man bei Nierentumoren bisweilen in sonst hellem, für das blosse Auge blutfreiem Urin einzelne zum Theil bereits ausgelaugte Gerinnsel. Manchmal trifft man neben flüssigem Blut Coagula, welche Ausgüsse des Ureters darstellen und dann mit Sicherheit auf die Niere als Quelle der Blutung hinweisen: als solche dürfen aber nur dünne Gerinnsel von mehr als 10 cm Länge mit Sicherheit angesprochen werden, während dickere bis zu 8 cm Länge einer Gerinnung des Blutes in der Harnröhre ihre Entstehung verdanken können. Werden aber wurmförmige Coagula mit klarem Harn entleert, dann kann man unabhängig von ihrer Länge auf ihre Bildung im Ureter schliessen. Bisweilen kann man sich bei langsamem Umgiessen des blutigen Urins auf einen weissen Teller davon überzeugen, dass die am Boden liegenden scheinbar homogenen Blutklumpen aus mehr minder langen cylindrischen Fragmenten von Ureterabgüssen bestehen. Während aber diese Gebilde nur beweisen, dass die Blutung aus der Niere stammt, ohne über die zu Grunde liegende Ursache etwas auszusagen, begegnet man zuweilen gewissen Formen von Gerinnungsproducten in schwachblutigem oder fast klarem Urin, welche ich als pathognomonisch für Nierentumoren ansprechen möchte. Es handelt sich um röthliche oder schwach gelbliche oder weisse, bisweilen etwas durchscheinende ganz weiche Gerinnsel von der Grösse oder Form von Maden oder kurzen dicken Tripperfäden; manchmal sind sie länger, bis zu 2 cm, bei einer Breite von 2—$2^1/_2$ mm; dann sind sie stellenweise leicht eingeschnürt, dazwischen etwas ausgebaucht. Mikroskopisch bestehen sie aus einer faserigen und körnigen fibrinösen Grundlage, in welche zellige Elemente in wechselndem Mengenverhältniss eingelagert sind, nämlich rothe Blutkörper, Schatten, Leukocyten, die nicht selten durch Imbibition mit Blutfarbstoff goldgelb gefärbt sind, sehr grosse Fettkörnchenkugeln, bisweilen von goldgelber Farbe, und grosse gequollene Epithelen. Derartige Befunde habe ich in Fällen erheben können, wo ein in das Nierenbecken durchgebrochener Tumor sich bis in den Anfangstheil des Ureters mit einem feinen conischen Zapfen erstreckt hatte. Von diesem tropft wie von einem schmelzenden Eiszapfen die blutige, bisweilen verfettete Geschwulstzellen einschliessende Flüssigkeit ab, welche

alsbald wieder im Ureter zu kurzen madenförmigen Fäden coagulirt. Die bisweilen zu beobachtende Einschnürung entsteht durch die leichte Verengung, welche der Ureter normalerweise unterhalb seines Ursprungs aufzuweisen hat.

g) Mikroskopische Hämaturie und Beschaffenheit des makroskopisch blutfreien Urins: Ausser den mit blossem Auge sichtbaren Blutungen sind mikroskopische Blutbeimischungen im makroskopisch scheinbar klaren Urin die Regel. Unter unseren 68 Tumoren fehlt 15 mal eine Notiz über die mikroskopische Urinbeschaffenheit, 7 mal kamen nur blutige Urine zur Beobachtung; in den restirenden 46 Fällen, bei welchen anscheinend blutfreie Urine untersucht werden konnten, fanden sich, wenn nicht in jeder, so doch bei Untersuchung mehrerer Urinproben 37 mal, also in 80 % rothe Blutkörper, theils frisch, theils zu Schatten ausgelaugt. Diese Ziffer ist aber noch zu niedrig, weil bei den früheren Fällen die Centrifugenuntersuchung fehlte. Aber auch abgesehen von der Blutbeimischung sind die scheinbar hellen und klaren Urine selten frei von anderen pathologischen Producten. Unter allen unseren Fällen waren nur 2, in welchen im Harn gar nichts Abnormes entdeckt wurde, meistens fanden sich eine geringe Menge weisser Blutkörper, oder einzelne grosse verfettete Zellen, bisweilen in Gestalt grosser Fettkörnchenkugeln, selten Cylinder, Eiweiss in wechselnder Menge, meistens nur in Spuren. Die Fettkörnchenkugeln sind wohl bisweilen Geschwulstzellen, doch gelingt es kaum, sie als solche zu erkennen, wenn sie nicht durch Einschluss in die oben erwähnten maden- und fadenförmigen Gerinnsel ihre Herkunft verrathen. Die abgestossenen Epithelien der Harnwege nehmen oft abenteuerliche Formen an, die an Polymorphie den Geschwulstzellen nicht nachstehen. Von Cylindern sind hyaline und körnige in 7 Fällen von uns beobachtet worden. Blutkörpercylinder haben wir nur 2 mal gefunden, welche indessen nicht der Geschwulstniere entstammten, sondern auf eine Erkrankung der anderen Niere zu beziehen waren; denn in einem Falle persistirten sie nach der Geschwulst-Exstirpation, in dem andern bestand auf der anderen Seite eine Steinniere mit Blutungen, welche der Herkunftsort dieser Gebilde war. Ihr Vorkommen muss daher den Verdacht auf eine Erkrankung der 2. Niere erwecken. Die bei Nierentumoren gefundenen Cylinder, ebenso wie ein Theil der Leukocyten, besonders die zu Papillenpfröpfen gruppirten, entstammen den von der Geschwulstbildung verschonten Resten des Nierenparenchyms, welches häufig entzündliche Veränderungen zeigt. Diese verdanken theils den durch die Tumorbildung veränderten Circulationsverhältnissen ihre Entstehung, theils der Verdrängung und Compression des Nierengewebes durch die Geschwulst, theils der Harnstauung durch Verengung des Nierenbeckens und der Kelche, oder deren Ausfüllung mit polypösen Geschwulstfortsätzen. Vielleicht erzeugen auch manche Geschwulstformen toxische Entzündungen in der Niere. Von diesen aseptischen Nierenveränderungen sind die seltenen Fälle zu scheiden, in welchen durch Infection aufsteigende pyelonephritische eitrige Processe sich in dem erhaltenen Nierengewebe entwickeln. Solche Infectionen können zu Stande kommen durch unreine Cystokopien oder Blasencatheterismen, besonders bei Harnverhaltungen in Folge von Blutgerinnseln. Sie können aber auch durch direkten Import in die Niere mittelst eines infectiösen Uretercatheterismus herbeigeführt werden, wie wir in dem Falle (**236.21**) beobachteten. Hier war der Ureter 11 Tage vor der Aufnahme des Patienten von dem früher behandelnden Urologen zu diagnostischen Zwecken catheterisirt worden. An dem exstipirten Organe fand sich das noch erhaltene Parenchym der Niere durchsetzt von vielen miliaren mikrobenhaltigen Abscessen

so frischer Entstehung, dass die Epithelien der die Heerde durchziehenden Harncanäle noch die volle Färbbarkeit ihre Kerne bewahrt hatten.

Für den Eiweissgehalt lassen sich 3 Quellen finden. Bei sehr geringer Menge ist er abhängig von dem Gehalte an Blut und Eiterkörpern. Andere Male übersteigt er diesen und ist ein Produkt entzündlicher Veränderungen des noch erhaltenen Nierenparenchyms, welche bisweilen in dem Vorkommen von Cylindern einen deutlicheren Ausdruck finden. In einigen Fällen von besonders starker Albuminurie bis zu 3,5 %, in welchen weder nephritische noch andere morphotische Elemente gefunden werden, ist der Eiweissgehalt ein Transsudationsprodukt des in das Nierenbecken hineingewachsenen Tumors. Es verdient aber besonders hervorgehoben zu werden, dass Eiweissausscheidung durchaus nicht nothwendig bei Nierentumoren vorzukommen braucht, vielmehr häufig fehlt.

Dieses wechselnde Verhalten des Harns ausserhalb der Blutungsperioden macht es unmöglich, aus dem Harnbefunde allein diagnostische Kriterien für die Art des Nierenleidens zu gewinnen. Denn gleichartige mikroskopische und chemische Beschaffenheit können wir bei mannigfachen Nierenkrankheiten finden, wie Stein, Tuberkulose, chronisch-hämorrhagischer Nephritis. Besonderen Verdacht auf einen zu Grunde liegenden Tumor erwecken Nieren-Blutungen, welche plötzlich ohne erkennbare Ursache in aller Stärke auftreten und bei der nächsten Miktion schon wieder verschwunden sind, oder bei längerer Dauer, unvermittelt wie abgeschnitten aufhören, und so profus sind, dass sie zur Coagulation im Ureter oder der Blase führen. Wenn die in gesonderten Gläsern aufgefangenen einzelnen Harnentleerungen der Reihe nach, entsprechend ihrer Zeitfolge geordnet sind, und man neben einander regellos abwechselnd ganz dunkelrothe und ganz normal erscheinende, dazwischen helle mit blutigen wurmförmigen Gerinnseln findet, dann kann man mit grösster Wahrscheinlichkeit einen Nierentumor annehmen. Immerhin sind auch diese Charaktere der Blutung nicht absolut pathognomonisch für Tumoren, da sie, wenn auch selten, bei gewissen Formen von chronischer Nephritis beobachtet werden, welche in dem Kapitel der essentiellen Nierenblutungen und der Néphralgie hématurique ihre Erörterung gefunden haben. Dass aber die Tumorblutungen nicht immer dieses charakteristische Verhalten zeigen, haben wir bereits dargethan.

Für ein wirklich specifisches Symptom halte ich nur die früher beschriebenen madenförmigen Gerinnsel, welche rothe Blutkörper, Schatten, grosse Körnchenkugeln, atypische Epithelien und Detritus aus zerfallenen Blutkörpern in weicher fibrinöser Grundsubstanz einschliessen. Den im Harn nicht selten anzutreffenden grossen Fettkörnchenkugeln und grossen unregelmässig gestalteten Epithelzellen kann ich keine Beweiskraft zuerkennen. Sie werden wegen ihrer Grösse und Polymorphie meistens für Geschwulstzellen gehalten, und das trifft gewiss für eine Anzahl von Fällen zu. Aber sicher ist es auch, dass man ihnen meistens nicht ansehen kann, ob sie der Geschwulst, oder desquamativen Processen der Harnwege entstammen, deren Epithelien schon unter normalen Verhältnissen vielgestaltig, unter dem Einflusse irritativer Processe bizarre Grössen- und Formenverhältnisse annehmen können. Der Beweis für diese Auffassung wird geliefert durch das Antreffen dieser Elemente in Fällen, deren Geschwulst ausser jeder Communication mit den Harnwegen steht, ferner durch ihr aussergewöhnlich reichliches Vorkommen in einem Falle von Nebennierengeschwulst bei völliger Inaktheit der Niere (s. Fall **260.45**), endlich durch die Beobachtung derselben Zell-

formen bei Nierenerkrankungen ohne jede Geschwulstbildung. So habe ich dieselben Befunde in einem Falle von circumscripter Nephritis mit Blutungen erheben können, der durch einfache Incision zur vollständigen und dauernden Heilung gekommen ist. (Siehe Fall **211.11**). Beweisend könnte nur das Auffinden von abgestossenen Geschwulststückchen sein, welche mikroskopisch noch eine charakteristische Structur erkennen lassen.

C. Palpatorischer Nachweis des Tumors.

So wichtig auch die von der Hämaturie gegebenen Aufschlüsse sind, so reicht ihre Bedeutung doch nicht weiter, als zur Berechtigung eines starken Verdachtes auf das Vorhandensein einer malignen Neubildung der Niere. Der wirklich sichere Beweis dafür wird uns nur durch die Tastbarkeit des Tumors selbst geliefert. Wir haben bei der Besprechung des anatomischen Verhaltens der Nierentumoren bereits auseinandergesetzt, dass, abgesehen von denjenigen Fällen, in welchen die Palpation überhaupt nichts Abnormes ergiebt, 3 verschiedene Befunde erhoben werden können, deren pathognomonische Bedeutung in der Reihenfolge ihrer Aufzählung abnimmt. Entweder gelingt es, den Tumor selbst zu fühlen als Prominenz über dem normalen Nierenniveau oder man findet eine gleichmässige glatte Vergrösserung der Niere, oder man vermag den durch eine unfühlbare Geschwulst der oberen Nierenhälfte herabgedrängten an sich normalen unteren Abschnitt der Niere in grösserer Ausdehnung zu tasten als normal. Die Fühlbarkeit von Prominenzen ist bei Nieren, welche weder abnorm mobil noch herabgesunken sind, von dem Sitze und der Grösse des Tumors abhängig. Der Palpation zugängig sind nur solche, welche im unteren, bisweilen auch im mittleren Drittel des Längsdurchmessers ihren Sitz haben. Die im oberen Drittel gelegenen entziehen sich bei nicht herabgesunkenen Nieren der Tastung. Prominenzen an der Vorderfläche der Niere und dem convexen Rande sind leichter zu fühlen als solche, welche sich über die hintere Fläche erheben, weil die vordere Bauchwand nachgiebiger ist als das dicke Muskellager und die straffen Fascien der Lumbalgegend. Hat sich der Tumor in den Abdominalraum hinein entwickelt, oder ist die Niere mit der Geschwulst in den Bauchraum hinabgesunken, so bietet die Entdeckung keine Schwierigkeiten; dann kann es sich nur um die Unterscheidung der leicht wahrnehmbaren Geschwulst von anderen Unterleibstumoren handeln. Ungleich schwieriger ist die palpatorische Erkennung von kleinen Nierentumoren, welche noch keine erhebliche Zunahme des Nierenlängsmessers zuwege gebracht haben, sodass sie in der Respirationspause ganz oder zum grössten Theile hinter den Rippen verborgen liegen. Hier kommt es allein auf die Methodik der Palpation an; und da gerade von der Entdeckung der Nierengeschwülste im frühen Stadium das Geschick der Kranken abhängt, muss dieser Untersuchungsmethode die grösste Sorgfalt gewidmet werden.

Technik der Nierenpalpation. Die im unteren Pol der Niere nach der Vorderfläche zu entwickelten Geschwulstknoten lassen sich auch bei sehr kleinem Volumen abtasten, wenn man versteht, sich das inspiratorische Hinabtreten der Niere dienstbar zumachen. Hier kommt man entweder mit der bimanuellen Palpation in der Rückenlage zum Ziel, oder bisweilen erfolgreicher in der von mir empfohlenen Lagerung auf der gesunden Seite. Dagegen ist diese Position nicht selten die einzige, in welcher es möglich ist, an einer höheren Stelle der Vorderfläche prominirende Knoten dem Gefühl zugängig zu machen. Denn bei dieser Lage senkt sich häufig der

untere Pol etwas nach abwärts und das Hinübersinken der Därme auf die gesunde Seite führt zu einer Erschlaffung der Bauchwandungen, welche ein tieferes Hinaufschieben der Fingerspitzen zwischen Rippen und vorderer Nierenfläche gestattet. Unter meinen Fällen befinden sich verschiedene, in welchen es ausschliesslich die Seitenlage ermöglichte, kleine Geschwulstknoten von der Grösse einer halbirten Kirsche bis zu der einer halbirten Reine-Claude zu fühlen, deren unterste Grenzen 2,2—3,7 cm oberhalb des unteren Nierenpols gelegen waren. In einem dieser Fälle. **251**.36, Abbildung Taf. XII, Fig. 2, der die linke Niere eines sehr kräftigen Mannes mit straffen muskulösen Bauchdecken betraf, war das Organ gänzlich hinter den Rippen verborgen und nicht abnorm beweglich, sodass in der Rückenlage gar nichts von ihm wahrgenommen werden konnte, während es in der Seitenlage gelang, den Geschwulstknoten so genau abzutasten, dass vor der Operation eine Zeichnung angefertigt werden konnte, welche vollkommen mit dem Befund an der exstirpirten Niere übereinstimmte. Die Maasse der Niere waren 10,6 cm im Längsmesser, 4,5 cm im Quermesser, 4,7 cm im grössten Dickendurchmesser. An der Vorderfläche prominirte eine halbkugelige Geschwulst von der Grösse einer halb durchgeschnittenen Reine-Claude, deren unterer Umfang 3,7 cm oberhalb des tiefsten Punktes der Niere lag, deren oberer einer Linie entsprach, welche von der Mitte des Hilus quer über die Vorderfläche zum convexen Rande verlief. Das Gleiche illustrirt der in meinen Erfahrungen über Nierenchirurgie abgebildete Fall **216**.1, bei dem es gelang, an der Vorderfläche einer nicht hinabgesunkenen fast unvergrösserten Niere einen Geschwulstknoten von der Grösse einer durchschnittenen Kirsche zu fühlen. Die günstigste Lagerung für die meisten Fälle liegt im Allgemeinen in halber Seitenlage, nämlich ungefähr in der Mitte zwischen Rücken- und voller Seitenlage, sodass die Frontalebene des Körpers einen Winkel von ca. 45—50° mit der Tischebene bildet. Der Patient darf weder die Wirbelsäule lordotisch verbiegen, noch in der Taille einknicken, wobei sich die Rippen dem Darmbein nähern und eine Faltung den Bauchdecken erzeugt wird. Eine solche fehlerhafte Position wird dadurch corrigirt, dass nach Einnahme der Seitenlage das Becken um ein Weniges gegen die Tischebene zurückgedreht wird, während man den Thorax festhält. Die richtige Lagerung erkennt man daran, dass unter dem Rippenbogen eine leichte Einsenkung entsteht, in deren Bereiche die Bauchdecken erschlafft sind. Für die bimanuelle Palpation von Prominenzen an der Hinterfläche der Niere eignen sich die Rückenlage und die halbe Seitenlage besser, als die vollkommene Seitendrehung des Körpers um 90°, weil sich bei letztgenannter die Niere zu weit von der hinteren Bauchwand entfernt. Legt man in halber Seiten- oder Rückenlage die flachen Fingerkuppen unmittelbar unter der letzten Rippe etwas vor dem lateralen Rande des grossen Rückenstreckers an, die ganze Vola mit den in allen Gelenken gestreckten Fingern der anderen Hand auf die vorderen Bauchdecken, so dass sich die Kuppen des 2. und 3. Fingers unterhalb der 10. Rippe befinden, dann kann man unter sanftem Gegendruck von oben bei tiefer Inspiration selbst sehr kleine dem unteren Pol benachbarte Geschwulstknoten der Hinterfläche und des Convexrandes unter der 12. Rippe hervorgleiten fühlen. Für die Wahrnehmung einer glatten gleichmässigen Dickenzunahme der Niere eignet sich am besten die zweihändige Tastung in der Rückenlage.

Es giebt eine Configuration von Nierentumoren, welche nicht selten zu Verwechselungen mit Nierensenkungen resp. Ren mobilis Veranlassung giebt. Ein solcher Missgriff kann sich leicht ereignen, wenn sich ein glatter Tumor ungefähr von der

Grösse einer normalen Niere im unteren Pol entwickelt hat. Ist dann sein oberer Umfang hinter dem Rippenbogen verborgen, sodass seine Verbindung mit dem normalen Abschnitt der Niere nicht gefühlt werden kann, so wird das Gebilde um so eher für eine gesenkte Niere gehalten, als häufig ein nicht geringes Maass pendelnder Beweglichkeit und Verschieblichkeit in der Frontalebene besteht. In solchen Fällen gestattet die Untersuchung in Seitenlage bisweilen den Uebergang der oberen Tumorgrenze in das normale Nierenparenchym der Palpation zugängig zu machen und dadurch die richtige Diagnose zu stellen. Andere Male wird man dadurch auf die richtige Fährte gelenkt, dass der eine Wanderniere vortäuschende Körper das Gefühl des Ballottement bei Erschütterung der Lumbalgegend giebt, trotzdem er dieser nicht aufruht, vielmehr mit seinem hinteren Umfange, gerade wie eine dislocirte Niere vor der Axillarlinie liegt. Dann beweist der Ballottiren, dass er nicht dort endet, wo man seine hintere Grenze fühlt, sondern sich untastbar nach hinten oben in die Lumbalgegend fortsetzt, dass er demnach, wenn er von der Niere entspringt, ihrem unteren Pole angehören muss (s. Fall **242.**27). Bis zu einer gewissen Grenze ist es möglich, höher oben hinter den Rippen versteckte Abschnitte der Niere herabzuholen, wenn man das mit der tiefen Inspiration hinabrückende Organ durch geeignete Manipulationen verhindert, mit der Exspiration wieder in die Höhe zu steigen, sodass man mit Musse in jeder Respirationspause die Oberfläche abtasten kann. Diese Manipulationen bestehen darin, dass man die Spitze des Mittel- und Zeigefingers der der vorderen Bauchwand aufliegenden Hand in dem Momente der exspiratorischen Erschlaffung der Bauchdecken sanft zwischen Rippenrand und Nierenoberfläche hinaufgleiten lässt, während die hinten befindliche Hand gleichzeitig einen vorwärts gerichteten Druck auf die Lumbalgegend unmittelbar unter dem Rande der letzten Rippe oder noch in deren Bereiche ausübt. Durch diese combinirte Bewegung wird der Zugang zur Nierennische soweit verengt, dass die inspiratorisch hinabgestiegene Niere mit der Exspiration nicht wieder an ihren normalen Platz zurückkehren kann. Das Verfahren darf nicht schnell oder stossweise ausgeführt werden, da unter dem Einflusse eines unangenehmen Druckes der Patient nicht tief genug inspirirt, sondern die Fingerkuppen müssen langsam und allmählich, fast unmerklich in der Uebergangsphase jeder folgenden Inspiration zur Exspiration während des Momentes der Erschlaffung der Bauchdecken etwas weiter in die Tiefe vordringen. Da die Fühlbarkeit kleiner Tumoren im Wesentlichen von der willkürlich dirigirten Tiefe der Athmung abhängt, so bringt die Untersuchung in der Narkose, welche diese vollkommen aufhebt, im Allgemeinen keinen Vortheil, sondern eher einen Nachtheil.

Palpationsresultate. Unter unsern 68 Fällen war 62 mal der Tumor selbst zu palpiren. 3 mal war von der kranken Niere gar nichts zu fühlen und zwar 1. eine rechtsseitige nicht verlängerte Niere, in deren oberen Pol sich ein apfelgrosser Geschwulstknoten entwickelt hatte, 2. eine rechtsseitige, 12 cm lange Niere mit einer oberhalb der Mitte ihrer Vorderfläche prominirenden Geschwulst, 3. eine linksseitige Niere mit diffus infiltrirendem Krebs ohne Volumenzunahme des Organs. In 3 anderen Fällen gelang es zwar nicht, die hochgelegene Geschwulst selbst zu fühlen, aber es konnte der untere geschwulstfreie Abschnitt der Niere in grösserer Ausdehnung abgetastet werden als normal. In diesen Fällen handelte es sich einmal um eine pflaumengrosse Geschwulst im oberen Pol der linken 12 cm langen Niere (Fall **246.**31), einmal um Geschwulstknoten an der hinteren Seite des oberen Pols einer 11 cm langen

Niere (Fall **236.**21), einmal um eine 9 cm lange Geschwulst, welche im mittleren Abschnitt der wenig verlängerten Niere entspringend, beide Pole frei gelassen hatte (Fall **244.**29). Demnach hätte unter diesen 6 Fällen die Palpation für sich allein 3 mal garnichts gelehrt, 3 mal nur eine Verlängerung der Niere dargethan, ohne deren Ursache aufzuklären. Wir erkennen daraus, dass sich ziemlich beträchtliche Geschwülste gänzlich der Gefühlswahrnehmung entziehen können, wenn sie ihren Sitz in den höheren Abschnitten der Niere haben und diese weder verlängert noch beweglich ist. Aber auch ganz nahe an den unteren Pol hinabreichende Geschwülste können ausnahmsweise unfühlbar sein, wenn, wie in dem Falle **244.**29, eine starke Lebervergrösserung die präcise Abtastung der Niere erschwert. Diesen 6 Fällen mit negativem Resultat der Palpation stehen 62 gegenüber, bei welchen der Tumor selbst gefühlt werden konnte. Bei 57 unter diesen hatte der untere Umfang der Geschwülste bereits den Rippenrand nach abwärts überragt, in 5 Fällen aber konnte die Diagnose durch die Palpation schon an sehr kleinen Geschwülsten von Kirschen-, Himbeer-, Pflaumengrösse gestellt werden, welche in der Respirationspause völlig von den Rippen bedeckt waren. Alle diese sehr frühzeitig erkennbaren Geschwülste lagen an verschiedenen Stellen der unteren Nierenhälfte bis zum Hilus, einmal im Nierenbecken selbst (Fälle **251.**36, **216.**1, **225.**10, **245.**30, **258.**43).

Der Palpationsnachweis von unregelmässig sphärischen, harten, nicht fluctuirenden ungleich grossen Prominenzen der Nierenoberfläche ist der für Tumoren charakteristischste Palpationsbefund. Er ist zugleich der häufigste. Denn unter 62 Tumoren des Parenchyms, welche der Palpation zugängig waren, konnten 41 mal Unregelmässigkeiten der Oberfläche, Unebenheiten, kugelige oder höckerige Prominenzen constatirt werden; nur 5 Fälle zeigten eine glatte Oberfläche. Von den übrigen war 5 mal nur der unterste glatte, nicht bösartig degenerirte Abschnitt der im Längsmesser vergrösserten Niere fühlbar, 11 mal fehlen Aufzeichnungen über die Beschaffenheit der Oberfläche. Tumoren von ganz glatter Oberfläche, regelmässiger ovoider Form und elastischer pseudofluctuirender Beschaffenheit können bei normalem Verhalten des Urins und ohne Unterstützung durch charakteristische anamnestische Daten mit Hydronephrosen oder Echinokokken verwechselt werden. In zweifelhaften Fällen wird die Probepunction am Platze sein. Doch auch diese fordert in der Beurtheilung ihrer Ergebnisse einige Vorsicht, da, wenn auch selten, in soliden malignen Tumoren Pseudocysten vorkommen, welche eine helle Flüssigkeit enthalten. Ihr auffallend starker Eiweissgehalt unterscheidet sie indessen von dem Inhalt der Hydronephrosen und Echinokokken. Meistens aber enthalten die aus Geschwulsterweichung hervorgegangenen Hohlräume einen blutig gefärbten Inhalt mit Detritus oder zelligem Material, der vor Verwechselungen schützt. Waren die bisher beschriebenen Palpationsbefunde von circumscripten, höckrigen, oft ungleichmässig grossen, elastischen oder harten, unregelmässig gestalteten Prominenzen oder von glatten soliden Tumoren für die Erkenntniss von Neubildungen der Niere in soweit pathognomonisch, als nur noch Geschwülste der Kapseln und der Nebenniere für die Differentialdiagnose in Betracht zu ziehen sind, so kommt ein nur bedingter diagnostischer Werth dem Nachweis einer Verlängerung der Niere zu, in Folge deren zwar der untere unveränderte Abschnitt des Organs in grösserer Ausdehnung als normal getastet zu werden vermag, der im Brustkorb versteckt liegende Tumor selbst aber nicht gefühlt werden kann. Denn eine Zunahme des Längsmessers ist erst erwiesen, wenn man mit Sicherheit einen Tiefstand der ganzen Niere ausschliessen kann; aber wenn das

auch gelingt erhalten wir durch die Palpation doch keinen Aufschluss über die Ursache der Verlängerung. Dennoch giebt auch dieser Befund einen schätzbaren Hinweis auf die wahrscheinliche Seite der Erkrankung, wenn andere Symptome den Verdacht einer Geschwulstentwickelung nahegelegt haben, ohne dass Schmerzempfindung oder cystoskopische Wahrnehmbarkeit der Quelle der Blutungen uns Aufschluss darüber gegeben haben, in welcher Niere der Tumor zu suchen sei. Liegt aber ein Verdacht auf doppelseitige ungleichartige Erkrankung vor, z. B. auf der einen Seite Hydronephrose, auf der anderen Carcinose, so berechtigt der Nachweis der Vergrösserung einer Niere nicht zu der Annahme, dass diese der Sitz der Neubildung sei. Während die Geschwülste der Nierensubstanz keine für die Palpation erkennbaren Volumenschwankungen zeigen, kann diese Erscheinung gerade charakteristisch für diejenigen sein, welche sich im Nierenbecken entwickelt haben. Wir werden auf diesen diagnostisch wichtigen Punkt bei der Besprechung der Nierenbeckentumoren näher einzugehen haben.

D. Varicocele.

Zu den untergeordneten diagnostischen Zeichen, welche bisweilen zur Entdeckung eines malignen Nierentumors behülflich sein können, gehört die Varicocele. Guyon hat bekanntlich zuerst die Aufmerksamkeit auf das Zusammentreffen von malignen Nierentumoren mit Varicocele derselben Seite gelenkt. Während von französischer Seite die Häufigkeit dieses Phänomens hervorgehoben wird, habe ich es relativ seltener constatiren können. Bei linksseitigen Tumoren hat es bei der Häufigkeit einer varicösen Erkrankung dieser Seite ohnehin eine geringere Bedeutung, wenn nicht festzustellen ist, dass die Venenerweiterung relativ frischen Datums ist, worüber sichere Aussagen selten zu erlangen sind. Unter unseren Fällen konnte nur einmal (Fall **264.49**) bestimmt in Erfahrung gebracht werden, dass eine linksseitige Varicocele sich erst seit 4 Monaten entwickelt hatte, nachdem Hämaturie schon vor 4 Jahren beobachtet worden war. Die Erklärung für dieses Phänomen ist in verschiedener Weise versucht worden. Von einigen wird ein Druck des Tumors auf die Vena spermatica verantwortlich gemacht. Gegen die Richtigkeit dieser Auffassung spricht der Umstand, dass die Erscheinung sowohl bei kleinen und beweglichen Neubildungen beobachtet wird, als auch bei den stärksten und fixirten Nierenvergrösserungen aus anderer Ursache, z. B. den Hydro- und Pyonephrosen fehlt. Von anderer Seite (Legueu) wird behauptet, dass es nicht der Nierentumor selbst, sondern die geschwollenen entarteten Lymphdrüsen seien, welche an der Einmündungsstelle der Vena spermatica comprimirend wirken. Dagegen wird von Héresco mit Recht hervorgehoben, dass auch in Fällen, welche nach der Nephrektomie recidivfrei geblieben sind, also sicher keine erkrankten Drüsen hatten, Varicocelen beobachtet wurden, die nach der Operation verschwanden. Auch unter meinen Beobachtungen befindet sich ein Fall von linksseitigem Nierentumor mit einer während der Krankheit entstandenen Varicocele (**229.14**), welcher nach der Nephrektomie recidivfrei geblieben ist und somit beweist, dass keine erkrankten Drüsen vorhanden waren. Auf der andern Seite fehlte jede Andeutung von Varicocele bei einem malignen Tumor, der fast die ganze rechte Bauchhälfte ausfüllte, den ganzen Stiel und die ganze Vena cava inferior mit untrennbaren Drüsenpacketen ummauert hatte. Es ist somit sicher, dass keine der bisher versuchten Erklärungen für alle Fälle zutrifft. Bei zwei rechtsseitigen Nierentumoren fanden wir die rechte Hodensackhälfte tiefer herabhängend als die linke, ohne dass eine Varicocele gefunden werden konnte.

In einem Falle von enormem linksseitigen Nierentumor fehlte die Varicocele, jedoch bestand eine Hydrocele derselben Seite. Bei kleinen Tumoren sahen wir niemals Varicocelen, bei grossen fehlten sie häufig.

Einen viel geringeren diagnostischen Werth als die bisher besprochenen objectiven Zeichen beanspruchen die subjectiven, die sich in Schmerzen, Appetilosigkeit, Uebelkeit, Magendruck kundgeben.

E. Spontanschmerzen ohne Blutung.

Abgesehen von den mit Blutung verbundenen Koliken und Druckempfindungen sind auch in den blutfreien Perioden bei einigen Patienten abnorme Sensationen vorhanden, welche einen Schluss auf die Seite des Nierenleidens gestatten. Bei manchen unserer Kranken bestanden in der Gegend der betroffenen Niere Spontanschmerzen ohne äusseren Anlass, von Anderen wurden unter dem Einflusse des Druckes beengender Kleidung Empfindungen an der Seite der Erkrankung gespürt, wenn z. B. die Hosenschnalle oder der Leibgurt so fest wie früher angezogen wurden, andere Male verursachte Biergenuss Unbehagen in der kranken Niere, oder starke Körperbewegung rief Schmerzen hervor. Die spontan entstandenen waren entweder andauernd oder traten erheblich seltener in ausgesprochenen Anfällen auf, die bald in der Niere, bald in der ganzen betreffenden Bauchhälfte oder im Kreuz mit Ausstrahlung nach der Hüfte empfunden wurden. Summiren wir die Fälle von Spontanschmerzen und die durch Blutung verursachten Koliken, so finden wir, dass ca. 60,0 % aller Kranken, also mehr als die Hälfte, auf Grund ihrer Empfindungen Auskunft über die Seite der Erkrankung geben konnten. Unter den sehr seltenen Beobachtungen von anfallsweise auftretenden kolikartigen Schmerzen ohne Blutung verdienen 3 besondere Aufmerksamkeit, weil bei 2 die Beschwerden lange Zeit mit Nierenstein- resp. Gallensteinkoliken verwechselt worden waren, während in dem 3. Falle die Diagnose auf recidivirende Blinddarmentzündung gestellt wurde, ehe der Nierentumor endeckt war.

Eine 65jährige Frau, welche bei der Aufnahme einen sehr grossen linksseitigen Nierentumor zeigte, litt seit 4 Jahren an Kreuzschmerzen, häufiger Miction und schmerzhaftem Harnzwange. Allmählich stellten sich auch Schmerzen beim Urinlassen ein, niemals Blut. Vor einem Jahre traten Kolikanfälle ein, welche sich über 4 Wochen hinzogen. Mit der Zeit wurden sie immer häufiger und heftiger; es trat Erbrechen hinzu, gewöhnlich auch Diarrhoe. Bis dahin hatte niemals eine Harnblutung bestanden. Erst der letzte Kolikanfall, 2 Tage vor der Aufnahme, war zum ersten Male von Hämaturie begleitet. Hier hatten die häufigen Koliken in Verbindung mit den jahrelangen Mictionsstörungen ein Nierensteinleiden vorgetäuscht, bis eine örtliche Untersuchung den Tumor entdecken liess.

Bei dem zweiten Patienten von 64 Jahren, welcher an einem rechtsseitigen nicht fühlbaren Nierentumor litt, hatten 3 Jahre hindurch häufig wiederholte Schmerzanfälle in der Gegend unter dem rechten Rippenbogen, verbunden mit Magenkrämpfen und Uebelkeit, zu der irrigen Diagnose von Gallensteinkoliken geführt. Der schuldige Nierentumor wurde erst gefunden als die XI. und XII. Rippe wegen zweier metastatischer Knochentumoren resecirt worden waren.

Die Ursache derartiger periodischer kolikähnlicher Schmerzanfälle bei Nierentumoren ohne Blutung ist noch unaufgeklärt. Wenn eine Hypothese darüber gestattet ist, so halte ich es für das Wahrscheinlichste, dass sie durch plötzliche Drucksteigerungen in dem von einer festen unnachgiebigen Kapsel umschlossenen Organe herbeigeführt werden, sei es infolge acuter Congestionen zu gefässreichen Tumoren oder von Blutungen innerhalb solcher Geschwulstknoten, welche ausser Communication mit dem Nierenbecken stehen. So verhielt es sich in dem letztgenannten Falle, in welchem ein grosser Theil der Knoten in Blutcysten umgewandelt war.

Eine ganz andere Aetiologie der Schmerzanfälle lernen wir an dem nächsten Fall kennen, der lange Zeit als recidivirende Perityphlitis aufgefasst worden war.

Ein 13jähriges Mädchen (Fall **227**.12) erkrankt im September 1894 plötzlich mit heftigen Schmerzen in der rechten Unterbauchgegend, verbunden mit Erbrechen. Trotzdem der Anfall bei Ruhelage am nächsten Tage verschwunden war, musste Pat. 3 Wochen das Bett hüten, weil die Schmerzen bei der geringsten Körperbewegung wiederkehrten. In der Gegend des Wurmfortsatzes war vom Arzte eine Härte constatirt worden, welche auch nach dem Schwinden des Anfalles bestehen blieb, und für ein perityphlitisches Exsudat gehalten wurde. Seitdem wiederholten sich häufig unbedeutendere Empfindungen an derselben Stelle. Im Juli 1895 ereignete sich ein zweiter starker Schmerzanfall, verbunden mit Erbrechen und Magenschmerzen, der die Patientin 8 Tage lang an das Bett fesselte. Im Herbst des Jahres folgte der dritte Anfall, der sie 4 Wochen lang bettlägerig machte. Ich fand bei der Untersuchung am 12. 2. 96 einen Tumor an der rechten tief herabgesunkenen Niere, deren oberer Umfang gänzlich unterhalb des Rippenbogens lag, deren unterer sich bis zur Verbindungslinie zwischen den oberen vorderen Darmbeinstacheln erstreckte. Bei der Operation zeigte sich nun das sonderbare Verhalten, dass das Organ, in dessen Mittelstück sich ein den convexen Rand überragender apfelgrosser Tumor entwickelt hatte, dergestalt um seine Längsachse gedreht war, dass der Hilus nach hinten, der convexe Rand mit dem Tumor nach vorn und innen gerichtet war. Diese Drehungen des Nierenstiels sind es offenbar gewesen, welche die acuten Schmerzanfälle hervorgerufen hatten. Der nach vorn gerichtete apfelgrosse Tumor am convexen Rande, der genau in der Blinddarmgegend gelegen war, war von den Aerzten als perityphlitisches Exsudat aufgefasst worden.

Dass Spontanschmerzen unabhängig von Blutungskoliken eine häufige oder nothwendige Erscheinung bei malignen Tumoren seien, ist ein verhängnissvoller weit verbreiteter Irrthum, dem man nachdrücklich entgegentreten sollte, weil durch diese irrige Vorausetzung die Diagnose häufig verfehlt wird. Ich finde unter 59 Fällen mit diesbezüglichen Angaben nur 9, welche dieses Symptom zeigten, und von diesen ist der vorher erwähnte Fall abzuziehen, der mehr auf eine Achsendrehung einer beweglichen gesenkten Niere als auf die Geschwulstbildung zu beziehen ist. Da wir nur in 15 pCt. unserer Fälle dieses Symptom angetroffen haben, ist es nur von geringerem diagnostischem Werthe.

F. Diagnose der secundären extrarenalen Geschwulstausbreitung.

a) Diagnose der Continuitäts-Propagation. Es wäre von grosser Wichtigkeit, wenn wir durch Palpation erfahren könnten, ob der Tumor bereits über die Grenze des Nierenparenchyms durch die Albuginea hindurch in die Fettkapsel hineingewachsen ist, da ein solches Verhalten in den meisten Fällen eine Operation contraindiciren würde. Leider ist die Erkennung dieser Zustände nur möglich, wenn die Geschwulstentartung der Fettkapsel soweit vorgeschritten ist, dass sie eine unbewegliche Verlöthung des Tumors mit seiner Umgebung zur Folge hat. Ein solches Verhalten vermögen wir allerdings durch das Fehlen jeder respiratorischen Excursion und manuellen Verschiebbarkeit zu erkennen. Dagegen beweist eine gut erhaltene Beweglichkeit nichts für die Intactheit der Fettkapsel, weil diese dennoch bereits von Geschwulstknoten inficirt sein kann. Bei den echten infiltrirenden Carcinomen der Niere, welche die Grenzen des Organs bald überschreiten und das perirenale Gewebe in eine diffuse schwartige Geschwulstmasse verwandeln, vermag die Palpation diesen Zustand noch am ehesten zu erkennen, da die unbestimmt verstreichenden Grenzen solcher Infiltrate sich von den scharfen Conturen einer Nierengeschwulst unverkennbar unterscheiden. Bei den am häufigsten in der Niere vorkommenden Neubildungen dagegen, den Hypernephromen, den Endotheliomen, den papillären Cystomen, den Sar-

comen, den Adenosarcomen, fehlt eine so gestaltete diffuse Veränderung des perirenalen Gewebes stets. Noch schlimmer steht es mit der

b) Diagnose der Geschwulstthrombose der Nierenvene und der Hohlvene. Sie verläuft meistens gänzlich symptomlos, wird daher erst während der Operation erkannt. (Siehe unsere Fälle **239**.24, **235**.20, **237**.22, **257**.42). Man sollte nun a priori erwarten, dass sich wenigstens die Verlegung der linken Nierenvene bei Männern durch Ausbildung einer starken Varicocele kundgebe. Aber wenn das auch der Fall wäre, so dürfte dieses Krankheitssymptom doch in keiner Weise als ein pathognomisches verwerthet werden. Denn Varicocelen der linken Seite kommen sowohl häufig genug ohne Nierentumoren als auch bei solchen ohne Thrombose der Vena renalis vor. Aber selbst bei vollständiger Verstopfung des Gefässes durch Geschwulstmassen kann die Varicocele fehlen, wie die Beobachtung einer sehr grossen linksseitigen Nierengeschwulst (**239**.24) uns lehrte, bei der die durch eine Geschwulstthrombose bis zu ihrer Einmündung in die Cava solid ausgefüllte Nierenvene Daumendicke erlangt hatte. Die Vena spermatica mündete im Bereiche des Thrombus, so dass ihre Durchschneidung bei der Resection der thrombosirten Vene nöthig war. Nichts desto weniger bestand keine auffällige Varicocele. Die gleiche Beobachtung konnte im Falle **237**.22 gemacht werden, bei dem sogar die ganze Wand der Nierenvene in die Neubildung aufgegangen war. Zur Erklärung dieser befremdenden Erscheinung muss die Thatsache herangezogen werden, dass die Venae spermaticae sich bisweilen nicht zu einem Stamme vereinigen, sondern getrennt zum Theil in die Vena cava, zum Theil in die Vena renalis münden. Somit beweist weder das Vorhandensein noch das Fehlen einer Varicocele etwas für oder gegen eine Thrombose der Nierenvene.

Geschwulstthrombosen der Vena cava können ebenso symptomlos verlaufen wie die der Vena renalis, wofür der Fall **248**.33, sowie der Fall **262**.3 unter den Nebennierentumoren einen Beweis liefert. Doch dürfte der Verdacht bisweilen durch Stauungserscheinungen oder frisch entstandene thrombophlebitische Processe geweckt werden. So machte eine unserer Patientinnen mit einer bis in die Cava vordringenden Geschwulstthrombose der Nierenvene, bei der wir 5 Tage nach der Operation eine Schmerzhaftigkeit der rechten Vena femoralis auf Druck und eine Erweiterung der Venen des Unterschenkels fanden, die Angabe, dass sie diese Erscheinungen schon 9 Tage vor der Operation bemerkt habe, eine Wahrnehmung, die uns bei der Aufnahme des Status entgangen war. In einem anderen Falle **248**.33, bei dem ein Geschwulstthrombus sich in der Vena cava von der Einmündungsstelle der Vena renalis 10 cm weit nach dem Herzen zu erstreckte, fanden sich Venectasien beider Beine, der rechten Bauchwand, der Skrotalhaut und geringe Varicocelen beiderseits.

c) Diagnose der Metastasen. Bei der grossen Neigung der malignen Tumoren zu metastasiren, ist es eine selbstverständliche Forderung, vor einer geplanten Exstirpation den ganzen Körper auf das sorgfältigste auf etwa vorhandene Metastasen abzusuchen. Besonders verdient das Knochensystem eine eingehende Berücksichtigung, da es eine Prädilectionsstelle für secundäre Ablagerungen bildet. Auch bei dem Fehlen nachweisbarer Geschwulstbildung an den Knochen darf man nicht unterlassen, seine Aufmerksamkeit auf Klagen über sogenannte rheumatische Beschwerden oder über ein Schwächegefühl im Bein oder im Kreuz zu richten. Bei genauer Untersuchung wird man dann manchesmal eine circumscripte, auf Druck oder

Percussion schmerzhafte Stelle des Knochens finden, welche auch ohne nachweisbare Auftreibung Verdacht auf eine Metastase erwecken muss. Bisweilen sind es gerade diese secundären Erscheinungen, welche die Patienten zuerst zum Arzte führen, ohne dass sie von der Existenz eines Nierentumors eine Ahnung haben, der erst entdeckt wird, wenn man nach der Quelle der Metastase sucht. Eine solche Erfahrung haben wir in 2 Fällen gemacht, in welchen einmal 2 Geschwülste an einer Rippe, einmal eine im Oberschenkel zur Entdeckung des primären Nierentumors geführt hatten.

G. Diagnostische Freilegung der Niere.

Gelingt es nun auch in vielen Fällen, die palpatorische Diagnose einer Nierengeschwulst zu stellen, so bleibt immerhin eine Anzahl unfühlbarer Geschwülste übrig, bei welchen man auf Grund der vorhandenen Symptome nicht über einen gegründeten Verdacht hinauskommt. Solche Fälle werden vielleicht in der nächsten Zeit häufiger werden, wenn die Kenntniss der Symptome maligner Nierentumoren weit genug in die ärztlichen Kreise eingedrungen sein wird, um den Chirurgen die frühen Stadien dieser Erkrankung zuzuführen. Dann tritt als letztes diagnostisches Hülfsmittel die Freilegung der Niere in ihr Recht. In den meisten Fällen wird man wohl auf Grund cystoskopischer Beobachtung der Blutung oder subjectiver Angaben über Koliken, Schmerz- oder Druckempfindungen von vornherein die richtige Seite treffen. Doch wird es auch Fälle geben, in denen man bei dem Fehlen dieser Wegweiser mit der Möglichkeit zu rechnen hat, erst die falsche Seite anzugreifen, um dann erst die richtige freizulegen. Unter solchen ungewöhnlichen Umständen ist es vielleicht vortheilhafter, erst das Verhalten beider Nieren durch eine Probelaparotomie zu prüfen, um dann an die extraperitoneale Freilegung der nun sicher als krank erkannten Niere heranzugehen. Anbetrachts der immensen Wichtigkeit der frühzeitigen Erkennung eines malignen Nierentumors und der relativen Gefahrlosigkeit der diagnostischen Operation darf man in geeigneten Fällen ein derartiges Vorgehen um so weniger scheuen, als man auch dann, wenn der erwartete Tumor nicht gefunden wird, nicht selten eine andere operativ zu behebende Ursache der Krankheitserscheinungen findet. Unter unseren 43 Tumoroperationen habe ich 4 mal ohne beweisenden Palpationsbefund, ausschliesslich auf den durch andere Erscheinungen begründeten Verdacht einer malignen Erkrankung die Niere freigelegt und meine Erwartung jedesmal bestätigt gefunden. Vielleicht wird die Anwendung des Röntgenverfahrens in nicht palpablen Fällen unsere Diagnose unterstützen.

4. Indicationen und Contraindicationen der Operation.

Die Operationsindicationen liegen bei malignen Tumoren viel einfacher als bei irgend einer anderen Nierenaffection. Es kann stets nur die totale Nephrectomie in Frage kommen und diese so frühzeitig wie möglich. Da die Operation mit verschwindenden Ausnahmen nur dann eine Berechtigung hat, wenn man ein Freibleiben von Recidiven erhoffen darf, so wäre es eine theoretisch richtige Forderung, alle Fälle von der Operation auszuschliessen, bei welchen bereits eine Propagation der Geschwulstbildung über die Grenzen der Niere hinaus in das perirenale Fettgewebe stattgefunden hat oder Geschwulstmassen in die Vena renalis hineingewachsen oder die Lymphdrüsen inficirt sind. Da wir aber diese Zustände meistentheils nicht vor der Operation zu er-

kennen vermögen, so sind wir bei dem jetzigen mangelhaften Zustande unseres diagnostischen Könnens darauf angewiesen, unter selbstverständlicher Berücksichtigung constitutioneller Contraindicationen, alle Tumoren zu operiren, wenn nicht Immobilität in Folge von Verwachsungen, oder Metastasen oder kürzlich entstandene Venenerweiterungen oder Thrombosen im Wurzelgebiete der Vena cava inf., also am Bauche, den Schenkeln, dem Skrotum nachgewiesen werden können, welche den Verdacht auf einen bis in die Hohlvene reichenden Geschwulstfortsatz erwecken. Aus diesem Umstande erklärt sich ein Theil der schlechten Dauererfolge der Operationen. Eine bedeutende Grösse des Tumors an und für sich verbietet durchaus nicht die operative Entfernung. Denn der Dauerfolg steht keineswegs immer in erkennbarem Verhältniss zur Grösse der Geschwulst. Wir haben bei sehr kleinen Tumoren schnelle Metastasen erlebt, bei sehr grossen Dauerheilungen. Ebenso wenig sehe ich in der besonders grossen Recidivfähigkeit mancher Geschwülste des Kindesalters eine Gegenanzeige gegen die Operation. Seit der grossen Vervollkommnung unserer Technik, durch welche die operative Gefahr auf ein geringeres Maass herabgedrückt worden ist, darf man auch zu Gunsten einer ziffernmässig sehr geringen Gewinnchance den Einsatz der Operation wagen. Contraindicationen auf Grund einer gleichartigen Erkrankung der anderen Niere, welche bei Operationen wegen Tuberculose, Stein, Pyonephrose ganz besonders ins Gewicht fallen, sind bei malignen Geschwülsten wegen ihrer Seltenheit fast zu vernachlässigen.

Verhalten der zweiten Niere. Ebenso spielt die Rucksicht auf eine etwa vorhandene Amyloidgeneration hier keine Rolle. Dennoch kommen Erkrankungen der anderen Niere vor, welche Vorsicht erheischen, wie Steine, chronische Nephriten, und arteriosklrrotische Schrumpfnieren. Aber auch diese Affectionen verbieten nicht ohne weiteres die Nephrectomie bei malignen Tumoren. Denn einerseits wagt man mit Recht bei einem deletären, sicher zum Tode führenden Krankheitszustand manches, was man bei jedem anderen Nierenleiden sich scheuen würde zu thun. Andererseits ist es bisher meistens gar nicht möglich zu wissen, ob die zurückgelassene Niere nicht trotz ihrer Erkrankung ganz ausreichend functioniren wird. Denn darüber giebt uns bisher keine Untersuchungsmethode, auch nicht die gesonderte Urinanalyse mit Hülfe des Ureter-catheterismus eine sichere Antwort. Selbst das Koranyische Verfahren, welches uns durch die Gefrierpunktsbestimmung des Blutes einen Aufschluss über die Sufficienz oder Insufficienz der Nierenthätigkeit zu geben verspricht, ist höchstens unter der Bedingung practisch verwerthbar, dass sich in der zu exstirpirenden Niere keine functionsfähige Substanz mehr befindet. Ich habe einem meiner Patienten (Fall **244**.29) einen rechtsseitigen malignen Nierentumor entfernt, trotzdem er eine chronische Nephritis mit reichlicher Cylinderausscheidung auf der anderen Seite zeigte. Die Operation hat ausserordentlich günstig auf den Kranken gewirkt, er ist viel stärker und kräftiger geworden, und hat einen erheblichen Gewinn von der Entfernung der Geschwulst gehabt, da er sich jetzt 2 Jahre und 2 Monate nach der Operation als ein völlig arbeitskräftiger und gesunder Mann fühlt.

Diabetes. Viel vorsichtiger wird man bei der Combination von Diabetes mellitus mit Albuminurie sein müssen, da diese Constitutionsanomalie die Widerstandskraft gegen operative Eingriffe überhaupt und besonders solche an der Niere erheblich herabsetzt. Dieser Gesichtspunkt fällt besonders ins Gewicht, wenn durch die Nephrectomie noch ein erheblicher Theil functionirenden Nierengewebes geopfert werden muss, da erkrankte Nieren bei Diabetikern nicht leicht einen Functionsausfall compen-

satorisch decken. Ein leichter alimentärer Zuckergehalt, welcher auf Regelung der Diät schnell zum Schwinden zu bringen ist, giebt gegen die Entfernung eines Nierentumors keine grössere Gegenanzeige, als gegen jede grössere andere Operation. Immerhin ist auch in solchen Fällen die Prognose unsicher, weil der Tod aus diabetischer Schädigung anderer, mit dem Harnapparat nicht in Verbindung stehender Organe erfolgen kann. So habe ich einen Fall von Exrstirpation eines linksseitigen Nierentumors bei einem leichten alimentären Diabetes nach fast völliger Heilung der Operationswunde und bei normaler Harnsecretion am 17. Tage p. op. an multipler Perforation des aufsteigenden Dickdarms in Folge nicht zu bekämpfender Kothstauung verloren.

Erkrankungen des Herzens. Ein besonders schwerwiegendes Bedenken gegen die Operation muss in einer Erkrankung des Herzens gefunden werden. Hier kommen nicht so sehr gut compensirte Klappenfehler in Betracht als Degenerationszustände der Herzmusculatur, nämlich myocarditische Veränderungen, fettige Degeneration, braune Pigmentatrophie. Der ungünstige Einfluss dieser parenchymatösen Herzmuskelveränderungen auf die Operationsresultate maligner Nierentumoren geht aus der Thatsache hervor, dass unter unseren 8 Todesfällen 5, gleich 62,5 % aller Gestorbenen spätestens 48 Stunden p. op. an Herzlähmung zu Grunde gegangen sind. (S. Ausführlicheres in dem Paragraphen „Operationsresultate und Todesursachen".) Fragen wir uns nun, welcher Factor der Operation zu einer so verhängnissvollen Störung der bis dahin in labilem Gleichgewicht befindlichen Herzthätigkeit geführt haben mag, so muss man als wesentlichste Schädlichkeit die Narkose anschuldigen, gleichviel ob sie durch Chloroform oder Aether herbeigeführt wird. In zwei von unseren Fällen kam Aether, in 3 Chloroform zur Anwendung. Blutverluste von irgend welcher Bedeutung haben in keinem Falle während und nach der Operation bestanden. Es gingen nie mehr als im Maximum 2—3 Theelöffel voll Blut verloren, jedenfalls erheblich weniger als oft mit einer einzigen blutigen Miktion. Dieser Factor kann somit nicht als Erklärung der plötzlichen Störung der Herzthätigkeit in Frage kommen. Erwägt man ferner, dass die Narkose auch schädigend auf die Nierenepithelien wirken kann, wie ich in meinen Erfahrungen über Nierenchirurgie, pag. 27—29, nachgewiesen habe, so begreift sich leicht, dass es bei der Combination dieses Folgezustandes mit einer Schädigung der Herzmusculatur leicht zu einem unglücklichen Ausgang kommen kann.

Wir haben schon gelegentlich der Operationen der Steine, der Pyonephrosen und Hydronephrosen auf die verhängnissvolle Einwirkung der Narkose auf das Herz aufmerksam gemacht. Während aber bei allen diesen Fällen mit der Operation stets eine mehr oder mindergrosse Schädigung des secretorischen Apparates verbunden war, durch welche die Deutung der postoperativen Erscheinungen complicirt wird, kann bei der Entfernung von Nierengeschwülsten, in denen gar kein Nierengewebe mehr vorhanden ist, die nachfolgende Störung der Harnsecretion allein der Narkose zur Last fallen.

5. Operationstechnik.

Vergleich der retroperitonealen und der transperitonealen Methode. Der Weg, welcher zur Entfernung maligner Nierengeschwülste beschritten werden kann, führt entweder von vorn durch das vordere und hintere partielle Peritonealblatt oder von der Flanke und dem Rücken durch die extraperitonealen Gewebe. Die transperitoneale Operation kam nur einmal in Anwendung. Die übrigen 42 Geschwulstoperationen

unseres Materiales, sowie eine Probefreilegung eines für die Exstirpation ungeeigneten Tumors sind auf extraperitonealem Wege ausgeführt worden; da sich unter diesen die allergrössten Tumoren mit den complicirtesten Verhältnissen hinsichtlich Verwachsungen, Thrombosen der Vena renalis und cava, Lymphdrüsenerkrankungen u. s. w. befanden, so ist der Beweis erbracht, dass die Methode in allen Fällen ausführbar ist, in welchen nicht durch stärkste Scoliose der Wirbelsäule der Raum zwischen Rippenrand und Darmbeinkamm ungebührlich beengt ist. Aber selbst da, wo die letzte Rippe den Darmbeinkamm berührt, sind wir auf extraperitonealem Wege zum Ziel gelangt (s. Fall **238**.23). Dass auch bei sehr grossen Tumoren des Kindesalters dieser Weg gangbar ist, hat unser Fall No. **249**.34 bewiesen. Wägt man die Leistungsfähigkeit der beiden concurrirenden Methoden ab, so muss man die unmittelbar operativen von den Fernresultaten trennen. In erster Beziehung ist es zweifellos, dass bei Erwachsenen der extraperitoneale Weg die geringere Sterblichkeit aufzuweisen hat. Bei kleinen Kindern mit sehr grossen Tumoren scheint der Vergleich der operativen Resultate ein wenig zu Gunsten der transperitonealen Operation auszufallen, wenn auch die Differenzen zwischen den Erfolgen beider Verfahren nicht entscheidend grosse sind. So sicher die Frage der unmittelbaren Gefährlichkeit zu beantworten ist, so ist die Entscheidung darüber noch keineswegs gefallen, welche der beiden Operationsarten die besseren Dauerresultate giebt, oder ob überhaupt der Methode ein Einfluss auf diese zukommt. Die Statistik ist anbetrachts der geringen Zahl der Dauerheilungen bis jetzt nicht im Stande, eine Antwort zu geben. Wir sind daher auf eine Abwägung der Gründe für und wieder angewiesen, und diese Erwägung ergiebt folgendes: Die Ursachen eines undauerhaften Operationserfolges liegen unter der Voraussetzung einer radicalen Exstirpation der Kapseln

1. in Fernmetastasen durch Verschleppung von Geschwulstkeimen auf dem Wege der Blutbahn, welche entweder zur Zeit der Operation schon in latenter Weise bestanden haben oder erst durch die Quetschung des Tumors während der Operation aus den kleinen Geschwulstvenen in die allgemeine Circulation gerathen sind,
2. in einer malignen Entartung der Drüsen des Lymphgebietes der Niere,
3. in einer directen Contamination der Gewebe durch Verunreinigung mit Geschwulsttrümmern bei etwaigem Platzen des Tumors während der Operation.

Gegenüber latenten Metastasen zur Zeit der Operation müssen selbstverständlich beide Methoden gleichmässig machtlos sein. Sollte ein durch die Operation selbst bewirktes Hineintreiben von Geschwulstkeimen in die Cirkulation thatsächlich vorkommen, dann würde die transperitoneale Methode dieser Gefahr besser gewachsen sein, wenn sie die Freilegung und Unterbindung der Stielgefässe bereits im Beginne der Operation, vor Auslösung des Tumors ermöglichte, da bei dem extraperitonealen Verfahren der Stiel gewöhnlich erst in der letzten Operationsphase zugängig wird. Unter derselben Voraussetzung könnte man bei der transperitonealen Methode eine Geschwulstthrombose der Nierenvene schon im Anfang erkennen, während diese unangenehme Ueberraschung bei der extraperitonealen für den Schluss der Operation aufgespart bleibt. Aehnlich würde es mit dem Nachweis der Drüsenerkrankungen liegen. Dieser ist bei transperitonealem Vorgehen zuweilen zu Beginn der Operation zu erbringen, bei der extraperitonealen Methode dagegen im allgemeinen erst am Schlusse, wenn die Geschwulst ganz oder nahezu luxirt ist. Da nun Drüsenerkrankungen und maligne Thrombosen der Nierenvene meistens jeden Exstirpationsversuch stricte verbieten, so würde uns beim Zutreffen aller dieser Voraussetzungen die transperitoneale

Methode häufiger in den Stand setzen, aussichtslose Operationen ohne Schaden abzubrechen, als die extraperitoneale. Dadurch würden die Dauerresultate zu Ende geführter transperitonealer Operationen günstiger erscheinen, ohne dass die absolute Zahl der Geretteten wirklich grösser zu sein braucht als beim extraperitonealen Verfahren. Aber es wäre auch möglich, dass nicht nur die relative, sondern auch die absolute Zahl der Dauerheilungen bei transperitonealem Vorgehen den auf extraperitonealem Wege erreichbaren überlegen wäre, wenn es eine gründlichere Exstirpation erkrankter Lymphdrüsen so wie die Unterbindung der Stielgefässe zu Beginn der Operation ermöglichte, um eine grössere Sicherheit gegen eine traumatisch-metastatische Verschleppung von Geschwulstkeimen zu geben. Wie verhält sich nun die Wirklichkeit gegenüber diesen theoretischen Erwägungen? Der einzige von uns transperitoneal operirte Fall hat uns gezeigt, dass diese Methode in keinem der erwähnten Punkte den gehegten Erwartungen entsprochen hat. Die Stielgefässe wie das Drüsengebiet konnten ebenso erst im letzten Akte nach völliger Auslösung und Mobilisirung des Tumors zur Ansicht gebracht werden, wie bei der extraperitonealen Operation. Hier hatte es sich um einen sehr grossen Tumor gehandelt; bei kleinen mag es anders sein, aber für diese schafft auch der extraperitoneale Weg eine völlig genügende Uebersicht und Zugängigkeit des Stielgebiets. Gegenüber den supponirten Vortheilen haben wir aber mit der grösseren unmittelbaren Mortalität der transperitonealen Methode zu rechnen, deren Gefahren wesentlich in dem Shock und der Infection der Peritonealhöhle liegen, welche bei langer Dauer schwieriger Operationen, insbesondere beim Vorfalle von Därmen in Folge schlechter Narkose und Brechbewegungen leichter zu Stande kommen können.

Verletzungen des Bauchfells bei extraperitonealer Operation. Ereignet es sich auch bei der extraperitonealen Methode nicht selten, dass das Peritoneum zufällig oder absichtlich verletzt wird, so handelt es sich dann doch immer um relativ kleine Oeffnungen, welche leicht vernäht oder während der Dauer der Operation tamponirt erhalten werden können und weder zum Vorfall der Därme, noch zu einer Infection des Bauchfells Veranlassung geben können. Eine beabsichtigte Resection von Stücken des Peritoneums findet an Stellen untrennbarer Verwachsung zwischen Tumor und Bauchfell oder beim Uebergreifen von Geschwulstknoten auf dieses statt. Unbeabsichtigte Einrisse entstehen bei extraperitonealem Vorgehen mit Vorliebe median vom Tumor an der Umschlagsstelle des Bauchfells und an seinem oberen Umfange gegenüber dem scharfen Leber- und unteren Milzrande. Die erstgenannten ereignen sich gewöhnlich im Beginne der Operation, entweder durch zu ausgiebiges, gewaltsames Abschieben des retroperitonealen Fettgewebes in medianer Richtung, oder durch das Messer bei unvorsichtiger Vertiefung des medianen Abschnittes einer transversalen Bauchincision. Die dem Leber- und Milzrande gegenüberliegenden Risse dagegen kommen erst im Laufe der Auslösung des Tumors vor und nicht selten erst nach deren Vollendung zu Gesicht. Im allgemeinen empfiehlt sich der Nahtverschluss solcher Risse unmittelbar nach ihrer Wahrnehmung. Doch kann eine temporäre Tamponade vorzuziehen sein, wenn eine schleunige Entfernung des Tumors wegen Blutung aus der Kapsel oder Ruptur keine Unterbrechung zulässt. Man darf nicht vergessen, solche temporären Tampons durch angehängte Klemmzangen zu markiren, weil sie sich sonst leicht in der Bauchhöhle verlieren können. Bei Resectionen grösserer Stücke des Bauchfelles ist man auf die dauernde Tamponade angewiesen, wenn die Spannung

und Zartheit der Peritonealränder keine Nahtvereinigung zulässt. Eine Störung der Wundheilung in Folge von Peritonealverletzung habe ich niemals beobachtet.

Schnittrichtung. Von dem Verhalten des Bauchfelles zur Geschwulst hängt bis zu einem gewissen Grade die Richtung unserer Schnittführung ab. Kann man nämlich eine wesentlich intraperitoneale Lage des Tumors dadurch erkennen, dass er nicht der Lumbalgegend anliegt, und das Colon über den lateralen Abschnitt seiner Vorderfläche hinzieht, dann empfiehlt sich eine schräg abwärts verlaufende Schnittführung mehr als eine quergerichtete, weil man mit deren medianem Theile in die Peritonealhöhle fallen würde. Fällt diese Rücksicht auf eine ungewöhnliche intraperitoneale Lage fort, dann richtet sich die Schnittführung am besten nach der grössten Längsausdehnung des Tumors. Bildet er ein quer gelagertes Ovoid, so ist ein transversaler Schnitt geeignet. Liegt sein grösster Längsmesser in einer schräg abwärts steigenden Linie, so verläuft die Incision ebenso. Bei kleinen Nierentumoren, welche zum grössten Theil von den Rippen bedeckt sind, halte ich eine den untersten Rippen parallele Incision vom äusseren Rande des grossen Rippenstreckers nach vorn für die beste. Die Ausdehnung des Einschnittes muss stets sehr reichlich bemessen sein, damit man auch in grosser Tiefe unter Leitung des Auges operiren und die schwer erreichbaren retrocostalen Abschnitte der Geschwulst stumpf auslösen kann, ohne die Hand einzuzwängen und dadurch einen Druck auszuüben, der zum Platzen des Tumors führen könnte. Dieses Ereigniss ist sowohl wegen der störenden Blutung als besonders wegen des Austrittes von Geschwulsttrümmern mit allen Mitteln zuverhüten, da locale Recidive leicht die Folge sein können. Zeigt sich daher im Verlaufe der Operation, dass die ursprüngliche Ausdehnung der Incision nicht ausreicht, um ohne jede Gewalteinwirkung den Tumor zu mobilisiren, dann muss sie entweder verlängert, oder noch zweckmässiger ein Winkelschnitt in geeigneter Richtung hinzugefügt werden, der bei ursprünglich transversaler Incision abwärts in der Richtung des Ureters, bei absteigendem Schnitte in querer Richtung nach vorn verläuft. Dieses Hilfsmittel wird nicht nur durch eine bedeutende Grösse der Geschwulst erforderlich, sondern bisweilen auch durch die Art ihrer Lage und Befestigung. Ist sie nämlich zum grössten Theil oder gänzlich hinter den Rippen verborgen, und lässt sie sich wegen fester Verwachsung am oberen Pol nicht herabziehen, so bedarf es zu ihrer Mobilisirung eines Eingehens mit der ganzen Hand, welches der übliche hart unter der 12. Rippe verlaufende Querschnitt nicht gestattet, da der obere Wundrand wegen des Rippenbogens unnachgiebig ist. Hier ermöglicht die Hinzufügung eines abwärts verlaufenden Schenkels eine freie Manipulation. Bei besonders hoch in den Thoraxraum hinaufreichenden, oben fest fixirten Geschwülsten gelingt es auch auf diese Weise nicht immer, über die Kuppe des obern Pols hinauszukommen, um die daselbst befindlichen, oft ausserordentlich resistenten Adhäsionen zu lösen. Dann ist ein Kunstgriff zu empfehlen, den Riedel bei schwierigen Operationen an den Gallenwegen angegeben hat. Während man nämlich für gewöhnlich an der erkrankten Seite stehend, das Gesicht dem Tische zugewendet, mit der ungleichnamigen Hand unter den Rippenbogen dringt, wechselt man die Hand und die Stellung, indem man der Längsseite des Tisches den Rücken dreht.

Verhalten gegenüber der Fettkapsel. Bei Geschwülsten, welche sich zum grösseren Theile in den Bauchraum erstrecken, oder so beweglich sind, dass sie herabgezogen werden können, sollte man stets den Versuch machen, sich bei der Lösung

an der Aussenseite der Fettkapsel zu halten, um die Niere in Verbindung mit ihren Hüllen aus weiter oben angeführten Gründen in einem Acte entfernen zu können. Dazu gehört aber ein sorgfältiges Präpariren unter Leitung des Auges, da die Fettkapsel sich für das Gefühl nicht in genügender Weise gegen das umgebende Gewebe differenzirt. Ist man aber bei fixirter retrocostaler Lage der Geschwulst darauf angewiesen im Dunkeln zu operiren, dann muss man sich darauf beschränken, die Geschwulst stumpf aus der im hintersten Abschnitt longitudinal gespaltenen Fettkapsel auszulösen. Bei diesem Vorgehen ist es bisweilen nicht zu hindern, dass die mit der Adiposa oft untrennbar verwachsene Capsula propria sich von der Niere ablöst und so eine unbeabsichtigte subcapsuläre Enucleation zu Stande kommt. Da hierbei die Gefahr des Platzens weicher Geschwulstprominenzen eine grosse ist, darf der Druck der Finger bei der Auslösung nie gegen die Niere wirken, sondern stets gegen die Kapsel gerichtet sein, um diese von der Geschwulst abzudrängen. In jedem Falle muss die gründlichste Entfernung der Kapseln folgen, wenn sie nicht in demselben Akte zugleich mit der Geschwulstexstirpation stattgefunden hat. Die nachträgliche Entfernung lässt sich meistens stumpf bewerkstelligen und muss, wenn irgend angängig, in toto geschehen, ohne Zertrümmerung und Zerfetzung des Fettgewebes, weil damit die Gefahr eines Austrittes von Geschwulstkeimen aus den vielleicht schon inficirten Lymphbahnen verbunden ist. Da die Hauptlymphgefässe der Niere am Hilus austreten, so ist auf die reine Entfernung gerade dieses Theiles der Fettkapsel ein besonders grosser Werth zu legen.

Behandlung des Gefässstiels. Deshalb dürfen bei Unterbindung der Stielgefässe keine Fettmassen in die Ligatur eingeschlossen werden, vielmehr müssen wo möglich die Gefässe auf das Sauberste vor Anlegung der Ligatur isolirt werden. Allerdings kommt es vor, dass man bei sehr grossem Volumen und Schwerbeweglichkeit des Tumors die Gefässe nicht zu Gesicht bekommt, sondern ausschliesslich unter Leitung des Gefühls den Stiel in toto mit der Klemmzange verschliessen und durchtrennen muss. Unter solchen Umständen werden gewöhnlich gleichzeitig Fettmassen zwischen die Arme der Zange gerathen. War der Stiel nicht abnorm kurz, so kann man ihn dann noch nachträglich hinter der Zange gut isoliren, höher oben unterbinden und die von dem Instrumente gepackten Kapselstücke entfernen. Ein solches Vorgehen ist noch unabweisbarer, wenn gleichzeitig mit dem Stiel eine Drüse von der Zange gefasst worden war. Die Zahl der Fälle, in welchen man genöthigt ist, den Stiel ohne Leitung des Auges zu verschliessen, wird wesentlich kleiner, wenn man zunächst den Ureter durchtrennt. Dadurch erhält die ausgelöste Niere ein so grosses Maass von Beweglichkeit, dass sie aus der Wunde herausgewälzt werden kann und dann nur noch an den jetzt sichtbaren und zugängigen Gefässen hängt. Immerhin kommen seltene Fälle von so ungewöhnlicher Kürze des Gefässstiels vor, dass man genöthigt ist, die einmal angelegte Klemmzange zum Zwecke der Blutstillung definitiv 2 Tage lang liegen zu lassen, weil hinter ihr kein Raum zur Anlegung einer Ligatur vorhanden ist.

Luxation des Tumors. Das Hervortreten des Tumors aus der Wunde kann wesentlich durch geeigneten Druck eines Assistenten auf die Bauchdecken erleichtert werden, während der Operateur die Wundränder mit Retractoren von einander entfernt und über dem austretenden Tumor zurückstreift. Da man bei diesem Manöver gewärtig sein muss, dass der Tumor unvermuthet schnell aus der Bauchwunde hervor-

springt, so muss ihn ein Assistent auffangen und stützen, damit er durch sein Gewicht nicht die Stielgefässe abreisst.

Verhalten bei Geschwulstthrombose der Vena renalis. Nun ist vor der Unterbindung der Beschaffenheit der Vena renalis eine besondere Aufmerksamkeit zu schenken, da ihre Thrombosirung durch Geschwulstmassen nicht selten ist. Man findet dann ihren Durchmesser erheblich verbreitert, ihre Consistenz fest, ihre Farbe bläulichweiss. Trifft man ein solches Verhalten, dann muss die Vene soweit präparirt werden, bis man jenseits des Thrombus einen freien Abschnitt findet, der die Unterbindung und Durchtrennung gestattet. Erstreckt sich die Geschwulstverstopfung bis an die Einmündungsstelle in die Hohlvene, so kann man versuchen, ob sich der Thrombus etwas renalwärts verschieben lässt, um so eine geeignete Stelle für die Unterbindung und Durchschneidung zu gewinnen. Das gelingt bisweilen, wenn er ohne organische Verbindung mit der Gefässwand in das Lumen polypös hineingewachsen ist. Erstreckt er sich aber bis in die Hohlvene, so steht man vor der schweren Wahl, entweder die Nierenvene im Bereiche der ausfüllenden Geschwulstmasse zu unterbinden, oder den Versuch zu wagen, sie aus der central wie peripher abgeklemmten Hohlvene herauszuziehen. Ist die Wand der Nierenvene von der Geschwulst nicht angegriffen, so durchschneidet man sie einen bis zwei Centimenter vor ihrer Einmündung in die Hohlvene, und versucht den Thrombus durch sanften Zug zu entfernen. Gelingt das, dann unterbindet man zum Schlusse die Nierenvene. Misslingt es, dann schneidet man sie unmittelbar an ihrem Eintritt in die Hohlvene ab, und dilatirt die in dieser entstandene Oeffnung mit einem Scheerenschlage. Nach Entfernung des Thrombus legt man entwender die Gefässnaht an oder verschliesst die Oeffnung durch liegenbleibende Klemmzangen, welche nur ein schmales Stück der Gefässränder fassen. Vor dieselbe unangenehme Alternative ist man gestellt, wenn Geschwulstknoten die Nierenvenenwand selbst bis an die Cava durchsetzt haben. Welches Verfahren man bei so unglücklicher Constellation bevorzugen wird, dürfte für den Dauererfolg keinen grossen Unterschied machen, da die überwiegende Wahrscheinlichkeit vorliegt, dass bereits Metastasenkeime verschleppt worden sind. Während die Durchtrennung der Nierenvene im Kranken die Sicherheit eines sofortigen Localrecidivs giebt, ist wiederum die unmittelbare Lebensgefahr bei der Verletzung der Vena cava eine grössere. Ich habe in einem solchen Falle (**237**.22) 4 Tage nach 48 stündigem Verschlusse des Hohlvenenloches durch zwei Klemmzangen ein profuses, mehrere Tage lang anhaltendes Blutbrechen gesehen, welches mit grosser Wahrscheinlichkeit auf eine fortschreitende Thrombose mit consecutiver Stauung im Pfortadersystem zu beziehen war. Bei einer Durchtrennung der Vena renalis nahe der Cava muss bisweilen die Vena suprarenalis abgebunden werden, linkerseits auch die Vena spermatica. Während man diese auf der rechten Seite gewöhnlich nicht zu sehen bekommt, resp. sich nicht um sie zu kümmern braucht, kann sie in seltenen Fällen eine gewaltige Ausdehnung durch Stauung erhalten. So trafen wir im Falle **241**.26 nach Freilegung des unteren Nierenpols ein den Ureter begleitendes, in das kleine Becken hinabziehendes, enormes dunkelblaues Venenbündel von insgesammt 3 Querfingerdicke, dessen einzelne Stämme mehr als Daumenstärke erreichten.

Die Durchtrennung des Harnleiters muss möglichst entfernt von dem Hilus geschehen, da sich nicht selten Geschwulstzapfen aus dem Nierenbecken tief hinab in sein Lumen erstrecken. Deshalb hat man seine Beschaffenheit an der Durchtrennungs-

stelle jedesmal zu prüfen, um ihn weiter abwärts zu reseciren, wenn sich noch Geschwulstmassen in seiner Lichtung finden.

Aufgaben nach Entfernung des Tumors. Nach Entfernung des Nierentumors hat man zunächst jede Blutung in der Wundhöhle zu stillen und während der Operation entstandene Peritonealrisse zu verschliessen. Sodann sollte man nicht unterlassen nach der Beschaffenheit der Nebenniere zu fühlen, da diese bisweilen in gleicher Weise wie die Niere erkrankt ist. In solchen Fällen schliesst sich ihre Enucleation an, welche ziemlich leicht auf stumpfem Wege von Statten geht und nur zur Unterbindung kleiner Gefässe nöthigt. Dann folgt eine sorgfältige Nachforschung nach erkrankten Lymphdrüsen, welche in der Umgebung der Vv. renalis und cava zu suchen sind und enucleirt werden sollten, wenn es in vollständiger Weise möglich ist. Alle diese Aufgaben erfordern bei der Tiefe der Wunde ein gutes Licht, welches am besten durch Einsetzen breiter spiegelnder Retractoren geschaffen wird. Dabei entfaltet der Druck der eindringenden atmosphärischen Luft die schlaff gefalteten auf einander liegenden Wandungen der Wundhöhle, so dass man jeden Winkel übersehen kann. Meistens gelingt es, die grosse Wundhöhle völlig trocken zu legen. Bleiben aber im oberen, hinter den Rippen gelegenen Wundrecessus parenchymatös blutende Flächen zurück, so sind sie durch feste Tamponade des retrocostalen Raumes stets mit Sicherheit unschädlich zu machen. Die übrige Wundhöhle wird am besten mittelst lockerer Beuteltamponade ausgefüllt und darüber die Bauchdecken vernäht bis auf eine Oeffnung im hinteren Abschnitt der Incisionswunde zur Herausleitung der Tamponenden.

6. Resultate.

A. Operative Mortalität und Todesursachen.

Unter unseren 43 Operirten sind 8 dem operativen Eingriffe erlegen, ein 9. Kranker, ein Diabetiker, ist 17 Tage nach Exstirpation der linken Niere bei fast geheilter Wunde an einer zur Operation nicht in directer Beziehung stehenden Complication zu Grunde gegangen, nämlich an Ruptur des Colon ascendens infolge unüberwindlicher Kothstauung. Die directe operative Mortalität beträgt demnach 18,6 %. Unter den Ursachen der operativen Mortalität nimmt die Herzparalyse die erste Stelle ein; erlagen ihr doch 5, d. h. 62,5 % aller Gestorbenen. Immer handelte es sich um parenchymatöse Erkrankungen des Herzmuskels, die in 12—48 Stunden nach der Operation zum Versagen der Herzthätigkeit führten. In 4 dieser Fälle waren schwere organische Veränderungen des Herzens durch die Autopsie gefunden worden, und zwar einmal braune Atrophie mit Fragmentation der Muskelfasern, einmal sehr vorgeschrittene braune Atrophie mit starker Verdünnung der Ventrikelwände, einmal stärkste Sclerose des Coronararterien, einmal ungemein ausgedehnte fettige Metamorphose des Myocard.

In dem 5. Falle fehlte zwar die Section, doch waren die klinischen Erscheinungen p. op. und die Todesart identisch mit denen in den anderen Fällen und ganz charakteristisch für eine schwere Affection des Herzens. Bei allen diesen Patienten stieg bald nach der Operation die Pulsfrequenz allmählich bis auf 120—132 Schläge, unter stetiger Abnahme der Spannung, bisweilen Aussetzen des Pulses und sinkender Körpertemperatur. Es trat ein ebenso objectiv wahrnehmbares, wie von dem Patienten gefühltes und genau angegebenes, von der Peripherie aufwärts schreitendes Erkalten

und Absterben der Extremitäten ein. Dazu gesellten sich in den letzten Stadien kalter Schweiss, grosse Unruhe, ängstliches Oppressionsgefühl und Dyspnoe. Das Sensorium blieb bis kurz vor dem Tode ungetrübt. Die Kranken hatten das deutliche Bewusstsein des allmählichen Absterbens. Gemeinsam war allen Fällen die Alterslage des 6. und 7. Decenniums, ferner eine erhebliche Grösse der Geschwulst oder ihr Uebergreifen auf die Nachbarorgane und ihr langjähriger Bestand, der sich bei zweien über 10 und 11 Jahre zurückverfolgen liess. In 2 dieser Fälle waren Geschwulstfortsätze durch die Vena renalis bis in die Cava gewachsen. In einem Falle war auch die Nebenniere in einen gänseeigrossen Tumor verwandelt; in einem hatte die Geschwulst auf Leber und Bauchfell übergegriffen, 3 unter diesen Patienten waren durch langjährige, häufig wiederholte und permanente Blutungen stark erschöpft. Wenn wir prüfen, welche Erscheinungen diese Patienten am Circulationsapparat vor der Operation darboten, so kommen wir zu dem bedauerlichen Ergebniss, dass kein Symptom gravirend genug war, um uns die Schwere der Herzaffection zu verrathen und uns zu ermahnen, von der Operation abzustehen. In einem Falle von brauner Atrophie und Fragmentation der Muskelfasern war keine Vergrösserung des Herzens vorhanden; ein systolisches Geräusch wurde an der Spitze und an der Grenze zwischen linkem 4. Rippenknorpel und dem Sternum gehört; die Pulsfrequenz betrug 90—96. In einem 2. Falle von brauner Atrophie und starker Sclerose der Coronararterien waren die Herztöne rein, der zweite Aortenton klappend, die Pulsfrequenz 84. In dem Falle, bei dessen Section ein schlaffes, etwas vergrössertes Herz mit mässiger Dilatation beider Ventrikel und eine ausgedehnte fettige Metamorphose der Musculatur gefunden wurde, fehlte jede klinisch nachweisbare Anomalie im Circulationsapparat, sowie jede subjective Störung. In dem 4. Falle von stärkster brauner Pigmentatrophie fehlte jede objective und subjective Andeutung einer Anomalie im Circulationsapparat; nur die Töne des ganz von Lunge überlagerten Herzens waren auffallend leise. In dem Falle endlich, dessen anatomische Untersuchung fehlte, bestanden zwar grosse Blässe und Schwäche, welche auf profuse Blutverluste zurückgeführt werden konnten, dagegen fand sich bei der klinischen Untersuchung des Herzens nichts Abnormes. Die Pulsfrequenz betrug 90—96. Bei einem Stuhlgang war Patient ohnmächtig geworden. Alle diese spärlichen Erscheinungen berechtigten um so weniger zu der Diagnose schwerer parenchymatöser Herzveränderungen, als sie einen durch langdauernde Hämaturien anämisch gewordenen Patienten betrafen. Das häufige Vorkommen parenchymatöser Herzveränderungen bei malignen Nierentumoren dürfte theils mit der Häufigkeit und Heftigkeit der langjährigen Blutverluste zusammenhängen, theils mit einer directen Schädigung der Herzmusculatur durch toxische Producte des Tumors. Für letztere Vorstellung scheint mir besonders zu sprechen, dass in 2 Fällen Geschwulstthrombosen bestanden, welche direct vom Blute der Vena cava bespült wurden, dass 4 Fälle besonders grosse Geschwülste von sehr langem Bestande betrafen und dass andererseits in 2 Fällen, in welchen einmal ausser der Niere auch die betreffende Nebenniere in eine grosse Geschwulst verwandelt war, ein anderes Mal eine Continuitätspropagation auf die Leber und das Bauchfell gefunden wurde, Blutungen fast vollständig gefehlt hatten.

Trotzdem sämmtliche 5 an Herzparalyse zu Grunde gegangenen Kranken weder mit der Exstirpation der gänzlich in Geschwulstmasse umgewandelten Niere secretionsfähiges Parenchym verloren, noch jemals vor der Operation das leiseste Anzeichen in-

sufficienter Function der allein noch arbeitenden zweiten Niere gezeigt hatten, hörte doch dreimal die Urinsecretion nach der Operation sofort gänzlich oder bis auf minimale Spuren auf, während in einem 4. Falle, der bis dahin eine ganz normale Urinbeschaffenheit mit einer täglichen Harnstoffausscheidung von 33,07 g gehabt hatte, alsbald nach der Operation zugleich mit Oligurie (450 ccm in 32 Stunden) Spuren von Albumen und eine steigende Menge erst blasser, dann granulirter Cylinder auftrat. Angesichts dieser Veränderungen der Harnausscheidung liegt die Frage nahe, ob nicht vielmehr eine Erkrankung der zurückgelassenen Niere als die von uns angeschuldigte Herzmuskelaffection die Todesursache dieser Fälle gewesen sei. Einer solchen Vorstellung widerspricht zunächst die kurze Zeitdauer zwischen Operation und Tod, welche nur je 12, 31, 35, 40 Stunden betragen hatte. Kranke, welche der Niereninsufficienz erliegen, sterben nach unserer Beobachtung meistens nicht vor Ablauf des 3. Tages. Sodann fehlte in allen Fällen jede Andeutung urämischer Erscheinungen; insbesondere widerspricht das Freibleiben des Sensoriums bis zum Tode der Annahme einer urämischen Vergiftung. Wie vereinigt sich nun mit unserer Auffassung die Thatsache, dass dennoch die Untersuchung der drei zur Autopsie gekommenen Fälle pathologische Zustände der zurückgebliebenen Niere ergeben hat? In einem Falle zeigte sich bei Mangel jeder tieferen Läsion nur eine ganz minimale, frischeste parenchymatöse Trübung, welche als ischämische Veränderung infolge des erniedrigten Blutdrucks aufzufassen ist (vergl. Fall **220**.5). Im 2. Falle bestanden sclerotische Veränderungen der Nierengefässe und ein ganz geringer Grad davon abhängiger Veränderungen, bestehend in einer Verödung und hyalinen Entartung vereinzelter Glomeruli an der Oberfläche, umgeben von kleinzelligen Infiltrationsherden und einigen atrophischen, etwas collabirten, gewundenen Canälen. Diese Veränderungen traten nur ganz vereinzelt in sonst völlig gesundem Parenchym auf, und waren so geringfügig, dass sie keineswegs für sich allein zur Erklärung der Sistirung der Harnsecretion ausreichten, vielmehr ohne insufficiente Herzthätigkeit ohne Belang gewesen wären. Im 3. Falle fand man an vielen gewundenen Kanälen und manchen Henle'schen Schleifen eine Fettmetamorphose. Die Glomeruli erschienen zahlreicher und enthielten Leukocyten. Die Schlingen waren stellenweise mit körnigen Thromben angefüllt, welchen Leukocyten beigemischt sind. In diesem Falle, dem einzigen, in welchem ernstere entzündliche Veränderungen vorhanden waren, hatte dennoch die Niere vor der Tumorexstirpation gut functionirt und war durch diese nicht stärker functionell in Anspruch genommen worden, da mit der Nephrectomie keine Spur secretionsfähigen Parenchyms ausgefallen war. Die Erklärung für die postoperative Functionseinstellung dieser Niere liegt in der Erlahmung des stark fettig entarteten Herzens, welche zu einer derartigen Blutdruckerniedrigung führte, dass dabei keine Harnsecretion zu Stande kommen konnte. Kann diese Consequenz einer versagenden Herzthätigkeit schon bei ganz gesunden Nieren eintreten, so noch vielmehr bei solchen, die anatomisch nicht ganz intact sind, aber unter normalen Circulationsverhältnissen ihre volle Schuldigkeit zu thun vermögen. Von den 3 nicht auf Herzmuskelveränderungen zurückführbaren Todesfällen war der eine (Fall **217**.2) mit grosser Wahrscheinlichkeit auf eine durch reichliche Besprühung der grossen Exstirpationswunde mit Jodoform-Aetherspray und Tamponade mit 20 proc. Jodoformgaze bedingte Intoxication zu beziehen. Leider fehlt die mikroskopische Untersuchung der makroskopisch normal erscheinenden zurückgebliebenen Niere.

Der zweite Fall (**237**.22), ist wahrscheinlich einer fortschreitenden Thrombose der

Vena cava erlegen. Die von Tumormassen durchwachsene Wand der Vena renalis hatte unmittelbar an ihrer Einmündung in die Cava abgeschnitten, und der in letzterer entstandene Defect durch Klemmzangen verschlossen werden müssen. Es kam zu profusem Blutbrechen, welches auf Stauung in der Pfortader durch Thrombirung der Cava zurückzuführen war.

Der dritte dieser Todesfälle endlich ereignete sich auf dem Operationstisch, vermuthlich durch Losreissung eines Stücks von einem Geschwulstthrombus, der die Nierenvene erfüllend, sich in 10 cm Ausdehnung nach dem Herzen zu in das Lumen der Hohlvene erstreckte.

Denkt man an die von Guillet statistisch festgestellte Mortalität von ca. 60 % aller bis zum Jahre 1890 publicirten Operationen zurück, so bedeuten unsere 18,6 % einen erfreulichen Fortschritt. Ein eben solcher geht auch aus den neuesten Sammelstatistiken hervor, wenngleich die aus diesen berechnete Mortalität nie den wirklichen Verlustziffern entspricht, weil unter den vielen casuistischen Einzelmittheilungen immer viel mehr günstige als ungünstige Fälle zur Publication kommen. So beträgt nach Héresco (De l'intervention chirurgciale dans les tumeurs malignes du rein. Thèse de doctorat 7. mars 1899) die operative Mortalität aller nach 1890 bekannt gewordenen Fälle 19,33 %. Leider dürfen wir uns nicht der Hoffnung hingeben, dass von nun ab die Resultate in gleich schneller Weise sich bessern werden wie bisher. Denn die vermeidbaren Fehler, welche die Mortalität vor 1890 besonders stark beeinflussten, haben wir seitdem mehr oder minder vermeiden gelernt. Die Sünden gegen die Asepsis, die toxischen Wirkungen einer übertriebenen Antisepsis, die unabsichtlichen Nebenverletzungen durch mangelhafte Technik spielen schon jetzt keinen erheblichen Factor mehr in der Sterblichkeit. Auch eine weitere Vervollkommnung unserer Einsicht in die Leistungsfähigkeit der zurückzulassenden Niere fällt für die Nierentumoren erheblich weniger ins Gewicht als für alle anderen Gebiete der Nierenchirurgie, weil gerade bei ihnen eine Erkrankung des Schwesterorgans eine relative Seltenheit ist.

Lässt sich doch unter 32 seit 1890 publicirten Todesfällen nach Tumorexstirpation nur einmal eine Erkrankung der anderen Niere als Todesursache auffinden. Derjenige Factor, welcher vorzugsweise die Höhe der operativen Mortalität bestimmend, ist die Einwirkung der Operation auf das Herz, sei es, dass eine präexistente, nicht diagnosticirbare Krankheit des Herzmuskels bestanden hat, sei es durch Schädigungen eines vorher im grob anatomischen Sinne intacten aber geschwächten oder atrophischen Herzens. Die Bedeutung dieses Factors ergiebt sich aus einer Analyse der seit dem Jahre 1890 veröffentlichten operativen Todesfälle. Sie betragen nach Summirung der von Héresco zusammengestellten mit den meinigen 34. Von ihnen entfallen 18 (52,9 %) auf Herzlähmung, Shock, Kollaps, drei Bezeichnungen, welche meistens promiscue für denselben Vorgang gebraucht werden. Da dieses unglückliche Ereigniss von der Dauer und dem eingreifenden Charakter der Operation einerseits, von der Quantität der verbrauchten Narkotica andererseits abhängt, so dürfte die Zahl der Herztode erst herabgesetzt werden, wenn sowohl unser operatives Material ein anderes geworden sein wird, als auch die jetzt gebräuchlichen Narkotica durch unschädlichere ersetzt sein werden. Zur Zeit kommen überwiegend sehr grosse Tumoren zur chirurgischen Behandlung, welche eine längere Operationsdauer und ausgiebigere Eingriffe beanspruchen. Ist auch mit zunehmender Uebung die für ihre Exstirpation erforderliche Zeit erheblich vermindert worden, so dass ich jetzt in $^3/_4$ Stunden da zum Ziele zu kommen vermag, wo ich

früher mehr als 2—3 Stunden gebrauchte, so wird man auch in Zukunft bei noch so grosser Erfahrung häufig die Dauer der Narkose und das Maass des Verbrauchs von Anaesthetica überschreiten müssen, welche mit dem Wohle derartiger Patienten verträglich sind. Erst wenn die diagnostischen Hilfsmittel der Palpation und der Cystoskopie den Aerzten so geläufig sein werden, wie die Percussion und die Auscultation, wenn sie die Bedeutung der Nierenblutungen richtig würdigen gelernt haben werden, wenn endlich die Radiographie im Stande sein wird, der Palpation nicht zugängliche Geschwülste dem Auge zu offenbaren, dürfen wir hoffen, dass uns die Tumoren in einem Entwicklungsstadium zugehen, wo der operative Eingriff der wesentlichsten Gefahren entkleidet sein wird und zugleich die Dauerresultate sich über den bisher beklagenswerthen Zustand erheben werden. In Beziehung auf die Narkotica wird die Gefahr des Chloroforms nach experimentellen Ergebnissen zwar anerkannt, aber durchaus nicht in dem Umfange, der ihm wirklich zukommt. Dagegen meint man, in dem Aether ein für das Herz unschädliches Mittel gefunden zu haben, weil sich beim Thiere keine anatomisch nachweisbaren ungünstigen Einflüsse auf das Herz ergeben haben. Ich halte diese Schlussfolgerung für hinfällig, weil die Ergebnisse beim gesunden Thier keinen Rückschluss auf den kranken Menschen zulassen und weil jede experimentelle Unterlage dafür fehlt, wie sich ein bereits kranker Herzmuskel dem Aether gegenüber verhält. Unter unsern 5 Fällen von Herzlähmung nach Tumorexstirpationen befanden sich 2, in welchen die Aethernarkose zur Anwendung gekommen war. In dem einen, welcher vor der Operation weder subjectiv noch objectiv das geringste Zeichen einer Herzaffection gezeigt hatte, fand sich bei der Section eine so starke fettige Degeneration des Herzmuskels, dass sie in diesem Umfange vor der Operation unmöglich bestanden haben konnte, weil damit das Leben unvereinbar gewesen wäre. Ich stehe nicht an, zum mindesten einen Theil dieser Herzmuskelerkrankung auf das Narkoticum zu beziehen. Aber auch wenn der Aether unschädlicher für das Herz wäre als das Chloroform, so verbietet sich seine Anwendung doch in vielen Fällen, in denen Catarrh der Luftwege besteht, oder es nicht gelingt, mit diesem Mittel eine genügende Betäubung oder eine ausreichende Erschlaffung der Bauchmuskeln zu erzielen.

B. Fernresultate.

Ich wende mich nun zu den Fernresultaten der Tumorexstirpationen mit dem betrübenden Bekenntniss, dass man sie als die partie honteuse der gesammten Nierenchirurgie bezeichnen muss. Unzweifelhaft sind unsere Misserfolge darin begründet, dass wir in der Mehrzahl der Fälle zu spät operiren. Die Erklärung hierfür liegt zu einem Theil in der schleichenden, oft symptomlosen Entwicklung des Krankheitszustandes, zu einem andern in der mangelhaften diagnostischen Würdigung der frühzeitigen Krankheitserscheinungen, zum Theil endlich in der Vorstellung vieler Aerzte, dass mit der Operation maligner Tumoren für die Dauer nichts gewonnen sei. Dass diese Anschauung irrig ist, wird durch die langjährigen Dauerheilungen einer Anzahl meiner Fälle bewiesen. Bei der schnellen Recidivfähigkeit maligner Tumoren dürfte eine über 3 Jahre bestehende Heilungsdauer für die übergrosse Majorität der Fälle als eine definitive Heilung betrachtet werden können, wenngleich nicht in Abrede gestellt werden soll, dass in seltenen Fällen Recidive noch nach diesem Termine beobachtet worden sind.

Von dieser Voraussetzung ausgehend, wollen wir zunächst nur an unseren vor

mehr als 3 Jahren Operirten die Endresultate feststellen. Da dieses Kapitel mit dem Ende März 1901 abschliesst, so kommen nur die bis zum März 1898 Operirten in Betracht. Ihre Zahl ist 29. Von diesen sind 7 abzuziehen, welche theils der Operation erlegen sind, theils nach weniger als 3 Jahren frei von Recidiv an intercurrenten Krankheiten gestorben sind. Von den übrigbleibenden 22 sind 14 an Recidiven zu Grunde gegangen, 8 mehr als 3 Jahre geheilt geblieben, entsprechend 36,3% Dauerheilungen.

Uebersicht der endgültig Geheilten.

No. der Beobachtung	Heilungsdauer	Histologische Diagnose
216.1	14 Jahr, 0 Mon.	Carcinom.
224.9	12 „ 7 „	Sarcoma alveolare.
228.13	10 „ 2 „	Hypernephrom.
225.10	8 „ 2 „	Spindelzellensarkom.
238.23	6 „ 6 „	Hypernephrom.
229.14	5 „ 8 „	Hypernephrom.
251.36	5 „ 3 „	Malignes Adenom (?).
252.37	3 „ 5 „	S. Krankengeschichte.

Diese im Verhältniss zu den Erfahrungen anderer ausserordentlich hohe definitive Heilungsziffer erklärt sich zum Theil daraus, dass sich unter unserem Materiale 3 Tumoren befanden, welche in einem sehr frühen Stadium zur Operation kamen, nämlich 2 von Kirschen- und einer von Pflaumengrösse.

Von Recidiven habe ich bis jetzt unter 34 die Operation überlebenden 18 beobachtet. Davon betrafen 17 Tumoren des Nierenparenchyms, einer einen Tumor des Nierenbeckens (Zottenkrebs). Unter den eigentlichen Nierentumoren erfolgte der Tod an Recidiven 12mal in weniger als Jahresfrist nach der Operation, 3mal im zweiten, 1mal im dritten Jahr post operationem. Einmal ist das Todesdatum unbekannt. Ein letzter Patient (**233**.18) ist wegen eines kirschengrossen Recidivknotens unter der Narbe 15 Monat nach der Nierenexstirpation zum zweiten Male operirt worden und befindet sich z. Z. $2^3/_4$ Jahre nach der Nephrektomie bei vorzüglichem Ernährungs- und Kräftezustand. Wir sehen daraus, dass, mit Ausnahme des eben erwähnten noch lebenden und eines erst im 3. Jahre nach der Operation Gestorbenen, bei allen übrigen recidivirenden Fällen der Tod im Laufe von höchstens 2 Jahren post operationem eingetreten war. Demnach dürfen wir mit grosser Wahrscheinlichkeit annehmen, dass die grosse Majorität aller, welche mehr als 2 Jahre von Recidiven frei geblieben sind, zu den dauernd geheilten gezählt werden dürfen.

Bei der Beurtheilung der Berechtigung einer Operation wäre es einseitig, ausschliesslich die Dauerheilung zum Maassstabe zu nehmen. Denn einer nicht geringen Zahl der später recidivirenden Fälle verschafft die Operation einen Zuwachs an Lebensdauer, Gesundheitsgefühl und Lebensfreude. Selbst dann, wenn wir wegen zu weit vorgeschrittener Krankheit keine Aussicht auf ein Dauerresultat haben, kann die Operation Nutzen stiften, wenn es gilt den Kranken vor dem Verblutungstode zu bewahren oder ihm qualvolle Schmerzen zu beseitigen.

Krankengeschichten.

A. Carcinome.

Fall 216.1. Carcinoma renis sinistri. Nephrectomie. Dauernde Heilung.

Max H.[1]), 21 Jahre. Aufnahme 17. 1. 87. Geheilt entlassen 15. 5. 87.

Der Fall betraf einen Bäckergesellen, welcher nach Heben eines 2 Centner schweren Mehlsacks von heftigen Schmerzen befallen wurde, die in der linken Nierengegend beginnend, nach dem Hoden ausstrahlten. Während der Dauer des 8stündigen Anfalls war trotz heftigen Drängens die Urinentleerung unmöglich. Dann folgte starke Hämaturie vom 9. 12. 86. bis 16. 1. 87. Nur bei Lagerung auf der rechten Seite gelang es, während tiefer Inspiration das Hervortreten des untersten Abschnitts der nicht hinabgesunkenen Niere unter dem Rippenrande zu fühlen und 2,2 cm oberhalb des unteren Pols an der Vorderfäche eine flache Prominenz von etwa Fünfpfennigstück Durchmesser abzutasten. Da diese im Laufe eines Monats zur Grösse einer halben Kirsche herangewachsen war, der untere Pol der Palpation zugänglicher und der palpirbare Abschnitt härter wurde, ferner die Nierenblutungen mit erneuter Heftigkeit auftraten, wurde die Diagnose auf einen malignen Tumor gestellt und die Niere am 14. 3. 87. freigelegt. Eine Probepunction der freigelegten Prominenz liess sofort breiige Geschwulstmassen austreten, worauf die Exstirpation schnell beendigt wurde. Pat. ist dauernd geheilt geblieben.

Präparat. Die Niere hat eine Länge von 11 cm, Breite 6, Dicke 3. Gewicht 177 g. 2,2 cm oberhalb des unteren Nierenpols befindet sich eine halbkirschengrosse Prominenz, erzeugt durch einen kirschengrossen weichen krebsigen Tumor der Rinde, welcher die Marksubstanz durchwuchernd in einen Kelch hineingewachsen war und von hier aus als freie polypöse Masse in das Nierenbecken prominirte. Die mikroskopische Untersuchung ergab ein sehr weiches Carcinom. In breite Bindegewebszüge sind solide Zellnester und Zapfen eingeschlossen. Diese Nester setzen sich aus mehr länglichen Zellen zusammen.

Fall 217.2. Adenocarcinoma renis dext. Exstirpation. Tod. (Jodoformintoxation?)

Frau Sch., 46 Jahre alt. Aufgenommen 6. 11. 86. † 15. 11. 86.

Pat. bekam im Mai d. J. plötzlich heftige Schmerzen im Leibe mit Erbrechen und Hämaturie. Am 29. August trat lebhafter Harndrang auf, ohne Möglichkeit Urin zu lassen, bis sich plötzlich eine starke Harnblutung einstellte. Am nächsten Tage war die Blutung verschwunden. Zur Zeit hat Pat. keine Beschwerden, giebt aber an, magerer geworden zu sein.

Status. In der rechten Oberbauchhälfte ein grosser Tumor, median bis zur Mittellinie, nach unten bis zum Rippenrande, hinten in der Lumbalgegend fühlbar, mit halbkugeligen Prominenzen an der Oberfläche, nicht fluctuirend. Die Geschwulst verschiebt sich ein wenig mit der Inspiration unter Bildung einer deutlichen Einsenkung unter dem Rippenbogen. Bei der Untersuchung in der Narkose zeigt sich grosse manuelle Verschieblichkeit in der Richtung nach innen und unten. Untersuchung des Urins ergiebt eine 24stündige Menge von 860 ccm, specifisches Gewicht 1025, Harnstoff 3,49 pCt., Stickstoff 1,16 pCt.

13. 11. Nephrectomie. Chloroformmorphiumnarkose. Der Tumor zeigt sich zum allergrössten Theile vom Bauchfell bedeckt. Die Fettkapsel von enormen Venen durchzogen, wird nach partienweiser Umstechung durchtrennt, dann die Niere stumpf enukleirt. Bei der Ablösung zeigt sich die Capsula propria an einigen Stellen von weichen Tumormassen durchbrochen. Die grosse Wundhöhle wird darauf bis in alle Buchten mittelst Jodoformätherspray auf das Ausgiebigste desinficirt, bis überall auf den Wänden ein gelber Jodoformbelag haftete, sodann in ganzer Ausdehnung mit 20proc. Jodoformgaze tamponirt. Die Dauer der Operation betrug 3 Stunden 20 Minuten. Nur unerheblicher Blutverlust während der Operation aus den Kapselvenen. Puls am Schlusse 72, Abends 84. Wohlbefinden. Kein Erbrechen. Des Abends wird per Katheter 245 Urin entleert mit Spuren von Albumen. 14. 11. Puls 104, gut gespannt, Temperatur 37,2. Nachts

1) Bereits publicirt in den Erfahrungen über Nierenchirurgie (s. daselbst die Abbildung der exstirpirten Niere in natürlicher Grösse Taf. II, Fig. 1).

viel geschlafen. 2mal Erbrechen. Morgens 260 Urin mit Spuren von Albumen. Jodoformtampons entfernt, Nähte geschlossen. Abends Puls 112, stark gespannt, 200 Urin entleert. 15. 11. Temperatur 37,4, Puls 136, stark gespannt. Die ganze Nacht starkes grünes Erbrechen. Keine Schmerzen. Leib nicht empfindlich. Zunge feucht, wenig belegt. Gesicht gut componirt. Urin der zweiten 24stündigen Periode 340, Gewicht 1020. Das Erbrechen steht nach einem Theelöffel Cocainlösung. Pat. fühlt sich wohl bis $2^1/_2$ Uhr. Dann wird sie ohnmächtig, kollabirt, sieht sehr blass aus. Puls kaum fühlbar ca. 144. Sensorium ganz frei. Um 5 Uhr plötzlicher Tod.

Section ergiebt makroskopisch normales Verhalten der linken Niere. Im Herzen ausser einer mässigen Hypertrophie der linken Hälfte keine für das blosse Auge erkennbare Anomalie. Die exstirpirte Niere ca. kindskopfgross. Die Geschwulst selbst geht vom oberen Abschnitte der Niere aus, sodass sie unten von einem grossen Theil wohlerhaltener Nierensubstanz umkleidet ist.

Mikroskopische Untersuchung ergiebt ein Adenocarcinom, stellenweise mit papillärem Charakter.

Fall 218.3. Cylinderzellenkrebs der rechten Niere. Nephrectomie. Heilung. Metastasen in der Blase und der linken Nierengegend.

Moritz Z. 46 Jahre. Aufgenommen 9. 9. 91. Entlassen 19. 11. 91.

Pat. will bis vor 4 Wochen stets gesund gewesen sein. Erste Wahrnehmung des Leidens mit Schmerzen im Abdomen beim Uriniren. Urin trübe und blutig. 2mal starke Hämaturie.

Status. In der linken Regio hygogastrica palpirt man einen Tumor, dessen unteres Ende in der Respirationspause bis zur Nabelhorizontalen reicht, dessen vorderes die Mamillarlinie um zwei Querfinger Breite nach rechts überschreitet, dessen hintere Fläche bimanuell in der Lumbalgegend fühlbar ist. Die Oberfläche glatt, auf Palpation unempfindlich. Der Tumor sinkt in rechter Seitenlage etwas nach unten und median und lässt dann flache Unebenheiten erkennen. Die rechte Niere nicht fühlbar. Links fehlt die 12. Rippe. Urinmengen 2000—2500 in 24 Stunden. Specifisches Gewicht 1013—1015. Harnstoffausscheidung schwankt zwischen 18 und 37 g in 24 Stunden. Urin leicht trübe, mit Spuren von Albumen, vielen weissen Krümelchen, welche theils rasch zu Boden sinken, theils suspendirt bleiben. Mikroskopisch finden sich reichliche Eiterkörper, vielfach zu Papillenpfröpfen aggregirt, vereinzelte rothe Blutkörper. Blase und Prostata zeigen keinerlei Abnormität.

18. 9. Nephrectomie mit 15 cm langem extraperitonealen Querschnitt 2—3 Querfinger breit unterhalb der letzten Rippe. Der Tumor wird stumpf aus der Fettkapsel enukleirt, diese nachträglich entfernt. Erkrankte Drüsen werden nicht gefunden. Dauer der Operation 105 Minuten. 35 ccm Chloroform.

Präparat. Der erstirpirte Tumor wiegt 960 g, hat ungefähr Kindskopfgrösse. Er geht von der unteren Hälfte der Vorderfläche der linken Niere aus. Der obere Pol sitzt in einer Längsausdehnung von 6 cm der Geschwulst scheinbar unverändert auf. Die restirende Nierensubstanz setzt sich bis zum unteren Pol an der hinteren äusseren Fläche des Tumors als eine in die Länge gezogene, kapselartige Hülle mit deutlicher Nierenstructur fort. Der Tumor ist von weicher Consistenz in seinem vorderen, von fester in seinem hinteren, der Niere benachbarten Theil, zeigt an der Hinterfläche eine Anzahl Prominenzen, welche die Fettkapsel durchwachsen haben. An anderen Stellen durchbricht die Tumormasse nur die Capsula propria. Auf dem Durchschnitte im grössten Umfange findet man im Centrum eine grosse glattwandige, mit einem Blutcoagulum ausgefüllte Cyste, welche ebenso wie eine ganze Anzahl benachbarter kleiner Hohlräume den Eindruck von Erweiterungen präexistirender Höhlen macht. Mit Wahrscheinlichkeit handelt es sich um Reste der Nierenkelche. Die eigentliche Tumorsubstanz besteht aus einer gelbweissen, goldgelb gesprenkelten weichen Masse, mit vielen kleinen Hohlräumen, daneben aus grauröthlichem Gewebe. An dem unteren Umfange der Geschwulst findet sich eine noch deutlich als degenerirte Nierensubstanz erkennbare Zone. Ein Durchschnitt durch die erhaltene obere Kuppe der Niere zeigt interstitielle Veränderung des Nierenparenchyms, Schrumpfung von Mark und Rinde, vielfache kleinste Cysten, reichliche Neubildung von Fettgewebe um die Nierenkelche und das Becken. In der Nierensubstanz selbst findet man eine grosse Anzahl weicher, submiliarer Knötchen, ähnlich Tuberkeln oder miliaren Fibromen, sowohl in der Marksubstanz wie in der Rinde. An der Oberfläche ist dieser Nierenabschnitt leicht granulirt und mit denselben über die Oberfläche prominirenden Knötchen besetzt.

Mikroskopische Untersuchung des Tumors ergab einen Cylinderzellenkrebs. Siehe Tafel XIII, Fig. 4. Spärliches fibrilläres Bindegewebe bildet verschieden grosse Alveolen. In ihnen

liegen Epithelzellen, die zum Theil Drüsenschläuche bilden, zum Theil die Hohlräume vollkommen ausfüllen. Die Zellen sind meistens cylindrisch, besonders da, wo die Zelllage einschichtig ist. Ihr Protoplasma ist fein granulirt; nur um den grossen bläschenförmigen Kern ist eine hellere Zone erkennbar. Der Kern ist chromatinarm, mit meistens zwei deutlichen Kernkörpern ausgestattet. Die Cylinderzellen nehmen an den Stellen, an welchen sie mehrschichtig sind oder die ganze Alveole ausfüllen, auch andere, zum Theil recht bizarre Formen an. Es finden sich ähnlich wie beim sogenannten Uebergangsepithel halbmondförmige Zellen, welche schalenartig andere Zellen umschliessen, dann solche mit einem bis an die Basalzellen reichenden Fortsatz. Auch bei diesen hat der Kern den Charakter der epitheloiden Zellen. Fett- und Glykogengehalt wurden nicht geprüft.

Fernresultat. October 1892, ein Jahr nachdem Pat. geheilt entlassen war, starb er an Recidiven. Bei der in der Zwischenzeit erfolgten Vorstellung konnte man eine Resistenz in der linken Nierengegend vom Bauche aus fühlen. Pat. klagte über heftige Harnbeschwerden, ausserordentlich häufige Miction und sah kachectisch aus. Später wurde das Vorhandensein einer metastatischen Blasengeschwulst constatirt.

Fall 219. Carcinoma renis sinistri permagnum. Exstirpation. Heilung. Kein Recidiv. Tod 1 Jahr p. op. an acuter Perforationsperitonitis (Perityphlitis?).

Herr B., 53 Jahre. Aufnahme 26. 11. 91. Geheilt entlassen 6. 2. 92.

Vor 12 Jahren traten linksseitige Nierenkoliken mit Abgang kleiner Steinchen auf. Seit 4 Jahren sind die Koliken verschwunden, seitdem besteht zuweilen Blutharnen in Pausen von 4 bis 6 Wochen. Während der Blutungsperiode tritt manchmal ganz blutfreier Urin auf. Seit 2 Jahren hat sich eine linksseitige Varicocele entwickelt.

Status. Linke Bauchwand stärker vorgebuchtet als die rechte. Man palpirt daselbst zwischen 10. Rippe und Darmbeinstachel einen grossen Tumor, dessen hinteres Ende nicht in der Lumbalgegend, sondern in der hinteren Axillarlinie bei bimanueller Untersuchung zu fühlen ist. Seine vordere Grenze nähert sich auf 6 cm der Mittellinie. Der Tumor ist uneben, höckerig, stellenweise druckempfindlich. In rechter Seitenlage ist er so beweglich, dass man den Eindruck gewinnt, er habe sich in einer hinabgesunkenen Niere entwickelt. Das leere contrahirte Colon verläuft in der Mamillarlinie über seine Vorderfläche. Die rechte Niere ist in ihrer unteren Hälfte palpirbar. Urinmenge 1500 ccm, 24stündige Harnstoffmenge schwankt zwischen 23 und 27,5 g. Ziemlich reichlicher Albumengehalt, reichlich Leukocyten, vereinzelte rothe Blutkörper.

30. 11. 91. Nephrectomie mit schrägem extraperitonealen Lumboabdominalschnitt. Der grösste Theil des Organs vom Peritoneum überzogen. Der Tumor wird stumpf aus der kolossalen Fettkapsel ausgelöst. Der obere Theil der Niere geht sehr hoch hinter den Rippen hinauf. Da sich zeigt, dass der Tumor an verschiedenen Stellen die Capsula propria durchwachsen hat, wird nachträglich die enorme dicke und feste Fettkapsel in toto exstirpirt. Dauer der Narkose $2\,^1/_2$ Stunden. Chloroformverbrauch 42 g.

Präparat. Gewicht des Tumors mit der Fettkapsel 2200 g. Die Geschwulst hat im ganzen die Gestalt eines Ovoids, dessen oberem Pol ein langer Fortsatz kappenförmig aufsitzt, welcher dem Rest des erhaltenen Nierenparenchyms entspricht. Grösster Längsmesser der Geschwulst 17, grösster Quermesser 11, grösste Dicke 10 cm. An ihrer Oberfläche prominiren unregelmässige Höcker von Kirschen- bis Pflaumengrösse, welche zum Theil gelb, zum Theil bläulich durch die Capsula propria hindurchschimmern, zum Theil sie durchbrochen haben und in die Fettkapsel hineingewuchert sind. Auf dem Durchschnitt besteht die Geschwulst aus einer grossen Anzahl von Knoten verschiedener Grösse, von einander durch gelbweisse Septa verschiedener Mächtigkeit getrennt. Die grossen Knoten sind wieder Conglomerate kleiner. Ihre Schnittflächen prominiren etwas über das Niveau der trennenden Bindegewebssepta. Der grösste, gänseeigrosse, liegt am unteren Pol und zeigt central beginnende Erweichung. Der Durchschnitt der frischesten ist roth bis gelbbraun, andere zeigen vielfach Verfettungen in Gestalt von gelben Sprenkeln. Im oberen Antheil der Geschwulst findet man die zu Spalten ausgezogenen Kelche, welche mit hämorrhagisch schleimiger Flüssigkeit ausgefüllt sind.

Die mikroskopische Untersuchung zeigt, dass Bindegewebszüge kleine Alveolen abgrenzen, die mit Cylinderepithelähnlichen Zellen theils vollkommen ausgefüllt, theils nach Art von Drüsenschläuchen nur mit einer einfachen Epithelschicht bekleidet sind. Bemerkenswerth ist,

dass die Tumorzellen diffuse das Nierengewebe durchsetzen, sodass hyalin degenerirte, aber als solche noch erkennbare Glomeruli von Tumormassen umgeben sind.

Verlauf. Während des der Operation folgenden Jahres befindet sich Pat. in vorzüglichem Gesundheits- und Ernährungszustande, wie durch fortlaufende Controle bis zum October 92 festgestellt wird. Im November 92 starb Pat. nach 3tägiger Erkrankung an einer peracut verlaufenden Peritonitis entweder ex perforatione processus vermiformis oder durch acute Darmocclusion.

Fall 220.4. Carcinoma renis dextri. Exstirpation. Tod an Herzparalyse.

Frau Fr., 51 Jahre. Aufgenommen 20. 5. 92. — † 27. 5. 92.

Seit mehr als 10 Jahren Hämaturien, durch deren häufige Wiederkehr der Kräftezustand erheblich beeinträchtigt war. Schon im Jahre 1886 wurde ein grosser Tumor in der rechten Oberbauchgegend constatirt. Im Jahre 1890 wurde er von ärztlicher Seite als mannskopfgross bezeichnet.

Status. Die rechte Leibeshälfte wird von einem weit über mannskopfgrossen Tumor eingenommen, dessen oberer Contour bis zum Rippenrande reicht, dessen unterer einen Querfinger breit oberhalb der Symphysis pubis liegt, dessen mediane Grenze der linken Mamillarlinie entspricht. Der Tumor hat eine ovoide Gestalt mit quergelagerter Längsaxe. Sein hinteres Ende ist in der rechten Lumbalgegend nicht zu palpiren. Ballottement fehlt. Er lässt sich ein wenig nach unten drängen, sodass der scharfe Leberrand getrennt von ihm gefühlt werden kann. Urin klar, ohne fremde Bestandtheile, 1560 ccm in 24 Stunden mit 33,07 Harnstoff. Am Herzen percussorisch keine Veränderungen. Am Aortenostium ein rauhes Geräusch. In den nächsten Tagen starke Hämaturie. Die sehr angegriffene Patientin liegt dauernd im Bett und hat ein grosses Schwächegefühl.

25. 5. Nephrectomie. Chloroformnarkose, Dauer 2 Stunden. v. Bergmann'scher Schrägschnitt. Der Tumor wird aus der eröffneten Fettkapsel stumpf enucleirt. Der Gesammtblutverlust beträgt noch nicht einen Esslöffel voll. Tamponade der Wundhöhle.

Beschreibung des Präparats. Enormer Tumor von 92 cm Umfang. Längsmesser 25, Quermesser 17, Dickenmesser 22 cm. Gewicht $7\frac{1}{2}$ Pfund. Die Consistenz der Geschwulst ist fast fluctuirend. Sie hat eine im ganzen kugelige Gestalt, mit einem halbkugeligen Appendix am oberen Pol und zeigt auf der Oberfläche einige Furchen, in welchen grosse Venen bis zu Daumendicke verlaufen. Der grösste Theil der Geschwulst besteht aus einer graurothen, von zahlreichen Hämorrhagien durchsetzten Masse, stellenweise von grossen Gefässlumina siebartig durchsetzt. Ueber der Schnittfläche prominirt eine Anzahl härterer und hellerer Knoten. Der unterste, anscheinend jüngste Theil besteht aus apfelgrossen Knoten von der Farbe der kindlichen Hirnrinde. Dem unteren Pol der Geschwulst sitzt ein Stück relativ unveränderter Niere auf, welches sich nach oben verschmälernd in die Kapsel des Tumors übergeht.

Mikroskopische Untersuchung. Hyalines, fast vollkommen kernloses Bindegewebe bildet die Grundsubstanz, in welche als Ausdruck degenerativer Processe zahlreiche Kalkkrümel eingelagert sind. Das Bindegewebe bildet ein grobes Maschenwerk, welches mit Zellen ausgefüllt ist, die sowohl ihre scharfen Conturen als auch ihre Kernfärbbarkeit verloren haben. Ob die Kernlosigkeit, resp. das Fehlen der Färbbarkeit auf Nekrose oder schlechte Conservirung des Präparats zurückzuführen ist, lässt sich nicht mit Sicherheit entscheiden. Für erstere Auffassung spricht, dass auch im Bindegewebe katabiotische Processe, krümelige Verkalkungen vorhanden sind, für letztere Auffassung der vollständige Mangel der Kernfärbbarkeit. Die Zellen haben meistens die Form von Cylinderzellen, erscheinen aber auch manchmal geschwänzt und auch rundliche Formen sind vorhanden; ihr Protoplasma ist fein granulirt.

Verlauf. Nach 40 Stunden erfolgt der Tod bei fortschreitend zunehmender Pulsfrequenz, absinkender Spannung und stetig verringerter Urinmenge mit nur spurweisem Auftreten von Albumen, aber stets zunehmender Zahl von erst blassen, dann granulirten Cylindern bis zu ganz ausserordentlichen Mengen. Vom 2. Tage ab traten Erbrechen und starker Meteorismus auf bei gänzlicher Unempfindlichkeit des Leibes. Die bis zum Tode abgesonderte Urinmenge betrug 450 ccm.

Section. Völlig normale Wundverhältnisse, keinerlei entzündliche Veränderung am Bauchfell, nirgends Lymphdrüsenerkrankung, nirgends Metastasen. Das Herz zeigt eine sehr starke braune Atrophie und stellenweise Zerklüftung der Muskelfasern. Die linke für die Betrachtung mit blossem Auge ganz normal aussehende Niere zeigt nach der von Herrn Prof. Hansemann ausgeführten mikroskopischen Untersuchung eine allerfrischeste parenchymatöse

Epitheltrübung leichtesten Grades, ohne irgend welche interstitiellen Veränderungen. Herr Prof. Hansemann sieht übereinstimmend mit meiner Auffassung in der schweren Herzaffection die Todesursache und hält die gefundenen Veränderungen der Niere für zu unbedeutend, um allein für den unglücklichen Ausgang in Betracht kommen zu können.

Fall 221.6. Tumor malignus (Carcinoma sive Sarcoma alveolare?) renis dextri. Geschwulstthrombose der Vena renalis. Nephrectomie. Localrecidiv.

Frau S., 43 Jahr. Aufgenommen 1. 9. 95, entlassen 9. 11. 95.

Mutter an Schwindsucht gestorben. 1890 Hämoptoe. Ausserdem hin und wieder Blutspuren im Auswurf. Ende 1892 fiel Pat. im 4. Monat der Schwangerschaft auf die rechte Seite, wonach sich heftige hexenschussartige Kreuz- und Rippenschmerzen einstellten. Seit 94 datirt sie ihr Leiden mit beginnender Abnahme der Kräfte und des Körpergewichts. Seit einem Jahre fiel ihr eine Trübung des Urins auf. Die Untersuchung soll aber nur harnsaure Salze ergeben haben. Dann stellte sich trotz Hungergefühls Widerwillen gegen jede Nahrung ein. Nach der Ingestion entstand Magendruck und Erbrechen. Ob jemals Hämaturie vorhanden war, ist ungewiss; einmal wurde 1895 Blut im Urin bemerkt; da aber auch Blutflecke in der Wäsche sich zeigten, so ist es ungewiss, ob es sich nicht um Menstrualblutung gehandelt hat. October 1894 fühlte Pat. zum ersten Mal eine Geschwulst in der Nabelgegend, zugleich mit starkem Aufstossen von Gasen. Nach 3 Wochen konnte von der Geschwulst nichts mehr gefühlt werden. Ein am 23. Januar 95 consultirter innerer Kliniker diagnosticirte eine Wanderniere. Seit dem 22. Juni 95 besteht des Morgens häufiges Erbrechen und Würgen, häufig plötzliche Uebelkeit; Nachtschweisse von Ende November 94 bis März 95. Thermometrisch wurde zum ersten Mal Ende Januar Fieber constatirt; seitdem regelmässige Messungen von Anfang Juni ab gemacht werden, wurde hectisches Fieber mit Differenzen von 1—$1^1/_2$ Grad zwischen Morgen und Abend festgestellt. Seit dem 21. August trat plötzlich Verminderung der Urinmenge zugleich mit dicker und trüber Beschaffenheit des Urins auf.

Status. Ausserordentliche Abmagerung. Wachsgelbe Gesichtsfarbe. Paralytischer Thorax. Trockene Lippen. Starker Leib, verstrichener Nabel. In der rechten Leibeshälfte ist ein Tumor von ovoider Gestalt mit quergelagerter Längsachse sicht- und fühlbar, dessen hinterer Pol sich in der Lumbalgegend befindet, dessen vorderer um 2 Querfinger breit die Mittellinie nach links überschreitet. Die obere Grenze liegt unterhalb des Rippenrandes und lässt sich bei tiefer Inspiration von diesem abdrängen. Die untere Grenze befindet sich $2^1/_2$ cm oberhalb der Verbindungslinie zwischen den oberen vorderen Darmbeinstacheln. Die Geschwulst ist verschieblich, hart, kaum druckempfindlich; der Schall über ihr zum grössten Theil tympanitisch. Sie besteht aus mehreren durch Furchen getrennten Abschnitten, deren medianster, kugeliger seichte Prominenzen zeigt. Der Längsmesser beträgt 25 cm. Die linke Niere fühlbar, nicht vergrössert. In der rechten Lungenspitze Dämpfung vorn bis zur 4. Rippe ohne katarrhalische Geräusche. Urin klar, hochgestellt, enthält $1\,^0/_{00}$ Albumen. Das Sediment besteht überwiegend aus rothen Blutkörpern, geringer Zahl goldgelb gefärbter Leukocyten, einzelnen grossen Zellen, durchsetzt von spiessförmigen Blutfarbstoffcrystallen, farblosen grösseren mit Blutfarbstoffkörnchen erfüllten Zellen und grossen Fettkörnchenkugeln. Ein madenförmiges, blasses, sehr schmales Gerinnsel von 2 cm Länge besteht mikroskopisch aus fibrinöser Grundlage, in welche eingebettet sind 1. eine grosse Zahl meistens kernloser, sehr grosser Körnchenzellen, viel grösser als Nierenepithelien, rund oder oval, goldgelb, 2. ausgelaugte rothe Blutkörper, 3. goldgelb gefärbte Leukocyten. Ein frischer Katheterharn zeigt ein lockeres Sediment, welches fast die Hälfte des Spitzglases ausfüllt. Es besteht aus manchmal goldgelben Körnchenkugeln verschiedenster Form und Lichtbrechung, meistens zu unregelmässigen Haufen oder cylinderähnlichen Gebilden vereinigt und durch eine unsichtbare, schwach lichtbrechende Grundsubstanz zusammengehalten, ferner aus dunkelkörnigen Cylindern, aus Schatten, goldgelben Rundzellen. In ferneren Urinproben werden massenhafte Cylinder gefunden, die aus kernlosen Epithelien bestehen. Hectisches Fieber macht Temperaturdifferenzen von 1—2^0 zwischen Morgen und Abend. Die Urinmenge ist auf 300—700 ccm herabgesetzt. Das specifische Gewicht bei einer Tagesmenge von 560 beträgt 1020, Harnstoffgehalt 12,5 g. Auf Grund aller dieser Erscheinungen, welche einen vorgeschrittenen deletären Einfluss der Geschwulst auf die allgemeine Körperconstitution erkennen liessen, sei es durch Intoxication, sei es durch Metastasirung, wurde die Operation abgelehnt,

und Pat. verliess die Klinik. Sie kehrte indessen mit dem dringenden Wunsche wieder, auf jedes Risico hin operirt zu werden, und ich erfüllte, wenn auch mit Widerstreben, ihr Begehren.

3. 10. Nephrectomie. Chloroform 12 g. Operationsdauer 2 Stunden.

22 cm langer Schrägschnitt vom Angulus costovertebralis bis zur Spina-Nabellinie. Die Umschlagstelle des Peritoneums wird eröffnet, und nachdem mit der eingeführten Hand die Abwesenheit von Darmverwachsungen mit der Geschwulst festgestellt ist, sofort wieder verschlossen. Die Fettkapsel wird stumpf abgelöst, wobei ein Teil der Geschwulst im Bereiche der Protuberanzen an ihr hängen bleibt. Stärkere Blutung aus den ungemein dilatirten Venen der Fettkapsel wird theils durch Massenabklemmung, theils durch festes Aufdrücken von Gazebäuschen gestillt, während die Ablösung an einer anderen Stelle fortgesetzt wird. So gelingt es, ohne grosse Schwierigkeit und Zeitverlust den Tumor durch Druck auf die Bauchdecken prolabiren zu lassen. Nach Durchschneidung des Ureters hängt der Tumor noch an einem dicken cylindrischen, bläulich gefärbten Stiele von 4—5 cm Durchmesser. Bei genauer Präparation zeigt sich die Nierenvene prall von Geschwulstmasse erfüllt, die Nierenarterie in fibröse Stränge eingebettet. Die Nierenvene hat 10 cm Umfang, ihre Geschwulstthrombose setzt sich bis über die Einmündungsstelle in die Vena cava fort. Sie wird dicht an dieser noch im Bereiche des Thrombus mit doppelten Seidenfäden unterbunden. Die Fettkapsel und das retroperitoneale Fettgewebe, welches hier und da von kleinen Knoten, anscheinend Lymphdrüsen, durchsetzt ist, wird gründlich entfernt. Eine Drüsenkette am Stiel bleibt zurück. Nach Tamponade der grossen Höhle werden die Bauchdecken unvollständig geschlossen.

Präparat. Länge 18 cm, Breite 10 cm, Höhe 7 cm. Gewicht 875 g. Der Tumor reproducirt im Ganzen die Nierenform. Seine obere Hälfte ist erheblich dicker, als die untere; er ist von der Capsula propria und Fetzen der adiposa überzogen. Auf der abgezogenen Propria findet man einen mit der Niere nicht zusammenhängenden isolirten Tumor von 10Pfennigstückgrösse. Ausserdem ist der Nierentumor an verschiedenen kleinkirschengrossen Stellen in die Propria hineingewachsen. Die Nierenvene hat einen Umfang von 10 cm, ist vollkommen ausgefüllt von einer frei im Lumen liegenden, mit der Wand nicht verwachsenen Tumormasse, ebenso ist das Nierenbecken und der Anfangstheil des Ureters mit einem harten, conischen Geschwulstzapfen ausgefüllt; am oberen Pol treten bläuliche Buckel über die Oberfläche hervor. Die Niere ist fast in ihrer Totalität von Geschwulstmassen durchsetzt. Diese bestehen aus verschieden grossen Knoten, welche sämmtlich auf dem Durchschnitt über das Niveau der erhaltenen Nierensubstanz hervorragen. Von dieser sind nur Theile der Rindenpartien in den unteren drei Vierteln der Geschwulst erhalten. Die grössten Knoten bis zu Fünfmarkstück-Durchmesser befinden sich in der oberen Hälfte. Sie sind aus kleineren zusammengesetzt, haben eine graue und grauröthliche Farbe und sind von theils kleineren, theils sehr ausgedehnten trockenen Nekrosen durchsetzt, welche in ihrem Aussehen Gummiknoten ähneln. Der obere Pol ist besonders stark bis unter die Kapsel degenerirt und zeigt ein sehr buntes Bild von sulziger Infiltration, goldgelb fettigen Partien und einer, wahrscheinlich einem Kelche entsprechenden Cyste, erfüllt von hämorrhagisch zerfallener Geschwulstmasse. Das ganze Fettgewebe um den Hilus herum ist mit Tumormasse durchsetzt. Der ganze übrige Theil der Niere ist von Knoten eingenommen, welche je näher der Rindensubstanz, um so kleiner, je näher dem Hilus, um so grösser sind. Die jüngsten Knoten bestehen aus einer gehirnmarkähnlichen Grundsubstanz, durchsetzt von zierlichen netzförmig angeordneten rothen und gelben Einsprengungen, welche etwas über das Niveau der Geschwulstmasse prominiren. Sämmtliche Kelche, wie das Nierenbecken sind ausgegossen von einer gleichmässigen Tumormasse, welche auf dem Durchschnitt weissgelb, auf der freien Oberfläche blutig erscheint. Die Masse prominirt frei in das Nierenbecken und setzt sich als conischer Zapfen in den Anfangstheil des Ureters fort.

Mikroskopische Untersuchung. Der Tumor setzt sich aus ganz unregelmässig gestalteten Zellen zusammen. Ihre Mehrzahl ist grossspindelig bis cylindrisch, doch auch runde und vielkantige Formen sind vertreten. Die Zellen liegen, ohne durch ein sicher nachweisbares Zwischengewebe getrennt zu sein, in Alveolen oder soliden Schläuchen nebeneinander, nur durch spärliches, fibrilläres Bindegewebe von einander getrennt. In den nicht nekrotischen Partien findet sich keine Bildung von Hohlräumen. Das Protoplasma der Tumorzellen ist feinkörnig, stark tingirbar. Die Kerne meistens bläschenförmig mit einem deutlichen Nucleolus.

Verlauf. Bereits am nächsten Tage ist der Urin eiweissfrei; vom zweiten Tage ab sind die Cylinder verschwunden. Am 8. 10. ist Druck auf die rechte Vena femoralis schmerzhaft. Jetzt giebt Pat. an, schon seit 14 Tagen eine stärkere Schwellung des rechten Unter-

schenkels und stärkere Füllung seiner Varicen bemerkt zu haben. Befinden gut. Kein Erbrechen. Pat. kann sofort wieder Fleisch essen, hat guten Appetit. 26. 10. Unterhalb der Stielgegend in der verlängerten Mamillarlinie ist bei bimanueller Untersuchung eine abnorme auf Druck und spontan schmerzhafte Resistenz wahrnehmbar. 29. 10. Urin dauernd frei von fremden Bestandtheilen. Die Temperaturen behalten während des ganzen Verlaufs trotz tadelloser Wundheilung p. pr. einen hectischen Typus bei, theils subfebril bis 37,8, theils febril bis 38,1 Abends. Kurze Zeit nach der Entlassung erliegt Pat. den Recidiven.

Fall 222.7. Carcinoma diffusum renis dextri. Continuitätspropagation auf Leber und Bauchfell. Exstirpation. Resection eines Leberstücks. Tod an Herzlähmung 56 h. p. op.

Jesaias H., 61 Jahre. Aufgenommen 25. 10. 99. † 1. 12. 99.

Anamnese. Vater starb an einem Darmleiden, das zur Occlusion führte.

Vor 4 Monaten begannen stechende nicht sehr heftige Schmerzen in der rechten Weiche, welche mit Minuten bis stundenlanger Dauer sich mehrmals täglich wiederholten. Vor 2 Monaten erste Hämaturie, vor 18 Tagen die zweite von $1^1/_2$ tägiger Dauer. Die Blutung war nicht von Schmerzen begleitet und hörte stets plötzlich unvermittelt auf. Seit letzter Zeit kann Pat. nicht auf der linken Seite schlafen, weil er dann die Empfindung hat, als falle ihm ein Klumpen im Bauche von rechts nach links hinüber.

Status. Magerer Mann. Herztöne sehr schwach. Der untere Leberrand steht unmittelbar unter dem Rippenrande. Der untere Pol der linken Niere ist in Seitenlage fühlbar. In der rechten Flanke prominirt ein Tumor, der median bis zur Parasternallinie, unten bis zur Nabelhorizontalen reicht, oben hinter dem Rippenbogen verschwindet. Seine Verschiebbarkeit nach abwärts und medianwärts ist sehr beträchtlich. Im Stehen sinkt er abwärts und ist dann gut zu umgreifen. Seine Vorderfläche ist uneben, das Colon verläuft über deren Mitte. Die rechte Scrotalhälfte hängt tiefer hinab ohne Varicocele. Urin klar mit Spur Albumen, geringer Zahl Leukocyten und hyalinen Cylindern. Es wechseln helle und blutige Urine. Am nächsten Tage ist der Urin eiweissfrei, enthält viel gekörnte Cylinder, eine Anzahl Leukocyten und grosse Epithelien, die im festen Verbande bis zu 3 liegen, eine gleichmässige Einlagerung feiner Fetttröpfchen und einen deutlichen Kern besitzen. Rothe Blutkörper fehlen.

Operation. 30. 10. Chloroform 50 ccm. Dauer 1 Stunde 40 Min.

Lumboabdominaler Schrägschnitt. Nach Spaltung der Fascia retrorenalis kommt die von Geschwulstknoten durchwachsene Fettkapsel zu Tage; es wird deshalb versucht, sie zugleich mit dem Tumor zu exstirpiren. Die Verschiebung der peritonealen Umschlagsfalte nach vorn ist nur in ganz geringer Ausdehnung möglich, weil das Bauchfell daselbst mit dem Tumor untrennbar verwachsen ist.

Nun wird der Bauchschnitt durch Hinzufügung eines nahe seinem medialen Endpunkt senkrecht hinabsteigenden Schenkels etwas vergrössert, um an den Ureter zu gelangen. Nach seiner Durchtrennung zwischen zwei Ligaturen wird der Tumor beweglicher. Es folgt ohne besondere Schwierigkeit die Freilegung des unteren Pols und der Hinterfläche. An ihrem medianen Rande adhärirt die Hohlvene, welche vorsichtig abpräparirt wird. Dabei reissen einige feine Aeste gerade an der Einmündungsstelle in die Hohlvene ab, sodass an dieser mehrere wandständige Ligaturen angelegt werden müssen. Die weitere Auslösung des Tumors am oberen Pol und dem medianen Rande gelingt zunächst nicht wegen untrennbarer Verwachsungen mit dem Bauchfell. Nachdem dieses nahe seiner medianen Umschlagsstelle eröffnet ist, findet man auf seiner Innenfläche mehrere über stecknadelkopfgrosse und nahe dem oberen Pol ein linsengrosses Knötchen. Das erkrankte Stück des Bauchfells wird in 4 cm Breite und 8 cm Länge resecirt. Dadurch wird der untere Leberrand freigelegt und nun wahrgenommen, dass sich in dem mit dem oberen Umfang des Tumors strangförmig verwachsenen Lobus quadratus einige Geschwulstknoten befinden. Zunächst wird die Verwachsung zwischen Leber und Niere, dann die sehr kurze Vena renalis dicht an ihrer Mündung in die V. cava, endlich der Rest des die Arterie enthaltenden Stiels durchtrennt. Nach Entfernung der Niere wird durch das Leberparenchym oberhalb des Krebsknotens eine Aneurysmanadel mit doppeltem starken Faden gestochen, zu beiden Seiten fest zugezogen, und das Schnürstück abgeschnitten. Nun findet sich noch ein Geschwulstfortsatz oberhalb der Ligatur, der reichlich im Gesunden excidirt wird. Die geringe Blutung wird durch Tamponade gestillt, die ganze Wunde mit Mull ausgefüllt.

Beschreibung des Präparates. Tafel XI, Fig. 2. Längsmesser der Niere 12 cm, Breite 8,5 cm, Dicke am Hilus 8 cm. Der gut orangengrosse Tumor nimmt im Wesentlichen die Vorderfläche der Niere ein und ist hier untrennbar mit dem Bauchfell verwachsen. Dem oberen Pol sitzt ein Stückchen Nebenniere auf, etwas hinter ihm ein Drüsenpacket von Wallnussgrösse. An dem mediansten Theil der Vorderfläche prominiren einige erbsengrosse Knoten. Der übliche Sectionsschnitt liegt weit vor dem Nierenbecken. Auf der Schnittfläche sieht man die Rinde und den grössten Theil der Marksubstanz beinahe intact. Die Lage des Tumors erweckt die Vorstellung, dass er von der Hilusgegend entspringend sich gegen die Nierensubstanz zu entwickelt habe, da seine Grenze gegen diese unregelmässig gezackt und nicht scharf abgesetzt ist. Oben reicht der Tumor auf dem Sectionsschnitt bis zur Fettkapsel, der untere Nierenpol ist frei. Das Geschwulstgewebe ist von sehr harter Consistenz, gelblich weisser Farbe, fast sehnig glänzend, mit knorpelähnlichen durchscheinenden Einlagerungen verschiedener Gestalt und von faserigen Strängen durchzogen. Blutungen sind nicht nachweisbar. Das Nierenbecken ist durch den von vorn andrängenden Tumor spaltförmig ausgezogen und nach hinten convex ausgebuchtet, die hintere Nierenfläche abgeplattet und in ihrer mittleren Partie atrophisch. An einer Stelle ist der Tumor in einen Kelch hineingewachsen. Die Nierenbeckenschleimhaut und der Ureter intact.

Mikroskopischer Befund: Carcinom. Tafel XII, Fig. 3, 4.

Der Tumor setzt sich im mikroskopischen Bilde aus zweierlei Gewebselementen zusammen. Kleine epitheliale Zellen mit hyperchromatischem Kern, der im Vergleich zum Zellprotoplasma gross genannt werden muss und häufig bläschenförmigen Charakter hat, bilden solide Zellschläuche. Die Zellen erscheinen nicht selten comprimirt und sind dann verschmälert. Diese Zellstränge sind oft nur zweireihig, manchmal sind sogar nur einreihige Gruppen von Epithelzellen als Zapfen vorgeschoben.

Das bindegewebige Stroma praevalirt im Tumor. Es ist zellreich, an manchen Stellen auch fibrös und dann kernärmer. Dazwischen kleinzellige Infiltrationen. Geringe nekrotische Partien im Tumor, die Ablagerungen von Kalkkrümeln zeigen. Zwischen dem Tumorgewebe sind noch Reste gerader Harncanälchen (Sammelröhren und die Schenkel der Henle'schen Schleifen) erkennbar. Ihr Epithel erscheint etwas niedriger; auf Tangentialschnitten haben die Harncanälchen ausserordentlich grosse Aehnlichkeit mit den Zellschläuchen des Tumors, nur ihre geradlinige Gestaltung lässt sie von ihnen differenziren.

Die Metastase auf der Serosa der Gallenblase, ein etwa erbsengrosses Knötchen, giebt dasselbe mikroskopische Bild, wie der primäre Tumor.

Bei der innigen Beziehung der geraden Harncanälchen und der Geschwulstzellen in morphologischer Hinsicht und bei der Entwickelung des Tumors in der Marksubstanz darf man wohl als wahrscheinlich annehmen, dass der Tumor auch seinen Ausgangspunkt von den geraden Harncanälchen genommen hat.

Verlauf. Am ersten Tage gutes Befinden bis auf erhöhte Pulsfrequenz (124) bei normaler Temperatur. Am 2. Tage subjectives Befinden gut, aber das Aussehen schlechter. Puls steigt bei Normaltemperatur auf 132—140, wird klein, unregelmässig. Urinmenge 450, Hauch Albumen. Mittags wird der Puls sehr klein; kalter Schweiss, kalte Extremitäten. Die Schwäche nimmt stündlich zu, die Sprache ist mühsam. Puls aussetzend, Fingerspitzen cyanotisch. Athmung etwas vertieft, nicht frequenter. Pulslosigkeit, grosse Blässe des Gesichts. Tod 1. 11. $9^3/_4$ Ab.

Section unvollständig. Herz sehr klein, Gewicht 170 g, Muskulatur dunkelbraunroth, blutarm, sehr dürftig. Dicke d. r. Ventrikelwand kaum 2 mm, der linken 6 mm. Klappen und Endocard zart. Keine Schwielen im Myocard. Coronararterien geschlängelt, nicht wesentlich verdickt. Mikroskopisch: Sehr vorgeschrittene braune Pigmenteinlagerung mit starker Verschmälerung der Muskelfasern.

Die restirende Niere zeigt keinerlei Abweichung von der Norm. Unter der Serosa der Gallenblase ein erbsengrosser Tumor von weisser Farbe und weicher Consistenz. Leber brüchig weich, von exquisit gelber Farbe, sehr blutarm. In ihrer Substanz kein Knoten mehr.

Fall 223.8. Linksseitiges Nierencarcinom. Exstirpation. Heilung. Metastasen in Lunge und Pleura.

Hans W., 47 Jahr. Aufgenommen 31. 7. 99. Entlassen 23. 9. 99.

1890 erlitt Pat. durch Herabschleudern von einem Wagen eine Quetschung in der linken Weichengegend, wonach Schmerzen daselbst $^3/_4$ Jahre lang andauerten. 1893 zum ersten

Male Hämaturie nach grösserer körperlicher Anstrengung, zuerst schmerzlos, später mit Ausscheidung von Gerinnseln unter Schmerzempfindungen in der linken Nierengegend. Die erste Blutung dauerte 4 Wochen. Nach 11 monatlicher Pause folgte eine zweite 6 Wochen lang anhaltende sehr intensive Hämaturie mit linksseitigen Nierenschmerzen. Von nun an bemerkte Pat., dass die Schmerzen in der linken Nierengegend durch Fahren auf schlechtem Pflaster befördert wurden, ebenso durch längeres Stehen. Im Juli 95 dritte 14 tägige Hämaturie. Am 7. Juli 99 wurde ein ca. bohnengrosses Steinchen entleert, das eine Schale von weissgrauem, leicht abbröckelndem kalkähnlichem Material besass und dessen Kern aus einer braunen, etwas härteren Substanz bestand. Beim Abgang des Steins stellte sich eine ganz geringe, sofort aufhörende Blutung ein. Seit 7 Wochen starke Abmagerung.

Status. Grosser, sehr abgemagerter Mann, mit trockner schlaffer Haut. An Herz und Lungen nichts Abnormes zu constatiren. Die linke Niere etwas verlängert, verschieblich, auf Druck schmerzhaft, die rechte nicht fühlbar. Keine Varicocele. Blase frei von Stein. Im Urin nur vereinzelte Leukocyten.

7. 8. Nephrectomie. (Dr. Karewski.) Dauer 25 Minuten. Chloroform 20 g.

Präparat. Niere incl. Tumor 15 cm lang, 9 cm breit, 8 cm dick. Der etwas über apfelsinengrosse Tumor sitzt an der Convexität der Niere, zum grössten Theil an der vorderen Hälfte, dem oberen Pol näher als dem unteren. Von vorn betrachtet, erkennt man am oberen Umfang der Geschwulst den gut erhaltenen oberen Nierenpol. Von der hinteren Seite sieht man die ganze hintere Fläche der Niere. An der Vorderfläche reicht der Geschwulstknoten bis znm Hilus. Der Tumor hat eine exquisit gelbe Farbe, in den centralen Partien finden sich hier derbere, braun gefärbte Gewebszüge, welche cystenähnliche Hohlräume in sich schliessen. Diese Hohlräume fehlen in den peripheren jüngeren Partien. Dagegen finden sich hier grössere Blutextravasate. Der Tumor setzt sich gegen das überall anscheinend intacte Nierengewebe scharf ab, mit Ausnahme weniger vorgeschobener Knötchen. Nierenbecken erweitert, Schleimhaut verdickt, varicös. Die Nierenarterien verdickt.

Mikroskopische Untersuchung. Trotzdem zur mikroskopischen Untersuchung die kleinen in die Marksubsanz vorgeschobenen Knoten verwandt wurden, da sie als die jüngsten erschienen, erweist sich auch in diesen schon ein Theil des Geschwulstgewebes als nekrotisch. Der bindegewebige Antheil an den intacten Partien ist sehr gering. Grobe Bindegewebsfasern theilen mehr weniger grosse Hohlräume ab, in welchen sich Geschwulstzellen von proteusartiger Form finden. Die basalen Zellen sind meistens cylindrisch, an ihrem centralen Ende zugespitzt, manchmal auch keulenförmig, ähnlich den Stützzellen des Hodens. Diese Gebilde wachsen oft zu ganz abenteuerlichen langen Zellen aus; zwischen diesen liegen dann mehr kubische oder rundliche Formen; letztere überwiegen auch in den centralen Partien des Alveolus. Im Centrum grösserer Hohlräume finden sich die Zellen zwiebelschalenartig angeordnet. Verhornung ist nirgends erkennbar. Die Kerne sind rundlich von mehr bläschenförmigem Character, mit deutlichen Nucleolen ausgestattet. Karyokinese spärlich. An den Randpartien, in welche die Flemming'sche Lösung eingedrungen ist, zeigt sich ein grosser Theil des Zellprotoplasma mit feinsten Fetttröpfchen angefüllt. Die Zellen sind bis auf den Raum, den der Kern einnimmt, ganz schwarz, besonders die keulenförmigen Stütz-Elemente sind mit Fett beladen. Auch Blutpigment befindet sich in den Geschwulstzellen. Auf Glykogen wurde nicht geprüft.

Fernverlauf: Einige Monate nach der Entlassung stellt sich Pat. wieder vor. Er ist cyanotisch, kurzathmig und zeigt eine Dämpfung der unteren Hälfte der linken Thoraxseite.

B. Sarkome.

Fall 224.9. Sarkoma alveolare renis sinistri. Exstirpation. Dauer-Heilung seit 11 Jahren.

Siegfried C. 14 Jahr. Aufgenommen 16. 7. 88. Geheilt entlassen 23. 8. 88.

Pat. klagt seit seinem 7. Lebensjahre über rechtsseitige Leibschmerzen. Im Jahre 1881 hatte er angeblich eine Blinddarmentzündung überstanden. Vor 14 Tagen steigerten sich die Schmerzen in der rechten Regio hypochondriaca dextra nach einem Falle von der Treppe, wobei er auf die rechte Seite aufgeschlagen sein soll. Im rechten Hypochondrium fühlt man einen rundlichen in allen Richtungen etwas verschieblichen, bei der Respiration etwas hinabsteigenden Tumor von ziemlich glatter

Oberfläche und harter Consistenz. Der Tumor zeigt Ballottement. Bei linker Seitenlage sinkt er etwas nach unten und innen. Im Urin keinerlei Anomalien.

31. 8. Nephrectomie mit extraperitonealem Schrägnitt. Beschreibung des Präparats. Die wohlerhaltene, im Längsdurchmesser wenig vergrösserte Niere, geht an ihrer unterer Hälfte in einen medianwärts prominirenden Tumor von der Grösse einer starken Männerfaust über, dessen grösster Theil vor der Ebene des Sectionsschnittes liegt. Seine Oberfläche ist im Grossen und Ganzen glatt; an einzelnen Stellen leicht gebuckelt; die Consistenz etwas weicher, als die der Niere selbst. An der Vena renalis befinden sich drei Lymphdrüsen bis zur Grösse eines Kirschkerns. Auf dem Durchschnitt erscheint die Nierensubstanz unverändert, das Nierenbecken etwas erweitert, nicht vom Tumor durchbrochen, welcher bis dicht an dasselbe heranreicht. Der weitaus grösste Theil der Niere ist erhalten. Der nach unten und median entwickelte Tumor ist von einer immer schmäler werdenden, zuletzt anscheinend in die Capsula fibrosa übergehenden Schicht von Nierensubstanz umgeben. Die Geschwulst besteht aus einer Anzahl kirschgrosser nicht scharf von einander getrennter Knoten von meistens graugelber Farbe, hier und da von Hämorrhagien durchsetzt.

Mikroskopische Untersuchung. Ergiebt ein alveolares Sarkom mit sehr kleinen Alveolen und minimaler schwer erkennbarer Grundsubstanz zwischen den einzelnen epithelartig gestalteten Zellen. Die exstirpirten Drüsen zeigen keine maligne Degeneration.

Fernresultat. Dauerheilung seit 11 Jahr 10 Monat.

Fall 225.10. Kirschengrosses Spindelzellensarcom der linken Niere. Exstirpation. Dauerheilung seit 7 Jahr 6 Monat.

Marie A., 6 Jahr. Aufgenommen 12. 1. 92, geheilt 2. 2. 93.

Im September 1892 erste Hämaturie, welcher seitdem 4 andere folgten. Auch in dem scheinbar klaren Urin der freien Intervalle fanden sich mikroskopisch stets reichlich Blutkörper. Cystoskopisch war die Provenienz des Blutes aus der linken Niere durch Herrn Dr. Nitze festgestellt worden. Bei meiner ersten Untersuchung am 22. 10. konnte ich ausser einer etwas zu grossen Beweglichkeit der linken Niere nichts Abnormes constatiren.

Als ich aber zwei Monate später das Kind wiedersah, vermochte ich durch geduldige, häufig wiederholte Palpation mit Sicherheit zu erkennen, dass die linke Niere ein wenig länger war als die rechte, dass sie eine nicht durchweg normale Oberflächenkrümmung zeigte, sondern im mittleren Drittheil der Vorderfläche und des Convexrandes eine diffus verstreichende Auftreibung erkennen liess, und dass endlich in diesem Bezirke sowohl der Diameter anteroposterior der Niere vergrössert, als auch die Consistenz des Organs vermehrt war. Diesem Befunde konnte ich am 13. 1. 93 den Nachweis einer conischen Prominenz in der Hilusgegend hinzufügen, welche sich wie ein prall gefülltes Nierenbecken anfühlte. Auf Grund dieser Wachsthumserscheinungen hielt ich mich für berechtigt, die Diagnose auf eine beginnende Geschwulstbildung zu stellen.

Nephrectomie 15. 1. 1893. An der durch Querschnitt freigelegten Niere fand ich nach Aushülsung aus der Capsula adiposa zunächst die vorher palpirte bauchige Verdickung und Resistenzvermehrung des Organs in dem mittleren Dritttheil. Legte man nun an der oberen und unteren Grenze dieses Bezirkes die beiden Daumen an die Hinter-, die Zeigefinger an die Vorderfläche und drückte dann alternirend die beiden Fingerpaare zusammen, gerade so, wie man eine Hydrocele auf Fluctuation prüft, so bekam man den deutlichen Eindruck, dass ein ungefähr haselnussgrosser, resistenterer Kern in dem weicheren Nierengewebe eingeschlossen sei. Auf Grund dieses Befundes spaltete ich die Rindensubstanz in der Ausdehnung der Resistenz, und sofort quollen aus einer Tiefe von etwa 4 mm unter der Oberfläche Trümmer eines hirnmarkähnlichen Tumors hervor. Darauf schloss ich alsbald die Exstirpation an. Die Maasse der entfernten Niere betragen: Grösste Länge 7,5 cm, grösste Dicke an der Stelle des Tumors 5,3 cm, grösste Breite 3,0 cm. Man findet an der Grenze von Mark- und Rindensubstanz den über die Schnittfläche hervorquellenden, etwa fünfpfennigstückgrossen Durchschnitt eines weichen, markigen Tumors[1]), welcher sich auf der hinteren der aufgeklappten Nierenhälften durch einen Markkegel und den entsprechenden Kelch hindurch als ein polypöser, kolbiger, frei in das Nierenbecken hineinragender Zapfen fortsetzt. Diese Ausfüllung des Nierenbeckens war durch die Palpation vor der Operation als conische Prominenz der Hilusgegend wahrgenommen worden, ebenso wie alle anderen vor der Operation erhobenen, zu Protocoll gegebenen und

1) Siehe Abbildung in den „Erfahrungen über Nierenchirurgie“ Tafel II, Fig. 2.

gezeichneten Palpationsbefunde völlige Uebereinstimmung mit den an der exstirpirten Niere gefundenen Veränderungen zeigten.

Mikroskopische Untersuchung. Der Tumor erweist sich als ein ausserordentlich weiches Spindelzellensarkom, welches aus grossen, mit bipolaren Ausläufern versehenen Zellen mit spärlicher Zwischensubstanz besteht Die Heilung ist prima intentione erfolgt.

Fall 226.11. Alveoläres Spindelzellensarcom der linken Niere. Exstirpation. Heilung. Recidiv. Tod.

Herr P., 52 Jahr. Aufnahme 30. 12. 95, entlassen 22. 2. 66. 2. Aufnahme 6. 6. 96, † 15. 8. 96.

In hereditärer Beziehung giebt Pat. an, dass seinem Vater ein Anus praeter naturam angelegt worden sei, ohne dass ihm die veranlassende Krankheit bekannt war. Ein Bruder ist mit 52 Jahren an einem Magenleiden gestorben. Erste Hämaturie vor $2^1/_4$ Jahren von kurzer Dauer. Im vergangenen Jahre soll der Urin nach Biergenuss öfter kirschbraun gewesen sein. Seit Enthaltung vom Biere traten nie wieder Blutungen ein. Im letzten Vierteljahr klagt Pat. über Appetitlosigkeit, Widerwillen gegen Nahrung, und beobachtete, dass die Zunge auffällig roth war. Dann nahm er selbst eine Geschwulst im linken Hypochondrium war, welche seitdem sehr gewachsen ist. Vor 4 Wochen bekam er einen 2stündigen Anfall von Beklemmung, Druck in der Magengegend, Kurzathmigkeit und Benommenheit im Kopfe. Ein ähnlicher kurzer Anfall wiederholte sich vor 14 Tagen. Er ist erheblich abgemagert.

Status. Kräftig angelegter Mann mit grosser Blässe der Schleimhaut, schlaffer Muskulatur und welkem Fettpolster. Zunge roth, glatt, ohne Belag, feucht; an Herz und Lungen nichts Abnormes. Blutuntersuchung ergiebt eine starke Hydrämie. Es besteht eine linksconvexe Lumbal-, rechtsconvexe Dorsalskoliose. Die r. 12. Rippe liegt direct auf dem Darmbeinkamm. In der linken Oberbauchgegend zwischen Rippenbogen, Nabelhorizontale und Medianlinie sieht man eine convexe Vorwölbung mit 2 halbkugeligen Prominenzen, deren eine in der verlängerten Parasternallinie, deren andere in der Flanke, mittwegs zwischen Darmbeinkamm und Rippenbogen liegt. Diese beiden Prominenzen stellen die vordere und hintere Grenze eines Tumors dar, der hinten die Lumbalgegend ausfüllt, vorn einen Querfinger breit von der Mittellinie entfernt bleibt, unten bis zur Spina anterior superior geht. Der Tumor rückt bei tiefer Inspiration bis an das Ligamentum Poupartii hinab. In rechter Seitenlage verschiebt er sich medianwärts soweit, dass sein hinteres Ende die Mamillarlinie, das mediane die rechte Pasternallinie einnimmt. Die Geschwulst ist unregelmässig höckerig, Dämpfung besteht nur über ihrem lateralsten Theil. Das Colon ist bei Aufblähung nicht zu entdecken, die rechte Niere nicht fühlbar; keine Varicocele. Urin sauer, diffus, leicht getrübt, mit Spuren Albumen, einigen Eiterkörpern, vereinzelten ausgelaugten rothen Blutkörpern. Rosenbach'sche Reaction fehlt.

31. 1. 96. Nephrectomie. Schräger Lumbalschnitt in 25 cm Ausdehnung. Die Niere liegt zum grössten Theil vom Peritoneum überkleidet. Es wird zuerst versucht, sie mitsammt der Fettkapsel in einem Acte zu exstirpiren. Dieser Versuch wird wieder aufgegeben, da der Raummangel es nicht gestattet, dem intrathoracischen Abschnitt der Geschwulst extracapsulär beizukommen. Infolgedessen ist man gezwungen, das Organ aus den beiden mit einander verschmolzenen Kapseln zu enucleiren. Dadurch platzt der Tumor beim Herauswälzen im Bereiche mehrerer seiner Prominenzen, so dass die Schnittfläche der Bauchwandungen durch Geschwulsttrümmer verunreinigt wird, welche sorgfältig entfernt werden. Nachträglich werden die verschmolzenen Kapseln und das extraperitoneale Fettgewebe in ganzer Ausdehnung auf das Gründlichste entfernt. Tamponade. Secundärnaht. Der im Brustkorb gelegene Theil des Organs ist der nicht entartete Rest der Niere, der, an normaler Stelle gelegen, daselbst in normaler Weise fixirt war, so dass die ausserordentliche Beweglichkeit des Tumors nicht auf eine abnorme Mobilität des ganzen Organs zu beziehen war, sondern auf pendelnde Bewegungen der kugeligen frei abdominal gelegenen Geschwulst gegen den fixirten intrathoracischen Theil der Niere.

Präparat. Die Niere ist bis unterhalb ihrer Mitte von normaler Form und Grösse, verbreitert sich nach dem unteren Pol und geht dort in einen kugeligen mit Höckern besetzten Tumor über. Gesammtlänge des von beiden Kapseln entblössten Organs 19 cm, grösste Breite 12, grösste Dicke 9, Gewicht 1030 g. Der Tumor ist an seinem medialsten Theil geplatzt, an anderen Stellen war er untrennbar mit der Albuginea verwachsen, so dass er bei der Auslösung vielfach eingerissen ist. Jede einzelne Prominenz des Tumors besteht wieder aus einer Anzahl conglomerirter kleiner Knoten. Die untrennbar mit einander verschmolzenen beiden Kapseln zeigen an den den Geschwulstprominenzen

entsprechenden Stellen napfförmige atrophische Depressionen; an anderen Stellen ist die Fettkapsel von Geschwulstmasse durchwachsen. Auf dem Durchschnitt zeigt sich das obere Drittel der Niere bis zum oberen Hilusrande frei von Neubildung. Die erhaltene Nierensubstanz verschmälert sich mehr und mehr bis zum unteren Theil der Geschwulst. Diese ist aus grossen Knoten zusammengesetzt, welche, je näher dem unteren Pol, desto stärker goldgelb fettig gefärbt sind. Am unteren Pol befinden sich myxomatös aussehende Geschwulsteinlagerungen. Die nahe dem Hilus gelegenen Partien befinden sich in vorgeschrittenerem Grade regressiver Metarmorphose, als die übrigen. Das Nierenbecken ist frei. Die Kelche sind mit Ausgüssen von Geschwulstmasse erfüllt.

Mikroskopischer Befund. Tafel XIV, Fig. 9. Das Nierengewebe ist bis auf vereinzelte relativ gut erhaltene Glomeruli und ganz spärliche cystisch erweiterte Harnkanälchen zu Grunde gegangen, und in ein derbes, kleinzellig infiltrirtes Schwielengewebe umgewandelt. In dieses dringt, ohne scharfe Grenze, das eigentliche Geschwulstgewebe ein. Die Geschwulstzellen sind gross, meistens spindelig mit einem bläschenförmigen, manchmal stark hyperchromatischen Kerne ausgestattet. Sie sind bald zu kleinen, bald grösseren Alveolen, bald zu soliden Zellsträngen gruppirt. Zwischen den Zellen finden sich verschieden gestaltete Lücken, die manchmal deutlich mit Zwischensubstanz ausgefüllt sind. Ein grosser Theil der Geschwulst ist nekrotisch. Karyokinesen spärlich.

Verlauf. Heilung p. pr., doch erholt sich Pat. nicht recht. Die Zunge bleibt roth, glatt, mit starkem Epithelschwund. Bei der Entlassung ist ein Recidiv nicht nachweisbar. Am 6. 6. kehrt Pat. in das Krankenhaus zurück wegen eines grossen Tumors in der Regio hypogastrica sinistra. Er befindet sich in cachectischem Zustande, hat hectisches Fieber, welches bis zum Tode anhält. Allmählich erweicht der Tumor und perforirt an mehreren Stellen. Der Urin bleibt dauernd frei von fremden Bestandtheilen. Es entwickeln sich starke Oedeme beider Beine. Tod am 15. April. Section verweigert.

Fall 227.12. Kleinzelliges Rundzellensarcom der rechten hinabgesunkenen Niere. Torsion des Stiels. Exstirpation. Heilung. Recidiv. Tod.

Else G., 15 Jahre. Aufgenommen 14. 2. 96. Entlassen 20. 3. 96.

Pat. erkrankte im September 94 plötzlich mit Stichen in der rechten Unterbauchgegend, denen Erbrechen folgte. Der Arzt fand eine Härte in der rechten Ileocoecalgegend, nahm eine Perityphlitis an und liess 3wöchentliche Bettlage einhalten. Die heftigen Spontanschmerzen dauerten nur 24 Stunden an, während in den folgenden Wochen Schmerzen nur bei Bewegungen eintraten. Nach Verlassen des Bettes erholte sich Pat. sehr langsam. Die Härte blieb bestehen. Seitdem hat Pat. häufig an Stichen in der rechten Seite gelitten, meistens nach längerem Gehen, bisweilen auch in der Ruhe. Im Juli 95 wiederholte sich ein starker Schmerzanfall, verbunden mit Erbrechen und Magenschmerz, welcher Pat. 8 Tage lang ans Bett fesselte. Im Herbst desselben Jahres folgte der dritte Anfall, der zu 4 wöchentlicher Bettruhe zwang. Jetzt wurde eine Nierenschwellung diagnosticirt. Urinbeschaffenheit und Entleerung waren unverändert normal geblieben. Dann folgte dauerndes Mattigkeitsgefühl und fortwährende Stiche in der rechten Seite. Seit Weihnachten 95 musste sie Nachts einmal uriniren, was bis dahin niemals der Fall gewesen war. Ihr Körpergewicht nahm ab. Am 11. 9. 94 trat zum ersten Mal nach vielem Umhergehen Hämaturie auf, welche mit Unterbrechung von anderthalb Tagen bis zur Aufnahme angedauert hat.

Status. Bei dem mageren, sehr blassen Mädchen ist die rechte Unterbauchgegend von der Nabelhorizontalen abwärts bis zur Spina anterior superior stärker gewölbt als links. In diesem Bereiche sieht man eine umschriebene Prominenz querfingerbreit oberhalb der Spina-Nabellinie. Bei bimanueller Palpation fühlt man einen Tumor, der median bis zur Mittellinie, oben bis zur Verbindungslinie der 10. Rippenspitzen, unten bis zur Spina anterior superior reicht. Bei der Untersuchung wird das Gefühl von Stichen angegeben. Der Tumor liegt mit seiner grössten Achse in der Spina-Nabellinie, bewegt sich wenig mit der Respiration, sinkt bei linker Seitenlage mit seinem unteren Ende medianwärts und ist manuell etwas verschiebbar. Sein unteres Ende ist unregelmässig gebuckelt. Die linke Niere ist palpabel, nicht vergrösert. Die Urine sind mässig blutig, in einem ein langes wurmförmiges Blutgerinnsel, offenbar ein Ureterabguss. Eiweiss ca. $^1/_2$ $^0/_{00}$, reichlich frische und ausgelaugte rothe Blutkörper, breite lange Cylinder, gekörnt und mit Blutkörpern besetzt, Leukocyten einzeln und in Pfröpfen, einzelne geschwänzte grosse Epithelzellen.

17. 8. 96. Nephrectomie mit dem Czerny'schen Schrägschnitt. Die Niere ist fast ganz

vom Peritoneum bedeckt und hat eine ganz ungewöhnliche Lagerung, sofern der Hilus nach hinten, die Convexität mit dem von ihr entspringenden Tumor nach vorn und innen gedreht ist. Ausser dieser Drehung um die Längsachse hat eine solche um die Sagittalachse im Sinne einer Anteversion des oberen Pols stattgefunden. Wegen untrennbarer Verwachsung des Tumors muss ein 7 cm langes Stück des Bauchfells resecirt werden. Der Defect wird sofort durch die Naht geschlossen.

Präparat. Der Tumor nimmt den mittleren Abschnitt der Niere ein und überragt pilzförmig in Apfelgrösse den Convexrand. Dieser Theil ist von einem Stücke untrennbar mit der Unterlage verwachsenen Bauchfells bedeckt. Die beiden Polenden und der Hilusrand sind frei. Das Nierenbecken ist mässig dilatirt und frei von Tumormasse. Die erhaltene Nierensubstanz selbst fühlt sich hart an, offenbar durch interstitielle Veränderungen. Rinden- und Marksubstanz sind von einander geschieden. Auf dem Durchschnitt erstreckt sich der Tumor bis an die Wand des Nierenbeckens; an seinem oberen wie unteren Umfang ist das Nierengewebe in $5^1/_2$ cm Ausdehnung gut erhalten. Die Geschwulst selbst setzt sich aus verschiedenen Knoten von verschiedener Consistenz zusammen. Der am meisten peripher gelegene ist derb, der dem Hilus nähere markartig weiss, einige sind durch nekrobiotische Veränderungen gelblich grün gefärbt; an einer kleinen Stelle hat ein Durchbruch der Geschwulstmasse in den zweiten Kelch von oben stattgefunden. Der grösste Durchmesser in der Richtung vom Hilus nach der Convexität beträgt 11 cm. Die Schnittfläche des Tumors quillt überall über die der Niere hervor.

Mikroskopischer Befund. Tafel XIII, Fig. 2.

Der Tumor setzt sich ausschliesslich aus Rundzellen zusammen, die die Grösse von Leukocyten, und einen runden Kern haben, deren Protoplasmatheil auch bei starker Vergrösserung kaum sichtbar ist. Feinste Bindegewebsfibrillen, welche die Träger der Ernährungsbahnen darstellen, bilden ein reticuläres Netzwerk. Das Tumorgewebe dringt ohne scharfe Grenze in das durch Schrumpfung stark veränderte Nierengewebe ein. An einer circumscripten Stelle gruppiren sich die Zellen, ohne einen Epithelcharakter anzunehmen, zu schlauchähnlichen Gebilden. Keine Kerntheilungsfiguren.

Verlauf. Pat. wird geheilt entlassen. Juli 96 findet sich ein Geschwulstrecidiv an der Stelle der exstirpirten Niere mit starker Albuminurie und Schmerzen. Periode seit der Operation ausgeblieben. Einige Monate später tritt der tödtliche Ausgang nach Ausbildung von Lebermetastasen ein.

C. Hypernephrome und Endotheliome.

Fall 228. 13. Hypernephrom der linken Niere. Exstirpation. Dauernde Heilung seit 9 Jahren 7 Monaten.

Frida P., 43 Jahre. Aufnahme 13. 1. 91. Entlassung 16. 4. 91.

Nach dem letzten Wochenbett, October 1890, welches normal verlief, bekam Pat. die Nachricht von dem Todesfalle eines nahen Anverwandten, welche ihr Nervensystem stark erschütterte. Von diesem Augenblicke an stellten sich abnorme Sensationen in der linken Oberbauchgegend ein. Sie musste 6 Wochen zu Bette liegen, fühlte sich sehr schwach und matt und so oft sie aufzustehen versuchte, verspürte sie einen eigenthümlichen Druck in der Gegend der linken Niere. Allmählich wurde daselbst eine verschiebliche Anschwellung bemerkt. Blutbeimischungen zum Urin sind nie beobachtet worden.

Status. Gut genährte Frau. In Rückenlage sieht man eine Prominenz der linken Oberbauchgegend, woselbst ein kugliger leicht beweglicher Tumor zu fühlen ist, der bei rechter Seitenlage soweit hinübersinkt, dass seine mediane Grenze sich rechts von der Mittellinie befindet. In dieser Lage fühlt man deutlich, dass sich sein oberes Ende stielartig verschmälert hinter dem Rippenbogen hinauf erstreckt. Das kuglige untere Ende giebt ein scheinbar fluctuirendes Gefühl. Das Colon zieht über der Geschwulst hinweg. Urin am Tage nach der Aufnahme etwas albumenhaltig. Mikroskopisch einige rothe Blutkörper, ein hyaliner Cylinder. Folgende Proben frei von Albumen, Blutkörpern und Cylindern. 24stündige Harnstoffmenge, 26,458 g. 28. 1. Probepunction negativ.

30. 1. Nephrectomie. Capsula adiposa auffallend fettarm, durch blutige Infiltration in Folge der Punction auf 5 cm verdickt. Nach ihrer Spaltung gelingt die stumpfe Isolirung des Tumors sehr leicht. Der obere, hinter den Rippen gelegene Pol der Niere, ist fixirt und bleibt bei den Bewegungen des Tumors an Ort und Stelle, so dass die scheinbare Verschieblichkeit der Geschwulst

nur durch ihr Pendeln um den feststehenden oberen Pol vorgetäuscht war. Nachträgliche Entfernung der Fettkapsel.

Präparat. Gewicht 848 g. Grösste Länge 16, Breite 13, Höhe 7,5 cm. Der Geschwulst sitzt ungefähr die Hälfte der noch erhaltenen Niere am oberen Umfang helmartig auf. Ihre in die Länge gezogene Substanz verschmälert sich allmählich zu einem kapselartigen Ueberzug des Tumors. An dem unaufgeschnittenen Organ ist die Grenze zwischen diesem und der Nierensubstanz nur an der Vorderseite deutlich zu erkennen, wärend beide an der Hinterseite glatt in einander übergehen. Die Oberfläche der Geschwulst wird von ausgedehnten Venen überzogen. Beim Aufschneiden entleert sich viel hämorrhagische Flüssigkeit. Der Durchschnitt zeigt ein sehr wasserreiches Gewebe, welches alle Farbenübergänge vom Flachsgelben bis zum Dunkelrothen zeigt. Die Masse ist durchzogen von grossen breiten Zügen eines gelbweissen Bindegewebes, von dem schmälere Bindegewebsbalken abgehen.

Mikroskopische Untersuchung. Der grösste Theil des Tumors ist necrotisch. Nur das netzförmig angeordnete, fast ganz kernlose Bindegewebsgerüst ist stehen geblieben. In dieses sind Züge von glatten Muskelfasern eingelagert, die auf Querschnitten die charakteristische Felderung zeigen; dazwischen sind noch Capillaren erhalten und körniges Blutpigment angehäuft. Die glatten Muskelfasern sind besonders zahlreich in den schon makroskopisch erkennbaren dickeren Septen. Stellenweise sind die Bindegewebsfibrillen durch Oedem auseinandergedrängt und täuschen so myxomatöses Gewebe vor. Die kleinen Reste des noch erhaltenen Geschwulstgewebes verhalten sich folgendermaassen: Von einem grösseren Gefässe gehen radiär Bindegewebszüge aus, welche sich immer feiner verästelnd, kleine rundliche Maschen bilden, die von polygonalen ganz protoplasmaarmen, ganz durchscheinenden Zellen ausgefüllt sind. Der Zellcontour ist sehr scharf, die Kerne sind rund, verhältnissmässig klein, chromatinreich, haben also mehr den Typus der Lymphocytenkerne. Sämmtliche Blutgefässe, auch die kleinsten, zeigen eine deutliche Endothelauskleidung.

Verlauf. Heilung von dauerndem Bestande seit 9 Jahr 7 Monaten.

Fall 229.14. Hypernephrom der linken Niere. Exstirpation. Dauerheilung. ($5^3/_4$ Jahre).

5. Adolf D. 61 Jahr. Aufnahme 4. 5. 92. Geheilt entlassen 8. 6. 92.

Seit Februar 91 häufige schmerzlose Hämaturien. Blut stets innig mit dem Urin gemischt. Nur einmal sollen einem hellen Urin 3 Tropfen Blut nachgefolgt sein. Einmal wurde Catheterismus wegen Verstopfung der Harnröhre durch Coagula nöthig.

Status. In der linken Bauchhälfte ein quergelagerter, ovoider Tumor bimanuell fühlbar, dessen vorderes Ende 3 cm medianwärts von der verlängerten Mamillarlinie gefühlt wird, dessen hinteres in der Lumbalgegend tastbar ist. Sein unterer Rand reicht bis 2 cm oberhalb des Darmbeinstachels. Bei Seitenlage rückt der untere Pol der Geschwulst median und abwärts, sodass ihre Längsaxe schräg gestellt wird. Ebenso steigt sie deutlich mit der Respiration hinab. Ihre Oberfläche ist uneben. Die rechte Niere ist nicht fühlbar. Die Urine sind von wechselnder Beschaffenheit, manchmal strohgelb, fast klar mit regenwurmförmigen Coagula von nicht bedeutender Länge, welche theils roth, theils hyalin durchscheinend sind. Pat. entleert ca. alle 6 bis 8 Tage etwas Blut, gewöhnlich nur mit einer Miction. In dem blutigen Urin finden sich wurmartige Gerinnsel von 2—$2^1/_2$ cm Länge, 1—2 mm Breite, welche stellenweise leichte Einschnürungen zeigen, dazwischen Ausbuchtungen. Mikroskopisch bestehen sie aus einer fibrinösen Grundlage, die sich in Essigsäure aufhellt, und rothe Blutkörper, grosse Fettkörnchenkugeln und einige grosse gequollene runde epitheliale Zellen einschliesst. Auch der helle Urin ist eiweisshaltig. 24stündige Harnstoffmenge 32 g. Herz von Lunge überlagert. Töne dumpf, aber rein. Herzaction stark arythmisch.

6. 5. Nephrectomie mit extraperitonealem Schrägschnitt. Die Niere wird aus der Fettkapsel enucleirt, diese nachträglich exstirpirt. Maasse der exstirpirten Niere 17,5 : 13 : 10,5 cm. Dem Tumor sitzt das obere Drittheil der Niere als ein schmaler Fortsatz auf. Das Nierenbecken stark erweitert. An der Geschwulstoberfläche kleine und grosse kugelige Prominenzen bis zu Apfelgrösse. Der Durchschnitt zeigt grosse durch Bindegewebssepta getrennte Knoten von markartiger Beschaffenheit mit vielen Hämorrhagien. In die erweiterten Hohlräume der Kelche des erhaltenen Nierenrestes und des Nierenbeckens ist der Tumor hineingewachsen, und schickt in den Ureter einen Fortsatz, der einen leicht entfernbaren Abguss bildet. Die Nierensubstanz bekleidet den Tumor bis zur Grenze des mittleren und oberen Drittels als eine äusserst verschmälerte Kapsel, während diese weiter abwärts von der Geschwulst durchwachsen ist.

Mikroskopische Untersuchung. Spärliches gefässführendes fibrilläres Gewebe theilt die Geschwulst in verschieden grosse Felder, welche mit Zellsträngen ausgefüllt sind, die theils solide sind, theils kleine Hohlräume in sich schliessen. Die die Stränge zusammensetzenden sehr hellen Zellen sind oval oder polygonal und passen sich in ihren Formen der Umgebung an. Das Protoplasma ist sehr spärlich und meistens auf die Peripherie zusammengedrängt, wodurch der Eindruck einer Zellmembran vorgetäuscht wird. Der Kern liegt gewöhnlich excentrisch, ist klein und ziemlich chromatinreich. Die kleinen Hohlräume verdanken ihre Entstehung meistens dem Zugrundegehen von Geschwulstzellen, da sich blasse Zellcontouren in ihnen noch häufig erhalten haben. In diesen secundär entstandenen Hohlräumen finden sich auch manchmal rothe Blutkörperchen. Der Fett- und Glykogengehalt des Tumors wurde nicht geprüft.

Verlauf. Heilung. Pat. ist ohne Recidiv geblieben, wie durch wiederholte persönliche Untersuchung bis zur letzten Zeit seines Lebens festgestellt worden ist. Er starb Februar 98, also 5 Jahr 9 Monat p. op. an einem Herzleiden.

Fall **230.15.** Grosses Hypernephrom der linken Niere von mindestens 5jährigem Bestande. Exstirpation. Heilung. Recidiv in der Stielgegend und den linken Supraclaviculardrüsen. Tod nach 2 Jahr 3 Monat.

Julius H. 58 Jahr. Aufnahme 18. 5. 97. Geheilt entlassen 23. 6. 97.

Heredität nicht bekannt. 1882 erste linksseitige Nierenkolik. 1887 wurde 1,66 % Zucker im Urin entdeckt, der nach einer Karlsbader Kur verschwand und seitdem nicht 0,4 % überstieg. Griesbildung und reichlicher Bodensatz von harnsauren Salzen wurden schon seit 1887 häufig beobachtet. Im September 92 traten 3—4 Tage dauernde heftige Hämaturien ohne Schmerzen mit Entleerung dicker Gerinnsel ein. 2 Monate später wiederholte sich der Vorgang. Seitdem kehrte die Blutung in unregelmässigen Zwischenräumen mehrere Male des Jahres wieder. Koliken sind dabei niemals aufgetreten. Selbst während der Perioden heftiger Blutung wurden oft einzelne Mictionen mit ganz hellen blutfreien Urinen beobachtet. Seit 93 sinkt das Körpergewicht von 215 auf 190 Pfund. Im letzten Jahre hat Pat. angeblich nur 1 Pfund verloren. Beschwerden fehlen gänzlich.

Status. Sehr kräftig gebauter Mann von blasser Gesichtsfarbe, welker schlaffer Haut. An der Herzspitze ein leichtes systolisches Geräusch. Geringe arterielle Spannung, 84 Pulse. Links besteht eine Hydrocele, doch keine Varicocele. Die linke seitliche Bauchgegend prominirt; daselbst fehlt die normale Einsenkung zwischen Rippenbogen und Flanke. Ebenda ist das Hautvenennetz stärker ausgebildet als rechts. In der linken Bauchhälfte fühlt man einen Tumor, der in Rückenlage vorn von der Parasternallinie, unten von der Nabelhorizontalen begrenzt wird, oben hinter dem Rippenbogen verschwindet. Sein hinteres Ende erstreckt sich nicht bis zur Lumbalgegend, sondern wird weiter nach vorn im hintern Theil der Seitenwand des Bauches gefühlt. Er verschiebt sich etwas bei tiefer Respiration; in rechter Seitenlage senkt er sich soweit nach rechts, dass die Gegend des Quadratus lumborum frei wird. In der Seitenlage beginnt dumpfer Percussionsschall in der Mamillarlinie am oberen Rande der 7. Rippe, in der Axillarlinie am oberen Rand der 9. Seine Oberfläche ist glatt bis auf die nahe an dem Rippenrand gelegene Partie. Der Urin enthält $1^1/_2$ ‰ Albumen. Im Sediment finden sich einzelne grosse Zellen, theils von epithelialem Charakter, theils mehr spindelförmig.

20. 5. Nephrectomie in Aethernarkose, $1^1/_2$ Stunden Dauer. Sehr langer Querschnitt unter der 12. Rippe. Nach Spaltung der sehr stark entwickelten Fascia retrorenalis im hintersten Theil der Wunde kommt man auf ein reichliches lockeres, nicht fetthaltiges Bindegewebe, nach dessen stumpfer Durchtrennung der Nierentumor bedeckt von den verschmolzenen Kapseln frei liegt. Um für die Entwicklung der hoch in den Brustkorb hinein reichenden Geschwulst Raum zur Einführung der ganzen Hand zu schaffen, wird ein von der Mitte des Querschnitts nach abwärts verlaufender Schenkel hinzugefügt. Der Tumor wird zugleich mitsammt der Fettkapsel ausgelöst, mit Ausnahme des unteren von Geschwulstbildung freien Pols. Die Stielgebilde werden unter Leitung des Gefühls mit Klemmzangen verschlossen. Nach Entfernung des Tumors liegt eine vollkommen fettfreie Höhle vor. Drüsen werden nicht gefunden.

Präparat. Länge 24, Breite 14, Höhe 19 cm, Gewicht 1600 g. Das Präparat stellt eine etwa kindskopfgrosse Geschwulst dar, welche im Ganzen die Nierenform erhalten hat. An ihrer Oberfläche haftet die Capsuladiposa. Am untern Pol sitzt ca. $^1/_3$ der normalen Niere kappenförmig dem Tumor auf. Die Nierensubstanz geht in den Tumor über. Nur auf der Vorderseite ist sie durch eine tiefe Furche

von ihm getrennt. Auf dem Durchschnitt erkennt man auch am oberen Pol normale Nierensubstanz. Der Tumor ist weich, weissgelb, aus einzelnen Knoten zusammengesetzt, welche deutlich über die Oberfläche hervorspringen und durch Bindegewebssepta von einander getrennt sind. In den äussersten Partien zeigen sich nur noch kleine vereinzelte verfettete Geschwulstknötchen in einem schleimig glänzenden, anscheinend hyalin degenerirten Bindegewebe. Zwischen diesen glänzenden sehr harten Bindegewebsmassen liegen einige schwefel- resp. saffrangelbe Stellen, sowie kleine Erweichungscystchen. Die Geschwulst ist in das Nierenbecken hineingewachsen und hat es bis zu Apfelgrösse erweitert. Die Fettkapsel ist frei von Tumoren.

Mikroskopische Untersuchung. Die Grenze der Geschwulst wird durch das zu einer bindegewebigen Kapsel verdichtete Nierengewebe gebildet. Am Aufbau betheiligen sich fast ausschliesslich polygonale grosse Zellen von ganz hellem Protoplasma, welches bei sehr starker Vergrösserung feinwabig erscheint. Die Zellconturen sind sehr scharf, sie bestehen aus graden Linien und scharfen Kanten, die Zelle ist also nicht abgerundet. Der Kern ist verhältnissmässig klein, oval, von bläschenförmigem Charakter. Kernmembran chromatinreich, meistens mit deutlichem Nucleolus; hier und da findet sich auch ein grösserer Kern, vereinzelte verklumpte Kerntheilungsfiguren. Das bindegewebige Stroma tritt ganz in den Hintergrund und besteht nur aus Capillarröhren mit deutlicher Endothelauskleidung. Auch da, wo das Lumen des Gefässes grösser ist, wird die Wand nur von Endothelien gebildet. In den Gefässlumina finden sich gut erhaltene rothe Blutkörper. An manchen Stellen finden sich, von den Gefässröhren ausgehend, kleine Blutextravasate, hier und da vereinzelte Blutpigmenthaufen. Auf Fett und Glykogen wurde nicht untersucht. Der Epithelzellenverband wird durch diese Blutcapillaren in solide Zellnester und Zellstränge eingetheilt. Nirgends eine Andeutung von Drüsenbildung.

Verlauf. Heilung. Pat. ist 2 Jahre lang nach der Operation bei bestem Wohlbefinden, trotzdem er schon in verhältnissmässig kurzer Zeit nach der Entlassung geschwollene Supraclaviculardrüsen wahrgenommen hat. Im Sommer 99 fühlt man eine deutliche Härte in der Stielgegend. Pat. erliegt am 29. 9. 99 den Recidiven.

Fall 231.16. Hypernephrom, stellenweise von papillärem Charakter. Exstirpation. Heilung. Recidiv. Tod.

Frau Ida L., 52 Jahre. Aufgenommen 27. 2. 97. Entlassen 5. 4. 97.

Erblichkeit nicht bekannt. Im Juli 95 starker Gewichtsverlust von 153 auf 137 Pfund. Im December 95 hatte Pat. schon ein dumpfes, schweres Gefühl im Leibe. Am 12. März 96 bemerkte sie in sonst klarem Urin einen Esslöffel voll frischen Blutes. Schon der nächste Urin war blutfrei. Wiederholung der Blutung am 12. März in der Form, dass der Entleerung ganz hellen Urins ein Blutklumpen folgte. Seitdem hat sich die Blutung bis Februar 97 nicht wiederholt. Pat. klagte aber über ein unangenehmes Gefühl im Leibe. Im Juli 96 wurde eine Schwellung der Niere constatirt. Trotzdem erholte sich Pat. wieder zu völligem Wohlbefinden. Am 13. Februar 97 erneute Hämaturie, welcher eine heftige Nierenkolik folgte, die sich im Anschlusse an fernere Blutungen bis zum 25. Februar mehrfach wiederholte.

Status. Gut genährte Patientin, fühlt sich sehr angegriffen. Im linken Hypochondrium nimmt man einen Tumor wahr, dessen hinteres Ende die Lumbalgegend ausfüllt, deren grösster Längsmesser parallel der 12. Rippe liegt. Der untere Umfang befindet sich in der Nabelhorizontalen, der obere Rand berührt den Rippenbogen, das vordere verschmälerte Ende die Parasternallinie. Vom tiefsten Ende des unteren Pols erstreckt sich ein zapfenförmiger Fortsatz in der Richtung nach dem Nabel. Der Urin diffus getrübt mit schwachem Eiweissgehalt. Die Trübung wird hervorgebracht durch einzeln liegende und zu Häufchen aggregirte Leukocyten, einzelne rothe Blutkörper, einige zusammenhängende länglich ovale Epithelien mit grossem Kern. Von der rechten Niere ist eben der untere Pol fühlbar.

2. 3. Nephrectomie. 15 g Chloroform. Lumboabdominaler Querschnitt über die grösste Längsausdehnung der Geschwulst bis zum äusseren Rectusrand. Der Tumor wird gleichzeitig mit der Fettkapsel exstirpirt, mit Ausnahme des unteren nicht entarteten Nierenpols, von welchem sie abgestreift wird. Mit der Geschwulst wird die am oberen Pol sitzende Nebenniere entfernt. Die grossen Gefässe werden von hinten her isolirt und einzeln unterbunden, zuletzt der Ureter zwischen 2 Ligaturen durchtrennt.

Präparat. Länge 17, Breite 10, Höhe 15 cm. Am unteren Theil der Geschwulst sitzt, von ihr durch eine seichte Furche getrennt, fast die ganze wohlerhaltene Niere. Auf dem Durchschnitt er-

kennt man eine geringe Erweiterung des Beckens und der Kelche. In das Nierenbecken ist als freier Polyp der unterste jüngste Abschnitt des Tumors hineingewachsen. Die obere Hälfte der Geschwulst besteht zum grössten Theil aus einem harten weissgelben Gewebe mit Einsprengung von theils fettigen, theils gallertigen Partien. Die untere Hälfte hat Farbe und Consistenz der kindlichen Hirnrinde und stellt einen apfelsinengrossen Knoten dar. An der Peripherie erheben sich überall weichere, zum Theil gelbe Knoten von Kirschen- bis Pflaumengrösse. Dem grössten Theil der Geschwulst sitzt die Fettkapsel an, nur an der unveränderten Niere selbst fehlt sie. An der Oberfläche erheben sich durchweg kleinere und grössere Geschwulstknoten. An dem intacten Nierenhilus sieht man die unterbundenen Gefässstümpfe.

Mikroskopische Untersuchung. In dem Tumor tritt das bindegewebige Stroma hinter den eigentlichen Geschwulstelementen an Masse sehr zurück. Es wird durch Bindegewebsfibrillen, die gewöhnlich von dem Gefässbindegewebe ihren Ausgang nehmen und annähernd radial angeordnet sind, eine alveoläre Structur erzeugt. Die Alveolen sind theils solide mit Epithelzellen ausgefüllt, theils bilden die Zellen drüsenähnliche mit einem Lumen ausgestattete Formen. Die Zellen sind cubisch bis cylindrisch, meistens sehr protoplasmaarm, ihr Kern verhältnissmässig klein, gewöhnlich etwas excentrisch gelegen. Kleine Cystchen besitzen häufig nur eine Epithelschicht und als Inhalt rothe Blutkörper; eine endotheliale Auskleidung fehlt ihnen. In den grösseren Cystchen erheben sich von der Wand epitheliale Papillen, zunächst ohne bindegewebigen Grundstock. Mit der stärkeren Ausbildung dieser Epithelpapillen wird das Lumen unregelmässig und kleiner, die Alveole selbst grösser; der ursprüngliche Blutinhalt tritt zurück. Auch die fast soliden Zellnester rufen manchmal den Eindruck hervor, dass sie durch rasches Wachsthum epithelialer Papillen von der Wand her entstanden sind. Hier entstehen Bilder, die an den Bau der Leber erinnern, wenn man von den Capillaren zwischen den Leberbalken absieht. An anderen Orten finden sich wiederum schlanke Bindegewebspapillen, die von einer einzigen Schicht gleichmässig gebildeter Epithelzellen bekleidet sind; doch ist diese Form der Papillenbildung die seltenere.

Verlauf. Heilung p. pr. Mitte Juli 97 entwickelte sich aus völligem Wohlbefinden ein kurzdauernder fieberhafter Zustand mit Anorexie. Nach einer afebrilen Periode wiederholt sich das Fieber auf einige Tage. Es treten nächtliche Schweisse hinzu, ohne dass objectiv etwas zu constatiren ist. Bei einer Wagen- und Eisenbahnfahrt entwickeln sich heftige Schmerzen im Leibe. Nun wird vom Mastdarm aus eine harte Infiltration des Beckenbodens gefunden und eine vermehrte Resistenz im linken Hypochondrium, woselbst jetzt dauernde Schmerzen geklagt werden. Dann tritt profuses, tagelang anhaltendes Erbrechen hinzu und Pat. erliegt am 28. August 97.

Die Section, deren Mittheilung ich Herrn Dr. Bülau (Hamburg) verdanke, ergab eine enorme Geschwulstdissemination auf dem Bauchfell, theils in miliaren Knoten auf dem Dünndarm, theils in grösseren dicht gelagerten Massen, welche die Därme umgaben und besonders stark in der linken Seite angehäuft waren, von ganz weicher Consistenz mit reichlichem Milchsaft. Aorta und Vena cava von Geschwulstmassen umgeben; in eben solche sind die Organe des kleinen Beckens eingebettet. Auf der Pleura pulmonalis beiderseits einzelne linsengrosse Knoten, desgleichen auf der Oberfläche der sehr schlaffen verfetteten Leber. Die rechte Niere von normaler Grösse, ohne Geschwulstbildung.

Fall 232.17. Hypernephrom der linken Niere und Nebenniere. Exstirpation. Tod durch Herzlähmung.

Robert S., 52 Jahre. Aufgenommen 30. 9. 97. † 3. 10. 97.

Keine Heredität. Pat. hat an Gicht gelitten; z. Z. besteht noch ein Gichtknoten am kleinen Finger. Seit 1—2 Jahren zeitweise unangenehme Empfindungen in der linken Leibeshälfte bei festem Anziehen der Hosenschnalle. December 96 wird zufällig bei ganz normalem Befinden Albumen entdeckt. Am 6. 5. 97 tritt plötzlich eine sehr heftige linksseitige Nierenkolik auf, die durch Morphium sofort behoben wurde. Am nächsten Morgen fand sich leicht blutige Färbung des Urins. 8 Tage später ging etwas harnsaurer Gries schmerzlos ab. Eine geringe Blutfärbung zeigt sich noch dreimal bis zum 22. 6., an dem ein schwächerer Kolikanfall sich wiederholte. 3 Tage später fanden sich einige kleine Blutgerinnsel im hellen und wenig getrübten Urin. Am 7. Juni wurde gelegentlich einer neuen geringen Blutung ein Tumor in der linken Niere gefunden. Seitdem erschienen im August und September 5 mal spurweise Blutbeimischungen. Seit dem 22. September empfand Pat. bei Bewegungen ein Schmerzgefühl im linken Unterleib, ebenso beim Liegen auf der rechten Seite. Trotzdem nahm er an Gewicht zu.

Status. Gut genährter blasser, etwas pastöser Mann. In der linken Leibeshälfte ein bimanuell fühlbarer Tumor, dessen hinteres Ende die ganze Lumbalgegend ausfüllt, der sich median bis zur verlängerten Parasternallinie erstreckt, nach unten bis zur Interspinalinie, nach oben unter dem Rippenbogen verschwindet. Seine Oberfläche ist uneben, vorn gebuckelt. Die rechte Niere ist nicht fühlbar. Urinmenge 1130, specifisches Gewicht 1021. Der Urin ist hell, zeigt Spuren Albumen, keine Cylinder, hin und wieder rothe Blutkörper. Cystoskopisch erscheint die Blase gesund. Die linke Ureterpapille ist prominenter als die rechte, arbeitet etwas träger. Der aus der rechten entleerte Urin ist ganz durchsichtig. Am Herzen nichts Abnormes wahrzunehmen.

2. 10. Nephrectomie. 5 ccm Chloroform, 120 ccm Aether. Operationsdauer $1^1/_2$ Stunden. Sehr langer Querschnitt von der Spitze der 12. Rippe nach vorn, von dessen vorderem Endpunkt ein Winkelschnitt nach abwärts verläuft. Bei dem Bauchschnitt fällt eine auffallende Trockenheit der Muskeln auf. Das Peritoneum ist stellenweise so fest mit der Fettkapsel verwachsen, dass es bei der Abstreifung an zwei Stellen einreisst, welche sofort genäht werden. Wegen sehr inniger Verwachsungen kann die Geschwulst nicht, wie beabsichtigt, zugleich mit der Fettkapsel entfernt werden, sondern wird aus dieser nach Spaltung stumpf enucleirt. Die Stielgefässe werden von vorn her isolirt und durchtrennt. Bei dem Versuch, den oberen Umfang des Organs frei zu machen, an dem die Geschwulst ihre grösste Ausdehnung erreicht hat, platzt sie und entleert eine grosse Masse von Gewebstrümmern. Nach gründlicher Entfernung der Fettkapsel findet sich, durch diese von dem obern Pol getrennt, eine zweite dicht an der Zwerchfellskuppe gelegene gänseeigrosse Geschwulst, an welcher noch ein Streifen von Nebennierengewebe erkennbar ist. Bei ihrer stumpfen Enucleation braucht nur eine zuführende Arterie unterbunden zu werden.

Präparat. Die exstirpirte Niere zeigt eine Birnenform, deren schmales Ende dem unteren Pol entspricht. Grösster Längsmesser 17,5 cm, Quermesser nahe dem oberen Pol 12 cm, Dicke 8 cm. Die convexe Oberfläche ist mit einer starken Fettlage bedeckt, grob gebuckelt, an den Prominenzen fast fluctuirend. Die Hälfte des oberen Pols besteht aus einer über gänseeigrossen fluctuirenden Prominenz; der untere Pol wird durch Nierensubstanz gebildet. Die Nierenarterie ist auffallend klein. Die Schnittfläche zeigt ein buntes Bild von festen gelben und hämorrhagisch-cystischen Geschwulstmassen. Die ganze Substanz wird durch bindegewebige Septa in Alveolen getheilt, von deren Wänden wieder feinere Scheidewände ausgehen. Die soliden Geschwulstmassen sind gelb, zum Theil myxömatös durchscheinend; die cystischen sind theils fettig, theils blauschwarz hämorrhagisch. An einer Stelle durchdringt das Messer verkalkte Massen. In allen prominirenden Geschwulstknoten, welche sich fluctuirend anfühlen, ist die Neigung zu hämorrhagischem Zerfall vorherrschend. Die oberhalb der Niere gelegene stumpf enucleirte Geschwulst ohne Stiel stellt einen ungefähr gänseeigrossen höckerigen Körper dar, welcher im Längsmesser 9 cm, im Höhenmesser 3 cm, im Quermesser 7 cm misst. Sie zeigt eine platte laterale, der Milz anliegende Fläche, eine mediane höckerige, von der sich in ganzer Länge eine Art First erhebt, in dessen ganzer Ausdehnung deutliches Nebennierengewebe in Gestalt eines schmal ausgezogenen Streifens zu erkennen ist. Die Farbe der Geschwulst ist aus bläulichen, gelben, durchscheinenden und schwarzrothen Partien gemischt.

Mikroskopische Beschaffenheit. Der Tumor ist von dem benachbarten Nierengewebe durch ein breites Bindegewebsband getrennt. Obgleich zum grossen Theil nekrotisch, ist die Structur der Geschwulst noch sehr deutlich. Durch schmale Bindegewebssepta werden längliche und runde Hohlräume gebildet. Die grösseren sind meistens mit einem einschichtigen niedrigen Cylinderepithel ausgekleidet, dessen Protoplasma ganz durchsichtig und dessen Kern rund und klein ist. Der Inhalt dieser z. Th. mit blossem Auge wahrnehmbaren Cysten ist Blut und Blutpigment. Wieder an anderen Stellen füllen die Zellen mit hellem Plasmaleib und kleinem Kern die Alveolen vollkommen aus oder bilden Drüsenähnliche Gebilde. Auch in diesen findet sich manchmal central gelegenes Blut, ohne dass man eine endotheliale Auskleidung dieser kleinen Bluträume nachweisen könnte.

Verlauf. Bald nach der Operation sinkt die Pulsspannung bei steigender Frequenz. Es tritt bei völlig erhaltenem Bewusstsein eine von den Extremitätenenden aufwärts fortschreitende Erkaltung des Körpers ein, die vom Patienten selbst gefühlt und genau angegeben wird. Erst eine halbe Stunde vor dem um 5 Uhr Nachmittags erfolgenden Tode erlischt das Bewusstsein, als bereits Arme und Beine völlig erkaltet sind. Keinerlei Muskelzuckungen.

Section. Peritoneum glatt, spiegelnd. Die Nierenexstirpationshöhle ganz trocken. Keinerlei Lymphdrüsenerkrankung in der Stielgegend. Rechte Niere und Ureter sind makroskopisch von normalem Aussehen, Consistenz und Grösse. In der Blase befindet sich ein Theelöffel voll urinöser

Flüssigkeit. Das Herz sehr schlaff, grösser als die Faust. Das Herzfleisch exquisit graugelb, beide Ventrikelhöhlen erweitert, kein Klappenfehler. Die von Herrn Prof. Hansemann ausgeführte mikroskopische Untersuchung der zurückgelassenen Niere ergab eine frische Nephritis. An vielen Tubuli contorti, wie an manchen Henle'schen Schleifen war eine Fettmetamorphose vorhanden. Die Glomeruli erschienen zellreicher und enthielten Leukocyten. Nach Härtung und Färbung sieht man, dass entsprechend der Fettmetamorphose die Zellen fleckweise ihren Kern verloren haben. Der Zellreichthum der Glomeruli ist auffallend. Die Schlingen sind nur vereinzelt mit Blut gefüllt, dagegen stellenweise mit körnigen Thromben, welchen Leukocyten beigemischt sind. Es handelt sich also um eine acute Nephritis mit Betheiligung der Glomeruli. Die Herzmuskulatur zeigt eine sehr ausgedehnte Fettmetamorphose.

Fall 233.18: Hypernephrom der rechten Niere. Exstirpation. Heilung. November 1899 kirschengrosser Knoten unter der Narbe. Exstirpation. Heilung.

Wilhelm R., 67 Jahr. Aufgenommen 20. 6. 98, entlassen 21. 7. 98.

Erblichkeit nicht bekannt. Pat. litt seit 86 an häufigen Blasenblutungen in Folge einer Blasengeschwulst, welche 1888 durch Sectio alta entfernt wurde. Seitdem bestand völlige Gesundheit, bis er im November 97 nach einer starken Anstrengung auf der Reise wieder blutigen Urin ohne Schmerzempfindungen bekam. Die nächste Miction war schon frei von Blut. März 98 wieder eine einzige blutige Miction. Am 9. März starke Hämaturie, welche die ganze Nacht andauerte. Am 4. April einmalige Blutentleerung; $^1/_4$ Stunde später liess die Cystoskopie kein Blut mehr entdecken. Am 30. April 2tägige Blutung mit starken, die Harnröhre verlegenden Gerinnseln, welche Katheterismus erforderten. Dabei hatte Pat. zum ersten Mal Schmerzempfindungen in der rechten Nierengegend. Seitdem besteht Cystitis. Am 13. und 15. Juni je eine blutige Miction. Seit Mai Abnahme der Kräfte, leichtes Ermüdungsgefühl. Seit 6—8 Wochen besteht eine unbestimmte Empfindung dicht oberhalb des rechten Darmbeinkammes in der Verlängerung der hinteren Axillarlinie.

Status. Kräftig gebauter Mann von grosser Blässe. Etwas Arteriosklerose. Puls hin und wieder aussetzend. Zweiter Aortenton klappend, Urin sauer, diffus getrübt, mit geringem eitrigem Sediment und schwachem Eiweissgehalt. Mikroskopisch viel weisse Blutkörper, einzeln und in Papillenpfröpfen, rothe Blutkörper, zum Theil ausgelaugt, und gequollene grosse Epithelien ohne Kern. Cystoskopische Untersuchung zeigt eine Balkenblase, keinen Tumor, keine sichtbare Differenz der Urine beider Seiten. Mit dem Spülwasser wird ein Gewebsfetzchen entleert, welches aus grossen zum Theil verfetteten Epithellagern besteht, in welche eine grosse Menge Körnchenkugeln eingeschlossen sind. Beide Nieren sind unfühlbar.

24. 6. Nephrectomie. Auch in Narkose sind die Nieren nicht fühlbar. Czerny'scher Schrägschnitt auf der rechten Seite. Der untere, von der Fettkapsel bedeckte, normal anzufühlende Nierenpol steht in der Höhe des oberen Randes der 12. Rippe. Die Auslösung der Niere nach Spaltung der Fettkapsel hat wegen fester Verwachsung grosse Schwierigkeit. Am oberen Pol tritt dabei eine Ablösung der Capsula propria ein. Erst jetzt gelingt es, einen Tumor an der oberen Hälfte der Vorderfläche zu fühlen. Gefässe und Ureter werden gesondert unterbunden, und nun die gesammte zurückgelassene Fettkapsel und der abgelöste Theil der Capsula propria exstirpirt, welche Eindrücke der prominenten Geschwulstbuckel erkennen lässt. Wegen grosser Brüchigkeit wird auch der grösste Theil des retroperitonealen Fettgewebes entfernt.

Beschreibung des Präparats. Längsmesser nicht wesentlich vergrössert, ebenso wenig der Quermesser der unteren Hälfte. Die obere Hälfte ist verbreitert. An der Vorderfläche oberhalb der Mitte prominirt eine höckerige etwa eierpflaumengrosse Geschwulst von theils gelber, theils blutigrother Farbe, welche die fibröse Kapsel durchbrochen hat. Länge 12, Breite oben $7^1/_2$, unten 6 cm. Auf dem Durchschnitt findet man das gesammte Parenchym der Niere erhalten, Becken und Kelche kaum erweitert. In einem Kelch steckt ein altes Blutgerinnsel, aus einem andern ragt polypös in das Nierenbecken ein Geschwulstzapfen, welcher einen Ausläufer der an der Oberfläche sichtbaren Geschwulst darstellt.

Mikroskopische Beschaffenheit. Die Geschwulst setzt sich zusammen erstens aus einem feinen bindegewebigen Grundstock, welcher stellenweise kleinzellige Infiltration aufweist, zweitens aus diesem Grundstock aufsitzenden Epithelzellen, deren Eigenschaften und Anordnung die folgenden sind: Die Zellen sind theils kubisch, theils polygonal und passen sich in ihrer Form ihrer Umgebung

an. Das Zellprotoplasma hat sich auf die Peripherie concentrirt, so dass die Zellcontouren überaus scharf sind, während das Zellinnere leer resp. durch die Behandlung ausgezogen ist. Die Kerne sind verhältnissmässig klein und stehen ihrer Grösse nach zwischen denen von Rundzellen und denen von epitheloiden Zellen. Sie nehmen annähernd die Mitte der Zellen ein. Diese Epithelzellen bilden manchmal richtige einreihige Drüsenschläuche, deren Lumen vereinzelte rothe Blutkörper, hier und da auch abgestossene und Blutpigment enthaltende Epithelzellen beherbergt. Gewöhnlich bilden sie Nester, die ganz ausgefüllt sind. Zwischen beiden Anordnungstypen giebt es zahlreiche Uebergänge. Auf Fett und Glykogen wurde nicht untersucht.

Zweite Aufnahme 2. 11. 99. Entlassen 24. 11. 99.

Tumorknoten in der Bauchwand. Exstirpation. Heilung.

Vor 5 Wochen wurde bei tadellosem Befinden ein kleiner Knoten in der Exstirpationsnarbe gefühlt. Am vorderen Ende der querverlaufenden Bauchnarbe befindet sich ein halbkirschengrosser harter Knoten.

3. 11. Exstirpation. Ausgedehnte Umschneidung der Narbe und Exstirpation des ganzen umschriebenen Gebietes mit dem Knoten. Bei Abtastung der Wunde wird noch ein erbsengrosser Knoten in der Musculatur dicht vor der Spitze der 10. Rippe entdeckt und excidirt.

Heilung. Anfang 1901 befindet sich Pat. vortrefflich und hat stetig an Körpergewicht gewonnen.

Fall 234.19. Hypernephrom der rechten Niere. Blasenstein. Nephrectomie. Sectio alta vesicae. Heilung. Völliges Wohlbefinden $1^1/_2$ Jahre lang p. op. Anfang 1900 an Recidiven gestorben.

Max M. 26 Jahr. Aufgenommen 25 1. 97. Entlassen 10. 3. 98.

Keine Heredität. Im Sommer 97 fiel dem Pat. ein Ermüdungsgefühl auf, mit Neigung zu kaltem Schweiss und Abnahme des Körpergewichts. Anfang November 97 erste Hämaturie, zugleich stellte sich ein dumpfer Schmerz im Kreuz ein, zeitweilig auch Reissen in den Beinen. Mitte November heftigere Blutungen, nachdem er in der Nacht unter starkem Drängen und kaltem Schweiss viele Stuhlgänge gehabt hatte. Seit dieser Zeit ist der Urin selten für das Auge blutfrei. Niemals Koliken, nur bisweilen ein spannendes Gefühl quer über den Leib, ohne dass die Empfindung auf einer Seite lokalisirt werden kann.

Status. Blasser magerer Mann. Im linken Hypochondrium fühlt man einen Tumor von unebener Oberfläche, welcher in der verlängerten Mamillarlinie nach unten bis zur Spina-Nabellinie reicht, median fast die Mamillarlinie berührt, bimanuell in der Lumbalgegend gefühlt wird und sich nach unten unter dem Rippenrand verliert. Er steigt deutlich mit der Inspiration herab. Die obere Grenze reicht nach dem Percussionsresultat bis zum oberen Rand der 8. Rippe in der vorderen Axillarlinie. An Herz und Lungen nichts Abnormes. Urin meistens braun, blutig, sauer, mit proportionalem Eiweissgehalt. In den makroskopisch blutfreien Urinen 2 pro mille Eiweiss, viel frische rothe Blutkörper, viel Schatten, Leukocyten und in jedem Präparat einzelne verfettete grosse Epithelzellen, mit grossen Kernen, meistens innerhalb eines Häufchens ausgelaugter rother Blutkörperchen gelegen. Pat. urinirt Tags 2—3 stündlich, Nachts 2—3 mal ohne Beschwerden. Cystoskopisch findet man ein grosses, dickes, zum Theil entfärbtes Coagulum, welches den ganzen Blasenboden und beide Uretermündungen verdeckt, so dass diese nicht gesehen werden können. Puls unregelmässig, oft aussetzend.

27. 1. Nephrectomie. Chloroform, $^3/_4$ Stunden Dauer. Lumboabdominaler Querschnitt. Die Musculatur auffallend trocken, braun. Nach Spaltung der sehr mageren Fettkapsel wird die Geschwulst stumpf ausgelöst. Die Stielgebilde werden von vorn her durchtrennt. Nachträgliche Exstirpation der Fettkapsel.

Präparat. Gewicht 575 g. Von der Vorderseite betrachtet erkennt man den ganzen Contour der Niere, da sich der Tumor an der medianen Fläche des oberen Nierendrittels entwickelt hat. Die Geschwulst ist apfelsinengross, dass Nierenbecken von Geschwulstmasse ausgefüllt. Das ganze Organ ist von der Albuginea überzogen. Maasse: Länge 17, Quermesser 8, grösster Höhenmesser 7,5 cm. Auf dem Durchschnitt zeigt sich die untere Hälfte der Niere bis auf eine geringe Abplattung der Papillen gut erhalten. Das zu Eierpflaumengrösse dilatirte Nierenbecken ist völlig ausgefüllt von einer polypösen Geschwulstmasse, welche an ihrem freien Ende hämorrhagisch ist. Die eigentliche Nierengeschwulst besteht aus einem apfelgrossen, centralen alten Geschwulstknoten, umgeben von jüngeren, welche Farbe und Consistenz der kindlichen Hirnrinde zeigen. Der centrale grosse Knoten ist blass-

gelb, seine Schnittfläche trocken, hart. Er enthält viele kleine Cysten, sowie runde gelatinös durchscheinende Alveolen, und wird von vielen sich durchkreuzenden derben Bindegewebszügen durchzogen. Die polypöse Geschwulst des Nierenbeckens ist der Ausläufer des Parenchymtumors.

Mikroskopische Untersuchung. Die Grundsubstanz nimmt an den jüngeren Geschwulstpartien wenig Raum ein, sie besteht aus kernarmem, fibrillärem, stellenweise hyalin entartetem Bindegewebe. Anders in den nekrotischen Partien, welche den grössten Theil des Tumors ausmachen. In den frischen Nekrosen ist das Bindegewebe durch Oedem auseinander gedrängt, so dass es den Anschein myxomatösen Gewebes hat. Die durch die Stützsubstanz gebildeten Alveolen sind mit Schollen, Fibrin und Kerndetritus ausgefüllt. Da wo diese nekrotischen Massen schon resorbirt sind, sieht man ganz breite mit wenig Blutpigment durchsetzte Bindegewebsmassen, die nur noch weite mit Endothel ausgekleidete Bluträume enthalten. Das eigentliche Geschwulstgewebe setzt sich aus polygonalen, scharf contourirten protoplasmaarmen Zellen zusammen, die in grösseren Alveolen zusammenliegen und in diesen wieder durch Zwischensubstanz in schlauchartige Gebilde eingetheilt sind. Auch kleinere Hohlräume werden von diesen Zellen gebildet. An manchen Stellen sind die Zellen so arm an Protoplasma, dass man versucht sein könnte, Fettgewebe anzunehmen. Die Zellen bestehen hier nämlich nur aus einem ganz an die Peripherie gedrängten und eine Zellmembran vortäuschenden Protoplasma und den ebenfalls ganz peripher liegenden kleinen Kernen. Es kann sich hier nur um Extraction von Zelleinschlüssen (Fett, Glykogen?) handeln. An anderen Stellen sind die Zellen zu Balken angeordnet, deren Peripherie mit Endothel belegt ist. Die dadurch gebildeten Hohlräume schliessen Blut ein. Das Bild ist ungefähr mit einer Stauungsleber vergleichbar, bei der die Kapillaren dilatirt sind und die verzweigten Balken in die Hohlräume eintauchen.

Verlauf. Nach der Heilung p. pr. bleibt der Urin stets reich an rothen Blutkörpern und enthält Eiweiss. Es besteht häufiges Drängen zum Uriniren. Der Urin wird entweder alkalisch entleert oder wird schnell zersetzt. Bei der nochmal ausgeführten Cystoskopie finden sich 4, früher wegen Einbettung in Coagula nicht erkannte Blasensteine, welche durch Sectio alta entfernt werden. Blasennaht. Heilung p. pr. Entlassung mit normalem Urin. Pat. fühlte sich völlig gesund und kräftig, bis $1^1/_2$ Jahr p. op. Dann trat starke Albuminurie und Schwäche und Schmerzen an der Operationsstelle ein. Tumoren konnten nicht gefühlt werden. Januar 1900 Exitus.

Fall 235.20. Hypernephrom der rechten Niere. Geschwulstthrombose der Nierenvene. Exstirpation. Tod an Herzschwäche.

Herr R. Aufgenommen 15. 10. 98, gestorben 29. 10. 98.

Herbst 96 erste kurze schmerzlose Nierenblutung. Zweite Blutung August 97, sehr heftig, von mehrtägiger Dauer. Ein Jahr später eine starke Blutung, die mit kurzen Unterbrechungen bis jetzt angehalten hat. Niemals sind Schmerzen in der Nierengegend empfunden worden. Wegen Verstopfung der Blase durch Gerinnsel musste katheterisirt werden, worauf ein fieberhafter Zustand mit Blasenkatarrh folgte. Die Mictionspausen betragen auch bei hellem Urin nur 1—$1^1/_2$ Stunden; am Schlusse etwas Brennen, sonst nur Schmerzen bei Verstopfung der Harnröhre durch Gerinnsel. Im Urin sollen ausser Blut und Eiterkörpern manchmal spärliche Cylinder gefunden sein. Pat. hat in den letzten Wochen 15 Pfund Gewicht verloren.

Status. Kräftig angelegter Mann, von 155 Pfund Gewicht, abgemagert, mit etwas cyanotischer Gesichtsfarbe. Es besteht starke Spannung und Sklerose der Radialarterien. Die Herztöne rein, der zweite Aortenton erheblich verstärkt. Katarrh der unteren Partien der linken Lunge. Die rechte Niere vergrössert. Ihr unterer Rand steht 4 Querfinger breit unter dem Rippenrand in der Mamillarlinie. Ballottement fühlbar. Keine respiratorische Verschieblichkeit. Bei tiefer Inspiration fühlt man unter den Rippen in der vorderen Axillarlinie eine kugelige Erhabenheit hervortreten. In linker Seitenlage kann man diese Geschwulst ein Stück unter den Rippenbogen hinauf verfolgen. Die linke Niere ist nicht fühlbar. Die Milz nicht vergrössert. Urin hell- bis dunkelgelb, makroskopisch nicht blutig, diffus trübe, nicht sauer, mit besonders starkem Eitersatz am Morgen. Mikroskopisch viel Eiterkörper, einzelne frische Blutkörper, wenig Schatten, grosse Epithelien mit grossen Kernen, wahrscheinlich der Blase entstammend. Albumen $^1/_2$ $^0/_{00}$, 24stündige Urinmenge 1420, spec. Gew. 1016. Cystoskopisch sieht man aus dem linken Ureter klaren, aus dem rechten trüben Urin austreten.

28. 10. Nephrectomie mit ausgedehntem Lumboabdominalschnitt. Die schwartig veränderte Fettkapsel ist mit den umgebenden Geweben so innig verwachsen, dass es nur an der unteren Hälfte gelingt, sie gleichzeitig mit der Niere zu entfernen, während in der oberen, von den Rippen bedeckten

Hälfte die Geschwulste subcapsulär enucleirt werden muss. Der ganze Rest der zurückgelassenen Kapsel wird nachträglich exstirpirt. Der freigelegte Stiel zeigt sich so unverhältnissmässig dick, dass der Verdacht einer Thrombosirung der Vene mit Geschwulstmassen erweckt wird. Daher wird die Unterbindung dicht an der Vena cava ausgeführt und unmittelbar davor das Gefäss durchschnitten. Hierbei quellen aus der Nierenvene sofort thrombosirende Geschwulstmassen hervor. Doch ist der trennende Schnitt jenseits des Geschwulstthrombus gefallen, dieser also unverletzt geblieben. Nach der Entfernung der Niere zeigt sich ein grosser Peritonealdefect längs des unteren Leberrandes, der mit Jodoformgaze tamponirt wird.

Präparat. Länge 18, Dicke 4,5, Breite am oberen Pol 5,5, am Hilus 3,5 cm, am unteren Pol 6,5 cm. Die Verlängerung der Niere wird durch eine am unteren Pol sitzende Geschwulst bedingt, sodass der Hilus zwischen dem oberen und mittleren Dritttheil des gesammten Organs liegt. Die Fettkapsel, ebenso wie die fibröse, fehlt am grössten Theil des Präparats. Die Oberfläche der Niere zeigt nirgends Substanzverluste. Ungefähr in der Mitte des Organs unmittelbar unterhalb des Hilus befindet sich ein tiefer halbcirculärer Eindruck (vom Rippenrande herrührend) von ca. $1^1/_2$ cm Breite. An diesen grenzt unmittelbar unterhalb des Hilus die vom unteren Pol der Niere ausgehende faustgrosse Geschwulstmasse. An der Hinterseite schimmern 4 kirschkerngrosse prominente, überall von intacter Nierensubstanz umgebene gelbe Knoten durch, welche von der Haupfgeschwulst durch eine ca. 3 cm breite intacte Nierensubstanz getrennt sind. Die Geschwulst zeigt einen grobkörnigen Bau und ist von weicher Consistenz. Auf der Schnittfläche zeigt sich, dass bis auf einige nicht über erbsengrosse, exquisit gelbe, scharf von der Umgebung sich absetzende Knötchen die oberen zwei Drittel der Niere vollständig von der Geschwulst verschont geblieben sind. Die Rinde ist hier von hellgrau blasser Farbe und unterscheidet sich in ihrer Färbung nicht wesentlich von der der Marksubstanz. Das Nierenbecken etwas erweitert, die Schleimhaut blass mit geringen Ecchymosen, die nur am untersten dem Tumor angrenzenden Theile etwas reichlicher sind. Ein directes Uebergreifen des Tumors auf das Nierenbecken ist nirgends bemerkbar. Die Geschwulst hat auf dem Durchschnitt eine Höhe von 7,5 cm und bildet bis auf 2 dattelgrosse in die Nierensubstanz vorgeschobene Knoten eine scharf gegen die oberen Partien der Niere abgesetzte zusammenhängende Masse. Sie besteht aus peripher gelegenen gelben über das Centrum vorspringenden sehr weichen und leicht körnigen Knoten, deren Ausdehnung zwischen Kleinapfel- und Wallnussgrösse schwankt. Sie bilden um das Centrum einen Geschwulstkranz, der nach unten hin am dicksten ist. Das Centrum wird von einem gegen das Niveau eingesunkenen schwielenähnlichen, derben, elastischen, dunkelrothen, stellenweise blassen und etwas durchscheinenden Gewebe eingenommen, welches radiär in die Peripherie Ausläufer von gleicher Beschaffenheit sendet und so die erwähnte Lappung der peripheren Geschwulstmasse hervorruft. Am unteren Pol ist die Geschwulstmasse mit der hier derb sulzigen Fettkapsel verwachsen. Das Fett des Hilus ist vermehrt, die Wandung der Nierenarterie ist verdickt. Aus der abgeschnittenen Nierenvene sieht ein 1,8 cm im Durchmesser betragender obturirender Tumor hervor mit allen den oben an der Geschwulst beschriebenen Eigenschaften. Die mit dem oberen Theil der Fettkapsel abgetragene Nebenniere scheint nicht vergrössert.

Mikroskopischer Befund. Hypernephrom. Tafel XIII, Fig. 5. Auf einem Capillarnetz sitzen regelmässig angeordnete cubische bis cylindrische Zellen auf mit starker Fettinfiltration und stark färbbaren Kernen, welche theils vollkommen ausgefüllte Alveolen bilden, theils Hohlräume umschliessen, welche mit Zelltrümmern oder Blut gefüllt sind.

Verlauf. 28. 10. Keine Uebelkeit. 50 ccm Urin mit ca. $^1/_2$ $^0/_{00}$ Albumen, sauer, trübe, enthält viel Leukocyten, wenig frische rothe Blutkörper, keine Cylinder.

29. 10. Nachts mit 2 subcutanen Injectionen von 5—4 mg Morphium geschlafen. Viel Aufstossen, kein Erbrechen. In der Nacht ist nur ca. ein Esslöffel voll Urin mit stark blutig eitrigen Beimengungen entleert worden. P. 120, Unruhe, beschleunigte stöhnende Respiration, weder Erbrechen noch Zuckungen. Durch Catheterismus wird nur noch etwas eitriger Schleim gewonnen. Bis Abends werden 5 minimale Urinproben entleert, die ausser einem schleimig-eitrigen Magma nur einige Tropfen Flüssigkeit von saurer Reaction enthalten. Mikroskopisch finden sich reichlich dünne und dicke stark granulirte so wie Wachscylinder. Der Albumengehalt wächst mit jeder neuen Urinprobe. Abends sinkt die Temperatur auf 36, während die Pulsfrequenz auf 132 steigt, die Spannung abnimmt, die Athmung sehr beschleunigt und stöhnend wird. Kein Erbrechen, keine Zuckungen. Das Sensorium bleibt klar bis $^1/_2$ Stunde vor dem um Mitternacht erfolgenden Tode.

Section nur partiell gestattet.

Die Aorta und die linke Nierenarterie sind hochgradig verkalkt. Die linke Niere zeigt weder in Beziehung auf Grösse noch auf makroskopische Beschaffenheit des Durchschnitts eine Abweichung von der Norm. Mikroskopisch erweist sie sich als eine arteriosclerotische Schrumpfniere leichtesten Grades. Neben der überwiegenden Mehrzahl intacter Glomeruli findet sich eine geringe Menge vollkommen verödeter und hyalin entarteter. Solche treten nur an der Oberfläche fleckweise auf, sind gewöhnlich von kleinzelligen Granulationsherden umgeben und bedingen eine mikroskopische Einziehung der Oberfläche. In der Umgebung der veränderten Glomeruli sind auch die gewundenen Canäle atrophisch und etwas collabirt, in ihrem Lumen hier und da ein hyaliner Cylinder. Die wesentlichen Veränderungen finden sich an den Nierenarterien, sowohl den grösseren als den kleinsten. Das Lumen ist durch endarteriitische Processe verengt. An Stelle einer elastischen Intima finden sich 3—4 neugebildete an den grösseren Gefässen. Die kleinsten Arterien sind stellenweise vollkommen obliterirt und sind dann auf dem Durchschnitte schwer von den hyalin entarteten Glomerulis zu unterscheiden. Am Herzen findet sich starke Sclerose der Coronararterien, Hypertrophie des linken Ventrikels mit mässiger brauner Atrophie der Musculatur.

Fall 236.21. Hypernephrom der linken Niere. Exstirpation. Heilung.

Hartwig St., 57 Jahre. Aufgenommen 26. 10. 98. Entlassen 6. 12. 98.

Erblichkeit nicht bekannt. Im Februar des Jahres trat Hämaturie auf, welche mit $^1/_2$—1stündigen Unterbrechungen 3 Wochen lang andauerte. Dann folgte eine Pause bis zum 18. August, zu welcher Zeit eine zweite 14tägige Periode von Blutharnen begann. Seitdem wiederholten sich diese Blutungen mit 8—10stündigen Unterbrechungen bis jetzt. Schmerzhafte Empfindungen bei den Blutungen fehlten. Am 20. October wurde durch einen Urologen der Catheterismus des linken Ureters zu diagnostischen Zwecken ausgeführt. Es folgte danach ein Gefühl grosser Abgeschlagenheit, welches zur Bettruhe zwang. Ob Fieber vorhanden war, ist Mangels Messung nicht zu constatiren. Bei seiner Aufnahme wurde eine Temperatur von 38,0 festgestellt.

Status. Grosse Anämie bei gutem Ernährungszustand. An Lungen und Herz nichts Abnormes. Unterer Rand der linken Niere eben abtastbar. Eine Vergrösserung ist nicht mit Sicherheit zu constatiren. Beide Ureteren vom Mastdarm aus nicht fühlbar. Urin stark blutig, enthält zum Theil frische, zum Theil ausgelaugte Blutkörper. Vereinzelte verfettete Epithelien, geringe Eiweissmenge, entsprechend dem Blutgehalt. Cystoskopisch zeigt sich die Blase frei. Aus der linken Ureterpapille ragt ein wurstförmiges Blutgerinnsel in die Blasenhöhle. Temperatur leicht febril bis 38°, ganz unregelmässiger Typus der Temperaturcurve.

31. 10. Nephrectomie mit lumboabdominalem Schrägschnitt. Die Niere liegt fast ganz im Brustkorb, sie zeigt nach Freilegung respiratorische Excursionen. Da wegen der versteckten Lage die Auslösung nur unter Leitung des Gefühls möglich ist, wird die stumpfe Enucleation nach Spaltung der Fettkapsel ausgeführt, wobei die sehr starke Fixation am oberen Pol grosse Schwierigkeit bereitet. Nachträglich wird die Fettkapsel ausgiebig exstirpirt.

Beschreibung des Präparats. Die wenig vergrösserte Niere völlig von der fibrösen Kapsel umgeben. Länge 11, Breite am oberen Pol 6, am Hilus $3^1/_2$, am unteren Pol 4 cm, grösste Dicke incl. der am oberen Pol sitzenden Geschwulst 5 cm. Die fibröse Kapsel ist leicht abziehbar.

An der hinteren Fläche des oberen Pols prominiren höckerige, annähernd halbkugelige gelblich durchschimmernde Tumormassen. Die untere Grenze der Geschwulst entspricht ungefähr der oberen Hilusgrenze. An der Vorderfläche der Niere, welche grob granulirt ist, finden sich zahlreiche hirsekorngrosse etwas vorspringende Herde, welche im Centrum gelb, von rothem Hof umgeben sind. Auf dem Durchschnitte ist die Geschwulst anscheinend überall von Nierensubstanz, sowohl Rinde wie Mark umgeben. Sie ist von weisslich gelber Farbe, weicher Consistenz, scharf abgesetzt gegen die Nierensubstanz. Bindegewebssepta zerlegen den Tumor in einzelne Inseln. An einer Stelle hat die Geschwulst einen Kelch durchbrochen und sendet einen Fortsatz in das Nierenbecken, wo sie sich zu einem wallnussgrossen frei an dem schmalen Verbindungsstiele hängenden Polypen entwickelt hat, der mit dunklen fest adhärirenden Blutgerinnseln bedeckt ist. Die Rinde der Niere ist auch in den geschwulstfreien Theilen etwas verschmälert, die Markkegel etwas verkürzt. Die Schleimhaut des Nierenbeckens ist leicht injicirt. Die vorher erwähnten dunkelroth begrenzten Rindenherde erstrecken sich auf dem Durchschnitt keilförmig in die Tiefe und sind zusammengesetzt aus stecknadelkopfgrossen, zum Theil confluirenden gelben Herden mit dunkelrother Peripherie.

Mikroskopischer Befund. Der Tumor besteht vorwiegend aus cylinderepithelähnlichem

Zellen, welche ohne Zwischensubstanz in Gestalt drüsenähnlicher Gebilde, theils mit einschichtigen, theils mit mehrschichtigem Epithelbelag aneinanderliegen. Das bindegewebige Stroma ist sehr spärlich. Die Zellen sind von ziemlich gleichmässiger Grösse, ihr Protoplasma hell, die Peripherie durch einen dunklen Protoplasmasaum begrenzt, der wie eine Zellmembran aussieht. Der Kern klein, dunkel, ähnlich den Kernen von Lymphzellen. Auf Glykogen- und Fettgehalt wurde nicht untersucht. Die geschilderten entzündlichen Herde stellen kleine Anhäufungen von Eiterkörpern dar. Die im Bereiche dieser Abscesschen befindlichen Harnkanäle sind von polynucleären Eiterkörpern erfüllt. Die Gefässe in der Peripherie der Herde sind dilatirt, hyperämisch, zum Theil zeigen sich daselbst frische Hämorrhagien. In einzelnen Harnkanälchen finden sich Anhäufungen von Mikroorganismen.

Verlauf. Heilung prima intentione.

Nachtrag bei der Correctur.

Nachdem Patient sich $1^1/_2$ Jahr lang eines tadellosen Befindens erfreut hatte, erkrankte er im Sommer 1900 mit einer Apoplexie; während des Krankheitsverlaufs ist einmal Hämaturie beobachtet worden. Am 7. August 1900 wurde Pat. im moribunden Zustande in das Krankenhaus aufgenommen, und verstarb nach einer Stunde.

Sectionsbefund. Gehirn: Gyri abgeplattet, Sulci verstrichen. Der rechte Scheitellappen hinter dem Sulcus Rolandi eingesunken und sehr weich. Auf dem Durchschnitt zeigt sich die weisse Substanz der linken Hirnhälfte stark ödematös. In ihr findet sich dicht unter der grauen Rinde, in der Gegend des Arm- und Beincentrums ein über kirschgrosser, scharf begrenzter, grauröthlicher Tumor, dessen Centrum gelblich weiss opak ist. Eine ähnliche Geschwulst befindet sich in der rechten Hemisphäre unter der oben erwähnten erweichten Rindenpartie. Ein erbsengrosser Tumor liegt im rechten Occipitallappen, oberhalb der Fissura calcarina. Kleinhirn stark ödematös.

Brusthöhle: Beide Pleurahöhlen leer; an der Lungenoberfläche fühlt man beiderseits gleichmässig vertheilt hirsekorngrosse Knötchen, über welche die Pleura glatt und glänzend hinwegzieht. Der Durchschnitt der Knötchen ist grau röthlich; die meisten sitzen an der Oberfläche der Lunge, wenige in tieferen Schichten.

Herz nichts Abnormes, weder Dilatation noch Hypertrophie.

Milz klein atrophisch, am unteren Pol ein kirschkerngrosser Tumor von der Beschaffenheit der beschriebenen.

Linke Nebenniere liegt an normaler Stelle, ihre Durchschnittsbeschaffenheit normal. In der Gegend, an welcher die exstirpirte Niere gesessen hatte, findet sich ein kleiner Körper von gelber Farbe, der sich bei der mikroskopischen Untersuchung als ein versprengtes Stück Nebenniere erweist. Erkrankte Drüsen fehlen gänzlich.

Rechte Niere etwas grösser als normal.

Fettkapsel stark venös injicirt; auf ihrer Oberfläche am unteren Pol einige weissgelbe harte Einlagerungen. Durchschnitt der Niere zeigt verwaschene Zeichnung, stark vorquellende Rinde. Abwärts des Hilus ist die Substanz gänzlich durch weissgraue Geschwulstknoten ersetzt; ausserdem finden sich einzelne kleine Knötchen über die ganze Substanz zerstreut. Nierenbecken enthält ein Blutcoagulum, ist frei von Geschwulst.

Leber frei von Anomalien.

Epikrise. Das wesentlich Lehrreiche der Section liegt in dem völligen Mangel erkrankter Lymphdrüsen trotz ausgedehnter Metastasenbildung. Daraus geht unzweifelhaft hervor, dass diese auf dem Blutwege erfolgt sein müssen, und schon zur Zeit der Exstirpation im Keime angelegt waren, da im Bereiche des Exstirpationsgebietes nicht die geringste Spur von einem localen Recidive zu finden war.

Ein weiterer Punkt von Interesse ist das Vorkommen eines versprengten Nebennierenstückes in unmittelbarer Nachbarschaft der exstirpirten Niere. Da es sich hier um ein exquisites Hypernephrom gehandelt hatte, so gewinnt durch derartige Beobachtungen die Hypothese von der Entstehung der Neubildung aus verlagerten Nebennierenkeimen eine Stütze.

Fall 237.22. Hypernephrom der linken Niere. Geschwulstthrombose der Vena renalis. Nephrectomie. Eröffnung der Vena cava. Tod 11 Tage p. op. (an fortschreitender Thrombose der V. cava?)

Herr E., 46 Jahr. Aufgenommen 1. 9. 99, † 15. 9. 99.

Im Januar 97 heftige linksseitige Nierenkolik mit Blutung. Nach 3 Tagen wiederholte sich die Hämaturie mit geringeren Schmerzen. Darauf trat eine Pause von $^5/_4$ Jahren ein. Seit April 98 traten ca. alle Monate einmal Harnblutungen auf, bisweilen nur mit einer Miction, bisweilen während eines ganzen Tages. Nierenschmerzen wurden nur einige Male während der Blutungen, nie in den Pausen empfunden. Seit Anfang 99 wird in den blutfreien Zeiten bisweilen ein Ermüdungsgefühl in der linken Seite gespürt. Das Allgemeinbefinden ist gut bis auf eine leichte Ermüdbarkeit. Das Körpergewicht hat im letzten Jahre zugenommen.

Status. Sehr kräftig gebauter, gesund aussehender Mann, Herztöne rein, aber auffallend schwach, Herzdämpfung normal. Pulsfrequenz auch in der Ruhe stets über 90 Schläge. In der rechten Seitenlage fühlt man im linken Hypochondrium einen Tumor, dessen hinteres Ende am lateralen Rand des Sacrolumbalis palpirt wird, dessen vorderes über die Mamillarlinie reicht, dessen untere Grenze sich 3 Querfinger breit über der Interspinalinie befindet. Der Tumor ist mit der Respiration beweglich. Seine Grenzen nach unten sind nicht scharf, seine Hauptachse liegt in der Transversalen. Es gelingt an keiner Stelle, zwischen Tumor- und Rippenrand einzudringen. Die rechte Niere nicht fühlbar. Im Urin keinerlei Anomalien.

5. 9. Nephrectomie. Ausgedehnter lumboabdominaler Querschnitt unterhalb der 12. Rippe, auf welchen später ein absteigender Schenkel in der Richtung des Ureters gesetzt wird. Fettkapsel untrennbar mit der Albuginea verwachsen. Die Niere wird nach Spaltung der Kapsel schnell subcapsulär enucleirt. Die sichtbaren Stielgefässe werden nach Anlegung von Klemmzangen durchschnitten. Bei der Luxation der Niere fiel es auf, dass sie durch einen über daumendicken, vom Hilus ausgehenden, nach den grossen Gefässen hin verlaufenden Strang festgehalten wurde. Nach Abtragung der Niere sieht man in der Tiefe der Wundhöhle ein stark fingerdickes, unregelmässig walzenförmiges Gebilde, welches zunächst für eine entartete Lymphdrüse gehalten wird. Nach seiner im Wesentlichen stumpfen Auslösung, die bei der Lage nahe der Wirbelsäule nur unter Leitung des Gefühls geschehen konnte, quillt ein profuser Strom schwarzen Venenblutes hervor, dessen Quelle die Vena cava ist, an deren linker Seitenwand ein Loch entdeckt wird. Dieses wird durch 2 die Defectränder fassende Klemmzangen verschlossen. Nun wird die mit der Propria zu einer untrennbaren Schwarte verbundene Adiposa exstirpirt. Die beiden wandständig an der Vena cava hängenden langen Klemmzangen werden aus der Bauchwunde herausgeleitet, im Uebrigen wird diese nach Tamponade der Höhle durch Nähte verschlossen.

Präparat. Von vorn betrachtet sieht man die Niere am lateralen Theil des Tumors. Dieser selbst exclusive der daran haftenden Niere ist zweifaustgross, mit grossen und kleinen Buckeln besetzt, welche stellenweise schwefelgelb durch die Oberfläche durchschimmern. An dem nach vorn und innen gerichteten Hilus der Niere sieht man nahe der grossen Nieren-Arterie ein fingerdickes, mit gelben Geschwulstmassen erfülltes Rohr, umgeben von dicken Fettschichten, entsprechend der abgerissenen mit Geschwulstthrombose erfüllten Nierenvene. Der Tumor geht in die obere Hälfte der Niere ohne Abgrenzung über. Auf dem Durchschnitt erkennt man 3 verschiedene Zonen, zu unterst die unveränderte untere Hälfte der Niere, dann folgt eine aus einzelnen durch Septa von einander geschiedenen Knoten zusammengesetzte Zone; die grösseren sind wieder durch Bindegewebszüge in kleinere Abschnitte getheilt; ihre Farbe ist exquisit gelb. Als dritte Schicht folgt der medialste Theil des Tumors, welcher aus einem gleichmässig sulzigen Gewebe ohne alveoläre Architectur besteht. Diese Zone wird an ihrem obersten Umfang von einem schmalen Saum fettiger Knoten begrenzt. In diesem Bereiche sieht man mit coagulirtem Blut gefüllte Spalten und kleine Höhlen. Capsula adiposa und fibrosa fehlen, sind nachträglich vollkommen exstirpirt im Präparat vorhanden. Der nach vollendeter Nephrectomie exstirpirte Körper stellt die von der Vena cava abgerissene, von der Niere abgeschnittene thrombosirte Vena renalis dar und hat folgende Beschaffenheit: Er ist ein walzenförmiges Gebilde, an dem der V. cava zugewendeten Ende einen Hohlcylinder darstellend, an dem andern in $2^1/_2$ cm Ausdnhnung obliterirt. Seine Innenwand ist an dem nicht obliterirtem Abschnitte glatt, grauweiss, besetzt von exquisit gelben Geschwulstknötchen bis zu Linsengrösse. Am anderen Ende quillt eine schwefelgelbe Geschwulst aus dem Lumen des Rohrs, welches sich mit seinem unregelmässig zer-

rissenen Contur wieder genau an den Stumpf der dem exstirpirten Nierentumor ansitzenden Vena renalis anpassen lässt.

Mikroskopische Untersuchung. An dem Präparate sind 2 stecknadelkopfgrosse und eine hirsekorngrosse Cyste erkennbar. Mikroskopisch giebt er das typische Bild eines Grawitz'schen Tumors.

Ein zartes fibröses Stroma bildet ein Maschenwerk und Hohlräume, die mit cubischen protoplasmaarmen Epithelzellen ausgekleidet sind. Der Kern der Zellen ist klein, meistens rund, die Zellgrenzen durch den ihnen anhaftenden Protoplasmasaum sehr scharf, so dass sie den Eindruck einer Zellmembran machen. Die Cysten enthalten Blut oder Blutgerinnsel, stellenweise ist der Inhalt ganz homogen geworden.

Auch abgestossene z. Th. schon kernlose Geschwulstzellen finden sich inmitten der Bluträume.

Verlauf. Nach der Operation ist Pat. blass. Puls 66, von geringer Spannung. Am nächsten Tage normales Befinden. Verband trocken. Erste 24 stündige Urinmenge 570 ccm fast klar, mit vereinzelten hyalinen Cylindern.

6. 9. Erbrechen. Abgang reichlicher Flatus nach Einführung eines Röhrchens in den Mastdarm. Temp. Morgens 37,4, Abends 37,9, Puls 104. Leichter Icterus. Urin leicht alkalisch, klar, mit spärlichen hyalinen Cylindern, geringem Eiweissgehalt, einzelnen Leukocyten. Nachts galliges Erbrechen. Zunge feucht.

7. 9. Temp. Morgens 37,8, Abends 37,9. Kein Schlaf. Grosse Unruhe. Zunge feucht. Uebelkeit und Erbrechen. Die an der Vena cava liegenden Klemmzangen werden entfernt. Das Erbrechen farbloser Massen dauert an. Urinmenge 730. Beschaffenheit wie Tags zuvor.

8. 9. Temp. Morgens 37,7, Abends 37,6. Bei Nacht hat das Erbrechen aufgehört. Der Icterus in der Abnahme, gute Nahrungsaufnahme. Urinmenge steigt, Urin fast klar, mit eben wahrnehmbarem Hauch Eiweiss, spärlichen hyalinen Cylindern. Puls 120, gut gespannt.

9. 9. Urinmenge 1265. Puls 112—120. Die Wundtampons werden entfernt. Nahrungsaufnahme gut, keine Uebelkeit. Abends grosse Unruhe. Seit 1 Uhr Nachts plötzlich blutiges Erbrechen, erst nur in kleinen Quantitäten, seit $^1/_2$4 Uhr Morgens in grossen Mengen.

10. 9. Temp. Morgens 37,5, Abends 37,8. Urinmenge 1405. Morgens grosse Mengen Blut erbrochen, im Ganzen bis $1^1/_2$ Liter. Sensorium nicht ganz frei. Urin hellgelb, sauer, klar, mit feinstem Hauch Albumen, nur vereinzelten Leukocyten, ohne Cylinder. Seit 10 Uhr Abends kein Erbrechen mehr.

11. 9. Noch einmal kleine Quantität Blut erbrochen. Temperatur 36,9, Abends 37. Puls 92, Spannung gering. Die Wunde in gutem Zustande. Abends noch einmal geringes blutiges Erbrechen. Pat. ist ziemlich benommen.

12. 9. Morgentemperatur 36,9, Abends 37,1. Urin 1280. P. 100—84, von besserer Spannung. Zunge feucht. Pat. ist klarer, hat aber viel Schlafneigung. Reichlicher schwarzer Stuhl, dem nachher massenhaft altes Blut folgt.

13. 9. Nachts sehr unruhig, am Morgen stark benommen. Temp. 36,8, Abends 37,1, Puls 88 bis 92. Urinmenge 1325. Alle Nähte entfernt. Urinquantität wie gestern. Nahrungsaufnahme sehr gesteigert, keine Uebelkeit, kein Erbrechen.

14. 9. Starke Benommenheit mit Unruhe. Urinmenge 2830, Spec. Gew. 1030, frei von Eiweiss, Stuhl ohne Blutbeimischung. Leib sehr weich, nicht schmerzhaft, keine Uebelkeit, kein Erbrechen.

15. 10. Vollkommene Benommenheit. Kein Erbrechen. Urin 1505. Puls 100, von minimaler Spannung. Von 5 Uhr Morgens bis zu dem $11^1/_4$ Uhr Nacht erfolgenden Tode kein Urin. Zuletzt Zuckungen im Gesicht. Unmittelbar nach dem Tode wird aus Mund und Nase sehr viel frisches Blut entleert.

Fall 238.23. Hypernephrom, stellenweise mit Cystenbildung und papillärem Bau. Exstirpation. Dauernde Heilung seit 5 Jahren 10 Monaten.

Frau Rahel C., 58 Jahre. Aufgenommen 24. 9. 94. Geheilt entlassen 17. 11. 94.

Eine Schwester hat an Carcinoma mammae gelitten. Erste Hämaturie März 94 nach anstrengendem Marschieren auf der Reise. Im April häufigere Hämaturie, bisweilen nur bei einer Miction, bisweilen den ganzen Tag über, ohne subjective Empfindungen. Ende Juli eine eintägige Blutung. Am

15. August mehrstündige Hämaturie. Im September mehrfache kleinere Blutungen nach anstrengender Bewegung.

Status. Kleine Frau im mittleren Ernährungszustande mit starker Scoliosis lumbalis sinistroconvexa, thoracica dextraconvexa. Die 12. rechte Rippe ist nur 2 cm vom Darmbeinkamm entfernt. An Herz und Lungen nichts Abnormes. Im rechten Hypochondrium ein Tumor, welcher in Rückenlage bis zur Medianlinie reicht, sich nach oben bis zum Rippenrand, nach unten einen Querfinger breit unter die Verbindungslinie der vorderen Darmbeinstachel, nach hinten bis zur Axillarlinie erstreckt. Ueber die Vorderfläche der Geschwulst zieht das Colon ascendens. Im unteren lateralen Theil eine flachkuglige Prominenz. Am unteren Rande der linken Mamma eine kleine Härte fühlbar. Die linke Niere nicht palpabel. Urin klar, hellgelb. In der feinen Nubecula finden sich unregelmässige Schollen von eben sichtbarer Grösse bis zu 8 mm Länge und 2 mm Breite, weich, zerreiblich, theils weiss, theils rothbraun, welche aus Schatten und körnigem Detritus bestehen; ausserdem frische rothe Blutkörper, wenig Leukocyten, viel Nierenbeckenepithel, kein Eiweiss.

28. 9. Extraperitoneale Nephrectomie. Schrägschnitt über die grösste Ausdehnung der Geschwulst. Die weit nach hinten reichende Umschlagsstelle des Bauchfells wird verletzt und sofort wieder vernäht. Nach Spaltung der Fettkapsel im hintersten Theil der Wunde wird die Niere ausgelöst, die Fettkapsel nachträglich exstirpirt. Schluss der Bauchwunde bis auf eine Oeffnung zur Herausleitung der Tamponenden.

Präparat. Länge 13, Breite 9, Dicke $5^1/_2$ cm. Die Geschwulst ist in der unteren Hälfte der Niere entwickelt, der obere Nierenabschnitt bis zum Hilus frei, von der Geschwulst durch eine seichte Furche getrennt. Auf der von vielen Venen durchzogenen Oberfläche 3 kugelige Prominenzen und eine longitudinale Furche, in der das Colon verlief. Auf dem Durchschnitt zeigt sich die obere Hälfte der Niere gut erhalten mit Erweiterung des Beckens und der Kelche. Der Ureterabgang gehört dem gesunden Abschnitt der Niere an. Die Nierensubstanz geht unter allmählicher Verschmälerung in die fibröse Kapsel der etwas mehr als apfelsinengrossen Geschwulst über. Letztere ist aus mehreren durch dünne Septa von einander getrennten Knoten zusammengesetzt. Die frischesten am oberen Umfang der Geschwulst zeigen Farbe und Consistenz des kindlichen Hirns. Die unteren sind hämorrhagisch mit gelben Einsprengungen. Ausserdem finden sich ausgedehnte citronengelb myxomatös durchscheinende Partien mit kleinen cystischen Hohlräumen. Der Tumor ist weder in die Kelche noch in das Nierenbecken durchgebrochen.

Mikroskopische Untersuchung. Das sehr spärliche Stützgewebe nimmt seinen Ausgang von mit Endothel ausgekleideten Hohlräumen verschiedenen Calibers. Durch Verästelung bildet es schliesslich kleinste Maschen, in welche Epithelschläuche eingeschlossen sind. Die Zellen dieser drüsenähnlichen Gebilde sind mässig gross, scharf contourirt und cubisch, ihr Kern ist rund, klein; Karyokinesen nicht nachweisbar. Das Protoplasma ist feinwabig und nimmt nur einen geringen Theil der Zelle ein. Diese Zellen bilden einschichtige Drüsenschläuche mit und ohne Lumen. Im Lumen keine rothen Blutkörperchen nachweisbar. An einigen Stellen ist es zu einer für das blosse Auge sichtbaren Cystenbildung gekommen. Die grössten Cysten haben einen Durchmesser von ca. 3 mm. Ihre Wandung ist ausgekleidet mit kleinen unregelmässig gestalteten cylindrischen Epithelzellen, welche längere Protoplasmafortsätze in das Lumen schicken. Es handelt sich im Allgemeinen um eine einreihige Zelllage; nur an manchen Stellen werden Knospen von Epithelzellen gebildet, welche die erste Andeutung von Papillenbildung darstellen. An anderer Stelle ist es schon zur Bildung von sehr zahlreichen, mit blossem Auge sichtbaren Papillen gekommen, die sich auch an ihrem Ende noch einmal dendritisch verzweigen. Zwei benachbarte Cysten sind manchmal nur durch minimales, gewissermassen die Basalmembram der Epithelzellen darstellendes Gewebe getrennt. Der Fett- und Glykogengehalt wurde nicht geprüft.

Fall 239.24. Hypernephrom der linken Niere. Geschwulstthrombose der Vena renalis. Extreme Anämie durch Blutungen. Nephrectomie. Tod an Herzlähmung.

Louis L., 55 Jahre. Aufgenommen 16. 6. 96. † 19. 6. 96.

Heredität nicht bekannt. Pat. ist stets sehr gesund und kräftig gewesen. Anfang 84 bemerkte er bei einer Miction im sonst ganz unveränderten Urin kleine Blutgerinnsel. $1^1/_4$ Jahr später trat Hämaturie von mehrtägiger Dauer auf, welche sich im ersten Jahre vierteljährlich wiederholte und 8—14 Tage andauerte. $^1/_2$ Jahr nach Auftreten der Blutungen bemerkte Pat., dass ihn der

Leibgurt, den er sonst fest angezogen zu tragen pflegte, genirte. Im März 95 starke Blutung. In Wildungen wird constante Blutbeimischung constatirt. Seit Anfang vorigen Jahres ist sein Körpergewicht von 240 auf 208 Pfund herabgegangen. Seit August 95 sind die blutfreien Pausen kürzer geworden. Empfindungen hatte Pat. nur, wenn ein Coagulum den Ureter passirte, doch bestanden sie nur in starkem nicht schmerzhaftem Druck in der rechten Seite. Seit März 96 giebt es keine blutfreie Periode mehr; es wechselt nur noch die Intensität der Hämaturie. Infolgedessen ist Pat. sehr entkräftet, bekommt bei leichten Anstrengungen Athemnoth, kalten Schweiss und Beklemmungen. Er kann schwer einschlafen wegen grossen Schwächegefühls in den Beinen und Händen.

Status. Auffallend blasser kräftig angelegter Mann. Herz nicht percutirbar, weil von Lunge überlagert. Töne rein. Im linken Hypochondrium fühlt man in Seitenlage einen unter dem Rippenbogen hervortauchenden glatten Tumor von ovoider Gestalt, dessen vorderer Pol in der verlängerten Mamillarlinie 12 cm unter dem Rippenrande, dessen untere Grenze 2 Querfinger breit unter der Nabelhorizontalen liegt. Seine hintere Fläche ist von der Lumbalgegend aus nicht fühlbar. Er zeigt ein geringes Maass inspiratorischer Beweglichkeit. Der hinter den Rippen gelegene Theil des Tumors wird percussorisch abgegrenzt durch einen leicht convexen Contour, der in der mittleren Axillarlinie 10 cm, in der vorderen Axillarlinie 6 cm oberhalb des Rippenbogens liegt. Lateral von ihm lässt sich percussorisch der obere Milzcontour an der 8. Rippe nachweisen. Urin blutig, sauer, mit 2 $^0/_{00}$ Albumen, enthält reichlich Bacterien und Eiterkörper. Patient sehr matt, wird während des Stuhlgangs ohnmächtig. Es besteht keine Varicocele.

19. 6. Nephrectomie in Aethernarkose mit Czerny'schem Schrägschnitt. Die Umschlagstelle des Bauchfells liegt sehr weit nach hinten. Der Versuch, die Geschwulst zugleich mit der unverletzten Fettkapsel zu entfernen, muss wegen ausgedehnter Verwachsung aufgegeben werden. Es wird die Adiposa gespalten und die Niere mit grosser Schwierigkeit in ihren oberen vom Brustkorb bedeckten Partien freigemacht und nach vorn gewälzt. Zunächst wird der Ureter durchtrennt, dann die Stielgefässe von hinten her freigelegt. Die Arterie ist in vielfache Adhäsionen eingebettet. Die daumendicke Vene ist mit Tumormasse bis fast an die Vena cava heran gefüllt; nur ein ganz kleines Stück dicht an der Einmündungsstelle ist frei.

Nachdem sie in der ganzen Ausdehnung frei präparirt ist, wird zunächst die nach unten zu abgehende Vena spermatica abgebunden, dann die nach oben abgehende Vena suprarenalis. Nun wird sie dicht an ihrer Einmündung in die Cava unterbunden und durchtrennt. Nach der Geschwulst wird die Fettkapsel gründlich entfernt und mit ihr noch eine der Arteria renalis dicht anliegende Drüse. Dauer der Operation $1^3/_4$ Stunden.

Präparat. Länge 20,5, Breite 14,5, Dicke 12,15 cm, Gewicht 1520 g. Das exstirpirte Organ stellt einen kugelförmigen, von vorn nach hinten zusammengedrückten Tumor dar, an dem sich von Nierensubstanz nur noch im obersten Theil etwas erkennen lässt. Die Geschwulst an der hinteren Seite glatt, an der vorderen vielfach gebuckelt. Am medianen oberen Abschnitt, der durch eine dem Rippenbogen entsprechende Furche von dem intrathoracischen Theil getrennt ist, durchwachsen gelbe Geschwulstknoten die Fettkapsel. Die Nierenvene, in einer Länge von $6^3/_4$ cm erhalten, ist von Geschwulstmasse völlig erfüllt, welche etwas oberhalb des Niveaus der Durchschnittsstelle frei pilzartig endet. Die Fettkapsel ist der Geschwulst am medianen unteren Theile adhärent. Auf dem Durchschnitt zeigt sich von Nierensubstanz nur eine schmale Rindenzone von 5 mm Ausdehnung am oberen Pol, zum Theil bereits durchsetzt von Geschwulstknoten. Der ganze übrige Theil der Niere besteht aus einer von Bindegewebssepten durchzogenen rothen und gelbgesprenkelten Geschwulstmasse, welche zum Theil polypenartig in das spaltförmig in die Länge gezogene Nierenbecken hineinragt. An der dicht vom Aortenabgang abgeschnittenen Nierenarterie findet sich eine kirschgrosse Drüse, durchweg von Tumormasse durchsetzt. Die in toto exstirpirte Fettkapsel zeigt keine Geschwulstknoten.

Mikroskopische Untersuchung. Breite Bindegewebszüge schliessen grössere Zellnester ein; in dieselben strahlen radiär Bindegewebsfasern ein und bringen so eine Felderung der grossen Zellcomplexe zu Stande. Die Zellen selbst, welche die Nester bilden, sind von unregelmässiger Gestalt, für gewöhnlich polygonal; sie passen sich in ihrer Form einander an. Sie bilden innerhalb der der kleinen Felder ein Balkenwerk, ähnlich wie die Leberzellen. So entstehen zwischen einzelnen Zellbalken längliche oder auch runde Lücken. Stellenweise hat diese Anordnung auch einen papillären Charakter. In den Lücken finden sich theils abgestossene Epithelzellen, die manchmal kernlos sind, theils Ballen von feinsten unter einander verfilzten Fibrinfäden, theils kugelige oder auch bandförmige mit van Gieson'scher Färbung braune homogene Gebilde von wechselnder Grösse. Die kleinsten ku-

geligen Gebilde sind von der Grösse eines rothen Blutkörperchens; die grossen bandförmigen ähneln hyalinen Cylindern.

Verlauf. Nach der Operation ist Patient sehr schwach, doch ist der Puls gut fühlbar bis 6 Stunden p. op. Dann treten Zeichen von Herzschwäche ein, Dyspnoe. Der Puls wird unfühlbar, und 12 Stunden p. op. tritt der Tod im Collaps ein. Urin wurde seit der Operation nicht mehr entleert.

Fall 240.25. Hypernephroma renis sinistri. Nephrectomie Heilung.

Max Fr., 59 Jahr. Aufgenommen 10. 10. 1900, entlassen 21. 11. 1900.

Eine Schwester an Carcinoma uteri gestorben. Seit einem Jahr, angeblich nach anstrengender Krankenpflege seines Sohnes, fühlt Pat. eine Abnahme der Kräfte. Seiner Umgebung fiel zunehmende Blässe und schnelles Altern auf. Nach einer Influenza bekam er plötzlich in der Nacht heftige Schmerzen von der Symph. pub. bis zur linken Spina ant. sup. oss. ilei, von 4stündiger Dauer. Zugleich bestand Harndrang; der zunächst entleerte Urin war blutig. Eine einmalige Hämaturie kehrte Mitte April wieder, ebenso im Juli mit Entleerung von langen Blutgerinnseln von Streichholzdicke. Am 27. September heftiger Drang zum Uriniren, mit schwieriger Entleerung von Coagula. Die Blutung dauerte die Nacht über. Schmerzen in der Niere haben nie bestanden. In den letzten Monaten hat Pat. an Gewicht und Kräften verloren und ist blass geworden.

Status. Am Herzen nichts Abnormes. Die r. Niere in Rückenlage nicht fühlbar. Die linke überragt den Rippenrand in der Mamillarlinie 2 Querfinger breit, und tritt bei Inspiration hinten unter dem Rippenrand deutlich hervor. In rechter Seitenlage überschreitet die Niere bei tiefer Inspiration den linken Rippenrand in der vorderen Axillarlinie in 2 Querfinger Breite. Der fühlbare Abschnitt ist kugeliger und dicker als normal, und wird vorn von der Mamillarlinie begrenzt. Rechte Niere in linker Seitenlage eben fühlbar. Urin sauer, gelb, ganz klar, mit einem Hauch Albumen. Das Centrifugat enthält reichlich Leukocyten und frische rothe Blutkörper. Während der Beobachtungszeit zeigen sich hin und wieder kleine z. Th. entfärbte Coagula.

Nephrectomie 23. 10. 1900. Chloroform. Schräger Lumboabdominalschnitt, dessen hinterer Theil hart am unteren Rande der 12. Rippe läuft. Das Peritoneum nimmt fast das ganze Gesichtsfeld ein, nur im hintersten Theile erscheint ein schmaler Streifen der Fettkapsel. Die Exstirpation hält sich im Bereich der Geschwulst an der Aussenseite der Caps. adiposa; höher oben hinter den Rippen wird diese von dem unveränderten Abschnitt der Niere abgestreift. Die Luxation der Niere sehr erschwert wegen abnormer Kürze des Stiels. Bei Ablösung der medianwärts von der Niere gelegenen Gewebsschichten kommt man auf ein festes fibröses, untrennbar flächenhaft mit der Vorderfläche der Niere verwachsenes Blatt, welches zum grössten Theil scharf getrennt werden muss, so dass es an der Nierenoberfläche hängen bleibt. In dem durch seine Excision entstandenen Defect erscheint das nackte Colon, ohne dass das Peritoneum eröffnet ist, dessen Umschlagsstelle weiter vorn liegt. Nach Durchtrennung des Harnleiters werden die sehr kurzen nicht sichtbaren Stielgefässe unter Leitung des Gefühls abgeklemmt und unterbunden. Die Defecträander des eröffneten fibrösen Blattes werden grösstentheils vereinigt; die Bauchwunde bis auf eine Oeffnung für die drainirenden Gazestreifen geschlossen.

Verlauf. Heilung prima intentione.

Beschreibung des Präparats. Länge 15 cm, Breite am oberen Pol 5 cm, am Hilus 6 cm, am unteren Pol 8 cm, grösste Dicke 6,5 cm. Der obere Theil ist von der Caps. fibrosa bekleidet, der untere, von dem Tumor eingenommene von der Fettkapsel. Ureter in 5,5 cm Länge erhalten, ohne Besonderheit. Es finden sich 2 Nierenarterien und nur eine Nierenvene. Aus dem unteren Hauptast der Vene ragt ein gestielter, kirschkerngrosser, bläulich durchschimmernder Tumor von glatter Oberfläche heraus, der von der Vorderwand der Vene entspringt. Der untere Pol ist durch eine apfelsinengrosse Geschwulst aufgetrieben, die durch die bedeckende dünne Nierensubstanz weisslich durchschimmert. Am unteren Pol fällt ein 5 Pfennigstückgrosses Stück der Fettkapsel durch orangegelbe Farbe und feste Adhärenz an der Nierensubstanz auf. Auf dem Durchschnitt wird der Tumor überall nach Art einer Kapsel von Nierengewebe umgeben. Sein centraler Theil besteht aus schwieligem Gewebe, von der Transparenz jungen Knorpels, und eigenthümlich hellgrüner Färbung. Nach aussen hin schliessen sich bluterfüllte Cysten bis Erbsengrösse an. Weiter nach aussen folgt eine Zone frischerer Geschwulstknoten, die auch bereits central nekrobiotisch verändert sind. Diese haben eine weissgelbe oder röthlich gelbe Farbe, zeigen durch eingelagerte feinste Blutpunkte und Gefässnetze eine gewisse Felderung. Der Tumor reicht stellenweise bis unmittelbar an die Oberfläche, nur bedeckt von einer

dünnsten Schicht Nierengewebe und der fibrösen Kapsel. Am unteren Pol dringen kleine Tumormassen in die Fettkapsel ein. Das Nierenbecken ist durch einen taubeneigrossen länglichen Polypen zum grossen Theil ausgefüllt, der vom oberen Theil der Geschwulst entspringt. Er hat eine blauschwarze Farbe und spiegelnde Oberfläche bis auf eine kleine rauhe, schwefelgelb gefärbte Stelle. Die erhaltene Nierensubstanz zeigt überall normale Zeichnung.

Mikroskopische Beschaffenheit des Tumors. Auch die aus den frischen Knoten hergestellten Präparate zeigen im mikroskopischen Bilde zwischen ausgedehntesten Nekrosen nur noch kleine erhaltene Geschwulstpartien. Dieselben setzen sich aus polygonalen Zellen zusammen, deren Zellprotoplasma auf die Peripherie der Zelle beschränkt ist, so dass eine Zellmembran vorgetäuscht wird. Der verhältnissmässig kleine Kern ist rund, das Chromatin gewöhnlich so fein vertheilt, dass der ganze Kern diffus gefärbt erscheint. Die bindegewebige Gerüstsubstanz tritt an Masse sehr zurück. Sie bildet von einem centralen Gefässe ausgehend grössere und kleinere Felder, welche durch meistens solide Haufen der oben geschilderten Zellen ausgefüllt sind. Da wo die Zellhaufen einen drüsenähnlichen Charakter und auch ein centrales Lumen haben, finden sich in diesem auch manchmal rothe Blutkörperchen. Die Drüsenanordnung findet sich in diesem Tumor häufiger als es sonst in den Grawitz'schen Tumoren der Fall zu sein pflegt. An den nach Flemming fixirten Präparaten ist das Zellprotoplasma ausgefüllt mit dicht und gleichmässig aneinander gereihten Fettkörnchen, die immer gleiche Grösse besitzen.

Fall 241.26. Hypernephroma renis dextri. Exstirpation. Heilung.

Herr H., 56 Jahr. Aufgenommen 26. 10. 1900, entlassen 20. 12. 1900.

Januar 1890 Hämaturie mit Nierenkolik. Beide wiederholten sich October 1899. Bis August 1900 fehlten alle Krankheitserscheinungen. Dann folgte in diesem Monat profuse Hämaturie ohne Koliken mit Verstopfung der Harnblase durch Coagula. September frei von Blutungen; seit October aber bestehen solche fast continuirlich, doch wechselt der Blutgehalt der einzelnen Mictionen ungemein. Im October hat Pat. bei klarem Urin einige Tage gefiebert, nach ärztlicher Mittheilung in Folge einer acuten Endocarditis. Seit dem Januar 1899 hat der Kräftezustand sehr gelitten. In der letzten Zeit hat Pat. bei guter Pflege wieder 7 Pfd. zugenommen.

Status. Die rechte Flanke ist vorgetrieben. In Rückenlage fühlt man einen grossen Tumor, der die Lumbalgegend gänzlich ausfüllt, vorn bis nahe an die Mittellinie, abwärts bis 2 Querfinger breit oberhalb der Interspinalinie reicht, respiratorisch verschieblich ist und vielfache höckerige Hervorragungen über die Oberfläche zeigt. Lateral von der Mamillarlinie besteht Dämpfung. In linker Seitenlage ist der Tumor sehr beweglich. Linke Niere überragt in Rückenlage um 3 Querfingerbreite den Rippenrand in der Mamillarlinie: Unterer Milzrand bei tiefer Inspiration fühlbar. Herzspitzenstoss 1 cm nach links von der Mamillarlinie im 5. Intercostalraum. Präsystolisches und systolisches Geräusch an der Spitze, der 2. Ton rein, verstärkt an der Grenze des 4. Rippenknorpels und des Sternum. Ueber der A. pulmonalis ein präsystolisches Geräusch und ein unreiner erster Ton. Pulsus celer et altus. Geringe Spannung. Pat. hat wiederholt Schwächeanfälle.

In dem tief blutigen Urin finden sich neben frischen und ausgelaugten Blutkörpern Detritusmassen, viel Leukocyten z. Th. zu Pfröpfen geballt. Einige Coagula sind deutliche Ureterabgüsse. Cystoskopisch starke Blutung aus der rechten Niere.

Nephrectomie 29. 10. Aether 120 ccm. Ankerschnitt, dessen absteigender Schenkel dem v. Bergmann'schen entspricht, dessen horizontaler von der Grenze des oberen und mittleren Drittheils quer zum äusseren Rectusrand verläuft. Durch die Fascia retrorenalis schimmern die bleistift- bis fingerdicken Venen der Fettkapsel hindurch. Die Auslösung der Niere wird ausserhalb der Caps. adiposa ausgeführt. Bei Freilegung des unteren Pols sieht man in Begleitung des Ureters ein 3 Querfinger breites Venengeflecht in das Becken hinabziehen, dessen einzelne Stämme Daumendicke erreichen. Nach ihrer und des Ureters Durchtrennung wird der obere Pol freigemacht; hier muss wegen fester Verwachsung zunächst ein Stück der Fettkapsel zurückgelassen werden, welches nachträglich vollständig entfernt wird. Median ist das Bauchfell so innig mit dem Tumor verschmolzen, dass es in grösserer Ausdehnung resecirt werden muss, so dass Colon und scharfer Leberrand frei gelegt werden. Nach Durchtrennung des Stieles und Entfernung der Geschwulst finden sich zwei kirschengrosse Drüsen in der Stielgegend, welche enucleirt werden. Der Peritonealdefect wird bis auf eine Lücke am scharfen Leberrand vernäht, die Wundhöhle mit Mikulicz'scher Beuteltamponade ausgefüllt; die Bauchdecken grösstentheils geschlossen.

Verlauf. Urin nach wenigen Tagen von ganz normaler Beschaffenheit. Am 3. 10. tritt Oedem des rechten Fusses auf; am 7. 11. ist das ganze rechte Bein geschwollen; am 9. 11. geht das Oedem auf die Bauchdecken über, auch der linke Fuss und die linke Wade sind geschwollen. Am 20. 10. sind die Schwellung sämmtlich verschwunden bis auf etwas Prallheit der rechten Wade; auch diese ist bei der Entlassung am 30. 11. zur Norm zurückgekehrt. Es bestehen weder objective noch subjective Störungen.

Beschreibung des Präparats. Das Präparat hat im gehärteten Zustande eine Länge von 17 cm, eine Dicke von 11 und eine Breite von 9 cm. Die Geschwulst ist im Ganzen kugelig und von einer bis 2 cm dicken Fettkapsel überzogen. Bei der Betrachtung der Oberfläche ist die Niere bis auf eine helmähnliche, dem Tumor aufsitzende Kappe am oberen Pol ganz in Geschwulstmasse aufgegangen.

Zieht man aber in der Hilusgegend die Fettkapsel ab, so tritt unterhalb derselben auch anscheinend intactes Nierengewebe heraus, das der Hinterfläche des unteren Pols angehört. In den Stielgefässen keine Geschwulstthromben. Der Ureter dagegen ist durch ein 4 cm langes, 2 cm dickes, festes, der Wand nirgend adhärentes, nach unten conisch sich verjüngendes Blutgerinnsel ausgefüllt.

Auf einem Längsschnitt durch den Tumor zeigt sich, dass die Geschwulst die vordere Fläche und einen Theil der Hinterfläche des unteren Pols einnimmt, während der obere Pol mit seinem erweiterten Nierenbeckenantheil stark ausgezogen erscheint und nach unten kapselartig als schmaler Streifen von Nierensubstanz die obere Hälfte der Geschwulst bekleidet.

Diese selbst ist fast überall von derber Consistenz und bietet ein sehr buntes Bild. In der Mitte findet sich eine kleinapfelgrosse, mit verflüssigten Tumormassen ausgefüllte Höhle, deren Wand von derben, weisslichen bis weisslichgrünen, manchmal knorpelartig durcheinenden Schwielen gebildet wird. Weiter peripher finden sich erbsen- bis wallnussgrosse Cysten, deren Inhalt bald wasserklar, bald atherombreiähnlich ist, bald aus geschichteten, Blutthromben ähnlichen Gebilden besteht. In der äusseren Peripherie prävaliren exquisit gelbe, durch Blutungen manchmal dunkelroth gefärbte Geschwulstherde, die eine weiche Consistenz besitzen und manchmal durch eine fibröse Kapsel von den degenerirten Geschwulstpartien getrennt sind. Oft findet sich in diesen jugendlichen Geschwulsttheilen noch eine acinöse Zeichnung angedeutet. An einer Stelle des unteren Pols gehen die Geschwulstmassen in die Fettkapsel ohne scharfe Trennung über.

Mikroskopische Beschaffenheit des Tumors. Auffallend grosse und vielgestaltete Epithelzellen, deren Kern bläschenförmig mit einem oder mehreren Nucleolen ausgestattet ist und deren Zellprotoplasma bald feingranulirt, bald netzförmig ist, seltener den Typus der „Cellule claire“ repräsentirt, bilden die Hauptmasse des Tumors. Die Zellen sind theils in Strängen, theils in Alveolen angeordnet, an vielen Stellen von kleinen Blutungen durchsetzt. Präformirte Bluträume innerhalb der Geschwulstalveolen sind nicht zu constatiren. Da wo die Geschwulst keine regressiven Metamorphosen zeigt, ist das Bindegewebe nur ein ganz graciles Gerüst für die ernährenden Blutgefässe. In den durch Bindegewebe substituirten zu Grunde gegangenen Partien des Tumors finden sich Reste von Blutungen und viel Blutpigment, theils intra-, theils extracellulär. Vereinzelte Riesenzellenbildung, keine Kerntheilungsfiguren. Die Epithelzellen zeigen ziemlich starke, fettige Infiltration in Gestalt meist grösserer Fettkugeln.

Fall 242.27. Hypernephroma renis dextri. Exstirpation. Heilung.

Heinrich E., 48 Jahre. Die Mutter ist hochbetagt an einer Geschwulst im Leibe mit Ileuserscheinungen, 3 Geschwister an Tuberculose gestorben. Seit Anfang 1900 Gewichtsabnahme ohne Beschwerden. Juni 1900 eine blutige Miction; die nächsten für das blosse Auge blutfrei.

In der nächsten Nacht wurden unter Kolik 2 kleine Coagula entleert. Dann befand sich Pat. wohl bis am 19. und 20. December 1900 zwei Tage lang Blut mit Gerinnseln entleert wurde. Am 28. December neue Blutung unter Kolik, die in abnehmender Stärke $2^1/_2$ Tage dauerte. Gewichtsabnahme 10 Pfund seit einem Jahre.

Status. Urin klar, sauer mit einem Hauch Albumen. Mikroskopisch geringe Mengen Leukocyten, rothe Blutkörper, einzelne Schatten, mässige Menge hyaliner und Epithelcylinder mit gelb gefärbten Zellen.

Rechts liegt unterhalb des Rippenbogens eine Geschwulst, deren hinterer Umfang in der vorderen Axillarlinie gefühlt wird; aber man bekommt auch von der Lumbalgegend aus das Gefühl von Ballottement, ohne dass man daselbst etwas von der Niere fühlt. Das vordere Ende liegt in der Mittel-

linie, der untere Umfang reicht bis zur Mitte der Spina-Nabellinie. Der laterale Abschnitt ist ausgesprochen kugelig. Der mediane fühlt sich wie eine normale Niere an. Der ganze Körper lässt sich manuell weit abwärts und medianwärts dislociren. Der untere Rand der linken Niere steht einen Querfinger breit unter dem Rippenrande in der vorderen Axillarlinie. Rechts besteht eine Varicocele geringen Grades. Herztöne rein, II. Pulmonalton etwas klappend, Dämpfung nicht vergrössert. Radialarterie etwas sclerotisch, Puls 76.

Nephrectomie 5. 1. 1901. Querer Lumboabdominalschnitt, auf den ein absteigender Schenkel gesetzt wird. Die Geschwulst wird ausserhalb der Fettkapsel ausgelöst. Sie liegt als ein quergerichtetes Oval gänzlich unter den Rippen und geht nach oben in die fast gänzlich erhaltene subcostal gelegene unveränderte Niere über. Die Kapsel ist von vielen varicösen Venen durchsetzt. Die in mehrfacher Zahl vorhandenen Venae spermaticae sind erweitert und geschlängelt. Zunächst wird der Ureter durchtrennt, dann die Unterfläche der Geschwulst freigemacht und der subcostal gelegene intacte Abschnitt der Niere unter Zurücklassung ihrer Fettkapsel herabgeholt. Die Abstreifung des Peritoneums, welches mindestens $^2/_3$ der Vorderfläche des Tumors überzieht und seinen oberen Umfang bogenförmig umgiebt, ist sehr schwierig und führt zu einem Einriss, der erst tamponirt, zum Schlusse vernäht wird. Dann folgt die Abbindung des Stiels. Nach Einführung einiger Gazestreifen wird die Bauchwunde bis auf eine Lücke zu deren Hinausführung vernäht.

Verlauf ohne Störung. Heilung p. pr. int.

Beschreibung des Präparats. Länge 18 cm, Breite am Hilus 5 cm, am unteren Pol 9 cm, am oberen 4,5 cm, Dicke am Hilus 4 cm, am oberen Pol 3 cm, am unteren 7,5 cm.

Während fast die ganze Niere nach Entfernung der Fettkapsel bis auf eine geringe fötale Lappung normal erscheint, geht vom untersten Theil des unteren Pols, scharf von der Niere abgesetzt, ein fast kindskopfgrosser, in seinem sagittalen Durchmesser etwas abgeplatteter kugeliger Tumor aus. Die über ihm erhaltene Fettkapsel ist mit seiner Oberfläche verwachsen, aber frei von Geschwulstbildung. Die Maasse des Tumors sind Breite 9 cm, Höhe 9 cm, Dicke 7 cm. Gefässe am Hilus und Ureter ohne Veränderung. Auf der Schnittfläche zeigt sich fast die ganze Niere erhalten. Die Nierenbeckenschleimhaut verdickt, das Becken nicht erweitert; im untersten Kelch findet sich ein kirschgrosser, in das Nierenbecken eingebrochener Geschwulstknoten von glatter Oberfläche. Der Tumor selbst setzt sich gegen die Nierensubstanz bis auf 2 nach oben vorgeschobene Knoten, deren einer in das Nierenbecken durchgebrochen ist, scharf ab; unten verliert sich der Tumor in die Fettkapsel. Er ist zum grössten Theil aus weisslichen manchmal grünlichen Schwielen zusammengesetzt, in denen sich stecknadelbis erbsengrosse mit schwarzbraunem Blut erfüllte Erweichungscysten befinden. Nur in der Peripherie befinden sich frische, gelbe z. Th. hämorrhagische Geschwulstknoten, die einen gewissen alveolären Bau zeigen. In den grössten finden sich ebenfalls kleine Erweichungscysten.

Mikroskopische Beschaffenheit des Tumors. Ganz protoplasmafrei erscheinende Epithelzellen bilden theils solide Zellhaufen, theils Drüsenschläuche mit mehrfach geschichtetem Epithel, deren Lumen mit Blut ausgefüllt ist. Das fixirte Blut stellt den genauen Ausguss des Drüsenlumens dar, so dass seine Peripherie gezackt erscheint. Die Zellkerne sind klein, rund; das Zellprotoplasma an Präparaten nach Flemming mit Fettkügelchen von ungleicher Grösse ausgefüllt. Der Bindegewebsantheil an den erhaltenen Geschwulstpartien ist gering; in den zu Grunde gegangenen durch Bindegewebe ersetzten findet sich viel freies Blut.

Fall 243.28. Hypernephrom (oder Endotheliom?) der linken Niere. Transperitoneale Exstirpation. Heilung nach Entwickelung einer Kothfistel. Tod an Lungenmetastasen.

Moritz L., 52 Jahre. Aufgenommen 4. 12. 99. † 17. 3. 1900.

Der bis dahin gesunde Patient bemerkte vor 3 Wochen eine Härte unter dem linken Rippenbogen, welche sich seitdem vergrössert hat. Irgend welche Beschwerden sind daraus nicht erwachsen. Urinveränderungeen sind nie bemerkt worden. Das Aussehen des Pat. ist in letzter Zeit schlechter geworden.

Status. Kräftig angelegter, magerer Mann. Ueber dem Unterlappen der linken Lunge hört man einzelne Rasselgeräusche.

Die linke Bauchhälfte durch einen Tumor hervorgewölbt, dessen höchste Kuppe 1 cm oberhalb der Nabelhorizontalen, 6 cm nach links von der Mittellinie gelegen ist. Er verschiebt sich um ca. 6 cm bei der Inspiration. Nach oben taucht er unter den Rippenbogen, median erstreckt er sich bis

zur Mittellinie. Die Lumbalgegend ist etwas ausgefüllt; die untere Grenze liegt 2 Querfinger breit unterhalb der Nabelhorizontalen. Percussion ergiebt absolute Dämpfung. In der lateralen Fortsetzung seines unteren Randes fühlt man harte höckerige Prominenzen.

Linksseitige starke Varicocele und Varicen der Scrotalhaut. Die Inguinaldrüsen beiderseits vergrössert. Der aufgeblasene Dickdarm zieht über den unteren Umfang der Geschwulst quer hinüber. Urin bis auf vereinzelte Leukocyten ganz normal. Cystoskopisch findet sich eine Balkenblase mit normaler Schleimhaut, nur in der Umgebung der linken Ureterpapille finden sich zahlreiche kleine Venectasien.

8. 12. Transperitoneale Nephrectomie. Medianer Hautschnitt vom Proc. xiphoid bis 4 cm unterhalb des Nabels. Da von dieser Incision aus der Tumor sich nicht völlig abtasten lässt, wird ein den linken M. rectus trennender Querschnitt hinzugefügt. Die Därme werden nach rechts durch eine Serviette zurückgehalten; das Colon zeigt sich an der lateralen unteren Fläche des Tumors fixirt. Lateral vom Darm wird das Peritoneum längs incidirt, das Colon medianwärts abgeschoben. An der Aussenseite der spärlichen Fettkapsel wird die Geschwulst theils stumpf, theils mit der Scheere ausgelöst. Am oberen Pol und am Colon muss ein kleiner Theil der Fettkapsel wegen zu fester Verwachsung zurückbleiben. Erst nach Durchtrennung des Ureters und Herauswälzen der Geschwulst gelingt es, die starke Vena renalis zu Gesicht zu bekommen und den Stiel zwischen Ligaturen zu durchschneiden. Drüsen werden nirgend gefunden. Die grosse retroperitoneale Höhle wird mit Beuteltamponade ausgefüllt; die Bauchdecken bis auf eine Oeffnung am lateralen Ende des Querschnitts vernäht.

Verlauf. 14. 12. Entfernung des Tampons. Es entleert sich etwas bräunliche geruchlose Flüssigkeit. Gesichtserysipel vom 14. bis 17. 12.

18. 12. Entfernung der Nähte. Bei einem Hustenstoss platzt die Bauchwunde; ein Netzstück prolabirt: Es wird reponirt und mit Jodoformgazestreifen gegen die freie Bauchhöhle abgeschlossen. Husten und Auswurf stärker.

24. 12. Durch Retraction der Bauchdeckenwundränder liegt überall das matt röthliche noch nicht granulirende Peritoneum der Därme frei. Aus der retroperitonealen Höhle entleert sich etwas fäculent-eitriges Secret. Tägliche Ausspülung der Höhle durch die eingeführten langen Drainröhren.

28. 12. Neuer Prolaps von Eingeweiden. Durch einen Peritonealriss in der Mittellinie sind 2 Dünndarmschlingen und ein Netzstück vorgefallen. Reposition nach Einhüllung in Jodoformgaze.

31. 12. Entleerung consistenter Fäcalmassen aus dem Drainrohr.

30. 1. Drainage entfernt.

5. 2. Wunde bis auf die eingezogene Drainstelle geschlossen. Husten und Auswurf stark. Abends häufig leichte Temperatursteigerung.

15. 2. Fistel geschlossen.

3. 3. In letzter Zeit rapider Kräfteverfall, Oedem der Beine. Ueber dem unteren Theil der linken Lunge Dämpfung, abgeschwächtes Athmen. Husten mit dick geballtem Auswurf.

13. 3. Im Abdomen an Stelle der exstirpirten Niere eine diffuse Resistenz.

17. 3. Exitus.

Section nur unvollkommen gestattet. Von der vernarbten Fistelöffnung führt ein enger Gang nach dem retroperitonealen Raume, wo der exstirpirte Nierentumor gelegen hatte. Der Gang ist mit rothen theilweise zerfallenen Granulationen ausgekleidet, welche sich leicht entfernen lassen. Hierbei finden sich in den ausgeräumten Massen einzelne bis haselnussgrosse Knoten eines weichen undurchsichtigen Gewebes, welche sich mikroskopisch als Tumormasse erweisen. Die linke Lunge weist unter der im ganzen glatten Pleura einzelne erhaben aufsitzende Knoten von weisser Farbe und Kirschkerngrösse auf, die auf dem Durchschnitt sich scharf gegen das Lungengewebe absetzen. Auf dem Durchschnitt durch die Lunge sieht man besonders auf dem Unterlappen viele solche Knoten, meistens im Innern zerfallen, so dass nur eine ganz schmale Wandschicht übrig bleibt. Ebenso verhält sich die rechte Lunge. An den übrigen Organen nichts Bemerkenswerthes.

Mikroskopische Untersuchung des Tumors (Tafel XIV, Fig. 10): Grosse helle (protoplasmaarme) Zellen mit scharfem Contour bilden die Geschwulstelemente. Ihr Kern ist klein, rund, chromatinreich. Sie gruppiren sich zu meist mehrreihigen Drüsenschläuchen und Hohlräumen, deren Inhalt aus rothen Blutkörperchen besteht. Ein Theil der Bluträume ist von Endothelien begrenzt, in

andern bilden die Geschwulstzellen selbst die Wände. Die bindegewebigen Septa sind schmal und treten an Masse ganz zurück.

Fall 244.29. Rechtsseitiges Endotheliom (oder Hypernephrom?), stellenweise vom Bau der papillären Adenome. Linksseitige chronische Nephritis. Exstirpation der rechten Niere. Heilung. Bis jetzt recidivfrei. (2 Jahr 1 Monat.)

Oscar J., 64 Jahre. Aufgenommen 4. 6. 98. Entlassung 17. 7. 98.

Vor einem Jahre plötzlich heftige, mehrtägige Hämaturie. Seitdem wiederholten sich die Blutungen in unregelmässigen Intervallen, zuerst mit monatelangen Pausen, später mehrmals in der Woche. Der Urin ist meistens dunkelblutig, enthält häufig Gerinnsel, welche die Harnröhre verstopfen; niemals sind Koliken aufgetreten. Es besteht nur eine unbestimmte Druckempfindung in der rechten Leibeshälfte, welche nach dem Magen und dem Rücken austrahlt. Während einer Blutungsperiode kommen einzelne Mictionen mit ganz klarem Urin vor. Als Quelle der Blutung wurde vor 6 Wochen cystoskopisch die rechte Niere festgestellt. Infolge grosser Ruhe hat Pat. in letzter Zeit erheblich an Körpergewicht zugenommen. Während der Blutung ist die Mictionshäufigkeit vermehrt.

Status. Gut genährter Mann mit guter Gesichtsfarbe. Puls celer et altus, von geringer Spannung, 72; Herz von Lunge überlagert. Spitzenstoss nicht fühlbar. Herztöne schwach bis auf den zweiten Aortenton, welcher klappend ist. Nur in linker Seitenlage, nicht in Rückenlage ist der abgerundete Rand der rechten Niere bei tiefer Inspiration fühlbar, einen Querfinger breit unter dem Rippenrande zwischen mittlerer Axillar- und Mamillarlinie. Die linke Niere nicht palpabel. Es besteht keine Varikocele. Urin dunkelbraun, blutig, sauer, ca. 1 $^0/_{00}$ Albumen. Mikroskopisch rothe Blutkörper, ziemlich viel Leukocyten, einzeln und in Gestalt von Urethralfäden. Grosse Epithelzellen mit gequollenen Kernen. Die Cystoskopie zeigt die Blasenwände, namentlich den Boden, mit fest anhaftenden Blutgerinnseln bedeckt. Während der Untersuchung besteht keine Blutentleerung aus dem Ureter. In einer klaren Urinprobe 0,25 $^0/_{00}$ Albumen, viele Leukocyten, einzeln und in kleinen Häufchen. Kleine ausgelaugte Gerinnsel, spärliche frische rothe Blutkörper, Schatten und Detritus. Cylinder in grosser Menge, theils hyalin, theils stark gekörnt, theils dicke Epithelcylinder, theils Blutkörpercylinder, eine grosse Menge goldgelb gefärbter Epithelien von der verschiedensten Form und Grösse, zum Theil im Verbande von mehreren Zellen.

7. 6. Nephrectomie. Chloroform 20 ccm. Dauer 45 Minuten. Querer Lumbalschnitt. Das Peritoneum reicht bis zum hintersten Wundwinkel. Die Niere liegt ganz im Bauchraum. Sie wird zugleich mit der unverletzten Fettkapsel entwickelt.

Präparat. Von der Rückseite betrachtet sieht man die ganze Dorsalfläche der scheinbar unveränderten Niere von beiden Kapseln überzogen. Die Vorderfläche des Organs ist von einem halbkugeligen Tumor eingenommen, welcher sich in einer Längsausdehnung von 9, Querausdehnung von 7,5 cm vom unteren Pol bis 2 Querfinger breit unterhalb des oberen erstreckt. Der Tumor ist von der Fettkapsel überzogen. Nach Abziehen der Capsula propria lässt die Niere überall kleine gruppirte gelbliche Erhabenheiten erkennen. Der Sectionsschnitt verläuft durch das nicht geschwulstartig veränderte Nierengewebe, das in seiner Rinde erhebliche Veränderungen in Gestalt radiär aufsteigender gelber Streifen zeigt, welche die vorher erwähnten Prominenzen an der Oberfläche bilden. Der untere Pol ist wachsartig anämisch. Die Zeichnung von Rinde und Mark ist daselbst nicht mehr zu unterscheiden. Das Nierenbecken ist erweitert, die Papillen etwas abgeflacht. Es ist zum grossen Theil ausgefüllt durch eine polypöse Geschwulst, welche in Continuität mit dem Tumor des Parenchyms steht. Dieser zeigt auf dem Durchschnitt ein buntes Bild von theils gelblichen, theils rothgesprenkelten oder hämorrhagischen Knoten, von einander durch bindegewebige Septa getrennt, welche stellenweise von faserknorpeliger Consistenz, stellenweise verkalkt sind. Die Kapseln sind nirgends durchbrochen.

Mikroskopischer Befund. Der grösste Theil des Tumors ist nekrotisch, mit Blutungen und Resten von solchen durchsetzt. In das kernarme Bindegewebsstroma sind mit Blut ausgefüllte Hohlräume von verschiedener Grösse eingebettet. Diese Blutcysten haben theils eine Endothelauskleidung, theils werden sie direct von kubischen bis cylindrischen ein- oder mehrreihigen Epithelzellen von verschiedener Grösse, Qualität und Anordnung begrenzt. Da wo das Bindegewebe eine papilläre Anordnung hat, ist es umsäumt von gleichmässigen cylindrischen einschichtigen Epithelzellen. An den Stellen, an welchen der papilläre Typus fehlt, finden sich solide Zellnester, deren Zellen blasig sind. Der Protoplasmaleib dieser Zellen ist hell, durchsichtig, die Kerne rundlich, verhältnissmässig

klein, chromatinreich, oder es finden sich Schläuche mit mehrschichtigem Epithel von gleichem Charakter, wie bei den soliden Zellnestern. Im Lumen der Schläuche ist ebenfalls Blut enthalten. Auf Fett- und Glykogengehalt wurde nicht untersucht.

Verlauf. Heilung. Ausscheidung von hyalinen und gekörnten Cylindern neben einer Spur Albumen findet sich noch viele Monate nach der Entlassung bei vollkommenem Wohlbefinden und erheblich verbessertem Ernährungszustande. Seit dem letzten Monate soll der Urin ganz normale Beschaffenheit haben. Pat. stellt sich bei bestem Wohlbefinden August 1900 vor.

D. Maligne Cystadenome.

Fall 245.30. Papilläres Cystadenom der linken Niere. Exstirpation. Heilung. Recidive im Humerus und Femur.

Herr V., 42 Jahre. Aufgenommen 21. 10. 92. Entlassen 25. 11. 92.

Patient hat im letzten Jahre 25 Pfund an Körpergewicht verloren. Nachdem er sich seit Mai 1892 ohne nachweisbaren Grund matt, schläfrig, appetitlos gefühlt, zeitweise an starken Schweissen gelitten hatte, wurde er am 31. August 92 nach einem 7stündigen Marsch von einer profusen Hämaturie befallen, die mit Intermissionen weniger Stunden bis zum Abend des 1. September anhielt, um seitdem nicht wiederzukehren. Er war mir mit dem Verdachte einer rechtsseitigen malignen Nierengeschwulst zugeschickt worden, da er seit der Blutung häufig über abnorme Sensationen in der rechten Nierengegend klagte. Bei der Palpation fand ich die rechte Seite gänzlich frei, dagegen fühlte man 2 Querfinger breit über dem unteren Pol der kaum verlängerten linken Niere Prominenzen. Dieser Befund liess sich ausschliesslich in der rechten Seitenlage erheben, weil nur durch diese die Niere bei tiefer Inspiration soweit unter den Rippen hervorkam, dass ihre ausgiebige Abtastung möglich war. Die bimanuelle Palpation in dieser Lage ergab eine Zunahme des Dickendurchmessers der unteren Nierenhälfte. Urin klar, gelb, sauer, ohne Eiweiss, zeigt mikroskopisch nur vereinzelte zu Ballen gruppirte Leukocyten. Harnstoff durchschnittlich 30 g.

21. 12. 92. Nephrectomie mittelst extraperitonealen Querschnittes. Aushülsung aus der eröffneten Fettkapsel, welche nachträglich exstirpirt wird.

Präparat[1]). Die Niere 11 cm lang, in ihrer oberen Hälfte völlig intact, lässt in der Mitte ihrer unteren Hälfte Prominenzen sowohl an der hinteren, wie der vorderen Fläche und dem convexen Rande erkennen. An einer Stelle ist die Capsula propria untrennbar fest mit den prominentesten Knoten verschmolzen und in kleiner Ausdehnung bereits durchwachsen. Nach dem Aufschneiden der Niere zeigt sich eine Geschwulst, deren Durchschnittsfläche etwa Fünfmarkstückgrösse hat. Sie liegt zum grössten Theile in der Substanz der Niere und erhebt sich an ihren prominentesten Punkten 2 cm über die Oberfläche des Organs. Der Tumor ist durch gut ausgebildete Septa in kleinere Knoten getheilt, deren jüngere an der Peripherie gelegen sind. Die Knoten sind zum grössten Theile gelb, verfettet, zum Theil hämorrhagisch, von auffallend trockener Schnittfläche.

Mikroskopische Untersuchung. Das Bindegewebe bildet durch breite Züge getrennte Alveolen von verschiedener Grösse. In diesen liegen wiederum durch viel Bindegewebe von einander getrennt, drüsenähnliche Gebilde, welche manchmal ein Lumen erkennen lassen. Die Zellen sind sehr hohe helle Cylinderzellen. An anderen Stellen sitzen diese Zellen schlanken Bindegewebspapillen auf, welche von kleineren Cystenwandungen entspringen.

Fernresultat. Nachdem Pat. sich ein Jahr p. op. völlig wohl gefühlt hatte, stellte er sich am 12. 1. 94. in abgemagertem Zustande mit Geschwulstmetastasen im rechten Schultergelenkskopf und dem linken Femur wieder vor.

Fall 246.31. Papilläres Adenom der rechten Niere. Nephrectomie. Heilung. Ca. 1 Jahr später linksseitige Pleuritis und Ikterus, wahrscheinlich malignen Charakters. Endausgang unbekannt.

Frau Pauline W., 49 Jahre. Aufnahme 15. 5. 96. Geheilt entlassen 13. 6. 96.

Keine Heredität, keine voraufgegangene Krankheit. Vor 2 Jahren bemerkte Pat. Trübungen des Urins. Vor 6 Monaten traten Schmerzen in der linken Nierengegend ein, die sie auf einen 14 Tage zuvor erlittenen Fall bei Glatteis bezog. Bald nach den Schmerzen zeigte sich reichlich Blut im Urin;

1) S. Abbildung in natürlicher Grösse „Erfahrungen über Nierenchirurgie". Taf. II. Fig. 3.

diese Blutungen wiederholten sich alle 2—3 Tage, zuweilen mit Entleerung dicker Gerinnsel, deren Ausstossung zu linksseitiger Nierenkolik Veranlassung gab. Die Hämaturien kehrten bis jetzt in unregelmässiger Weise in grosser Stärke wieder.

Status. Gutgenährte, nicht auffallend anämische Frau. An Herz und Lungen nichts Abnormes nachweisbar. In rechter Seitenlage fühlt man den unteren Pol der linken Niere undeutlich. Von der rechten ist grade der untere Contour wahrnehmbar. Nirgend besteht Druckschmerzhaftigkeit. Der Urin, stark blutig, enthält Coagula; der wieder blutfrei gewordene wird nach absichtlich angeordneter Bewegung wieder hämorrhagisch. Die Cystoskopie ergiebt klaren Urin aus der rechten, dunkelblutigen Urin aus der linken Niere.

3. 7. Nephrectomie mit Querschnitt, von dessen Mitte im Verlauf der Operation noch ein Schenkel schräg abwärts geführt wird. Sehr feste Adhäsionen zwischen Niere und Fettkapsel setzen der Auslösung grosse Schwierigkeit entgegen, am meisten am oberen Pol. Nach Luxation der Niere erkennt man, dass sich in ihrem oberen Abschnitte ein ca. pflaumengrosser Tumor befindet. In dem freigelegten Ureter fühlt man einen Geschwulstzapfen, unterhalb dessen die Durchtrennung stattfindet. Die Fettkapsel wird ausgiebig exstirpirt. Im Stiele fällt ein blendend weisser Strang auf, welcher als Lymphgefäss gedeutet wird.

Präparat. Grösste Länge 12 cm, grösste Dicke im Bereich des Tumors 4,2, grösste Breite daselbst 6,5. Die Niere hat im Ganzen normale Formen behalten. An dem Hilusrande des oberen Pols prominirt eine eierpflaumengrosse Geschwulst von glatter Oberfläche und blasser Farbe. Auf dem Durchschnitt erkennt man, dass sie durch die zwei obersten Kelche hindurch in das Nierenbecken hineingewachsen ist und einen 2 cm langen Fortsatz in den Harnleiter hinabsendet. Der polypöse Geschwulstfortsatz liegt frei in den genannten Hohlräumen ohne Verwachsung mit ihren Wandungen. Die Consistenz der Geschwulst ist markartig weich, ihre Farbe theils röthlich grau, theils gelbgesprenkelt. Der polypöse Theil hat einen Ueberzug von coagulirtem Blut. Freie Coagula befinden sich im Becken. Die Consistenz der Niere ist sehr hart. An einer Stelle der Rinde nahe dem oberen Pol findet sich eine keilförmige schieferige Färbung.

Mikroskopische Untersuchung (Taf. XIV, Fig. 12.) Der Tumor ist durch eine Bindegewebskapsel von dem Nierenparenchym scharf getrennt. Der Kapsel sitzt ein einreihiger Zellbelag von kubischen Epithelzellen auf mit ziemlich chromatinreichen Kernen. Von der Wand erheben sich zahlreiche papilläre Excrescenzen, welche sich dendritisch nach allen Seiten ausbreiten. Man bekommt diese Papillen am häufigsten im Querschnitt zu sehen, wobei in der Mitte der zarte gefässhaltige bindegewebige Grundstock und an der Peripherie die diesen umgebenden einschichtigen Epithelzellen sich finden mit vereinzelten Kerntheilungsfiguren. Auf den Gehalt von Fett und Glykogen wurde nicht untersucht. Hier und da Blutungen im Gewebe und Pigmentschollen.

Verlauf. Heilung p. pr. Nach ca. Jahresfrist chronische linksseitige Pleuritis und Ikterus mit Abmagerung. Der Endausgang ist nicht bekannt.

Fall 247.32. Papilläres Cystadenom. Exstirpation. Heilung ohne Recidiv. (2 Jahr 1 Monat p. op.)

Jacob L., 55 Jahre. Aufgenommen 5. 7. 97. Entlassen 9. 8. 97.

Keine Heredität. Vor 3 Jahren Thrombose an der linken Seite der oberen Hälfte des rechten Unterschenkels. Daselbst besteht eine Erweiterung der Venen, ebenso am Unterleibe. Seit 8 Wochen bestehen brennende Schmerzen quer über dem oberen Theile des Abdomens und Druckgefühl in der rechten Leibesgegend bis nach vorn etwa handbreit unter den Nabel sich erstreckend. Ein- oder zweimal soll trübblutiger Urin entleert worden sein.

Status. Magerer Mann mit mässiger rechts convexer Brustwirbel-, links convexer Lendenwirbel-Scoliose. Ueber der rechten Lungenspitze verlängertes verschärftes Exspirium mit feinen blasigen Rasselgeräuschen. Am Herzen nichts Abnormes zu finden. Die rechte Niere steht tief; ihr unterer Rand in der Nabelhorizontalen, ihr oberer unmittelbar unterhalb des Rippenrandes. Sie lässt sich bei tiefer Inspiration weit hinabziehen, ihr Längsmesser ist auf das Anderthalbfache vergrössert. Ihre Mitte ist von einem höckerigen Tumor eingenommen, welcher sich wesentlich nach dem convexen Rande zu entwickelt und eine bedeutende Vergrösserung des Dickendurchmessers hervorgebracht hat. Der Tumor ist vielhöckerig, die Höcker elastisch, fast fluctuirend. Es besteht keine Varicocele, aber die rechte Hodensackhälfte hängt tiefer. Urin bernsteingelb, klar, mit einem Hauch Albumen. Mikroskopisch Leukocyten, rothe Blutkörper, geschwänzte Epithelien, vereinzelte verfettete

Epithelien, zahlreiche Oxalatcrystalle. Nach Palpation der Niere werden 2 dunkelroth gefärbte Urinportionen entleert mit 2 hirsekorngrossen Blutcoagula, welche mikroskopisch viel oxalsaure Crystalle umschliessen. Die linke Niere steht tief und ist nicht vergrössert.

17. 3. Nephrectomie. Die Niere fast ganz intraperitoneal gelagert, wird zugleich mit der sehr mageren Fettkapsel ohne Schwierigkeit exstirpirt.

Präparat. Die Niere von magerer Fettkapsel überzogen. Der Tumor hat sich in ihrem Mittelstück entwickelt, so dass die beiden Polenden freigeblieben sind. Er prominirt am convexen Rande, ist höckerig. Die Prominenzen sind gelb, zum Theil cystisch durchscheinend. Auf dem Durchschnitt kann man an der Geschwulst 2 Theile unterscheiden, einen lateralen an das Parenchym grenzenden und einen medianen, welcher die Wand des Nierenbeckens vor sich herdrängend als ein apfelgrosser, von Schleimhaut überzogener Polyp in das Nierenbecken hineinragt. In dem lateralen Abschnitt zeigt der Tumor vielfach Cysten in einer faserknorpelartigen, stellenweise gelatinös durchscheinenden Grundsubstanz. In einem Theil dieser Cysten findet man Tumormassen, in anderen nicht. Der die Nierenbeckenschleimhaut hervorstülpende Fortsatz ist aus verschieden grossen durchweg fettigen Knoten zusammengesetzt, getrennt durch Septa von derber Beschaffenheit. Die erhaltene Nierensubstanz und die Nierenbeckenschleimhaut sehen normal aus. Längsmesser 12, grösster Dickenmesser 6,5, grösste Breite 10 cm. Die Gefässe sind sehr lang. Der untere freie Abschnitt der Niere verläuft horizontal gerichtet medianwärts.

Mikroskopischer Befund. Tafel XIII, Fig. 6. Die Geschwulst wird von cystisch erweiterten Drüsenschläuchen in einem derben bindegewebigen Grundstock gebildet. Die Cysten sind verschieden gross, manche bereits mit blossem Auge erkennbar. Das Epithel der Drüsen ist cubisch bis cylindrisch, manchmal mehrschichtig und bekleidet in das Lumen ragende bindegewebige Papillen. Da wo das Bindegewebe an Masse prävalirt, sind die Epithelzellen klein, cubisch, einschichtig und das Protoplasma färbt sich intensiv. An anderen Stellen tritt der Antheil des Bindegewebes sehr zurück und hier sitzen den zarten Papillen polygonale Zellen auf, die das Lumen manchmal ganz ausfüllen. Diese Zellen sind viel grösser, besitzen einen scharfen Contour. Ihr Leib ist sehr protoplasmaarm, sodass er ganz durchsichtig erscheint. Die Kerne sind ebenfalls klein, wie bei den cubischen Epithelzellen, jedoch weniger chromatinreich. An manchen Stellen ist das Tumorgewebe necrotisch und nur die myxomatös entartete Zwischensubstanz noch färbbar.

Fall 248.33. Cystoadenoma malignum renis dextri. Exstirpation. Plötzlicher Tod durch Herzstillstand während der Operation (Embolie eines Geschwulstthrombus der Vena cava in Herz oder Lunge).

Herr W., 52 Jahre. Aufgenommen 18. 11. 1900. Gestorben 22. 11. 1900.

War scheinbar gesund, bis er am 28. August nach Seekrankheit Hämaturie bekam. Nach einigen freien Tagen wiederholte sich einige Male Blutung in schwächerem Grade. Der Blutung geht allgemeines Unbehagen, aber kein Schmerz vorauf. Seit Anfang dieses Jahres ist die Mictionshäufigkeit vermehrt zugleich mit Erscheinen von 0,2 % Zucker im Harn. Seit 5 Wochen klagt Pat. über eine sehr auffällige Darmunruhe, die sich in weit hörbaren Geräuschen kundgiebt. Damit ist das Gefühl einer sehr unangenehmen Völle des Leibes besonders in der rechten Seite verbunden. Das Körpergewicht ist um ca. 5 Pfund verringert.

Status. Venectasien an beiden Beinen, am linken Unterschenkel stärker als am rechten; auch die rechte Bauchwand zeigt Varicen, an der linken fehlen sie. Am Scrotum kleine Angiome; beiderseits geringe Varicocele; der linke Hoden hängt tiefer als der rechte. In dem rechten Hypochondrium liegt ein unbeweglicher grobhöckeriger sehr grosser Tumor, dessen vordere Grenze in der Parasternallinie, dessen untere in der Nabelhorizontalen liegt. Die Geschwulst ist zum grössten Theil von den Därmen bedeckt. In Seitenlage fühlt man bei tiefer Inspiration zwischen den Spitzen der 11. und 12. Rippe eine höckerige Prominenz hinabsteigen. Der Leberrand ist von der Geschwulst nicht abzugrenzen.

Operation 22. 11. Ausgedehnter T-Schnitt mit oberem horizontalen, unterem absteigenden Schenkel. Es wird sofort das Peritoneum verletzt, die Austastung der Peritonealhöhle durch die Schnittöffnung lässt nur erkennen, dass die Geschwulst von Dünndärmen bedeckt und der Leberrand von ihr zu trennen ist. Der Peritonealschlitz wird alsbald vernäht. Die Auslösung der Geschwulst, besonders in ihrem subcostal fixirten Abschnitt ist sehr mühselig. Nach Unterbindung und Trennung des Ureters gelingt ihre Luxation, so dass sie nur noch an dem 2—3 Querfinger dicken

Stiele hängt, der sich von unten aussen rechts nach oben innen erstreckt. In dem Augenblicke, in dem die luxirte Niere auf die äussere Bauchwand gelagert ist, hört die Herzthätigkeit auf unter starker Erweiterung der Pupille und mässiger Cyanose. Nach Reposition der Geschwulst wird künstliche Athmung 25 Minuten lang ohne Erfolg ausgeführt.

Die Inspection nach dem Tode zeigt eine Ausfüllung der Vena renalis mit goldgelben Geschwulstthromben, deren einer einer Wand fest aufliegt. Die aufgeschnittene Vena cava enthält oberhalb und unterhalb der Einmündungsstelle der Vena renalis frei im Lumen liegende Geschwulstthromben von insgesammt 10 cm Längsausdehnung. Der durch die Hohlvene in das Herz eingeführte Finger entdeckt in dessen Höhle nichts von Geschwulsthromben. Lymphdrüsen fehlen gänzlich, sowohl im Bereiche des Hilus, als der Nieren- und Hohlvene.

Beschreibung des Nierentumors. Am gehärteten Präparat beträgt der Längsdurchmesser der Geschwulst 18 cm, der Breitendurchmesser $10^1/_2$ cm und der Dickendurchmessser $3^1/_2$ cm. Die Oberfläche zeigt sich grob gebuckelt, die Gestalt der Niere ist im Ganzen erhalten. Nach Abziehung der fibrösen Kapsel kommt anscheinend normales Nierengewebe zu Gesicht, nur in der Hilusgegend schimmert bläulich-schwarz in Kleinapfelgrösse Tumormasse hindurch. Auf einem Längsschnitt durch den Tumor sieht man, dass die Nierensubstanz, die sich stellenweise noch in Rinde und Mark differenziren lässt, wie eine dünne Kapsel den ganzen Tumor einhüllt. In der $^1/_2$ mm bis 1,4 cm breiten Zone noch erhaltener Nierensubstanz finden sich als besterhaltenes Geschwulstgewebe linsen- bis kirschkerngrosse, runde, gelb bis gelbrothe, über der Schnittfläche etwas prominirende Knoten, die bei genauer Betrachtung schon einen papillären Charakter erkennen lassen. Die Hauptmasse des Tumors ist erweicht, von gelbbrauner Farbe und aufgefasert, ähnlich wie stark zerkochtes Rindfleisch. Gegen die Peripherie zu werden die Tumormassen fester und ordnen sich in grossen Knoten an. Es fehlt ausgedehntere Schwielenbildung. Das nur schwer auffindbare Nierenbecken ist mit seinen Kelchen so stark auseinandergezogen, dass es mit seinen letzten Ausläufern sowohl am oberen als auch am unteren Pol kaum 1 cm unterhalb der Oberfläche liegt; nur an wenigen Stellen erweitert, stellt es für gewöhnlich enge plattgedrückte Gänge dar. Ein Durchbruch ist, soweit die Calices ohne gröbere Entstellung des Präparates aufgeschnitten worden sind, nicht nachweisbar. Es finden sich jedoch nekrotische Tumormassen und geronnenes Blut als Inhalt. Die Schleimhaut selbst ist blass, verdickt, mit erweiterten Venen versehen. Ureter nicht auffindbar. Dagegen befindet sich ein Stück der unteren Hohlvene an dem der Leiche entnommenen Präparat. In den Aesten der bereits vor dem Eintritt in den Hilus getheilten Nierenvene liegen, ohne Verbindung mit der Wand, das Lumen aber vollkommen ausfüllend, lockere, zerfallene Geschwulstthromben, welche sich nach der Vena cava zu fortsetzen und dort die Dicke eines ausgewachsenen Daumens haben. Setzt man die Tumormassen der Länge nach zusammen, so haben sie eine Länge von ca. 15 cm.

Mikroskopische Untersuchung. Von einer bindegewebigen Kapsel gehen schlanke, zarte Bindegewebspapillen mit meist centralem Blutgefäss aus. Die Papillen sind bekleidet von hohem, ein- oder mehrzeiligem Cylinderepithel. Die Kerne, die den freien Theil der Zelle einnehmen, sind stäbchenförmig oder längs oval und bläschenförmig. Das Protoplasma ist um den Kern dichter angehäuft; den basalen Theil der Zelle lässt es frei, so dass er dadurch manchmal vacuolisirt erscheint. Die Epithelzapfen fliessen an wenigen Stellen zusammen und bilden Pseudoalveolen. Meistens aber sind sie durch extravasirtes Blut oder Fibrin scharf getrennt. Präparate nach Flemming zeigen den basalen Theil der Zelle ausgefüllt mit kleinsten, dicht gedrängten Fettkügelchen.

E. Mischgeschwülste und Teratome.

Fall 249.34. Adenomyxosarkom der rechten Niere. Exstirpation. Heilung. Strausseneigrosses Recidiv im Netz. Exstirpation durch Laparotomie. Heilung. Tod an Lebermetastasen.

Toni M., 5 Jahre alt. Aufgenommen 20. 8. 90, geheilt entlassen 7. 10. 90.

Status. Starke Auftreibung der rechten Bauchhälfte und Vorwölbung der Lumbalgegend. Leibesumfang über dem Nabel 54 cm, über den untersten Rippen 57 cm. Man sieht einen bei der Respiration nach unten rückenden grossen Tumor, der hinten in der Lumbalgegend fühlbar ist, medianwärts sich bis zur linken Mamillarlinie erstreckt. Die Geschwulst hat unregelmässige Form und zeigt eine buckelige umschriebene Prominenz. Der klare Urin zeigt einen ungewöhnlich starken Albumen-

gehalt, so dass der Inhalt des Reagenzglases beim Kochen gänzlich erstarrt. Mikroskopisch finden sich einzelne Eiterkörperchen.

23. 8. Nephrectomie mit extraperitonealem Schrägschnitt.

Beschreibung des Präparats. Gewicht des Tumors 1370 g. Längsmesser 20, Breite 15, Höhe 10 cm. Am oberen vorderen Theile der Geschwulst ist die Kapsel nicht abziehbar; hinten oben sitzt ein kleiner Rest der Nebenniere auf. Die Geschwulst zeigt sich auf dem Durchschnitt aus einer Anzahl grosser und kleiner Knoten zusammengesetzt, die durch Bindegewebszüge von einander getrennt sind. Ihre Farbe ist grau encephaloid. Im hinteren Theil befindet sich eine circumscripte apfelgrosse Partie von gelblich trüber Farbe, von stecknadelgrossen, mit geronnenem Blute angefüllten Räumen durchsetzt. Auch in der Mitte finden sich streifenförmige nekrobiotische trüb gelbe Veränderungen. Hinten unten ein gänzlich erweichter Herd von Hämorrhagien durchsetzt.

Verlauf. Am Tage nach der Operation ist der Eiweissgehalt fast völlig verschwunden. Nach ungestörter Heilung kehrt Pat. am 19. November 90 mit einem strausseneigrossen Tumor im Netz zurück, der am 21. November mit Laparotomie entfernt wird. Geheilt entlassen am 19. 12. 90. Bald entwickeln sich Lebermetastasen. Am 2. 3. 91 stirbt Pat. urämisch.

Mikroskopische Untersuchung. A. Nierentumor (s. Tafel XIV, Fig. 7 und 8). Die Geschwulst setzt sich aus zwei histologisch verschiedenen Bildern zusammen. An der einen Stelle sind in einem lockeren myxomähnlichen Gewebe vielfach gewundene Drüsenschläuche eingebettet, die auf dem Querschnitt meistens einschichtige schöne Epithelzellen zeigen. Die Schläuche sind hier durch ganz zartes fibrilläres Bindegewebe geschieden, und liegen fast immer in grösseren Alveolen zusammen. Zahlreiche Karyokinesen. An anderen Stellen wird durch fibrilläres Bindegewebe gleichfalls eine Felderung des Tumors in grössere meistens runde Bezirke erzielt. Die Felder sind mit epithelioiden Zellen angefüllt, deren Zellgrenzen nicht scharf sind. Es treten die bläschenförmigen Kerne markant hervor, ohne eine Stellung aufzuweisen, die für die drüsige Natur ihrer Zellen spricht. Mitten in diesen Zellcomplexen findet man manchmal den Querschnitt eines Drüsenschlauches, der mit gleichmässigen Epithelzellen ausgekleidet ist. Stellenweise rufen diese Querschnitte den Eindruck von Papillen hervor, indem an Stelle des Lumens ein bindegewebiger Grundstock vorhanden ist. Auch an diesem andersartig gebauten Abschnitte des Tumors finden sich zahlreiche Kerntheilungsfiguren. Die Gefässentwickelung ist überall verhältnissmässig gering.

B. Die grosse Netzmetastase zeigt ein bindegewebiges zellreiches Stroma, in welches Cylinderepithelien eingelagert sind, die theilweise einschichtige Schläuche mit Lumen bilden, theils compacte Zellnester. Stellenweis tritt ein papillärer Charakter hervor. Kariokinesen spärlich. An einigen Stellen liegen follikelähnliche Haufen grösserer Zellen ohne bestimmten epithelialen Charakter. Im Centrum der Haufen finden sich häufig Querschnitte von Drüsenschläuchen, die sich scharf von den umgebenden follikelartigen Gebilden absetzen.

Section der Bauchhöhle ergiebt eine bedeutende compensatorische Vergrösserung der zurückgebliebenen Niere, welche hinter der Grösse der Niere eines Erwachsenen nicht zurückbleibt. Ihr Gewicht beträgt 125 g, ihre Länge 10, Breite 5, Dicke 3 cm. Nach Abziehen der Kapsel zeigt die Niere eine blassgelbe Oberfläche. Auf dem Durchschnitt starke Verfettung der Rindensubstanz. Metastasen der Leber.

Fall 250.35. Teratom der rechten Niere. Nephrectomie. Heilung. Tod an Recidiven in der Leber und Brusthöhle.

Gertrud B., 7 Jahre. Aufnahme 6. 5. 97. Geheilt entlassen 27. 5. 97.

Keine Heredität. Ausser Masern keine Krankheit. Seit 6 Tagen besteht Hämaturie, gleichzeitig geringe Empfindungen in der rechten Seite.

Status. Zartes, etwas blasses Kind. An Herz, Lungen und Leber nichts Abnormes nachweisbar. Die rechte seitliche Bauchgegend ist lateral von der verlängerten Mamillarlinie zwischen Rippen und Darmbeinkamm hervorgewölbt. Palpatorisch findet man einen grossen retroperitoneal gelegenen Tumor, der den Respirationsbewegungen folgt, bis nahe an die Spina anterior superior des Darmbeins hinabreicht, an seiner Oberfläche buckelig ist und hinter dem Rippenbogen nach oben hin verschwindet. Druck auf die Geschwulst schmerzhaft. Von der linken Niere ist eben der untere Pol zu fühlen. Mikroskopisch findet man im blutigen Urin ausser rothen und vereinzelten weissen Blutkörpern einige kreisrunde, ziemlich grosse Zellen mit bläschenförmigem Kern, erfüllt von kleinen Fetttropfen.

7. 5. 97. Nephrectomie. Schnitt parallel der 12. Rippe vom Angulus costovertebralis bis zur vorderen Axillarlinie. An der freigelegten Niere zeigt sich, dass der an der Nierenconvexität gelegene Tumor nach unten, das Nierenbecken nach oben gerichtet ist. Das Organ wird zugleich mit der Fettkapsel exstirpirt. Nachträglich werden noch zwei am Einmündungswinkel der Vena renalis in die Vena cava gelegene Lymphdrüsen von Bohnen- und Erbsengrösse exstirpirt.

Präparat. Der etwa apfelgrosse höckrige Tumor geht von der Mitte des convexen Nierenrandes aus. Die Niere ist zum grössten Theile erhalten. Ihre Vorderfläche ist convex, ihre Hinterfläche platt, der obere Pol breiter als der untere. Der Tumor ist von der Fettkapsel überzogen. Die Oberfläche der Geschwulst zeigt Höcker von theils harter, theils fluctuirender Consistenz, von denen ein Theil die Fettkapsel durchwachsen hat. Durchmesser des über dem Nierenrand prominirenden Geschwulsttheils 5,5 cm in Längsrichtung, 6,5 cm in Querrichtung. Der Hilus ist ganz nach oben, der Längsdurchmesser der Niere quer, ihr convexer Rand mit dem von ihm ausgehenden Tumor nach unten gerichtet. Auf dem Durchschnitt zeigt sich eine Geschwulst von Gänseeigrösse, welche nur die beiden polaren Enden verschont hat. Die Geschwulst springt über die Schnittfläche hervor, ist exquisit markig, besteht aus mehreren von einander abgegrenzten Knoten von verschiedener Grösse, von der Farbe der kindlichen Hirnrinde, mit zum Theil nekrotischen, zum Theil schleimig durchscheinenden Einlagerungen; in einigen findet sich eine cystoide Einschmelzung. Ein dattelgrosser hämorrhagischer Geschwulstzapfen wächst in das Nierenbecken hinein.

Mikroskopischer Befund. Tafel XIII, Fig. 1. Tafel XIV, Fig. 11. Der Tumor, welcher von der nur geringe Veränderungen aufweisenden Niere durch eine breite fibröse Kapsel scharf getrennt ist, setzt sich aus ganz verschiedenartigen Zellelementen zusammen. Bei schwacher Vergrösserung sieht man follikelähnliche rundliche Zellhaufen, seltener bandartige Zellstränge, welche an ihrer Peripherie ohne scharfe Grenze in das zellreiche Zwischengewebe übergehen. In letzterem finden sich bei schwacher Vergrösserung noch deutlich erkennbare Querschnitte, seltener Längsschnitte von Drüsenschläuchen, die mit cubischen Epithelzellen ausgekleidet sind und manchmal ein deutliches Lumen erkennen lassen. Eben diese Drüsendurchschnitte finden sich häufig im Centrum der Pseudofollikel. In der Nähe der Kapsel des Tumors findet sich ein makroskopisch erkennbares ovales Knorpelstückchen von Stecknadelkopfgrösse. Bei stärkerer Vergrösserung sieht man die oben erwähnten, die Hauptmasse des Tumors bildenden follikelartigen Zellhaufen zusammengesetzt aus Zellen, deren Protoplasma nicht deutlich erkennbar, deren Kern verhältnissmässig gross, bläschenförmig und oval ist und zahlreiche Kerntheilungsfiguren aufweist. Die drüsigen Gebilde gehen in diese Zellen ohne scharfe Grenzen über. Der Knorpel ist hyalin, zeigt wenig Zwischensubstanz. Die Knorpelzellen sind manchmal zweikernig. Der Uebergang in das ihn umgebende Gewebe erfolgt ohne scharfe Grenze. Die Ernährung des Tumors wird, wie es scheint, nur von Capillaren besorgt. Das Zwischengewebe setzt sich aus spindelförmigen Zellen zusammen, die längliche bis stäbchenförmige Kerne besitzen.

Verlauf. Nach der Entlassung befindet sich das Kind völlig wohl; aber bereits im December fanden sich Recidive in der Leber und ein Erguss in der rechten Pleurahöhle, denen es bald erlag.

F. Epitheliale Geschwülste verschiedener Art.

Fall 251.36. Pflaumengrosser Tumor (Hypernephrom?) der linken Niere. Exstirpation. Dauernde Heilung seit 5 Jahren 3 Monaten.

Hans K., 48 Jahre. Aufgenommen 24. 12. 95. Entlassen 25. 1. 96.

Keine erbliche Belastung, stets gesund gewesen, bis die erste Hämaturie am 27. 9. 95 ohne Schmerzen und ohne bekannte Veranlassung erschien. Am 29. 9. starke linksseitige Nierenkolik mit Entleerung von Blutgerinnseln. 25. 11. Dritte Blutung ohne Schmerz, nur eine Nacht lang. Seit dem 28. November sehr häufige Blutungen, oft auf eine einzige Miction beschränkt.

Status. 30. 11. Linke Niere unfühlbar. Pat. zeigt von ihm gesammelte, schon entfärbte Coagula, von denen einige einen kugelförmigen Kopf mit langer peitschenschnurartig auslaufender Spitze haben. Im blutigen Urin sehr grosse unregelmässig geformte verfettete Epithelien, einzelne mit grossen Kernen, einige Leukocyten und ein kurzer blasser Cylinder. Auch im klaren Urin eine Spur Albumen. 11. 12. Die linke Niere in Rückenlage nicht palpabel, dagegen fühlt man in rechter Seitenlage unmittelbar unter der Spitze der 9. Rippe bei tiefer Inspiration ihren unteren Pol hervortreten und ca. $3^1/_2$ cm über ihm an der Vorderfläche den

unteren Rand einer halbkugeligen Prominenz von der Grösse einer halben Kirsche. 24. 12. Sehr kräftiger Mann von gesundem Aussehen. Die rechte Niere ist unvergrössert, an normaler Stelle fühlbar. Die Geschwulst der linken Niere erscheint heute nach starker Blutung kleiner als an den vorhergehenden Tagen. Es wird die Diagnose auf einen kleinen malignen Tumor gestellt, der durch einen Kelch polypös in das Nierenbecken hineingewachsen ist.

25. 12. Nephrectomie in Aethernarkose. Lumboabdominaler Schrägschnitt. Auslösung der Niere aus der fest mit ihr verwachsenen Fettkapsel. Bei der schwierigen Luxation der sehr hoch im Thoraxraum stehenden Niere platzt der Tumor an 2 Stellen. Es folgt die vollständige Entfernung der Fettkapsel.

Präparat (Taf. XII, Fig. 2). Länge der Niere 10,6, Quermesser 4,5, grösster Dickendurchmesser 4,7 cm. Die Niere ist im Allgemeinen von normaler Form. Der untere Pol breiter als der obere. Etwas unter der Mitte ihres Längsmessers vergrössert sich der Dickendurchmesser ziemlich brüsk, indem die vordere Fläche stark convex wird, während die hintere platt bleibt. Eine von der Mitte des Hilus quer nach dem convexen Rande verlaufende Linie begrenzt tangential den oberen Contur eines über die Vorderfläche prominirenden halbkugeligen Tumors von der Grösse einer halbdurchschnittenen Reineclaudepflaume, welcher median den Hilusrand berührt, mit seinem tiefsten Umfange 3,7 cm vom unteren Nierenpol und mit seinem äusseren Umfang 2,4 cm vom Convexrande der Niere entfernt bleibt. Seine Oberfläche ist von weisslicher Farbe. An 3 Stellen prominiren bläuliche Knoten, von denen 2 während der Operation geplatzt sind. Auf dem Sectionsschnitt findet man das Nierenbecken ziemlich erweitert, mit einem Coagulum erfüllt, nach dessen Entfernung man eine Anzahl frischer Hämorrhagien auf der Schleimhaut findet. In das Nierenbecken ragt aus dem zweiten Kelch von unten ein abgestumpfter kegelförmiger Tumor, der den Kelch ganz erfüllt und sich als Fortsatz der im Parenchym gelegenen Geschwulst erweist. Die übrige Schnittfläche der Niere ist frei von Neubildungen.

Mikroskopische Untersuchung. Eine breite Bindegewebskapsel, die noch vereinzelte Glomeruli als Reste des hier zu Grunde gegangenen Nierenparenchyms einschliesst, trennt die Geschwulst von der eigentlichen Nierensubstanz. Zum kleineren Theil bilden die Geschwulstzellen schmale Stränge und drüsenähnliche Gebilde ohne Lumen, die durch spärliche Spindelzellen nur unvollkommen von einander getrennt sind. Es entstehen so grössere solide Alveolen vom Bau eines Adenoms. Diese Zellen sind protoplasmareich, klein, ihre Zellgrenzen sind wenig scharf, ihre Kerne rund, vom Aussehen der Lymphocytenkerne. An wenigen Stellen werden diese Geschwulstpartien von breiteren, bereits hyalin entarteten Bindegewebssträngen durchzogen. In einem dieser breiteren Septen finden sich unvermittelt Herde von kleinzelliger Infiltration.

In anderen Präparaten bilden die manchmal nur einreihigen Geschwulstzellen ohne bindegewebiges Gerüst grössere Netze und Alveolen, die mit den erweiterten Lungenbläschen bei Lungenemphysem eine gewisse Aehnlichkeit besitzen. Diese Zellen haben ein anderes morphologisches Verhalten; sie sind meistens flach cubisch, wie abgeplattet, protoplasmaarm, mit rundem, chromatinreichem Kern ausgestattet. Die so entstehenden kleineren und grösseren Hohlräume zeigen häufig gar keinen Inhalt, manchmal enthalten sie durch die Conservirung ausgelaugte Blutkörperchen oder zarte Fibrinnetze, manchmal sind sie ausgefüllt mit schattenhaften, runden, ganz durchsichtigen Gebilden mit scharfem Contour, deren Entstehung aus abgestossenen und degenerirten Geschwulstzellen durch zahlreiche Uebergangsbilder und durch den noch manchmal vorhandenen Zusammenhang mit den intacten Geschwulstzellen sich unschwer erkennen lässt.

An wenigen Stellen sind die Zellen gross, scharf contouirt, gleichmässig cubisch bis cylindrisch, ganz protoplasmaarm und haben so ganz das Aussehen der Zellen des Hypernephrom.

Verlauf. Heilung p. pr. Pat. bis jetzt, seit 5 Jahren 3 Monaten, recidivfrei geblieben.

Fall 252.37. Maligner Tumor der rechten Niere. Exstirpation. Heilung (über 2 Jahre constatirt).

Israel S., 43 Jahre. Aufgenommen 14. 10. 97. Geheilt entlassen 20. 11. 97.

Ueber Erblichkeit ist nichts bekannt. Pat. war stets gesund, bis vor 10 Monaten, angeblich nach einem heftigen Schreck, Hämaturie von 2—3tägiger Dauer auftrat. Zum zweiten Male kam es abermals nach Schreck infolge einer Feuersbrunst vor 4 Wochen zu Blutharnen mit Entleerung dicker Blutgerinnsel.

Status. Kräftiger Mann von frischem Aussehen. Lippen leicht livide, mässige Arteriosclerose,

exquisit klingender zweiter Aortenton. Keine nachweisbare Herzvergrösserung. Im rechten Hypochondrium fühlt man, unter dem Rippenbogen hervorkommend, dicht unter den Bauchdecken einen vielhöckerigen harten Tumor, der sich bei der Palpation zum Verwechseln ähnlich mit einer polycystisch degenerirten Niere anfühlt. Die Geschwulst erstreckt sich medianwärts bis zur Mittellinie, erreicht bei tiefer Respiration nach unten die Nabelhorizontale. Bei bimanueller Untersuchung wird sein hinteres Ende in der Lumbalgegend gefühlt. Der klare Urin enthält eine Spur Albumen. Die Cystoskopie zeigt nichts Abnormes. In der folgenden Nacht tritt Hämaturie mit schwarzbraunem Urin auf, in welchem helle, rothe, regenwurmartige Coagula sich befinden, an deren Rande man mikroskopisch grosse, ovale, mit Fetttröpfchen erfüllte Zellen mit bläschenförmigen Kernen findet, welche als Tumorzellen aufgefasst werden.

16. 10. Nephrectomie in Aethernarkose mit lumboabdominalem Schrägschnitt. Die Niere ist fast gänzlich vom Peritoneum überzogen. Die Geschwulst wird aus der Fettkapsel enucleirt. Nach ihrer Entfernung sieht man in der medianen Wand der grossen retroperitonealen Höhle die Pars descendens duodeni liegen. Vollständige Entfernung der Fettkapsel.

Beschreibung des Präparates. Tafel XII, Fig. 1. Länge 15, Breite 13, Dicke $7^1/_2$ cm. Gewicht 630 g. Von der Vorderfläche betrachtet, sieht man die oberen zwei Drittel der Niere gut erhalten, während die ganze Hilusgegend und das untere Dritttheil in eine vielhöckerige $1^1/_2$ mannsfaustgrosse elastisch-weiche Geschwulst umgewandelt ist. Das Nierenbecken ist mit einem 4 cm langen Stück Ureter erhalten. Auf dem Durchschnitt sieht man, dass die oben erhaltene Nierensubstanz nach abwärts sich immer mehr verschmälernd eine Hülle um den Tumor bildet. Dieser selbst besteht aus aggregirten Knoten, welche peripher fast ausnahmslos hämorrhagisch sind, central theils trockene, theils hirnartige, theils sulzig gelatinöse Beschaffenheit haben. Einzelne Knoten sind in die noch gut erhaltene Nierensubstanz hineingewachsen.

Mikroskopischer Befund. Am Aufbau des Tumors nehmen Theil erstens cubische bis cylindrische, relativ kleine Epithelzellen mit chromatinreichen Kernen, arm an Protoplasma, mit scharfen Zellcontouren; zweitens ziemlich reichliches fibrilläres Bindegewebe, das in den nekrotischen Partien des Tumors den einzigen noch erhaltenen Bestandtheil darstellt. Die Epithelzellen sind für gewöhnlich zu soliden, etwas gewundenen Schläuchen angeordnet. Mehrere solcher Schläuche, die alle unter einander wieder durch Bindegewebe getrennt sind, sind durch reichlicheres Zwischengewebe wieder zu grösseren Nestern vereinigt. An manchen Stellen lassen diese Schläuche auch ein Lumen erkennen. Dann sind sie auch regelmässiger aufgebaut, besitzen oft nur eine Zelllage und haben mit Tubuli recti grosse Aehnlichkeit. Da, wo mehrere solcher Querschnitte nebeneinander liegen, glaubt man einen Querschnitt von einer Nierenpapille vor sich zu haben. Nirgend lässt sich eine papilläre Anordnung erkennen. Nach aussen hin grenzt sich der Tumor durch eine bindegewebige Kapsel ab.

Fall 253.38. Diabetes mellitus. Linksseitiger maligner Nierentumor von mehr als 11jährigem Bestand. Exstirpation. Tod am 17. Tage durch Ruptur des aufsteigenden Dickdarms infolge unüberwindlicher Kothstauung.

Albert F., 48 Jahre. Erste Aufnahme 19. 11. — 22. 11. 97. Zweite Aufnahme 26. 11. 97. † 16. 12. 97.

Erblichkeit nicht bekannt. Mai 1886 entleerte Pat. mit heftigen Schmerzen in der linken Unterbauchgegend reines Blut und Gerinnsel, welche die Harnröhre verstopften. Die Kolik wiederholte sich mit grosser Heftigkeit mehrere Tage lang, während die Blutung eine Woche andauerte. 6 Wochen später erfolgte eine Blutentleerung nur während einer einzigen Miction ohne Schmerzen. Dann folgte eine Pause von $2^1/_2$ Jahren mit normalem Verhalten. Seitdem haben sich die Blutungen in viertel- und halbjährigen Pausen unregelmässig wieder eingestellt, theils mit, theils ohne Kolik. Besonders traten sie regelmässig nach Wagenfahrten auf Landwegen ein. Nach längerem Stehen und grossen Fusstouren bekam Pat. ein Ermüdungsgefühl in der linken Unterbauchgegend, welches sich bald zu Schmerzen steigerte. 1892 wurde Zucker im Harn entdeckt, der mit 5,2 % anfangend, bei strenger Diät auf 1—2 % zu reduciren war. Seitdem ist Pat. um 15 Pfund magerer geworden. Mit der Diät hat er es nie streng gehalten.

Status. Kräftig aussehender, gut genährter Mann. In Rückenlage wird das linke Hypochondrium durch einen Tumor von querovaler Form ausgefüllt, dessen grösste Ausdehnung etwa in der Querachse des Körpers gelagert ist. Sein vorderes Ende liegt am äusseren Rectusrand 3 Querfinger

unter dem Rippenrande. Der tiefste Punkt befindet sich da, wo die verlängerte Axillarlinie die Nabelhorizontale schneidet, die obere Grenze an der Spitze der 9. Rippe. Das hintere Ende ist in der Lumbalgegend gut fühlbar. Die rechte Niere ist nicht zu fühlen. Auf der linken Seite besteht eine geringe Varicocele. Das Herz ist 1 cm nach links über die Mamillarlinie verbreitert, der Spitzenstoss kaum fühlbar, die Herztöne rein, der zweite Aortenton etwas klappend. Der Urin nach einer strengen Diätcur zugleich mit dem Gebrauch Karlsbader Wassers zucker- und eiweissfrei, klar, mit specifischem Gewicht von 1022 bei einer 24 stündigen Menge von 1950. Mikroskopisch finden sich ganz vereinzelte Leukocyten und Schatten. Bei der zweiten Aufnahme findet sich 0,5 % Zucker, welcher nach einigen Tagen strenger Diät verschwindet.

30. 11. Nephrectomie mit Querschnitt unter Aethernarkose. Auffallend starke Blutung aus den kleinsten Muskelästen. Die peritoneale Umschlagsstelle liegt in der Mitte der Vorderfläche der Geschwulst. Nach Eröffnung der Fettkapsel wird der Tumor leicht ausgehülst. Am vorderen Umfang bleibt ein Stück der Capsula propria zurück, welches nachträglich zugleich mit der ganzen Fettkapsel exstirpirt wird.

Präparat. Gewicht 1200 g. Längsmesser 17, Quermesser 13, Höhenmesser 7,5 cm. Die Geschwulst hat sich in der ventralen Hälfte der Niere entwickelt, so dass man von hinten betrachtet die Rückseite der ganz in die Länge gezogenen Niere mit dem Hilus, dem etwas erweiterten Nierenbecken und den eintretenden Gefässen ziemlich scharf abgesetzt von dem nach vorn gelegenen ovoiden Tumor erkennt. Die Geschwulst ist überall bis auf ihr vorderes Ende mit Propria überzogen. Auf dem Durchschnitt sieht man die am oberen Pol befindliche in die Länge gezogene verschmälerte Nierensubstanz unter zunehmender Verdünnung in die Kapsel des Tumors übergehen. Der Durchschnitt der Geschwulst ähnelt auffällig dem einer Speicheldrüse. Die Schnittfläche ist körnig, besteht aus grossen nicht scharf von einander abgegrenzten Knoten, zeigt keine Erweichungen und nur vereinzelte hämorrhagische Flecke. Der Tumor hat sich aus dem Mittelstück der Niere entwickelt und beide Pole frei gelassen.

Mikroskopische Beschaffenheit. Die Geschwulst wird durch eine dicke, mit grossen Gefässen versehene Bindegewebskapsel, die stellenweise noch Reste von Nierensubstanz in Gestalt cystisch erweiterter Harnkanälchen enthält, von der Niere getrennt. Sie setzt sich zusammen aus schmalen auf dem Längsschnitt dann gewöhnlich nur zweireihig erscheinenden Zellnestern, die durch ein spärliches, Kapillarschlingen führendes Bindegewebe von einander getrennt sind. Auf dem Querschnitt gleichen die Zellnester Drüsenschläuchen ohne Lumen. An einigen Stellen haben sie in ihrer Regelmässigkeit grosse Aehnlichkeit mit dem Bau einer Speicheldrüse; manchmal kommt es zur Bildung grösserer Alveolen. Das Protoplasma der Geschwulstzellen ist bei starker Vergrösserung feinkörnig, manchmal von wabenartigem Bau. Die Kerne sind ziemlich klein und chromatinreich. Auffallend ist der enorme Reichthum an Kerntheilungsfiguren. Das sonst spärliche Zwischengewebe nimmt da, wo es hyalin entartet ist, mehr Raum ein. Bemerkenswerth ist der Befund von mehrkernigen Riesenzellen, welche bis zu 8 Kernen enthalten. Auf Fett- und Glykogengehalt wurde nicht geprüft.

Verlauf. 30. 11. Abendtemperatur 36,4. Puls 96. Hat viel geschlafen. Klagen über Schmerzen im Leibe. Erste 24stündige Urinmenge 650, specifisches Gewicht 1032. Erste Urinprobe 5 Uhr p. m. zeigt geringe Eiweissmenge ca. 0,5 ‰, spärliche hyaline Cylinder, einzelne Leukocyten, grosse Epithelien. Im Nachturin nimmt bereits der Eiweissgehalt ab, keine Cylinder mehr.

1. 12. Temperatur 36, Puls 116. Verband trocken, sehr viel Leibschmerzen. Leib aufgetrieben, reichlicher Abgang von Blähungen. Urin 620, specifisches Gewicht 1032, sehr sauer, Spur Albumen, kein Zucker. Reichlich Cylinder, theils hyalin, theils mit Zelltrümmern besetzt. Sehr spärliche Leukocyten und rothe Blutkörper. Abendtemperatur 37,0, Puls 120.

2. 12. Temperatur 37, Puls 128. Verband gewechselt. Tampons entfernt. Einige kurze Sindons eingeführt. Wunde ganz reizlos. Urinmenge 1200, specifisches Gewicht 1025. Bitterwasser und Klystiere bewirken nur Abgang von Blähungen. Urin sehr sauer, ca. 1 ‰ Albumen, kein Zucker, viele Cylinder mit Zelltrümmern und grossen Körnern besetzt. Spärliche Leukocyten und rothe Blutkörper. Beim Stehen fällt viel freie Harnsäure aus. Abends 37,9, Puls 132. Abgang von viel Blähungen. Leib sehr gespannt. Viel Aufstossen. Nachts Schlaf bis $2^1/_2$ Uhr, dann öfter Leibschmerzen.

3. 12. Temperatur 37,3, Puls 128. Bitterwasser und Klystiere erzeugen keinen Stuhl, nur Abgang von Blähungen. Leib sehr gespannt. Uebelkeit, etwas Erbrechen. Urin 1450, specifisches Gewicht 1023, Spur Albumen, reichlich Cylinder, grosse harnsaure Krystalle, einzelne Leukocyten. Ein-

giessungen gehen resultatlos ab. Aufstossen und mässiges Erbrechen, ausgesprochene Schmerzen in der Coecalgegend.

4. 12. Temperatur 35, Puls 128. Nachts Beklemmungen und lebhafte Schmerzen in der Coecalgegend. 4 Uhr früh etwas Stuhl ohne Erleichterung. Meteorismus unverändert, viel Coecalschmerzen. Urinmenge 1530, specifisches Gewicht 1025, sauer, fast klar, Spur Albumen, reichlich Cylinder, viel Harnsäure im frischen Urin. Abendtemperatur 37,3, Puls 128. Trotz mehrfacher wässeriger Entleerungen besteht Meteorismus fort. Schmerzen sind mehr über die rechte Bauchhälfte ausgebreitet. Eingiessungen und Abführmittel resultatlos.

5. 12. Temperatur 36,8, Puls 120. Trotz geringer Stuhlentleerungen keine Verminderung des Meteorismus. Pat. ist zeitweilig nach dem Schlafe etwas verwirrt. Verbandwechsel. Wunde tadellos. Urin 1500, specifisches Gewicht 1023, fast klar, sauer, zeigt nur einen Hauch Albumen, ganz spärliche Cylinder und Leukocyten. Abendtemperatur 37,4, Puls 128, Respiration 24. Steigender Meteorismus. Leberdämpfung beginnt an der 4. Rippe, ist nur 2 Querfinger breit. Trotz Abgang von Blähungen und Stuhl keine Erleichterung. Viel Coecalschmerzen.

6. 12. Temperatur 36,9, Puls 128. Nach 2 Esslöffeln Oleum Ricini wenig flüssige Stuhlentleerung. Verbandwechsel. Wundheilung normal. Urinmenge 1700, specifisches Gewicht 1026. Albumen ca. 0,5‰, etwas Zucker, reichlich Cylinder, spärlich Leukocyten. Einzelne rothe Blutkörper. Leberdämpfung durch den Meteorismus ganz verdeckt. Ausbreitung der coecalen Schmerzzone. Abendtemperatur 37,8, Puls 132, Respiration 28. Mehrere dünne Stühle ohne Einfluss auf Meteorismus. Kolikartige Schmerzen in der Coecalgegend.

7. 2. Temperatur 38, Puls 132. In der Nacht 11 wässerige Stühle mit Abgang von viel Blähungen. Meteorismus unverändert, ebenso Coecalkolik und Druckschmerzen in der Coecalgegend. Zunge neigt zur Trockenheit, viel Durst, Urin 1900, specifisches Gewicht 1024. Steigender Eiweissgehalt. Zucker 1,5%, viel Cylinder mit Zelltrümmern, einzelne rothe Blutkörper, viel Hefezellen, leichte Benommenheit mit Erregung. Verbandwechsel. Alle Nähte entfernt. Wunde ganz reizlos. Prima geheilt bis auf einen auf einen Stichkanal beschränkten Eitertropfen mit Gasblasen. Keine Secretion. Abendtemperatur 38,4, Puls 144, Respiration 28. Bohrender Schmerz in der Coecalgegend. Keine Leberdämpfung.

8. 12. Temperatur 37,6, Puls 144, Respiration 30. 4 normale dickbreiige Stühle, Meteorismus und Coecalschmerz vermehrt. Wunde normal. Urin 1920, specifisches Gewicht 1030. Eiweiss und Zucker wie gestern. Leichte Cyanose. Abendtemperatur 38, Puls 128, Respiration 32. Vermehrter Meteorismus und Kolik. Athemnoth, Ruhelosigkeit. Leichte Benommenheit.

9. 12. Temperatur 38,6, Puls 144. Ol. Ricini ohne Wirkung. Trommelartiger Meteorismus. Athemnoth, keine Leberdämpfung. Urinmenge 2000, specifisches Gewicht 1027. Eiweiss und Zucker wie gestern, im klaren Urin einzelne Cylinder mit Zelltrümmern, einzelne Leukocyten und rothe Blutkörper. Die völlig verheilte Wunde wird wieder getrennt, um etwa vorhandene Nekrose oder Eiterung in der Tiefe zu suchen. Es werden nur ganz normale Verhältnisse gefunden. Rechts hinten unten krepitirendes Rasseln. Abends Kräfteverfall. Temperatur 38,7, Puls 152 mit sehr geringer Spannung. Grosse Ruhelosigkeit, heftige Schmerzen in der Ileocoecalgegend und am rechten Rippenrande. Geringe Benommenheit.

10. 12. Temperatur 38,5, Puls 124, vollständige Benommenheit. Wunde tadellos, Urinmenge 1875, specifisches Gewicht 1023. Eiweiss 1‰. Zucker 1,5%, sehr geringe Menge Indican. Abendtemperatur 38,7, Puls 140. Singultus, peritoneales Erbrechen und Würgen, zunehmende Somnolenz. Meteorismus hat den höchsten Grad erreicht. Nachts 11 Uhr Exitus.

Section der Bauchhöhle. Bei der Incision der Bauchhöhle entleert sich eine grosse Menge Gas. Die linke Bauchhälfte, sowie die Stelle der Nierenexstirpation und ihre Umgebung sind völlig normal. Die rechte Bauchhöhlenhälfte ist gegen die linke durch frische Adhäsionen abgekammert. Die Wände der Höhle bilden vorn das parietale Bauchfell, median die verklebten Dünndärme. Die Höhle ist angefüllt mit einer mässigen Quantität gelber Fäcalien. Dieselben Massen strömen bei Eröffnung der Höhle in ununterbrochnem Strome aus 3 etwa 2 Markstück grossen Perforationsstellen der Vorderwand des Colon ascendens und des Coecums. Alle Därme, besonders das Colon ascendens, transversum und descendens enorm erweitert und mit dünnem gelbem Koth erfüllt. Der Wurmfortsatz ist ganz normal. Nirgends besteht ein Abflusshinderniss. Im aufgeschnittenen Coecum und Colon werden keine Geschwürsbildungen gefunden, sondern ein durch intraintestinalen Druck bewirktes

mechanisches Auseinanderweichen der Muskelfasern mit späterem Platzen der blasig verdünnten Mucosa und Serosa.

Fall 254.39. Maligner Tumor der rechten Niere. (Epitheliom?) Exstirpation. Heilung. März 1900 anscheinend Metastasen im Vorderarm.

Aron M., 58 Jahre. Aufnahme 1. 3. 98. Geheilt entlassen 31. 3. 98.

Im April 97 schmerzlose Hämaturie von mehrtägiger Dauer, die nach einer Woche ohne Ursache wieder begann. Bald werden dunkelblutige Urine entleert, bald blos Gerinnsel im klaren Urin. In dieser Weise dauert die Blutung bis Ende des Jahres fort mit immer kleineren Pausen, und zunehmendem Blutgehalte, so dass bisweilen Coagula die Harnröhre verstopfen. Schmerzen in der rechten Seite sind nur einmal vorübergehend vorhanden gewesen.

Status. Wachsbleicher Mann von so grosser Schwäche, dass er meistens zum Liegen gezwungen ist. Sehr schwache Herztöne. An der Spitze ein systolisches Geräusch neben dem ersten Ton. An den Lungen ist nichts Abnormes. In der Rückenlage ist von beiden Nieren nichts zu fühlen. Die Leber überragt den Rippenrand um 2 Querfinger. In linker Seitenlage fühlt man den unteren Pol der rechten Niere, hart, kugelig, um 3 Querfingerbreite den Rippenbogen überragend, gänzlich unbeweglich bei der Respiration. In der Lumbalgegend ist sie bei bimanueller Palpation nicht fühlbar. Milz überragt um einen Querfinger breit den Rippenbogen. Der Urin blutig. Mikroskopisch wesentlich Poikilocyten, wenig Schatten, einzelne grosse verfettete Epithelien mit grossem Kern. Mehr weisse Blutkörper, als dem Blutgehalt entspricht, zum Theil in Form typischer Papillenpfröpfe. Cystoskopisch ist die Blase normal. Aus der rechten Ureteröffnung entleert sich blutiger Harn; links sieht man klare Flüssigkeit austreten. An der Prostata nichts Abnormes. Die makroskopisch blutfreien Urinproben enthalten 1 $^0/_{00}$ Albumen, mikroskopisch viel frische rothe Blutkörper, wenig Leukocyten, grosse Körnchenkugeln mit grossen Kernen, keine Tuberkelbacillen.

8. 3. Nephrectomie mit Querschnitt. Die Muskulatur braun, vollständig trocken. Die Niere liegt ganz vom Peritoneum bedeckt. Der in ihrem oberen Abschnitt entwickelte grosse Tumor liegt vollständig im Brustkorb. Es gelingt, die Niere zugleich mit der unverletzten Fettkapsel zu entfernen.

Präparat. Gewicht 600 g. Grösste Länge 15, grösste Breite 11, Höhe 7,5 cm. Der Geschwulst sitzt an ihrem unteren Umfange ein Theil der wohlerhaltenen Niere auf. Der Tumor selbst ist eiförmig und schickt einen pflaumengrossen polypösen Fortsatz in das erweiterte Nierenbecken. An dem erhaltenen Theil der Niere zeigen die Papillen eine starke Druckatrophie. Zwischen der Geschwulst und dem erhaltenen Nierenparenchym befindet sich eine tiefe ihrer Lage nach dem Rippenbogen entsprechende Furche. Auf dem Durchschnitt stellen sich die oberen $^3/_4$ des Präparates als eine schwefelgelbe, verhältnissmässig harte Geschwulst dar. Die Ausfüllungsmasse des Nierenbeckens wird durch einen polypösen Fortsatz der Nierengeschwulst gebildet, welcher als jüngster Theil der Neubildung anzusprechen ist, sofern er keine Nekrotisirung und bindegewebige Induration aufweist.

Mikroskopische Untersuchung. Der Tumor setzt sich zusammen aus Epithelzellen und einem bindegewebigen Gerüst, dass in seiner Masse gegenüber den epithelialen, fast ausschliesslich den Tumor bildenden Bestandtheilen sehr zurückbleibt. Die Epithelzellen sind fast durchweg kubisch, das Protoplasma nimmt fast den ganzen Zellleib ein. Daneben findet sich eine geringe Anzahl von Zellen, die einen ganz durchsichtigen Zellleib besitzen. Der Kern ist kreisrund. Das Chromatin ist fast ganz diffus angeordnet, kein chromatisches Kerngerüst deutlich. Die Zellen sind in mehreren Lagen (3—4) zu Schläuchen angeordnet. In der Achse dieser Schläuche befindet sich manchmal gefässführendes spärliches Bindegewebe. Diese zottenähnlichen Gebilde tauchen ähnlich den Chorionzotten in hohle Räume ein, die keine separaten Wandungen nachweisen lassen, aber manchmal rothe Blutkörperchen enthalten. Eine Anordnung der Zellen zu compakten Nestern ist selten.

Fernresultat. Vorzügliches Befinden $1^1/_2$ Jahre lang p. op. Dann traten Schmerz und Geschwulst am linken Vorderarm, Kreuzschmerzen und ischiasartige Zustände ein.

Fall 255.40. Pseudocystische maligne Geschwulst der linken Niere. Exstirpation. Heilung. Localrecidive. Tod.

Julius G., 51 Jahr. Aufgenommen 7. 7. 92, geheilt entlassen 22. 8. 92.

Pat. fühlt sich gesund, bis er vor 4 Jahren Hämaturie von 4tägiger Dauer bekam, welche sich erst 4 Wochen vor seiner Aufnahme wiederholte. Seit der ersten Hämaturie soll ein links-

eitiger Krampfaderbruch bestehen. Eine Geschwulst im Leibe ist erst vor 4 Wochen von ihm bemerkt worden, ohne dass sie Beschwerden verursachte.

Status. 7. Juli 1892. Die linke Leibeshälfte zeigt zwischen Rippenrand und Verbindungslinie der Darmbeinstachel grössere Völle als die rechte; die linke Flanke ist prominenter als rechts. Bei der Inspiration sieht man hinter den Bauchdecken zwei halbkugelige Prominenzen tief hinabsteigen. Man fühlt daselbst einen höckerigen Tumor, welcher in der Respirationspause bis zur Verbindungslinie beider Darmbeinstachel nach abwärts reicht, die Mittellinie zwischen Nabel und Schwertfortsatz um 2 cm überschreitet, nach oben bis zum Rippenrande reicht, nach hinten in der Lumbalgegend zu fühlen ist. Die Oberfläche des Tumors zeigt eine Anzahl halbkugeliger Prominenzen von Kirschen- bis Hühnereigrösse. In der rechten Seitenlage sinkt der Tumor so weit medianwärts, dass seine Lumbalfläche nur noch unmittelbar unter der 12. Rippe, weiter abwärts gar nicht zu fühlen ist. Das aufgeblasene Colon descendens verläuft über der lateralen Seite des Tumors. In der den Samenstrang bedeckenden Haut blau durchscheinende Angiectasien, linksseitige Varicocele, am linken Bein im Gebiete der V. saphena Varicositäten, rechts nicht.

16. 7. Exstirpation des Tumors. Schnitt verläuft von dem Kreuzungspunkt der 12. Rippe mit dem lateralen Rande des M. sacrolumbalis nach einem 2 Querfinger breit links vom Nabel gelegenen Punkte. Die Operation bot keine erwähnenswerthen Besonderheiten. Die Niere erweist sich nach der Freilegung beträchtlich herabgesunken, so dass der obere Pol unterhalb der 12. Rippe gefunden wird und die Nebenniere in ganzer Ausdehnung zu Gesicht kommt. Der Tumor liegt fast ganz intraperitoneal. Nach seiner Entfernung liegt das Pankreas frei. Nahtvereinigung der Bauchdeckenwunde, Drainage.

Die Heilung erfolgt ungestört, am 22. März wird Pat. entlassen. Schon damals wird unter der Narbe eine Härte constatirt. Am 15. Dezember 1892 wurde er wieder aufgenommen, da sich seit 8 Wochen Knoten in der Gegend der Operationsnarbe entwickelt hatten, welche schnell wuchsen.

Wir constatirten einen wallnussgrossen Knoten oberhalb des vorderen Endes der Narbe, einen oberhalb ihrer Kreuzung mit der Mamillarlinie, einen ebenso grossen in der vorderen Axillarlinie unterhalb der Narbe.

16. Dezember. Operation des Recidivs. Spindelförmige Umschneidung der 24 cm langen Narbe, mit Excision des den Tumoren innig adhärirenden Peritoneums. In der Gegend des Stumpfes der Nierengefässe findet sich eine kinderfaustgrosse höckerige, harte Geschwulstmasse mit der Vena cava fest verwachsen, im Mesocolon descendens zahlreiche kleine harte Drüsen. Von einer weiteren Fortführung der Exstirpation wurde unter diesen Umständen Abstand genommen, und die Bauchwunde bis auf den hinteren Wundwinkel geschlossen, in welchen ein Gazestreifen eingeführt wird. Am 14. Januar 1893 Entlassung mit geheilter Wunde.

Im April 1893 erlag der Patient.

Beschreibung der exstirpirten Niere[1]). Längsmesser von der Spitze des oberen Pols bis zum untersten prominenten Punkt 20 cm; grösste Breite 14, grösste Höhe 10,5 cm.

Von der Form der unaufgeschnittenen Geschwulst erhält man die beste Vorstellung, wenn man sich eine Hydronephrose mit stark dilatirtem Becken vorstellt, dem die beträchtlich in die Länge gezogene und verschmälerte Nierensubstanz sichelförmig anliegt. Denkt man sich an Stelle des dilatirten Nierenbeckens die Neubildung, so hat man ein zutreffendes Bild von ihrer Form und ihrem Sitze. Der obere Pol der Niere vollkommen gut erhalten; weiter abwärts geht die erheblich verlängerte Niere in die Hülle des eigentlichen Tumors über. Dieser selbst, von etwa Strausseneigrösse, zeigt an seiner Oberfläche überall grobhöckerige halbkugelige Prominenzen, die von Kirschen- bis Hühnereigrösse variiren. Diese sind zum Theil grau durchschimmernd und fluctuirend, zum Theil gelblich und pseudofluctuirend, ein dem unteren Nierenpol benachbarter pflaumengrosser Knoten ist steinhart verkalkt. Auf dem Durchschnitt constatirt man, dass vom oberen Nierenpol abwärts in einer Längsausdehnung von 6,5 cm die Rinden- und Marksubstanz vortrefflich erhalten sind. Weiter abwärts verschwindet mit zunehmender Verschmälerung der Nierensubstanz unter Auftreten einer exquisit gelblichen Färbung der Unterschied zwischen Mark und Rinde. Am unteren Pol, wo die Geschwulst bis unter die Capsula fibrosa vorgedrungen ist, kann man Nierensubstanz in der Hülle des Tumors nicht mehr erkennen. Der aufgeschnittene Tumor selbst stellt ein multiloculäres System unregelmässig gestalteter Hohlräume dar von Stecknadelknopf- bis Pflaumengrösse, welche mittelst durchbrochener Scheidewände

1) S. Abbildung in den Erfahrungen über Nierenchirurgie Tafel I, Fig. 2.

vielfach mit einander communiciren, häufig durch leistenförmig vorspringende Septa gekammert sind, und vielfältig in ihren Wandungen kleinere Cysten beherbergen. Das Stroma, in welchem die Hohlräume liegen und welches zugleich ihre Wand bildet, ist ein Bindegewebe von fester fibröser Beschaffenheit, in dicken Lagen hart und weiss wie Faserknorpel, in den dünnen Lamellen, welche als Septa in die Hohlräume hineinragen, durchscheinend wie die Klappen des Herzens. Dieses fibröse Gewebe erreicht seine grösste Dichtigkeit und Härte im centralen Theile der Geschwulst und ist an dem dem unteren Nierenpole angrenzenden Bezirke in Wallnussgrösse verkalkt, so dass dort die Hohlräume grösstentheils von verkalkten Scheidewänden umgrenzt sind. Der Inhalt der Hohlräume ist theils flüssig, gelblich serös, theils exquisit gelatinös, theils ist er Geschwulstmasse, welche gelb verfettet oder rothgelb gesprenkelt in den verschiedensten Mischungsverhältnissen mit den gelatinösen Massen die Alveolen erfüllt; nur an wenigen Stellen zeigen sich hämorrhagische Färbungen. In dem oberen intacten Theile der Niere ist das Nierenbecken erhalten, mit unverändertem Ureter. Die Oberfläche des Tumors ist durchweg mit der Capsula adiposa verwachsen, welche indessen ohne Verletzung der durchschimmernden Cysten und Geschwulstknoten abziehbar ist.

Mikroskopische Untersuchung. Infolge schlechter Conservirung ist von den feineren Structurverhältnissen des Tumors nichts Sicheres mehr erkennbar. Breite Bindegewebszüge bilden grosse Hohlräume, die durch feines Zwischengewebe in kleinere Alveolen zerlegt werden. Die Alveolen sind mit Zellen theils vollkommen ausgefüllt, theils nur an der Peripherie bekleidet. An manchen Stellen treten die Geschwulstzellen zapfenähnlich in die Hohlräume vor, ohne bei ihrer Papillenbildung eine bindegewebige Grundlage zu besitzen. Die Zellen haben eine gewisse Aehnlichkeit mit cylindrischen Epithelien. Neben diffuser krümeliger Verkalkung, die sowohl interstitiell als auch an den Geschwulstzellen zu finden ist, sieht man Bindegewebsbalken, die in toto verkalkt sind. Echte Knochenbildung ist nirgend zu constatiren. Dieselbe mikroskopische Constitution, mit Ausnahme der Verkalkung, zeigen die exstirpirten Metastasen, mit dem einzigen Unterschied, dass hier die Hohlräume in so grosser Zahl sich finden, dass schon mit Lupenvergrösserung der Eindruck eines cavernösen Gewebes entsteht. Der lymphatische Inhalt dieser Hohlräume in den metastatischen Knoten ist ganz frei von Blutbeimischung.

G. Geschwülste, deren histologische Zusammensetzung wegen vorgeschrittener Nekrose nicht erkennbar ist.

Fall 256.41. Gänzlich nekrotischer maligner Tumor der rechten Niere. Exstirpation. Heilung seit 2 Jahr 3 Monat.

Aron S., 43 Jahr. Aufgenommen 10. 1. 99, geheilt entlassen 27. 1. 99.

Heredität nicht bekannt. Pat. ist stets gesund gewesen. Vor einem Jahre bemerkte er, dass, wenn er mehr als ein Glas Bier trank, in der rechten Seite des Leibes leichte Schmerzen auftraten, welche verschwanden, als er mässig im Trinken war. Am 23. October 1898 war der in der Nacht entleerte Urin blutig, in beiden folgenden Tagen blutfrei. Am 25. October erneute Hämaturie. Als Pat. den Mictionsvorgang im Spiegel beobachtete, bemerkte er, dass der Urin zuerst klar, zum Schlusse blutig entleert wurde. Seit diesem Tage sind nicht wieder Blutungen eingetreten. Beschwerden oder Krankheitsgefühl hat Pat. garnicht, nur ist er in letzterer Zeit um 5 kg magerer geworden, angeblich infolge strengerer Diät.

Status. Kräftig gebauter Mann mit anämischer Schleimhaut. An Herz und Lungen nichts Abnormes. Bei tiefer Respiration sieht man in der rechten Oberbauchgegend einen Tumor weit hinabsteigen. In der Respirationspause prominirt die rechte Flanke stärker, als die linke. Der Tumor ist von ovoider Gestalt, glatt, auf Druck nicht empfindlich, elastisch, pseudofluctuirend. Sein Längsmesser liegt in der Querachse des Körpers, sein oberer Contour während der Respirationspause in der Verbindungslinie der 10. Rippenspitzen, sein medialer Rand bleibt daumenbreit von der Mittellinie entfernt, seine untere Grenze erreicht in der Mamillarlinie die Spina-Nabellinie, sein hinteres Ende wird in der Lumbalgegend gefühlt, bei tiefer Inspiration verschiebt er sich 2—3 Querfinger breit nach unten. Linke Niere nicht fühlbar. Milz etwas vergrössert. Es besteht keine Varicocele. Urin klar, sauer, mit Spur von Albumen, etwas Indican. Rosenbach'sche Probe positiv. Mikroskopisch ziemlich zahlreiche Leukocyten, wenig ausgelaugte rothe Blutkörper, 2 polymorphe Zellen. Die Cystoskopie zeigt keine Anomalie.

13. 1. 99. Nephrectomie mit lumboabdominalem Schrägschnitt. 60 ccm Chloroform. Dauer 75 Minuten. Der Tumor ist nach Spaltung der Fettkapsel leicht zu enucleiren und durch Druck auf die Bauchdecken aus der Wunde zu luxiren. Nachträgliche Exstirpation der Fettkapsel.

Präparat. Gewicht 1745 g ohne den ausgeflossenen blutigen Inhalt. Grösste Länge 16, grösste Breite 12, grösste Höhe 11 cm. Kugeliger Tumor von nahezu Kindskopfgrösse, auf dessen unterem Pol helmartig ein Stück der Nierensubstanz aufsitzt. Diese verschmälert sich nach oben mehr und mehr, um in die Kapsel des Tumors überzugehen. Das Nierenbecken nicht erkennbar. Auf dem Durchschnitt grenzt sich die noch erhaltene Nierensubstanz von dem unteren Umfange des Tumors scharf ab. Er zeigt in seinem Centrum zerfallene nekrotische Massen von gelblicher Farbe, ähnlich aufgeweichtem Bisquit. In der Peripherie ist er auch nekrotisch, aber noch nicht erweicht. Diese Substanz ist brüchig, von breiten Bindegewebszügen durchzogen. Sie strahlt zackenförmig an einzelnen Stellen bis unter die Kapsel aus. Das zwischen diesen Zacken befindliche Gewebe ist hämorrhagisch dunkelroth. Beim Durchschneiden des Tumors fliesst eine erhebliche Quantität blutiger Flüssigkeit ab. An der Vorderseite, etwas unterhalb der Gegend, wo man den Hilus vermuthen sollte, erhebt sich die Kapsel des Tumors zu einem Buckel, der sich auf dem Durchschnitt als eine $2^1/_2$ cm dicke Schicht Nierengewebes darstellt. Dahinter liegt das spaltförmig plattgedrückte, ganz in die Länge gezogene Nierenbecken, welches von glatter, glänzender Schleimhaut ausgekleidet ist. Die hintere Wand des Nierenbeckens grenzt an die Vorderwand des Tumors, welche sich demnach aus der dorsalen Hälfte der Nierensubstanz entwickelt hat. Die mikroskopische Natur der Geschwulst ist wegen totaler Nekrose nicht zu erkennen.

Verlauf. Heilung bis jetzt constatirt.

Fall 257.42. Grosser erweichter nekrotischer Tumor der rechten Niere. Exstirpation. Spontanfractur des rechten Oberschenkels. Tod.

Frau Auguste N. Aufgenommen 8. 4. 98, † 7. 6. 98.

Vor 4 Jahren Anfall von rechtsseitigen Nierenschmerzen mit Blutspuren im Urin. Im September desselben Jahres stärkere Blutung und Wiederholung der Schmerzen. Seit Sommer 97 Appetitverlust und Abmagerung. Vor 5 Wochen trat wieder Hämaturie in Verbindung mit Nierenschmerzen auf.

Status. Dr. Karewski. Mässig kräftige Frau mit ziemlich reichlichem Fettpolster. Schleimhäute gut gefärbt. Ueber der Lunge beiderseits hinten unten feuchte Rasselgeräusche. An der rechten Mamma unmittelbar am Sternum besteht grosse Druckempfindlichkeit. Herzspitze im 6. Intercostalraum innerhalb der Mamillarlinie. In der rechten Oberbauchhälfte ein etwa kindskopfgrosser Tumor grösstentheils glatt, nur am oberen vorderen Ende höckrig, deutlich verschiebbar mit der Respiration. An der linken Niere wird nichts Abnormes wahrgenommen. Zahlreiche Varicen an den Beinen. Urin klar, frei von Eiweiss und Zucker.

Nephrectomie 12. 4. (Dr. Karewski). Lumboabdominaler Querschnitt. Die fest mit der Niere verwachsene Fettkapsel wird gespalten. Der Tumor selbst weich und fluctuirend, hat überall die Capsula propria durchbrochen. Beim Versuche, das Peritoneum vorn abzulösen, platzt der Tumor und entleert reichlich Blut. Nun wird die Peritonealhöhle frei eröffnet, der Tumor von unten her schnell stumpf ausgelöst, der Ureter unterbunden und der Stiel transperitoneal versorgt, dann die Niere entfernt. Es hat ein grosses Stück Peritoneum entfernt werden müssen, so dass die Leber und das Colon ascendens freigelegt sind, ebenso die Vena cava von ihrem Durchtritt durch das Zwerchfell bis zur Linea innominata des kleinen Beckens. Der Peritonealdefect wird mit Mikulicz'scher Beuteltamponade verschlossen.

Präparat. Der Tumor entspricht in seiner Form einer in allen Dimensionen vergrösserten Niere. An ihm adhärirt das resecirte Peritonealstück, welches an einer Stelle von einem haselnussgrossen Tumor durchbrochen ist. Länge der Geschwulst 17, Breite 12, Höhe 9 cm. In die sehr dilatirte Nierenvene hinein ist eine erbsengrosse Geschwulst gewachsen. Die hervorquellenden Tumormassen sind gelblich bröcklig. Bei Durchschneidung der Geschwulst fliesst eine puriforme dünne Flüssigkeitsmasse aus. Auf dem Durchschnitt erkennt man an dem unteren Pol einen Theil erhaltener Nierensubstanz. Am oberen Pol liegt die vergrösserte Nebenniere, welche 4 cm lang und 3 cm hoch ist, von brauner Leberfarbe. An der Tumormasse lassen sich zwei verschiedene Substanzen unterscheiden, eine, welche ausschliesslich aus gelblichem in Zerfall begriffenem Gewebe besteht mit reichlichen höhlenartigen Einschmelzungen, eine andere festere, durchweg hämorrhagische, braunroth gesprenkelte, welche einzelne verfettete Partien einschliesst. Die Nebenniere ist durch eine

bindegewebige Kapsel von der Geschwulst getrennt. Nur am obersten Pol scheint das Nebennierengewebe in die Geschwulst überzugehen. Die Venen sind mit Geschwulstmasse erfüllt.

Mikroskopische Untersuchung. Die Präparate, welche ganz verschiedenen Stellen des Tumors entnommen sind, zeigen alle vollkommen nekrotisches Gewebe, so dass das morphologische Verhalten der Geschwulstzellen nicht geschildert werden kann. Breite Bindegewebszüge bilden grössere Alveolen, die mit intensiv braun gefärbten rundlichen kernlosen Schollen ausgefüllt sind. Innerhalb der Schollen sind keine Bindegewebsfasern erkennbar. Dagegen findet sich reichlich klumpiges und feinfaseriges Fibrin, das oft ein dichtes Netzwerk bildet und rundliche Schollen einschliesst. Die meisten Gefässe sind mit einem Fibrinthrombus ausgefüllt. Als weiterer Ausdruck der regressiven Metamorphose sind feinste Kalkkrümel über das ganze Präparat zerstreut, stellenweise auch dichter angehäuft.

Verlauf. Der Verlauf zeigt nichts von der Norm Abweichendes bis zum 24. Tage, dem 5. 5., an welchem Patientin über heftige Schmerzen bei der Defäcation klagt. Am 10. 5. erfolgt bei einer Umdrehung im Bett zum Zwecke einer Mastdarmuntersuchung eine Fractur des rechten Oberschenkels. Anlegung eines Extensionsverbandes, dem später ein Gipsverband substituirt wird. Dann fühlt sich Pat. relativ wohl, ohne Schmerzen. In der Nacht vom 6. zum 7. 6. kollabirt sie, die Athmung wird beschleunigt, die Temperatur steigt bis 38,5; Abends tritt der Tod ein.

Section konnte nicht ausgeführt werden.

Nachtrag bei der Correctur.

Fall 264.49. Tumor malignus renis sinistri. Prävertebrale Drüsengeschwulst. Probeincision.

Albert H., 56 Jahr. Aufgenommen 5. 2. 1901, entlassen 27. 2. 1901.

Herbst 1897 einmalige blutige Harnentleerung ohne Beschwerde. 1898 wiederholt sich die Hämaturie während eines ganzen Tages; Juli 1900 wechselten während einer Woche blutige und helle Urine. Damals trat zum ersten Male ein Druckgefühl in der linken Niere auf, welches mit der Blutung schwand. Es kehrte wieder bevor November 1900 die letzte Blutung von 4tägiger Dauer erschien, hörte aber seitdem nicht wieder auf, sondern hat sich seitdem allmählich zu bisweilen recht heftigen, besonders die Nachtruhe raubenden Schmerzen gesteigert. Pat. hat sich stets wohl und kräftig gefühlt, bis sich Anfang December der Appetit verlor, bisweilen Erbrechen eintrat, Mattigkeit und Abnahme der Arbeitsfähigkeit sich zeigten. Ende November entwickelte sich eine linksseitige Varicocele.

Status. Abgemagerter Mann. Die linke untere Thoraxapertur etwas weiter als die rechte. Bei bimanueller Palpation fühlt man links einen hypochondrischen Tumor, der abwärts bis nahe an die Nabelhorizontale, vorn bis an die Parasternallinie reicht, gänzlich unbeweglich ist. Zwischen Mittellinie und linker Parasternallinie fühlt man 4 Querfinger breit unter dem Proc. ensiformis eine hinter dem Magen gelegene von dem Nierentumor getrennte Resistenz, welche die Aortenpulsation übermittelt.

Da ich diese Resistenz für einen Tumor der prävertebralen retroperitonealen Lymphdrüsen hielt, lehnte ich die Operation ab. Auf Andrängen der Familie des Pat. entschloss ich mich zu einer Probeincision.

6. 2. Probeincision. Lumboabdominaler Querschnitt. Vorn wird die Umschlagsfalte des Bauchfells eröffnet. Mit dem in die Oeffnung eingeführten Finger wird festgestellt, dass ein grosses retroperitoneales malignes Drüsenpacket vor der Wirbelsäule liegt. Der Nierentumor ist gänzlich unbeweglich. Schluss der Bauchwunde. Heilung per prim. intent.

Die Schmerzen haben sich seit der Incision verringert.

II. Tumoren des Nierenbeckens und des Ureters.

Im Verhältniss zu den Tumoren des Parenchyms sind die von der Nierenbeckenschleimhaut ausgehenden selten. Wir haben 2 beobachtet gegenüber 68 des Nierenparenchyms. Sie zeichnen sich durch zwei Eigenthümlichkeiten aus, erstens durch ihren überwiegend häufigen papillären Bau, zweitens durch ihre Neigung, gleichartige Wucherungen auf der Ureter- und Blasenschleimhaut zu produciren. Ihr hervorstechender klinischer Zug ist die Blutung. Ihre Grösse ist eine sehr wechselnde. Sie können kleine, umschriebene,

solitäre Tumoren von Kirschengrösse ohne nachweisbare Vergrösserung der Niere darstellen, oder mächtige Wucherungen, welche über die ganze Schleimhaut des Beckens und der Kelche ausgebreitet sind, auf das Parenchym übergreifen und zu erheblicher Volumszunahme der Niere führen können. Die Grösse des fühlbaren Nierenvolumens hängt indessen durchaus nicht immer allein von dem Umfange der Neubildung ab, sondern ebenso sehr von der durch ihren Sitz bedingten Retention. Selbst eine kleine Geschwulst, welche nahe der Abgangsstelle des Ureters sitzt, kann als Abflusshinderniss für den Urin zu beträchtlicher hydronephrotischer Stauung führen. In solchen Fällen wird eine Hydronephrose diagnosticirt und bei der Operation auch gefunden. Bei ausgiebiger Spaltung ihrer Wand entdeckt man aber im Nierenbecken einen nicht erwarteten Tumor. Ein ungleich wichtigeres typisches Kennzeichnen dieser Affection sind Volumensschwankungen einer Niere, welche wegen profuser Hämaturien im Verdachte einer malignen Erkrankung steht. Diese Volumenschwankungen werden durch intermittirende Retentionen in den Nierenhohlräumen erzeugt, welche von dem wechselnden Turgor des abflussbehindernden Tumors abhängen. Da dessen papilläre Beschaffenheit einen grossen Gefässreichthum bedingt, so wechselt seine Grösse mit der Gefässfüllung. Wird diese durch Blutung vermindert, so verkleinert sich sein Volumen, und damit wird der Abfluss frei, bis wieder eine stärkere Congestion eintritt und eine neue Harnstauung bedingt. Wir haben auf Grund dieses Symptoms in einem unserer Fälle die Wahrscheinlichkeitsdiagnose auf einen Tumor des Nierenbeckens stellen können. Das Bild ist besonders typisch, wenn zugleich mit den Erscheinungen einer acuten Volumsvergrösserung der Niere eine auffällige Abnahme oder ein Verschwinden des Blutgehaltes im Urin beobachtet werden, und Nierenkolik auftritt, während mit dem Wiedererscheinen profuserer Blutung die Schmerzen und die Schwellung der Niere verschwinden. Dann haben wir das Bild der intermittirenden Hämatonephrose vor uns, welche das charakteristischste Symptom der Nierenbeckentumoren darstellt. In Hinsicht auf die anatomische Stellung dieser Geschwülste gehört ein Theil in die Kategorie der papillären Carcinome, der echten Zottenkrebse mit ausgesprochener Bösartigkeit, welche sich am zweifellosesten da offenbart, wo die Neubildung über die Grenzen der Schleimhaut hinaus das Nierenparenchym in Mitleidenschaft gezogen hat. Die zweite unserer Beobachtungen giebt ein Beispiel für solches Verhalten. Eine zweite Gattung hat histologisch die Structur einfacher Papillome. Trotzdem ist ihre klinische Gutartigkeit keineswegs immer sicher. Denn sie neigen sowohl zur Production gleichartiger Geschwüste im Ureter und in der Blase, als auch findet man einfache Papillome im Harnleiter neben echten primären Zottenkrebsen des Nierenbeckens. So war der Harnleiter in unserem 2. Falle seiner ganzen Länge nach mit gestielten einfachen papillären Wucherungen besetzt, während der Tumor des Nierenbeckens auf das Parenchym der Niere übergegriffen und daselbst eine apfelgrosse Krebsgeschwulst erzeugt hatte. Bei der Unmöglichkeit, die Entscheidung über Malignität oder Benignität eines Zottentumors des Nierenbeckens während der operativen Autopsie zu stellen, halte ich nicht nur jeden Versuch für unerlaubt, den erkrankten Theil des Nierenbeckens mit Schonung der Niere zu exstirpiren, sondern sogar für geboten, ausser der ganzen Niere auch den Ureter in ganzer Ausdehnung zu entfernen, weil wir nicht wissen können, ob sich nicht schon gleichartige Wucherungen in ihm entwickelt haben, welche später zur Infection der Blase führen können. Die beiden Beobachtungen, über welche ich selbst verfüge, mögen hier in extenso folgen.

Fall 258.43. Kirschengrosser Zottenkrebs des Nierenbeckens in einer unvergrösserten Niere. Nephrectomie. Heilung. Nach Jahresfrist multiple Zottengeschwülste der Harnblase. Mehrfache endovesicale Operationen 2 Jahre p. op. Kachexie. Geschwulstknoten unter der Nephrectomienarbe.

Adolf G., 52 Jahre. Aufnahme 26. 10. 96. Geheilt entlassen 23. 11. 96.

Heine Heredität. Mitte Juli des Jahres bemerkte Patient blutigen Urin. Diese Blutung dauerte mit Unterbrechungen von meistens nur 3—4 Tagen, einmal von 2, einmal von 3 Wochen, bis heute an. Schmerzen wurden nicht empfunden, nur Schwächegefühl im Kreuz. Gries oder Sand ist nie entleert worden. Die Häufigkeit der Miction ist etwas vermehrt.

Status. Kräftiger Mann ohne besondere Anämie. An Herz, Lungen, Leber, Milz nichts Abnormes zu finden. Die Bauchdecken sehr schlaff. Die linke Niere fühlbar, unvergrössert hat eine glatte Oberfläche. Rechts steht die Niere tief genug, um sie etwa bis zur Hälfte ihres Längsmessers palpiren zu können. Sie ist nicht vergrössert und ohne Unebenheiten. Man tastete an ihr einen Bezirk, welcher zu verschiedenen Zeiten eine verschiedene Resistenz darbot. Manchmal war die Stelle schlaff, für den Finger eindrückbar, dellenförmig eingesunken, zu anderen Zeiten prall und von der Consistenz des übrigen Nierenparenchyms nicht zu unterscheiden. Auch unter der längere Zeit fortgesetzten Palpation wurde bisweilen das Organ unter den Fingern schlaffer. Diese Erscheinung wurde auf einen wechselnden Füllungszustand des Nierenbeckens bezogen, und demnach die rechte Niere als die erkrankte angesprochen. Die wiederholte Cystoskopie zeigte eine normale Blase, gab aber keinen Aufschluss über die Seite, aus welcher die Blutung stammte, da diese jedesmal bei der Untersuchung sistirte. Urin sauer, meistens blutig und dann von proportionalem Eiweissgehalt. Im Sediment finden sich stets mässig grosse Fettkörnchenkugeln ohne Kern, grosse verfettete Zellen, grosse geschwänzte Zellen, rothe Blutkörper, einzelne granulirte Cylinder. Auf Grund der palpatorischen und mikroskopischen Befunde wurde auf einen Tumor im Nierenbecken geschlossen.

2. 11. Nephrectomie. Schnitt parallel der 12. Rippe. Spaltung der Fettkapsel. Die freigelegte Niere zeigt keine Vergrösserung oder Unebenheit. Das Nierenbecken ist prall ausgedehnt, ziemlich erweitert. Nach Spaltung der Niere durch den Sectionsschnitt unter Stielcompression findet man im Nierenbecken einen papillären Tumor von ca. Kirschengrösse. Nun wird die Niere wieder vernäht, die Stielcompression gelöst und das Organ exstirpirt, nachträglich auch die Fettkapsel. Tamponade. Vereinigung der Bauchdecken bis auf eine Drainöffnung.

Präparat. Tafel VI, Fig. 2. Gewicht 160 g. Grösse und Form der Niere normal. Das Nierenparenchym zeigt eine normale Oberfläche und Farbe. In dem erweiterten Nierenbecken findet sich ein von der Schleimhaut ausgehender etwa kirschengrosser Tumor, der aus dicht aneinandergedrängten Papillen besteht und sich ein wenig in den Ureter hinein erstreckt.

Mikroskopische Untersuchung. Tafel XIII, Fig. 3. Zottenkrebs. Der makroskopisch schon papilläre, vom Nierenbecken ausgehende Tumor setzt sich aus folgenden Zellelementen zusammen. Auf einem sehr soliden breiten dendritisch verzweigten bindegewebigen Grundstück ruhen Epithelschichten von verschiedener Höhe. Da, wo das Bindegewebe hyalin entartet ist, sieht man oft nur ein oder zwei Reihen Epithelzellen; an anderen Stellen finden sich, vielleicht durch Anlagerung zweier benachbarter Papillen bedingt, ganz solide grosse Epithelzellennester, wie bei einem Carcinoma simplex. Im Allgemeinen sind aber die Papillen bekleidet von einer dem Epithelbelag der Nierenbeckenschleimhaut an Dicke entsprechenden Epithelschicht. Die Zellformen zeigen kein constantes Verhalten (sogenanntes Uebergangsepithel). Auffallend ist der Chromatinreichthum und die Verklumpung der Epithelzellenkerne. Während sich an den meisten Stellen das Epithel vom Bindegewebe scharf absetzt, findet man doch hier und da Stellen, wo die Grenzen verwischt sind und ein Eindringen des Epithels in den bindegewebigen Grundstock wahrscheinlich gemacht wird. Gut vereinbar mit dieser Annahme ist auch der Befund von Epithelleisten oder kleinen Epithelnestern innerhalb der Bindegewebspapillen, wo sie sich ohne scharfe Grenzen gegen das Bindegewebe finden und deshalb nicht wohl als Querschnitte durch die tiefsten Abschnitte der Epithelbekleidung gedeutet werden können. Auch die soliden Zellnester sprechen für den malignen Charakter des Tumors; ferner die Hyperchromatose und überhaupt die Atypie des Epithels. Das bindegewebige Stroma ist stellenweise ganz enorm mit

Rundzellen infiltrirt. Der Gefässreichthum ist gross. Da, wo das Stroma hyalin ist, sind die Gefässe spärlicher, und der Epithelüberzug ist manchmal ganz verloren gegangen.

Verlauf. Heilung p. pr. Urin bei der Entlassung ganz normal. 1 Jahr später, am 18. 10. 97, kehrt Pat. wieder, weil seit dem August des Jahres wieder Blutungen auftreten. Dieses Mal bemerkte Pat., dass der Urin einige Male nur am Schlusse der Miction blutig wurde, während er in deren Beginne blutfrei war.

Status. Die linke Niere in ganzer Ausdehnung gut palpabel, nicht vergrössert, glatt.

Cystoskopie. Balkenblase mit blasser Schleimhaut, auf welcher sich 3 papilläre Geschwülste befinden. Die Gegend der rechten Ureterpapille ist frei. Pat. wird zur endovesicalen Entfernung der Geschwülste Herrn Dr. Nitze überwiesen, bei welchem er vom November 97 bis März 98 mit Unterbrechungen in Behandlung war. December 98 stellt sich Pat. wieder vor in äusserst abgemagertem kachektischem Zustande, mit Klagen über Kreuzschmerzen und Schmerzen im rechten Hüftbeinkamm. Der Urin ist trübe und blutig. Unter dem vorderen Abschnitte der Nierenexstirpationsnarbe fühlt man einige harte Geschwulstknoten, die Häufigkeit der Miction ist vermehrt; Nachts 5 mal. Beim Uriniren unangenehme Empfindungen im Rücken.

Epikrise. Die Vermuthungsdiagnose auf Tumor des Nierenbeckens stützte sich 1. auf das schwankende Volumen des Nierenbeckens, 2. auf die Glätte der Oberfläche der unvergrösserten Niere, welche einen Tumor des Parenchyms unwahrscheinlich machte, 3. auf den ungewöhnlich reichlichen Befund von atypischen Epithelzellen im Harn. Die charakteristischen Recidive in der Blase fehlten auch in diesem Falle nicht. Hervorzuheben ist die Unwirksamkeit der intravesicalen Behandlung gegen derartige Formen. Einer jeden intravesicalen Operation folgten ganz erhebliche Schmerzen, welche wochenlang andauerten. Das Recidiv unterhalb der Narbe hat sich wahrscheinlich aus dem Ureterstumpf entwickelt. Es erwächst daraus die Consequenz, bei derartigen Geschwülsten den Harnleiter zugleich mit der Niere gänzlich zu entfernen.

Fall 259.44. Papillärer Tumor des Nierenbeckens und des Nierenparenchyms. Multiple Papillome des Ureters und der Harnblase.

Louis N., 64 Jahre. Erste Aufnahme 16. 6. 96. Ungeheilt entlassen 1. 7. 96. Zweite Aufnahme 18. 12. 96. † 27. 1. 97.

Vor 8—12 Jahren begann eine Zunahme des Mictionsbedürfnisses, welches nach Gebrauch von Wildunger Wasser schwand. Damals wurde Anschwellung der Prostata constatirt. Seit einigen Jahren zeigen sich Harnblutungen mit geringen Intermissionen. Genauere Angaben sind nicht zu erhalten.

Status, 16. 6. Gut genährter, kräftig gebauter Mann. Asthmatisch, wegen starken Lungen-Emphysems. Das Herz nach links vergrössert; an der Spitze ein präsystolisches und systolisches Geräusch. Die linke Niere ist, soweit sich durch die sehr dicken Bauchdecken feststellen lässt, vergrössert, hart, uneben, schmerzhaft bei bimanueller Palpation. Im Blute Urin. Mikroskopisch ausser rothen Blutkörpern zahlreiche Eiterkörper. Die Blase spült sich nach 2 bis 3 Spritzen vollständig rein. Mehrere Minuten nach völliger Klärung des Spülwassers fliesst wieder trübblutiger Urin aus den Katheter.

Pat. verlässt auf seinen Wunsch das Krankenhaus.

Status. 18. 12. 96. (2. Aufnahme.) Die Blutungen hielten bis vor 3 Monaten an, sollen dann vollkommen verschwunden und der Urin klar geworden sein. Vor 10 Tagen erkrankte Pat. plötzlich mit Fieber, Schüttelfrost und gleichzeitigem Wiederauftreten der Blutung. Es besteht Fieber, die Athmungsfrequenz ist auf 30 in der Minute erhöht. Die Schleimhäute anämisch, die Zunge trocken, der Urin stark blut- und eiterhaltig. Die Eiterkörper sind vielfach zu Papillenpfröpfen geballt. Die linke Niere zeigt Volumenschwankungen. Schüttelfröste kehren fast täglich wieder. Pat. ist während und ausserhalb der Fieberanfälle etwas benommen. Allmählich wird der Puls unregelmässig aussetzend. Am 27. Januar Tod unter den Erscheinungen der Herzlähmung.

Section. Hypostatische Pneumonie beider Unterlappen. Hypertrophie und Dilatation des linken Ventrikels. Starke Arteriosclerose, Stenose und Insufficienz der Aortenklappen. Fettinfiltration der Leber. Chronischer Milztumor. Rechts grosse bunte Niere mit fettiger Degeneration, linke Niere

zeigt auf der Oberfläche keine Abnormität. Das Nierenbecken ist bis auf Wallnussgrösse dilatirt. Auf dem Durchschnitt zeigt sich seine Schleimhaut besetzt mit dicht aneinander gedrängten zottigen Geschwülsten. In unmittelbarer Continuität mit diesen steht eine weiche, zerklüftete zottige Geschwulst, welche den ganzen oberen Pol und noch einen Theil des mittleren Dritttheils des Nierenparenchyms einnimmt. Der Tumor wächst an vielen Stellen in die Rinde hinein, sodass ihn nur noch eine 2 bis 3 mm dicke Schicht Nierensubstanz von der Kapsel trennt. Auf der Schleimhaut des dilatirten Ureters finden sich zahlreiche warzige, gestielte kleine Tumoren, theils einzelstehend, theils zu kleinen Häufchen aggregirt, theils circulär um den ganzen Umfang angeordnet, so dass sie an der Stelle ihrer stärksten Entwickelung ca. 9 cm oberhalb der Einmündung in die Blase ein Abflusshinderniss bilden müssen. Von diesem Punkte abwärts nimmt die Häufigkeit und Dichtigkeit der kleinen Neubildungen wieder ab. Auf der Blasenschleimhaut sind nur links vereinzelte kleine papilläre Geschwülstchen erkennbar.

Mikroskopischer Befund des Nierentumors. An der Oberfläche sieht man Nierengewebe, in welchem zahlreiche Glomeruli dicht aneinander liegen, offenbar in Folge von Schwund des interglomerulären Gewebes. Die Gefässschlingen sind fibrös degenerirt und auch die Kapsel ist stark verdickt. Zwischen den Glomerulis liegen Leukocyten und Reste von Harnkanälchen, die theils erweitert, theils mit deutlich erhaltenen zumeist abgeplatteten Epithelien besetzt sind. Das Lumen bei manchen ist mit einer hyalin aussehenden Masse ausgefüllt. An der Basis dieser Parenchymschicht liegen die überaus stark verdickten Gefässe. Zwischen dem Nierengewebe und dem eigentlichen Tumor befindet sich eine dicke Lage fibrösen von Leukocyten durchsetzten Gewebes. Nun folgt der eigentliche Tumor, welcher zerfallen ist. Man erkennt regellose Massen von geschwänzten Zellen, dazwischen Leucocyten, rothe Blutkörper, Blutfarbstoff in gelben Körnchen, dazwischen wohl erhaltene schlanke lange Papillen, deren Bindegewebsstock langmaschige Capillaren birgt, deren Oberfläche mit einem Epithelüberzug überkleidet ist, dessen Zellen an einigen Stellen geschwänzt sind.

III. Tumoren der Nebennieren und pararenale embryonale Geschwülste.

Wegen der engen topographischen Beziehung der Nebennieren zu den Nieren, und der Unmöglichkeit, in den meisten Fällen die Geschwülste des einen Organs von denen des anderen am Lebenden mit Sicherheit zu unterscheiden, sollen unsere Beobachtungen von Nebennierentumoren hier ihre Stelle finden. Diese Geschwülste sind von einer hervorragenden Malignität, welche die der Nierentumoren im Allgemeinen bedeutend übertrifft. Sie drückt sich in einem Theil der Fälle durch ein ungewöhnlich rapides Wachsthum aus, in anderen durch schnelle Infection der Lymphdrüsen und Bildung secundärer metastatischer Geschwülste schon zu einer Zeit, in welcher der Primärtumor noch so klein ist, dass er sich durch kein örtliches Symptom verräth. Nebennierentumoren verdrängen bei ihrem Wachsthum die Niere nach abwärts. Diese ist der Geschwulst entweder nur angelagert oder von ihr untrennbar umwachsen, oder sogar durch gleichartige maligne Degeneration mit ihr verschmolzen. Bei der Lage der Nebennieren in unmittelbarer Nachbarschaft der Seitenfläche der Wirbelkörper, und der Neigung dieser Geschwülste, schnell die Nachbartheile zu inficiren, ist es erklärlich, dass nicht selten die Nerven an ihrem Austritt aus den Intervertebrallöchern frühzeitig in Mitleidenschaft gezogen und dadurch heftige Schmerzanfälle erzeugt werden. Die Anheftung der rechten Nebenniere an die Vena cava macht es begreiflich, dass der Druck einer wachsenden Geschwulst auf dieses Gefäss leicht zu Stauungszuständen führt, welche den Blutabfluss aus den Nierenvenen in die Hohlvene erschweren und dadurch zu erheblichen Störungen der Function beider Nieren führen können. Durch die Anlagerung der Nebennieren an die Zwerchfellschenkel erklärt sich das Zustandekommen einer frühzeitigen Infection der Pleura. Die Diagnose kleiner Nebennierentumoren, welche weder die Niere nachweisbar nach abwärts verdrängt oder sie durchwachsen

haben, noch sich durch Schmerzen oder Druck auf die Hohlvene verrathen, ist unmöglich. Erst das Auftreten von Metastasen, deren histologische Structur auf ihren Ursprung hinweist, kann unter solchen Umständen zu der Vermuthung einer primären Geschwulst der Nebenniere führen. Ist die Niere hinabgedrängt, oder bestehen sonst Symptome, welche auf eine Geschwulstbildung unter dem Zwerchfell deuten, z. B. eine Erweiterung der unteren Rippenapertur, Schmerzen in den Bahnen der in dieser Höhe aus den Intervertebrallöchern austretenden Nerven, so wird man kaum jemals die Differentialdiagnose zwischen einem im oberen Pol der Niere oder einem in der Nebenniere entwickelten Tumor zu stellen vermögen. Noch viel leichter wird man geneigt sein, den Ausgangspunkt des Tumors in die Niere zu verlegen, wenn Anomalien des Harns, wie Albuminurie, Hämaturie, Herabsetzung der Urinmenge oder gar urämische Symptome vorhanden sind. Da alle diese Erscheinungen durch Druck eines Nebennierentumors oder der von ihm inficirten Lymphdrüsen auf die grossen Gefässe hervorgebracht werden können, berechtigt ihr Vorhandensein nicht zur Annahme eines Nierentumors. Die Diagnose lässt sich nur in dem einem Falle mit Sicherheit stellen, wenn die Niere soweit hinabgesunken oder hinabgedrängt ist, dass man sie durch Palpation ihres oberen Pols als völlig unbetheiligt an der oberhalb befindlichen Geschwulst erkennen kann. Bei diesen Schwierigkeiten wird man nur höchst selten in der Lage sein, eine auf Grund präciser Diagnose geplante Entfernung der Nebenniere wegen Geschwulstbildung auszuführen. Ist sie fühlbar und als solche erkennbar, dann kommt die chirurgische Hülfe wohl fast immer zu spät. In allen anderen Fällen wird man operative Eingriffe nur unter der falschen Voraussetzung machen, es mit einem Tumor im oberen Pol der Niere zu thun zu haben. Hat man bei der Operation seinen Irrthum entdeckt, so wird man meistens gut daran thun, von der Entfernung der Geschwulst absehen, da diese mit Wahrscheinlichkeit nutzlos und oft gefährlich ist, insbesondere an der rechten Seite, an welcher schon in der Norm festere Verbindungen zwischen Nebenniere und der Vena cava vorhanden sind. Kann man aus irgend welchem Grunde die Operation gegen bessere Ueberzeugung nicht unvollendet lassen, so wird man wohl fast immer die Niere opfern müssen, theils weil ohne ihre Entfernung das Operationsterrain nicht zugängig wird, theils weil sie selbst oder ihre Fettkapsel von der Geschwulst inficirt ist. Ich verfüge über einen Fall von operativer Entfernung einer Nebennierengeschwulst, dessen Geschichte ich hier folgen lasse.

Fall **260.45**. Carcinom der linken Nebenniere. Hämaturie bei unveränderter Niere. Exstirpation der Niere und Nebenniere. Tod am 12. Tage unter urämischen Erscheinungen.

Bogislav M., 66 Jahr. Erste Aufnahme 4. 7. 99 bis 8. 7. 99. Zweite Aufnahme 15. 8. 99, † 30. 8. 99.

Patient war gesund, bis Mitte April 99 eine schmerzlose Hämaturie erfolgte; 8 Tage später eine zweite Blutentleerung, welcher schon bei der nächsten Miction heller Urin folgte. Seit dieser Zeit wiederholte sich die Blutung häufig in verschiedener Intensität, bisweilen mit Abgang grosser Gerinnsel unter Schmerzen im ganzen Unterleibe, ohne dass die Empfindung einseitig localisirt werden konnte. Patient fühlte sich matt, hatte aber guten Appetit. Gewichtsverlust ist angeblich nicht beobachtet worden. Seit 14 Tagen bestehen Schmerzempfindungen zuerst in der Gegend der Symphysis sacroiliaca sinistra und von da in den N. ischiadicus ausstrahlend; später hinten oben in der Gegend des M. sacrolumbalis. Von diesen Schmerzen zu trennen war eine Hyperalgesie der Haut mit der Empfindung von Brennen unterhalb der linken Crista iliaca.

Status. 4. 7. Magerer Mann. Beide Nieren unfühlbar. Urin blutig, zum Theil mit Gerinnseln. Mictionspausen normal. Mikroskopisch massenhafte frische Blutkörper, wenig Schatten, wenig Leuko-

cyten. Alle Urine enthalten eine auffallend grosse Zahl grosser polymorpher Epithelzellen mit den verschiedenartigsten Fortsätzen und einem grossen bläschenförmigen Kern. Bei cystoskopischer Betrachtung der linken Ureterpapille sieht man mit der ersten Contraction sich plötzlich das Gesichtsfeld roth färben, ohne dass es gelingt, die Blutwelle aus der Papille selbst austreten zu sehen. Später sieht man deutlich einen röthlichen Strom aus der linken Papille hervorquellen, während rechts das Austreten eines Harnstrahles nicht erkannt werden kann.

Status. 15. 8. 99. Seit der letzten Vorstellung am 4. 7. haben die Schmerzen bis zur Unerträglichkeit in der Nacht zugenommen, so dass Patient alle Nächte ausser Bett zubringen musste. Die Schmerzen sassen überwiegend in der linken Hüftgegend und strahlten in das Bein aus. Ausserdem bestand eine grosse Hyperalgesie der Haut an den früher genannten Bezirken der seitlichen Bauchwand. Herzthätigkeit oft schwach, verbunden mit Luftmangel. Der Puls öfter aussetzend, die Spannung gering. Frequenz 96. Das Herz von Lunge überlagert. Spitzenstoss nicht fühlbar. Der zweite Aortenton etwas klappend. Der Urin ist sauer, leicht getrübt, mit braunem lockeren Sediment und einzelnen kleinen Blutgerinnseln. Mikroskopisch sehr reichlich Schatten, spärliche frische Blutkörper und Leukocyten, geschwänzte atypisch geformte Epithelien, einige Körnchenkugeln. Mässige linksseitige Varicocele der vor dem Samenstrang befindlichen Gefässe. Gänzliche Anorexie. Beide Nieren unfühlbar. Der Lungenschall reicht links hinten bis zur 12. Rippe, in der mittleren Axillarlinie bis zur 11. Weder Oedeme noch Varicen an den Beinen.

19. 8. Operation in Aethernarkose. Operationsdauer 45 Minuten. Schräger extraperitonealer Lumboabdominalschnitt, im Laufe der Operation in der Richtung des Ureters verlängert. Der freigelegte untere Nierenpol zeigt keine Spur respiratorischer Abwärtsbewegung. Die Fettkapsel ist leicht von der normal aussehenden Niere zu trennen, bis auf die Gegend des oberen Pols und des Hilus, woselbst je eine höckrige Härte durchgefühlt wird. Die Niere ist absolut nicht zu mobilisiren. Bei dem Eingehen mit der ganzen Hand fühlt man oberhalb der Niere eine alsbald als Nebennierentumor erkannte harte Geschwulst von dem Durchmesser eines Fünfmarkstücks den seitlichen Wirbelkörpern und dem Zwerchfellschenkel aufliegen, und mit diesen so innig durch hartes fibröses Gewebe verwachsen, dass sie aus ihren Verbindungen theils mit den Fingernägeln herausgegraben, theils gewaltsam herausgerissen werden muss. Zwei zu der Geschwulst tretende Arterien und eine begleitende Vene vom Kaliber einer Radialarterie werden unterbunden und durchtrennt. Dann werden die Nierengefässe nach Ligirung abgeschnitten und die gesammte Operation fast ohne Blutverlust vollendet. Nach Entfernung der Nebennierengeschwulst mit der Niere fühlt man eine aus harten unebenen, höckrigen Massen zusammengesetzte dicke Schwarte links neben und vor der Wirbelsäule hinabziehen, die sich weit medianwärts bis auf die rechte Seite der Wirbelsäule erstreckt. Da sie die grossen Gefässe ummauert, ist an ihre Exstirpation nicht zu denken. Die Wundhöhle wird tamponirt und nur wenige Nähte an den Endpunkten des Schnittes angelegt.

Verlauf. Keine Störung des Wundverlaufs. Die Schmerzen sind nach der Operation verschwunden, die Temperatur bleibt dauernd normal. Die Urinmengen steigen bis zum 7. Tage p. op. auf 1045 ccm, um bis zum 11. bis auf 725 zurückzugehen. Das specifische Gewicht schwankt zwischen 1025 und 1019. Der Urin bleibt von Anfang der Beobachtung an bis zum Ende stets bluthaltig, entweder braungelb mit braunrothem Sediment, oder mehrminder intensiv blutroth gefärbt, enthält stets Schatten und frische Blutkörper, stets dunkelkörnige Cylinder, gegen das Lebensende hin an Menge zunehmend, ferner reichliche Detritusmassen, geringe Mengen Leukocyten, und stets grosse Mengen atypischer polymorpher Epithelien mit langen Fortsätzen. Seit der Operation besteht Widerwillen gegen Nahrung. Die Pulsfrepuenz schwankt zwischen 80 und 90. Vom 7. Tage p. op. an macht sich eine gewisse leichte Benommenheit des Sensoriums bemerkbar, welche sich allmählich bis zum tödlichen Ausgang steigert. Dazu tritt vom 9. Tage ab Unruhe ein. Vom 10. Tage ab steigt die Pulsfrequenz unter sinkender Spannung. Erst in der Nacht vom 11. zum 12. Tage werden zum ersten Male klonische Zuckungen in den Händen beobachtet. Der Tod erfolgte am Morgen des 12. Tages unter rapidem Sinken der Herzthätigkeit.

Beschreibung des Präparats. Die Niere von normaler Grösse, Farbe und Form ist von der leicht abziehbaren Capsula propria bedeckt, welche in eine oberhalb des oberen Pols befindliche Geschwulst übergeht. Diese hat etwa Fünfmarkstück-Durchmesser, ist von einigen Resten der Fettkapsel bedeckt, fühlt sich sehr hart an und hat eine körnig unebene Oberfläche. Auf dem Durchschnitt sieht man ein graues sklerotisches Gewebe mit reichlich dazwischen eingelagerten Massen von Fettgewebe.

Von der gleichen Beschaffenheit ist das den Hilus der Niere ausfüllende Gewebe, nur dass hier das eingeschlossene Fett reichlicher ist, so dass hier mehr der Eindruck eines diffus indurirenden Processes als einer umschriebenen Geschwulst entsteht. Auf dem Durchschnitt zeigt die Nierensubstanz keine Abnormitäten ausser einer weisslichen Beschaffenheit einer Anzahl von Papillenspitzen. Das Nierenbecken nicht erweitert, zeigt nirgends Spuren von Hämorrhagien, so wenig wie die Kelchschleimhäute und das Nierenparenchym. Die Nierenarterien sind sklerotisch.

Mikroskopischer Befund. A. Nebennierentumor. Nebennierengewebe nirgends mehr mikroskopisch erkennbar. In einem reichlichen meistens derbfaserigen Bindegewebe finden sich vorwiegend schmale, meistens dendritisch verzweigte Zellstränge eingebettet, hier und da auch rundliche Zellhaufen. Der Character dieser als eigentliches Tumorgewebe anzusprechenden Zellen nähert sich am meisten einem epithelialen. Die Zellgrenzen sind jedoch nicht scharf, die Zellen klein; die Kerne chromatinreich. Da wo das Tumorgewebe infiltrirend gegen das benachbarte Fettgewebe vorschreitet, sind in den Zellcomplexen Lücken vorhanden, die ausgelaugten Fettzellen entsprechen. Aber auch in anderen Zellnestern finden sich Lücken, ohne dass ein Zusammenhang mit Fettgewebe nachweisbar wäre. An einer Stelle findet sich Blut innerhalb eines solchen Hohlraums. Das bindegewebige Stroma ist kleinzellig infiltrirt, von Blutungen durchsetzt, welche als traumatische durch die Operation gesetzte aufzufassen sind.

B. Niere. Die fibröse Kapsel etwas verdickt. Die Glomeruli zeigen einen auffallenden Kernreichthum; die einzelnen Glomerulusschlingen sind nicht von einander zu trennen. Einige Glomeruli der Rinde sind vollkommen hyalin. Nirgends kleinzellige Infiltration. Die Epithelien der gewundenen Harnkanäle überall intact, ihre Epithelkerne gut färbbar. Am Uebergang der Rinde zum Mark sind die Gefässe stärker durch Blut ausgedehnt, stellenweise erscheint ihr Inhalt als homogene Masse (Plättchenthrombus). Die grösseren Gefässe zeigen mässige Verdickung der Intima. In den geraden Harnkanälen stellenweise hyaline Cylinder.

Epikrise. Diese Beobachtung zeigt auf das Deutlichste die Schwierigkeit, einen Nebennierentumor von einer Nierengeschwulst zu unterscheiden. Ich hatte anbetrachts der Unfühlbarkeit der Niere auch bei tiefster Inspiration, anbetrachts der heftigen Schmerzen und der Hyperalgesie der Haut im Bereiche der Nn. ileohypogastricus und ileoinguinalis, anbetrachts endlich der Nierenblutung die Diagnose dahin gestellt, dass es sich um einen Tumor von kleinen Dimensionen handeln müsse, welcher unmittelbar unter dem Zwerchfell gelegen mit der Umgebung fest verwachsen sei und entweder von der Nebenniere ausgehend auf die Niere übergegriffen, oder sich im oberen Nierenpole selbst entwickelt habe. Die grossen Schmerzen, welche schon zu einer Zeit auftraten, zu welcher der Tumor noch so klein war, dass der untere Nierenpol überhaupt nicht gefühlt werden konnte; die frühzeitige Fixation, welche in dem Fehlen jedes inspiratorischen Abwärtssteigens der Niere ihren Ausdruck fand, hatte mich eher für die Annahme eines Nebennierentumors bestimmt, da diese Erscheinungen bei der überwiegenden Majorität der im oberen Pol entwickelten Nierentumoren erst dann eintreten, wenn sie eine so erhebliche Grösse erreicht haben, dass eine Verlängerung des Organs gefühlt werden kann. Die Nierenblutung erklärte ich mir durch ein Uebergreifen des Nebennierentumors auf die Niere selbst. In dieser Anschauung wurde ich noch bestärkt durch den ungewöhnlich reichen Befund von grossen atypischen geschwänzten, als Geschwulstzellen angesprochenen Epithelien. Wie das Präparat und der weitere Verlauf indessen zeigten, war diese Vorstellung von dem Zustandekommen der Blutung falsch, denn die Niere zeigte sich frei von Geschwulstbildung, und die Hämaturie dauerte trotz Exstirpation der Niere fort. Wie ist nun diese Blutung zu erklären? Cystoskopisch war sichergestellt, dass die Blutung der linken Niere entstammte, während ein Blutaustritt aus dem rechten Ureter nicht wahrgenommen wurde. Es müssen demnach beide Nieren, aber nicht immer zu gleicher Zeit, geblutet haben. Da eine Ge-

schwulstbildung in der exstirpirten Niere nicht gefunden wurde, so ist eine solche auch in der verbleibenden Niere höchst unwahrscheinlich. Der Schlüssel für die Erklärung der Hämaturie liegt mit allergrösster Wahrscheinlichkeit in der bei der Operation constatirten Umwachsung der Hohlvene mit glandulären Geschwulstmassen, welche vermuthlich den Abfluss des Nierenvenenblutes gestört haben. Da dieser Factor auf die nach der Operation verbleibende rechte Niere noch fortwirkte, diese ferner für ihre compensatorische Leistung einen stärkeren arteriellen Blutzufluss verlangte, der bei der mangelhaften Herzaction nicht in genügender Weise zu Stande kommen konnte, so erklären sich die Circulations- und Ernährungsstörungen des Organs, welche in Albuminurie und Cylinderausscheidung ihren Ausdruck fanden und zu allmählich sich steigernder urämischer Benommenheit führten. Sehr lehrreich ist endlich der Fall in Beziehung auf den geringen diagnostischen Werth, welcher der Anwesenheit grosser atypischer polymorpher Epithelzellen zukommt, welche durchaus den Eindruck vielgestaltiger Carcinomzellen machen. Ihr reichliches Erscheinen ist durch eine vermehrte Abstossung aus den Harnwegen infolge der Circulationsstörung bedingt.

Die zweite Beobachtung von Nebennierengeschwulst, welche ich zu machen Gelegenheit hatte, weicht völlig von der eben beschriebenen ab, sofern nur die Metastasen in die Erscheinung traten, während ihre Quelle, die primäre Geschwulst der Nebennieren, erst durch die Section aufgedeckt wurde.

Fall **261**.46. Carcinose beider Nebennieren, des Humerus, der Lunge, der Nieren, des Gehirns.

Die bis dahin gesunde 47jährige Frau H. hatte über Schmerzen und Bewegungsstörungen im linken Schultergelenk zu klagen, welche auf eine Caries sicca bezogen wurden. Als sich Kopfschmerzen und Benommenheit dazu gesellt hatten, wurde Pat. am 18. 2. 87 in das Krankenhaus übergeführt. Sie war somnolent; es bestand Nackenstarre, die Pupillen reagirten nicht auf Licht; Patientin liess den Urin unter sich. Am chirurgischen Halse des linken Humerus fühlt man kleinere und grössere Prominenzen, welche auf Druck lebhafte Schmerzäusserungen hervorriefen. An Lunge und Herz ergab die Untersuchung nichts Abnormes. Vom Jugulum aufwärts erstreckte sich zu beiden Seiten der Trachea ein harter Drüsenstrang. Der Tod erfolgte noch am Tage der Aufnahme. Bei der Section fanden sich beide Nebennieren um das 3 bis 4fache vergrössert, carcinös. Im Marke des Humerus findet sich eine Krebsgeschwulst, welche die Corticalis an einigen Stellen durchwachsen hat, eine grosse Anzahl kleiner Krebsknoten in den Lungen, den Nieren und dem Gehirn. Die mikroskopische Untersuchung stellte die carcinöse Natur aller Neubildungen fest. Da die Veränderungen in beiden Nebennieren gleich weit vorgeschritten waren, konnte nicht entschieden werden, ob es sich um einen primären Krebs beider Nebennieren gehandelt habe oder ob eine und welche vor der anderen erkrankt war.

Die letzten beiden Fälle, welche der inneren Abtheilung unseres Krankenhauses entstammen und von mir mit beobachtet worden sind, reproducire ich hier mit freundlicher Erlaubniss des Herrn Prof. Dr. Lazarus. Der folgende Fall zeichnet sich im Gegensatze zu den eben besprochenen durch ungewöhnliche Rapidität des Wachsthums aus.

Fall **262**.47. Maligner Tumor der linken Nebenniere. Metastatische Tumoren der Leber und Lungen. Maligne Degeneration der Retroperitonealdrüsen. Thrombose der Vena cava[1]).

David D. Aufgenommen 19. 12. 97. Gestorben 15. 2. 98.

Der 24jährige Patient erkrankte 2 Monate vor der Aufnahme an Gelenkrheumatismus, an wel-

1) Von Dr. Lipowski in der Berl. Med. Ges. 16. 2. 98. mitgetheilt. Siehe Berl. Klinische Wochenschrift 1898. S. 204.

chen sich eine entzündliche Affection im linken Brustraum, angeblich Lungen- und Brustfellentzündung, anschloss. Bei der Aufnahme fand sich bei dem schwächlich gebauten, nicht krank aussehenden Manne ein seröser Erguss in der linken Pleurahöhle (Dämpfung vom 9. Brustwirbel nach abwärts). Das anscheinend nicht veränderte untere Drittel der linken Niere war fühlbar. 2 Wochen nach der Aufnahme traten zeitweise sehr heftige Schmerzen unterhalb des linken Rippenbogens und in der linken Lumbalgegend auf, welche in den Hoden ausstrahlten. Jetzt findet man eine Vorwölbung des linken Rippenbogens und einen unter ihm hervortauchenden Tumor von Faustgrösse, der nach unten bis zur Nabelhorizontalen reicht. Die Schmerzen nehmen allmählich die ganze linke Bauchhälfte ein. Der Tumor wächst rapide. Die Temperatur anfänglich subfebril mit abendlicher Erhebung bis zu 38°, dann unregelmässig febril mit Steigerung bis zu 39°. Am 13. I., 24 Tage nach der Aufnahme, sinkt plötzlich die bis dahin 1400 betragende Urinmenge auf 600 ab und gleichzeitig entstehen heftige Kopfschmerzen, Brechneigung und Amblyopie. Nach 2 Tagen verschwinden diese Erscheinungen, die Harnmengen heben sich wieder zur Norm. Der sehr schnell wachsende Tumor breitet sich nach vorn über die Niere aus, sodass diese unfühlbar wird. In der Leber wird eine grosse Anzahl von Geschwulstknoten palpirt.

Section. Leber von sehr zahlreichen Geschwulstknoten bis zur Apfelgrösse durchsetzt. In beiden Pleurahöhlen seröse Ergüsse. In beiden Lungen zahlreiche Geschwulstknoten bis zu Kirschengrösse. Die Bronchialdrüsen vergrössert, in Geschwulstknoten verwandelt. Die linke Seite des Zwerchfells ist von Geschwulstmasse durchsetzt. Die Milz nach vorn verschoben, stark abgeplattet. Rechte Niere und Nebenniere intact. Die Vena cava inferior vollständig mit ziemlich frischen Thromben erfüllt. Die retroperitonealen und mesenterialen Lymphdrüsen in grosse Geschwulstknoten verwandelt. Die linke Niere ist durch einen grossen Tumor nach aussen und unten verschoben, aber selbst frei von Geschwulstbildung. Dieser etwa mannskopfgrosse Tumor liegt zwischen Zwerchfell und Niere und entspricht seiner Lage nach genau der Nebenniere. Die Vena cava inferior ist etwas oberhalb der Einmündung der Nierengefässe von geschwulstartig veränderten Drüsen umgeben und zum Theil durchwachsen. Die Nebennierengeschwulst besteht auf dem Durchschnitt aus Knoten, welche durch Bindegewebssepta von einander getrennt sind. Ihre Farbe ist theils gelb, theils roth. Ein grosser Theil der Knoten ist hämorrhagisch, ein anderer nekrotisch.

Mikroskopische Beschaffenheit. Zur histologischen Untersuchung wurden kleine Lungen- und Lebermetastasen herangezogen. Die erbsengrosse Lungenmetastase ist bis auf eine schmale periphere Zone vollkommen nekrotisch; letztere unterscheidet sich in keiner Hinsicht von der linsengrossen wenig zerfallenen Lebergeschwulst. Das Geschwulstgewebe setzt sich aus Drüsenschläuchen zusammen, die von theilweise einschichtigen Epithelzellen mit stark hyperchromatischem Kern gebildet werden. Sowohl im Lumen der Drüsenschläuche, als auch diese umspülend, finden sich Bluträume ohne Endothelbelag. In der Lebermetastase prävaliren vollkommen ausgefüllte Alveolen gegenüber den Drüsenschläuchen. Bemerkenswerth ist, dass sich in der Lebermetastase syncythionartige Elemente von der abenteuerlichsten Gestaltung finden. Ihre Kernsubstanz wird gebildet durch dunkel sich tingirende Klumpen. Zahlreiche Kerntheilungsfiguren.

Epikrise. Der Fall zeigt 3 Erscheinungen, welche für die Diagnose eines Nebennierentumors gegenüber einem Nierentumor verwerthbar sind. In erster Linie ist es der Beginn des ganzen Krankheitsbildes mit einem Ergusse in die linke Pleurahöhle. Die Autopsie lehrte, dass er seine Entstehung einer Durchwachsung des Zwerchfells verdankte. Erst später nahm das Wachsthum des Tumors seine Richtung nach abwärts, sodass er unter dem Rippenbogen nach vorn und median von der Niere auftauchte. Ein derartiges Verhalten ist bei der Lage der Nebenniere auf dem Zwerchfellschenkel leicht begreiflich. Bei den Nierentumoren gehört eine Geschwulstinfection der Pleurahöhle als erstes Symptom zu den grössten Seltenheiten, weil ihre überwiegende Mehrzahl sich gewöhnlich erst innerhalb der Nierenkapseln bis zu einer bedeutenden Grösse entwickelt, ehe sie diese durchwachsend auf die Umgebung übergreift. Vor diesem Durchbruch hat aber gewöhnlich die Geschwulst schon eine genügende Grösse erreicht, um sich nach abwärts in den Bauchraum hinein zu entwickeln, sodass sie oder der unveränderte untere Abschnitt der verlängerten Niere unter

dem Rippenbogen palpirt werden kann. Die zweite chrakteristische Erscheinung ist das Hervortauchen des Tumors an der vorderen medianen Seite der Niere. Dieses Lageverhältniss des Tumors zur ganzen Niere entspricht der normalen Lage der Nebenniere zum oberen Nierenpol. Das dritte Moment sind die heftigen Sehmerzen im Bereiche des N. ileohypogastricus und ileoinguinalis, welche durch Druck auf den ersten Lumbalnerven ihre Erklärung finden. Druckerscheinungen dieser Art treten bei Nierentumoren, solange die Kapsel nicht durchwachsen ist, nur höchst selten auf, weil der Niere eine viel grössere Beweglichkeit zukommt als der Nebenniere. Erst in den seltenen Fällen ausgedehnter Propagation der Geschwulst auf die Nachbarschaft können dieselben Schmerzen zur Beobachtung kommen wie bei Nebennierentumoren. Sind diese 3 Momente geeignet, die Diagnose in die richtige Bahn zu lenken, so bietet der Fall wiederum einen Complex von Erscheinungen renalen Ursprungs, welche leicht zur Verwechselung mit einer Nierengeschwulst hätten führen können. Ich meine die 2 Tage währenden urämischen Erscheinungen, welche in heftigen Kopfschmerzen, Brechneigung, Amblyopie und plötzlicher Herabsetzung der Urinmenge bestanden. Diese Erscheinungen finden ihre Erklärung in der zu jener Zeit erfolgten Thrombosirung der Hohlvene, welche von bösartig degenerirten Lymphdrüsen ummauert und an einer Stelle durchwachsen war. Diese Thrombose musste die Entleerung des Blutes aus den Nierenvenen hindern und dadurch zu ernsten Circulations- und Functionsstörungen der Nieren führen. Auf welchem Wege sich dann der Abfluss so regulirt hat, um wieder eine normale Urinentleerung und ein Verschwinden der urämischen Erscheinungen zu ermöglichen, ist durch die Section, welcher ich nicht selbst beigewohnt habe, nicht zur Aufklärung gelangt. Wir haben an dieser Erfahrung, wie an der vorigen, einen Weg kennen gelernt, auf dem Nebennierentumoren im Stande sind, die Nierenfunction zu schädigen und dadurch die Unterscheidung von Nierentumoren zu erschweren. In diesen beiden Fällen war die Compression der Hohlvene durch erkrankte Lymphdrüsen das Mittelglied zwischen der primären Erkrankung der Nebennieren und der secundären der Nieren. Die dritte Art, in welcher die Niere durch anliegende Tumoren in Mitleidenschaft gezogen werden kann, zeigt der folgende Fall, bei welchem die Erkrankung der Niere durch directe Continuitätspropagation der Geschwulst erfolgt ist. Gehört dieser Fall auch nicht zu den Nebennierengeschwülsten, da es sich um eine pararenale embryonale Mischgeschwulst gehandelt hat, so möge er doch hier seine Stelle finden, weil diese Art der Geschwülste hinsichtlich ihrer topographischen Verhältnisse so grosse Aehnlichkeit mit den Nebennierengeschwülsten hat, dass sie klinisch von diesen nicht unterschieden werden kann.

Fall 263.48. Embryonale pararenale Mischgeschwulst.

Georg L.[1]) $3^1/_2$ Jahre. Aufgenommen 3. 2. 94. † 29. 3. 94.

Das Kind soll bis Ende December 93 ganz gesund gewesen sein. Um diese Zeit wurde eine Anschwellung des Leibes bemerkt, die in den letzten 14 Tagen stark gewachsen sein soll. Stark entwickeltes Venennetz der Bauchhaut. In der rechten Vorderbauchgegend ein derber, nach oben hin nicht zu umgreifender Tumor, der die Mittellinie weit überragt. Die rechte Lumbalgegend nicht hervorgewölbt. Keine freie Flüssigkeit im Bauche. Urin spärlich, ohne fremde Bestandtheile. Rapides Wachsthum der Geschwulst. Stetige Abnahme des Hämoglobingehalts des Blutes.

---

1) Das Präparat ist von Herrn Prof. Dr. Lazarus der Berl. med. Ges. 11. April 94 demonstrirt worden. Eine genaue histologische Bearbeitung ist von Dr. Bock, Virch. Arch., Bd. 140, S. 493 ff. veröffentlicht worden.

Section. Abdomen fast vollkommen ausgefüllt von einem enormen Tumor, welcher in der rechten Nierengegend adhärent ist. Seine Länge 30 cm, grösste Breite 23, grösste Dicke 12, Gewicht 6 Kilo. Die Oberfläche von einer bindegewebigen Kapsel überzogen, welche an einzelnen Stellen sehr derb fascienartig, an anderen locker ist. Am unteren Drittel der vorderen Fläche stellt dieses lockere Gewebe die Verbindung mit mehreren blaurothen traubigen Geschwülsten dar. An der hinteren Fläche ist die Kapsel sehr dick. Nahe dem rechten Rande der Geschwulst, 10 cm unterhalb des oberen Pols, liegt der hinteren Fläche des Tumors die in ihrer äusseren Gestalt vollkommen erhaltene rechte Niere an. Ebenfalls an seiner hinteren Fläche, aber nahe seinem medianen Rande liegt mit der Kapsel verwachsen das Cöcum und das von hier aus nach unten links verlaufende Colon ascendens. Ein Längsschnitt durch die rechte Niere lehrt, dass von ihrem Gewebe nur eine wenige Millimeter dicke Schicht erhalten ist. Nur am unteren Pol findet sich noch ein einziger Markkegel. Den übrigen Theil der Niere nimmt eine markweisse Geschwulst ein von derselben Beschaffenheit wie die angrenzenden Partien der grossen Geschwulst. Diese Aftermasse ist gegen die restirende Schale von Nierenparenchym durch eine scharfe grauweisse Linie abgegrenzt. Die Nierenvene ist durch Geschwulstmasse thrombosirt. Ausser der Niere und der Nierenvene zeigt kein anderes Organ des ganzen Körpers irgend eine Geschwulstbildung. Die mikroskopische Constitution des Tumors ist eine Mischgeschwulst, in welcher sarcomatöses Gewebe, Drüsenschläuche und quergestreifte Muskelfasern sich finden. Bezüglich der genaueren Beschreibung muss auf die in der Anmerkung citirte Arbeit von Brock verwiesen werden.

Epikrise. Trotz der enormen Grösse der Geschwulst hat sie kein anderes Organ ausser der Niere inficirt und auch diese vorwiegend durch Verdrängung des Gewebes. Bezüglich des Ausgangspunktes der Geschwulst nimmt Herr Brock die Gegend vor der Niere an und spricht sich dahin aus, dass die Matrix für diesen wie für die bisher veröffentlichten ähnlichen Tumoren ein embryonaler Keim sei, der bei der Entwickelung des Urogenitalapparats aus Einstülpung des Epithels der Leibeshöhle in das skeletogene Gewebe unverbraucht zurückgeblieben ist. Die topographische Beziehung des Tumors zur Niere verhält sich wie die einer von der Nebenniere ausgegangenen Geschwulst. Ob die Nebenniere bei der Section gefunden worden ist, geht aus dem Protocoll nicht hervor. Der wesentliche Charakter, welcher diese aus embryonalen Elementen bei kleinen Kindern hervorgegangenen Geschwulstbildungen von den oben beschriebenen Nebennierengeschwülsten der Erwachsenen unterscheidet, besteht darin, dass sie schon eine ganz bedeutende Grösse erreicht haben können, ohne etwas anderes als ein local bösartiges Leiden darzustellen, ohne die Lymphdrüsen inficirt oder Metastasen gemacht zu haben. Thatsächlich entsprach auch in diesem Falle die Beschaffenheit der Geschwulstmasse in der Niere derjenigen der jüngsten Abschnitte des Tumors. Es geht aus diesem Verhalten hervor, dass man bei den pararenalen Geschwülsten kleiner Kinder eher hoffen darf, mit der Exstirpation ein Dauerresultat zu erzielen, als bei den Nebennierengeschwülsten der Erwachsenen, welche zu einer Zeit, in der sie klinisch in die Erscheinung treten, meistens schon durch die Continuitätspropagation, durch Metastasen auf dem Blut- oder Lymphwege, jeden Operationsversuch als aussichtslos erscheinen lassen.

Capitel XV.

Polycystische Nierendegeneration der Erwachsenen.

Die Krankeitsäusserungen, welche den Patienten zum Arzte führen, sind mannigfaltig. Eine nicht kleine Anzahl der Fälle verläuft unter so wenig auffallenden Symptomen für den Patienten, dass ihn erst eine scheinbar unvermittelt hereintretende Urämie zum Gegenstande ärztlicher Behandlung macht.

Bei einer zweiten Gruppe sind es chronische Krankheitserscheinungen, welche auf den Harnapparat hinweisen, Polyurie, bisweilen Hämaturie, Harndrang, Durstgefühl und Trockenheit der Mundschleimhaut; selten leichte Oedeme. In einer dritten Kategorie treten Störungen von Seiten des Circulationsapparats in den Vordergrund, Herzklopfen, cardiale Dyspnoe in Folge von Hypertrophie und Dilatation des linken Ventrikels oder Schwindelgefühl auf Grund arteriosklerotischer Circulationsveränderungen im Hirn.

Eine vierte Gruppe sucht Rath wegen Auftreibung des Leibes mit Spannungsgefühl, Anorexie, bisweilen Erbrechen, bedingt durch raumbeengende Vergrösserung der Nieren und der Leber. Insbesondere verursacht eine starke polycystische Volumzunahme des letztgenannten Organs erhebliche Verdauungsstörungen durch Druck auf den Magen.

Diagnose. Auffallenderweise ist die Natur des Leidens im Verhältniss zu seiner Häufigkeit erst sehr selten vor der operativen Freilegung erkannt worden. Erst 4 Fälle richtiger klinischer Diagnose sind in der Litteratur niedergelegt, von Dugut, Verneuil, Stiller, Lauenstein. Wir selbst waren in der Lage, in 4 Fällen die Krankheit richtig zu erkennen, deren Krankengeschichten weiter unten in extenso folgen.

Die Gründe für ein Verfehlen der Diagnose sind verschiedenartige. Zum Theil beruhen sie auf der Symptomlosigkeit mancher Fälle bis zum plötzlichen Hereinbrechen der Urämie, in einer anderen Zahl entsteht eine Fehldiagnose dadurch, dass die Symptome bei dem flüchtigen Untersucher häufig gar nicht den Verdacht einer Nierenkrankheit erwecken. Dieses gilt sowohl da, wo Verdauungsstörungen, wie Anorexie oder Erbrechen den Kranken zum Arzte führen, als auch dann, wenn Circulationsstörungen, wie Schwindel und Herzklopfen, in den Vordergrund treten. Wird aber die Aufmerksamkeit des Arztes durch Klagen über Durst und Trockenheit, häufigen Urindrang auf die Nieren gelenkt, so begnügt er sich auf Grund der Harnuntersuchung

oft mit der Annahme einer Nierenschrumpfung; veranlasst hingegen Spannungsgefühl im Unterleib zur örtlichen Untersuchung, dann es ist nicht selten eine ungenügende Palpationstechnik, welche die richtige Diagnose verfehlen lässt.

Diese würde zweifellos häufig gestellt werden, wenn man es sich zur Pflicht machte, nicht nur bei jeder vermutheten Nierenkrankheit, sondern auch bei jeder Harnanomalie sämmtliche Unterleibsorgane sorgfältig zu palpiren, wie auch bei jedem einigermassen dunklen Krankheitsbilde den völlig entblössten Menschen und seine Sekrete systematisch mit allen zu Gebote stehenden Mitteln zu untersuchen.

Palpationsbefund. Die Diagnose der polycystischen Degeneration stützt sich einerseits auf den objectiven Befund im Unterleibe, andererseits auf die Harnveränderungen, endlich auf die Alteration des Gefässapparats. Weitaus am wichtigsten, weil am constantesten und eindeutigsten, sind die palpatorisch zu erhebenden Befunde. In den klarsten Fällen finden wir eine doppelseitige Nierengeschwulst, an deren Oberfläche halbkugelige Prominenzen tastbar sind, deren Grösse vom kleinsten stecknadelkopfgrossen Kaliber bis zu Apfelgrösse schwanken kann. Sie sind stets ganz regelmässig sphärisch, niemals ungleichmässig höckerig, sie sind prall gespannt, hart elastisch und lassen nur bei bedeutender Grösse Fluctuationsgefühl erkennen. Die Nieren sind nicht mit den Kapseln und der Umgebung verwachsen, lassen daher sowohl Ballottement, wie respiratorische Verschiebung erkennen, wenn ihr Volumen noch nicht zu gross geworden ist, um beide Erscheinungen unmöglich zu machen. Bei erheblicher Grösse können sie sich bis in das Becken erstrecken, wobei ihre unteren Abschnitte sich fast bis zur Berührung nähern. Ist ein solcher Befund vorhanden, dann kann die Diagnose nicht verfehlt werden. Für die Differentialdiagnose könnten nur maligne Tumoren, Hydronephrosen und Echinokokken der Niere in Betracht kommen. Ist schon ein doppelseitiges Vorkommen maligner Nierentumoren ein ausserordentlich seltenes, kaum zu berücksichtigendes Vorkommniss, so führt es doch niemals zu einer gleichmässig starken Vergrösserung beider Nieren wie es bei der polycystischen Degeneration vorkommt, weil bei einer doppelseitigen malignen Erkrankung erst eine Niere lange Zeit nach der anderen erkrankt.

Von der Hydronephrose unterscheidet sich die Krankheit durch den Palpationsbefund. Hydronephrosensäcke sind im allgemeinen glatt; sind sie es nicht, so handelt es sich doch nur um ziemlich gleichmässige, flachere und grössere Prominenzen, hervorgebracht durch blasige Ausdehnung der Kelche. Niemals aber findet man das ungleichmässige Korn der Buckel wie bei der polycystischen Degeneration, niemals kleine Hervorragungen von Stecknadel-, Erbsen- und Kirschengrösse, wie sie stets untermischt mit grossen bei der polycystischen Degeneration beobachtet werden. Dasselbe dürfte von den Echinokokken gelten, deren doppelseitiges Vorkommen überdies so selten ist, dass es kaum in Betracht kommt; ist doch erst ein einziger derartiger Fall bekannt geworden.

Nicht immer aber ist der Palpationsbefund so charakteristisch, um ohne weiteres die Diagnose zu sichern. Es giebt polycystische Degenerationen, bei welchen die Entwicklung der Krankheit auf beiden Seiten so ungleichzeitig vor sich geht, dass nur auf der einen Seite ein Tumor gefühlt wird, während auf der anderen die Niere überhaupt nicht, oder nicht als vergrössert erkannt werden kann. In solchen Fällen ist es zunächst wieder der palpatorisch erkennbare Charakter der Geschwulstoberfläche, welcher uns meistens auf den richtigen Weg weist. Doch muss man daran denken, dass es maligne

Tumoren giebt, welche hinsichtlich ihrer Oberflächenbeschaffenheit eine frappante Aehnlichkeit mit polycystischen Nieren haben (s. Fall **252**.37, Abbildung Tafel XII, Fig. 1). Aber es ist selten, dass wir uns allein auf das Palpationsresultat zu stützen brauchen. Denn in den meisten Fällen lassen sich noch andere Befunde erheben, welche die Diagnose zu sichern geeignet sind.

Lebercysten. Dahin gehört in erster Linie das gleichzeitige Vorkommen von Cystenbildung in der Leber, welches so häufig ist, dass es einen integrirenden Theil des Krankheitsbildes darstellt. Da diese Cysten an der Oberfläche prominiren, sind sie leicht palpirbar, wenn man bei flach aufgelegter Hand die Leber respiratorisch hin und hergleiten lässt. Ihre fühlbare Form gleicht zum Theil denen an den Nieren, zum Theil aber verlieren sie ihre regelmässige halbkugelige Gestalt, indem sie stellenweise ovoide oder längliche Wülste darstellen, die in der Queraxe der Leberoberfläche verlaufen (s. Abbildung Tafel IV, Fig. 2). Eine solche Coincidenz von Nieren- und Lebercysten mit den geschilderten Charakteren würde für den der Palpation kundigen Untersucher fast immer ausreichen, das Krankheitsbild richtig zu deuten, oder wenigstens den dringenden Verdacht auf polycystische Degeneration von Niere und Leber zu erwecken.

Probepunction. Dieser Verdacht erhebt sich zur Gewissheit durch Zuhilfenahme der Probepunction, welche einen flüssigen Inhalt der cystischen Prominenzen darthut. Bisweilen ist sogar das Resultat der Punction geeignet, einen pathognomonischen Befund zu ergeben. Findet man nämlich einen hämorrhagischen Cysteninhalt, in welchem sich durch das Mikroskop erkennbare concentrisch geschichtete, bisweilen rosettenförmig contourirte Körper finden, ähnlich den bekannten Prostataconcretionen, so kann kein Zweifel über die Natur der Krankheit vorliegen, da diese Gebilde bei keiner anderen Nierenkrankheit gefunden werden.

Harnveränderungen. In den meisten Fällen indessen kommt als unterstützendes Moment der Diagnose noch die Harnbeschaffenheit in Betracht. Der Harn ähnelt in vielen Fällen in jeder Beziehung dem der Schrumpfnieren. Er wird reichlicher als normal ausgeschieden, so dass nicht selten wirkliche Polyurie besteht, er ist farbstoffarm, hat ein niedriges specifisches Gewicht von 1005—1011, gewöhnlich sehr geringe Eiweissmengen und enthält meistens sehr wenig morphotische Elemente, insbesondere wenig Leukocyten, in einer Anzahl von Fällen mehrminder reichliche Cylinder und ausgelaugte Blutkörperchen. Hin und wieder treten für das blosse Auge wahrnehmbare Hämaturien ein, ein Ereigniss, welches auch bisweilen bei einfachen Schrumpfnieren zur Beobachtung kommt. In solchen blutigen Harnen können manchmal jene vorher erwähnten, in hämorrhagischen Cysten anzutreffenden geschichteten Körperchen erscheinen, deren Befund an und für sich die Diagnose sichert. Ein Theil dieser Blutungen mag durch Platzen der verdünnten Scheidewände zwischen zwei Cysten entstehen. Denn bisweilen, wie in einer unserer Beobachtungen, schliesst sich die Blutung unmittelbar an einen plötzlichen, momentan vorübergehenden Schmerz in einer Niere an. Ja einmal wurde von einem unserer Kranken die Angabe gemacht, dass dieser Schmerz mit einem plötzlichen fühl- oder hörbaren Knall verbunden gewesen sei, „als ob etwas stark Gespanntes im Leibe geplatzt sei."

Veränderungen am Circulationsapparat. Zu diesen Harnveränderungen gesellen sich in vielen Fällen Veränderungen des Circulationsapparats in Gestalt von Arteriosklerose, arterieller Spannungszunahme, Hypertrophie und Dilatation des linken

Ventrikels. Begegnen wir also den geschilderten Characteren des Harns in Verbindung mit den Veränderungen des Circulationsapparats, so werden wir gut thun, uns nicht mit der Annahme einer Nierenschrumpfung zufrieden zu geben, vielmehr daran denken, dass denselben Phänomenen eine polycystische Nierendegeneration zu Grunde liegen kann, um auf diese Möglichkeit hin die Nieren und die Leber einer sorgfältigen Palpation zu unterziehen.

Verhalten der Fettkapsel. Eine Schwierigkeit für die palpatorische Diagnose könnte aus einer besonders starken Entwickelung der Fettkapsel hervorgehen, welche die kugeligen Prominenzen der Niere verdeckt, solange sie noch relativ klein sind, Dieses von Ewald geschilderte Vorkommniss ist gewiss sehr selten, da in sämmtlichen von uns untersuchten Präparaten die Fettkapsel ganz besonders spärlich entwickelt war. Ebenso wird die Vollständigkeit und Deutung des Krankheitsbildes beeinträchtigt durch das Fehlen erhöhter arterieller Spannung und der Herzhypertrophie, welche Ewald in seinem Falle berichtet. Leider mangelt in diesem die Urinuntersuchung, so dass man nicht wissen kann, ob auch das Kriterium der Harnveränderungen abwesend war. Immerhin blieb als ein für die Diagnose verwerthbares Moment die Vergrösserung beider Nieren, von denen die eine 450, die andere 380 g wog, Vergrösserungen, welche wohl meistens palpatorisch festgestellt werden können. Und so wird es mit vielen Fällen gehen, dass, wenn auch nicht das vollständige, eindeutige, lückenlose Krankheitsbild gefunden werden kann, doch einzelne Glieder vorhanden sind, welche genügen, den dringenden Verdacht auf eine polycystische Degeneration zu erwecken.

Bei der Betrachtung der Präparate von vorgeschrittener polycystischer Degeneration beider Nieren erscheint es fast unbegreiflich, dass derartig veränderte Organe, in denen von secretionsfähigem, unverändertem Parenchym mit blossem Auge nichts mehr wahrgenommen werden kann, häufig genügt haben, um ohne subjective Störungen bis zu einer plötzlich hereinbrechenden Katastrophe zu functioniren.

Aus solchen Beobachtungen geht hervor, dass selbst ein im Verhältniss zum Normalen verschwindender Theil von Parenchym im Stande ist, lange Zeit hindurch seiner Aufgabe gerecht zu werden, dass somit unter normalen Verhältnissen von der Natur stets nur ein Bruchtheil der Leistungsfähigkeit der Niere beansprucht wird.

Krankheitsdauer. Die Zeitdauer, während welcher ein Mensch mit vorgeschrittener doppelseitiger polycystischer Nierendegeneration unter verhältnissmässig geringer Störung des Befindens zu leben im Stande ist, muss uns anbetrachts der vorgefundenen Veränderungen geradezu in Erstaunen setzen. Vergehen doch bis zum tödtlichen Ausgange häufig 10 Jahre und länger seit dem Zeitpunkte, an dem bereits palpatorisch mit aller Sicherheit der Krankheitsprocess festgestellt werden konnte.

Functionelle Leistungsfähigkeit polycystischer Nieren. Ueber die Function derartig veränderter Nieren wissen wir bisher recht wenig. In dieser Beziehung ist eine genaue Stoffwechseluntersuchung an einem unserer Kranken mit polycystischer Degeneration beider Nieren von grossem Werthe, welche von meinem damaligen Assistenten Herrn Dr. Steiner ausgeführt wurde und ergab, dass sich der Patient nicht nur im vollständigen Stickstoffgleichgewicht befand, sondern sogar seine 24 stündige Harnstoffausscheidung die äussersten Grenzen normaler Höhe, nämlich 36 g, erreichte. Eine derartige Thatsache ist geeignet, den practischen Werth der Harnstoffbestimmung als Gradmesser für die Nierenbeschaffenheit sehr

in Frage zu stellen. Deshalb wäre es in einem solchen Falle von besonderem Interesse zu untersuchen, ob trotz der normalen Harnstoffausscheidung eine erhöhte moleculare Concentration des Blutes mit Koranyi's Methode der Gefrierpunktsbestimmung gefunden werden könnte.

Erblichkeit. Ueber die Pathogenese der in Rede stehenden Krankheit wissen wir noch gar nichts Sicheres. Eine einzige wichtige Thatsache ist in neuester Zeit durch meinen früheren Assistenten Herrn Dr. Victor Steiner an unserem Material festgestellt worden, dass nämlich die polycystische Degeneration eine familiäre resp. hereditäre Erkrankung ist. Ob aus dieser Beobachtung der Schluss zu ziehen ist, dass die Krankheit embryonal angelegt und continuirlich fortgeschritten ist, somit die Unterschiede zwischen der congenitalen und der erworbenen Cystenniere nicht aufrecht zu erhalten sind, oder ob nur eine Disposition vererbt ist, auf Grund deren sich die Krankheit erst in einem bestimmten Alter zu entwickeln beginnt, wie wir dieses bei anderen hereditären Krankheiten, z. B. den Psychosen, kennen, ist vor der Hand nicht zu entscheiden. Doch spricht für die letztere Annahme meines Erachtens die Thatsache, dass die Krankheit jenseits des Kindesalters in der überwiegenden Mehrzahl der Fälle erst nach dem 40. Lebensjahre beobachtet wird, ohne dass man etwaige frühere Entwickelungsstadien bei der Section jüngerer Leute gefunden hat.

Operative Therapie. Die klinische Diagnose der polycystischen Nierendegeneration ist für die practische Chirurgie von Wichtigkeit, weil sie uns von einer unnützen, oft schädlichen Operation abzuhalten vermag. Die Pflicht der Zurückhaltung erwächst aus der fast immer vorhandenen Doppelseitigkeit dieses Leidens. Wenn selbst einmal zur Zeit der Exstirpation einer stark polycystisch degenerirten Niere der gleiche Process in der zurückgebliebenen noch nicht nachgewiesen werden konnte, so lehrt doch die Erfahrung, dass in ihr fast ausnahmslos die Affection in den Anfängen bereits vorgebildet ist und früher oder später in die Erscheinung tritt. Günstige Erfahrungen über das Befinden der Kranken längere Zeit nach der Nephrectomie liegen bisher noch nicht in genügend überzeugender Weise vor, und wären sie auch vorhanden, würden wir dennoch einen operativen Eingriff nicht für gerechtfertigt halten, da man in keinem Falle wissen kann, ob die zweite Niere sich nicht schon im Beginne der Erkrankung befindet, oder später von ihr ergriffen werden wird. Daher sehe ich den wesentlichen Werth einer präcisen Diagnose in der Warnung vor einem unnöthigen und schädlichen operativen Eingriffe. Haben wir uns aber über die Natur der Geschwulst getäuscht und ihre polycystische Beschaffenheit erst nach ihrer Freilegung erkannt, so sollten wir auf eine weitere Fortführung der Operation verzichten. Auch andere Eingriffe, wie die Eröffnung einzelner Cysten oder die Spaltung der Niere zum Zwecke der Verkleinerung einer durch ihre Grösse störenden Geschwulst, sind als nutzlos zu unterlassen, da bei dem Fehlen der Communication zwischen den einzelnen Cysten eine erhebliche oder dauernde Reduction des Volumens doch nicht erreicht werden kann.

Krankenbeobachtungen.

Fall **264**. Polycystische Degeneration beider Nieren, der Leber und des rechten Nebenhodens.

Herr J., 23 Jahr, war stets gesund bis auf zeitweise auftretende Schwindelanfälle und Eingenommenheit des Kopfes. Im Jahre 1884 wurde er gelegentlich einer Aufnahme in die Lebensversicherung für gesund befunden, obwohl seine Klagen über Schwindelanfälle zu einer sehr genauen

Untersuchung Veranlassung gaben. Seit Anfang der 80er Jahre klagte er neben Schwindelanfällen über Herzklopfen, starken Durst und eine vermehrte Urinsecretion. Der Schwindel war zeitweise so stark, dass Pat. nur mit Begleitung ausgehen durfte. Im Jahre 1887 wurde eine starke Schwellung der Leber constatirt, wechselnde Anschwellung der Beine, starkes Durstgefühl und Polyurie. Im Jahre 1889 wurde zuerst eine höckrige Oberfläche der Leber beobachtet, im Jahre 1892 eine erhebliche Vergrösserung des Organs. Die Schwindelanfälle, Herzklopfen und abendliche Anschwellung der Beine hatten zugenommen. Daneben machten sich Hämorrhoidalbeschwerden und häufiger Urindrang bemerkbar, Trockenheit im Munde, starkes Hautjucken. Die Buckel der Leberoberfläche wurden von dem Patienten selbst gefühlt. Es waren nach einander die verschiedensten Diagnosen auf Lues, Carcinom, Cirrhose und Echinococcen der Leber gestellt worden. Bei der Aufnahme in meine Privatklinik wurde folgender Status erhoben.

Status. 14. Januar 1893. An der linken Wangenschleimhaut kleine Erosionen. Die Zunge wird etwas nach links herausgestreckt. Beide Pupillen gleich weit. Am Herzen ist objectiv nichts Abnormes wahrnehmbar. In der linken Inguinalgegend befindet sich ein ausgedehntes Hautvenennetz. Der rechte Hoden steht tiefer als der linke. Am Schwanz und Kopf des rechten Nebenhodens befinden sich verschiedene unempfindliche kugelige Prominenzen. Temperatur afebril. Der Leib ist stark aufgetrieben, die Leber erheblich vergrössert. Ihre obere Grenze beginnt in der Mamillarlinie am oberen Rand der 6. Rippe, liegt in der Medianlinie um $3^1/_2$ cm höher als in der Mamillarlinie, so dass sie in convexem Bogen nach oben aufsteigt, um von da nach links wieder abzufallen. Die untere fühlbare Lebergrenze ist die folgende: Der Leberrand schneidet den linken Rippenrand in einer Entfernung vnn $16^1/_2$ cm von der Mittellinie. In der Mittellinie überschreitet er die Nabelhorizontale um 5 cm. Hier beträgt die Entfernung vom oberen zum unteren Rand 30 cm. In der rechten Mamillarlinie wird der Rippenrand um 12 cm überschritten. Daselbst findet sich eine deutliche Incisur und von diesem Punkte geht der untere Lebercontour in einem nach unten convexen Bogen nach links. Die Leber ist sehr hart, unempfindlich und zeigt eine unebene Oberfläche, bedingt durch Prominenzen vom kleinsten Korn bis zu Pflaumengrösse. Ein Theil dieser Knoten ist kugelig, ein anderer bildet mehr ovoide querverlaufende Wülste, die durch Furchen von einander getrennt sind. Der untere Leberrand ist zwar scharf, aber vielfach ausgezackt. Die Haut über der Lebergegend ist von einem starken Venennetz durchzogen. In der linken Nierengegend fühlt man einen höckerigeh Tumor, dessen hintere Fläche man nicht deutlich bimanuell palpiren kann. Sein unterer, abgerundeter Rand erstreckt sich nach unten bis etwa 2 Querfinger oberhalb der Spina anterior superior, oben verschwindet er unter den Rippen, medianwärts reicht er bis zur Mittellinie. Getrennt von diesem unzweifelhaft als Niere anzusprechenden Organ fühlt man den nach hinten gedrängten scharfen Rand der Milz in der hinteren Axillarlinie bei tiefer Respiration unter dem Rippenbogen hervortreten. Die rechte Niere ist eben fühlbar. Die Punction von 4 Lebercysten ergiebt eine alkalische wasserklare Flüssigkeit von 1006 specifischem Gewicht, welche bis zu $^1/_2$ Volumenprocent Eiweiss, keine Bernsteinsäure enthält. In dem sehr vermehrten Urin finden sich hin und wieder Spuren von Albumen. Die Diagnose wurde auf cystische Degeneration der Leber, der linken Niere und des rechten Nebenhodens gestellt.

Verlauf. Allmählich wuchs die Leber erheblich unter Bildung vieler neuer Knoten auf der Oberfläche. Unter zunehmendem Oppressionsgefühl starb Pat. im Jahre 1895. Die Dauer der Erkrankung betrug 10—15 Jahre.

Epikrise. Dieser Fall zeichnet sich vor den gewöhnlich zur Beobachtung kommenden dadurch aus, dass die polycystische Degeneration der Leber, welche auch in anderen Fällen nicht selten in mässigem Maasse zur Beobachtung kommt, hier durch ihre Ausdehnung vor der gleichartigen Affection der Nieren so prädominirte, dass sie das ganze Krankheitsbild beherrschte. Immerhin ist es wahrscheinlich, dass die Nierenaffection älter war als die der Leber, da Trockenheit im Munde und Polyurie schon zu einer Zeit auftraten, als Grössenveränderungen im letztgenannten Organe noch nicht gefunden werden konnten. Die zweite bemerkenswerthe Thatsache ist die Constatirung kugeliger Prominenzen im rechten Nebenhoden, welche auf eine gleichartige Degeneration des Organs hindeuten. Neben den Erscheinungen von Polyurie, Polydipsie und Unterleibsspannung durch die enorme Lebervergrösserung war es im Wesentlichen das

ausserordentlich starke Schwindelgefühl, welches während der Entwickelung des Krankheitsbildes im Vordergrunde stand. Wir werden nicht fehlgehen, wenn wir auf Grund der Erfahrungen an besser beobachteten Fällen diese Erscheinung auf sklerotische Veränderung des Arteriensystems und dadurch bedingte Störung der cerebralen Circulation beziehen, da in der grössten Zahl klinisch genau verfolgter und zur Autopsie gelangter Fälle sklerotische Veränderungen am Circulationsapparat und consecutive Veränderungen am Herzen gefunden werden.

Fall **265.2.** Polycystische Degeneration beider Nieren und der Leber. Hypertrophie des Herzens. Arteriosklerose.

Herr M. Der zweite nur poliklinisch beobachtete Patient, war ein 47jähriger Mann, der im Jahre 1892 meine Hülfe aufsuchte, weil er an vorübergehendem Harndrange litt und vor einiger Zeit einen Tag lang blutigen Urin entleert hatte.

Status. Bei der Untersuchung des sehr mageren, blassen Mannes ergab sich eine grosse Trockenheit der Haut und der Schleimhäute. Die linke Niere war in einen grossen kleinhöckerigen Tumor verwandelt, der an der Rückseite Fluctuationsgefühl zeigte. Die rechte Niere war nur wenig vergrössert, aber in ihrem unteren Pol deutlich kugelig abgerundet. Pat. liess in 24 Stunden 8mal einen sehr hellen, schwach eiweisshaltigen Urin mit einem specifischem Gewicht von 1011, der unter dem Mikroskop eine Anzahl ausgelaugter rother Blutkörper zeigte. Bei der Punction der linken Niere wurden 30 cm einer braunrothen, eiweissfreien Flüssigkeit entleert, deren mikroskopische Untersuchung sehr viele rothe Blutkörper, grosse Fettkörnchenkugeln, Trümmer von kleineren verfetteten Zellen und reihenweis angeordnete kubische nicht verfettete Epithelien mit grossem Kern erkennen liess. Am Herzen fand sich eine erhebliche Dilatation und Hypertrophie des linken Ventrikels, eine diffuse systolische Hebung der linken Brustwand, bedeutende Verstärkung des zweiten Aortentons, die Radialarterien stark gespannt und hart. Nach Verlauf eines Monats hatte sich am oberen Pol der rechten Niere eine kugelige, harte Prominenz entwickelt. Nach zwei weiteren Monaten war der bis dahin kleine rechtsseitige Nierentumor so stark gewachsen, dass sein unterer Pol die Nabelhorizontale erreichte. Oberhalb der rechten Niere, von ihr deutlich trennbar, konnte man jetzt auch harte buckelige Prominenzen an der Leberoberfläche erkennen. Nach $2^1/_2$jähriger Beobachtung war die rechte Niere zu einem grossen vielhöckerigen Tumor angewachsen, der sich nach unten bis 2 Querfinger breit unter die Nabelhorizontale, medianwärts bis zur Mittellinie ausdehnte und dessen Prominenzen theilweise Fluctuation erkennen liessen. Die linke Niere zeigte dieselbe Beschaffenheit, reichte nach unten bis zur Nabelhorizontalen, medianwärts bis zur verlängerten Parasternallinie. Die Dilatation des linken Ventrikels hatte zugenommen. Die Auscultation ergab jetzt neben der Verstärkung des zweiten Aortentons ein diastolisches Geräusch an der Grenze des 4. Rippenknorpels und des Sternums. Die Urinmenge war beträchtlich vermehrt, das specifische Gewicht 1009. Der Harn enthielt wenig Eiweiss, aber stets zahlreiche Schatten, keine Leukocyten. Pat. klagte über quälenden Durst, allgemeine Mattigkeit, gänzliche Anorexie, belegte Zunge und starke Abmagerung. Im Anfang des Jahres 1896 trat der Tod unter urämischen Erscheinungen ein.

Epikrise. Die Dauer der Krankheit ist wegen ihres symptomlosen Einsetzens in diesem Falle nicht genau festzustellen. Nur soviel ist sicher, dass, als im Jahre 1892 die erste Hämaturie erfolgte, bereits eine erhebliche Veränderung der linken, eine geringere der rechten Niere constatirt werden konnte. Hinsichtlich der Symptomatologie zeigt die Krankheit in diesem Falle, abgesehen von dem fühlbaren Befunde an den Nieren und der Leber, völlig das Bild der Nierenschrumpfung: nämlich Polyurie, Durstgefühl und Trockenheit im Munde, sehr farbstoffarmen, vermehrten Harn mit sehr geringer Eiweissmenge, Hypertrophie des linken Ventrikels und Arteriosclerose. Wir lernen hier zum ersten Male eine bei polycystischen Nieren nicht selten vorkommende Erscheinung kennen, nämlich das Auftreten makroskopischer und mikroskopischer Hämaturien. Auch dieser Punkt unterscheidet die Harnbeschaffenheit der in Rede stehenden Krankheit nicht principiell von der der Schrumpfniere, bei welcher sich

gleichfalls Blutungen in einer Anzahl von Fällen ereignen können. Im Verlaufe der mehrjährigen Beobachtung konnten wir, entsprechend dem Wachsthum der Nierentumoren, eine Zunahme der Dilatation des Herzens, sowie der Arteriosclerose constatiren. Denn der Spitzenstoss rückte weiter nach links und an der Grenze des 4. Rippenknorpels und Sternums trat ein diastolisches Geräusch hinzu als Ausdruck sclerotischer Veränderungen an den Aortenklappen. Auch hier wie in dem vorigen Falle finden wir die Combination von Lebercysten mit der Nierenkrankheit, doch nur in so bescheidenen Grenzen, dass sie durchaus zurücktrat gegenüber der schnellen Zunahme der Nierendegeneration. Hervorzuheben ist schliesslich das ungleichmässige Tempo in der Entwickelung der Nierenveränderungen auf beiden Seiten. Während im Beginn der Beobachtung gegenüber der erheblichen linksseitigen Nierengeschwulst die rechte Niere nur eine dem geübten Untersucher erkennbare Veränderung in Gestalt einer kugeligen Abrundung des unteren Pols erkennen liess, entwickelte sie sich im weiteren Verlaufe der Krankheit in einem viel schnelleren Tempo zu einem Tumor von viel grösseren Dimensionen als ihr Partner. Diese Art der Entwickelung sollte uns bei einem scheinbar einseitigen polycystischen Tumor vor dem Exstirpationsversuche warnen, weil überwiegend häufig alsbald die scheinbar gesunde Niere derselben pathologischen Entwickelung unterliegt wie die entfernte.

Fall **266.3.** Polycystische Degeneration beider Nieren und der Leber.

Herr R., 52 Jahre alt. 1. Aufnahme November 96, Entlassung December 96. 2. Aufnahme 18. Juli 1898, Entlassung 23. Juli 1898.

Pat. hat sich trotz einer seit 7 Jahren bestehenden Herzaffektion stets gesund gefühlt. Im Winter 1892 bekam er plötzlich einen starken, stechenden, nur wenige Secunden andauernden Schmerz in der rechten Nierengegend, an welchen sich eine einmalige Hämaturie anschloss. Nach 6 Wochen wiederholte sich ein gleicher Anfall in schwächerem Maasse. Bis zum 19. 9. 96 glaubte Patient gesund zu sein, bis er wieder blutigen Urin ohne das geringste Unbehagen entleerte. Vor $^3/_4$ Jahren hatte er einen „Herzkrampf".

Status. Bei seiner Aufnahme am 18. Juli 1898 war er bei mässig gutem Ernährungszustande. An den Augenlidern und den Unterschenkeln bestand leichtes Oedem.

Herz: Die Herzgrenze reicht nach rechts bis zur Mitte des Sternums, die obere beginnt an der 4. Rippe, Spitzenstoss im 5. Intercostalraum, etwas ausserhalb der Mamillarlinie. Die lebhafte Herzaction hebt die Brustwand in ihrem Bereiche. Am ganzen Herzen, am lautesten über der Spitze, ist ein langgedehntes systolisches Geräusch zu hören. Die Radialarterie zeigt starke Sclerose. Puls 92, regelmässig, celer. Urin in den ersten Tagen sanguinolent, dann klar. Tagesmenge ca. 3000, specifisches Gewicht 1010, sehr farbstoffarm, enthält Spuren von Eiweiss, rothe Blutkörper und Schatten, grosse breite homogene Schollen. Das Abdomen in beiden lateralen Theilen aufgetrieben, während es in der Mitte eine geringe Einsenkung zeigt. Die Venae epigastricae superficiales stark dilatirt. Unter der 12. Rippe tritt jederseits ein gewaltiger Tumor hervor, der sich nach unten bis zur Linea innominata erstreckt. Die Oberfläche dieser sehr harten Geschwülste ist mit zahlreichen erbsen- bis pfirsichgrossen harten Knoten bedeckt, welche weder druckempfindlich sind, noch Fluctuationsgefühl geben. Der Abstand beider Nierengeschwülste von einander beträgt am Eingang zum kleinen Becken nur 3 Querfingerbreite. Ueber den Tumoren besteht in grösster Ausdehnung tympanitischer Schall, nur in ihrem lateralsten Antheil Dämpfung.

Leber. Oberer Rand 5. Intercostalraum. Der untere Rand erreicht in der Mamillarlinie die Nabelhorizontale, in der Mittellinie die Mitte zwischen Schwertfortsatz und Nabel, in der vorderen Axillarlinie überschreitet er einen Querfinger breit den Rippenrand. Hier fühlt man an dem Rande des Organs einen kirschgrossen, ziemlich harten, auf Druck etwas schmerzhaften Tumor, der sich mit der Leber bewegt; sonst ist die Oberfläche glatt, aber die Vorderfläche auffallend convex. Die Augenspiegeluntersuchung lässt nichts Abnormes erkennen. Hämoglobingehalt des Blutes auf 58 % gesunken.

Verlauf. Nach 2wöchentlicher Beobachtung hat sich auf der Leber unterhalb des Processus ensiformis ein neuer über kirschgrosser Tumor entwickelt, ausserdem am scharfen Rande eine walzen-

förmige unebene Resistenz. Die Stoffwechseluntersuchung, durch mehrere Tage fortgesetzt, ergiebt, dass der Patient sich ungefähr im Stickstoffgleichgewicht befindet; nur scheint der Eiweissumsatz erhöht zu sein (36 g Harnstoff in 24 Stunden).

Nach Beseitigung der Hämaturie wurde Pat. entlassen und ging zunächst ungestört seiner Beschäftigung nach. Während seiner poliklinischen Beobachtung gab er an, dass er nach seiner Entlassung einmal in der linken Nierengegend plötzlich einen, nur eine Secunde anhaltenden, heftigen stechenden Schmerz gefühlt habe, der von einem lauten knallenden Geräusch begleitet war und in ihm die Vorstellung erweckte, dass etwas geplatzt sei.

Am 18. November 1898 starb Patient.

Sectionsbefund (Dr. Steiner) 19. 9. 98. Abgemagerte männliche Leiche. Die Seitentheile des Abdomens prominiren. Oedem der Beine. Bei Eröffnung der Bauchhöhle entleert sich wenig Serum. In der Mitte liegen die meteoristischen Därme, die Seitentheile werden jederseits von einem grossen Tumor eingenommen.

Herz stark hypertrophisch, 2 Mannsfaust gross. Die Aortenklappen stark verkalkt. Der Anfangstheil der Aorta aneurysmatisch erweitert. Beide Nieren in grosse Tumoren verwandelt. Die linke grobhöckerige reicht bis zur Linea arcuata pelvis. Sie ist stumpf aus ihrer Umgebung zu lösen. Die unveränderte Nebenniere hat eine normale Lage. Ein eigentliches Nierenbecken ist nicht vorhanden, vielmehr tritt der Ureter in den Hilus des mannskopfgrossen Organs unterhalb der Grenze des mittleren und unteren Dritttheils ein, während die Gefässe, eine Arterie und 2 Venen an der Grenze des oberen und mittleren Dritttheils sich einsenken. Der Ureter verhält sich normal. Milz von normaler Grösse, daneben eine kleine Nebenmilz. Die rechte polycystische Niere reicht von der Zwerchfellskuppe bis in das kleine Becken hinab. Die Cysten der Oberfläche variiren von Apfelsinen- bis Stecknadelkopfgrösse. Der Ureter tritt in der Mitte der Geschwulst ein, ist ohne Anomalie. Die Farbe der Cysten ist theils dunkelbraun, theils schwarzroth, theils wasserklar.

Die Leber (s. Taf. IV, Fig. 2) bedeutend in allen Durchmessern vergrössert, insbesondere im rechten Lappen. Die ganze Oberfläche des Organs besteht aus einem Conglomerat wasserklarer Cysten von Kirschen- bis Reineclaudegrösse, die am dichtesten im subphrenischen Abschnitt des rechten Lappens sitzen. In der Mittellinie prominirt eine pflaumengrosse Cyste. Ebenso finden sich an der concaven Seite der Leber eine grosse Zahl von wasserhellen Cysten von Stecknadel- bis Kirschengrösse, eine apfelsinengrosse liegt dicht oberhalb der Gallenblase. Auf dem Durchschnitt zeigt sich die Lebersubstanz gänzlich durchsetzt von dicht nebeneinander gelagerten Cysten. Pankreas und Hoden normal. Die Bauchaorta stark verkalkt, von atheromatösen Geschwüren bedeckt. Linke Lunge zeigt eine frische käsige Pneumonie des Oberlappens; im Unterlappen Hypostase. Rechte Lunge ohne wesentliche Veränderung.

Epikrise. Die Beobachtung dieses Falles hat uns Gelegenheit gegeben, die Neubildung von Lebercysten während des Verlaufes der Krankheit selbst zu beobachten. Die Urinbeschaffenheit zeigt hier die Caraktere der Schrumpfungsniere, nämlich Polyurie bis zu 3000 ccm, Farbstoffarmuth, niedriges specifisches Gewicht, geringen Albumengehalt und hin und wieder makroskopisch wie mikroskopisch auftretende Hämaturien. Doch zeichnet er sich von dem des vorher betrachteten Falles durch seinen grossen Reichthum an Cylindern aus, welcher ausser jeder Proportion zu dem sehr geringen Eiweissgehalt stand. Auch die Hypertrophie und Dilatation des linken Ventrikels, sowie die Arteriosclerose fehlten nicht zur Vollständigkeit des Krankheitsbildes. Von einem ganz besonderen Interesse scheint mir die durch meinen damaligen Assistenzarzt, Herrn Dr. Steiner, erhobene Beobachtung zu sein, dass ein Kranker mit einer so enormen Degeneration beider Nieren sich nicht nur im Stoffwechselgleichgewicht befinden, sondern dass sogar die in 24 Stunden ausgeschiedene Harnstoffmenge die höchsten Grenzen des Normalen erreichen kann.

Fall 267.4. Polycystische Degeneration beider Nieren und der Leber. Urämie. Tod.

Herr L., 47 Jahre alt, wurde am 11. 10. 99 in urämischem Zustande aufgenommen.

Status. Patient benommen, stark cyanotisch, Gesicht etwas gedunsen, Oedeme an den unteren

und oberen Extremitäten. Die Athmung ist verlangsamt und tief schnarchend, der Puls stark gespannt, regelmässig, etwas beschleunigt, die Zunge belegt, mit blutiger Spitze. Der Spitzenstoss hebt diffus die Brustwand in weiter Umgebung der Mamilla. An der Spitze ein systolisches Geräusch, der zweite Aortenton klappend. An den abhängigen Lungenpartien pfeifende und giemende Geräusche, die beiden seitlichen Hälften des Bauches sind durch zwei enorme Nierentumoren ausgefüllt, welche sich fast in der Mittellinie berühren. Ihre Oberfläche ist besät von kugeligen, harten Prominenzen verschiedenster Grösse. Es besteht völlige Anurie; mittags ein urämischer Anfall, abends ein zweiter, der bei Bewusstsein mit leichten Zuckungen in den Fingern beginnt, welche auf die Arme fortschreiten, dann das Gesicht ergreifen, bis der ganze Körper in Krämpfe verfällt. Dabei sistirt die Athmung längere Zeit, die Pupillen sind reactionslos, das Sensorium vollständig benommen. Nach 20 Secunden Dauer folgt ein einstündiger komatöser Zustand. Am ersten Morgen entleert Pat. 500 ccm Urin, hellgelb, klar, reich an Eiweiss. Am 13. erfolgt der Tod.

Section. Rippenknorpel verkalkt. Rechte Lunge mit der Brustwand verwachsen. Die Ränder der linken Lunge etwas emphysematös. Aus beiden Lungen lässt sich schaumige ödematöse Flüssigkeit von der Schnittfläche auspressen. Herz sehr gross, linker Ventrikel stark hypertrophisch. Dicke der Wand 2,2 cm, Höhe des linken Ventrikels 8,5 cm. Herzhöhle nicht erweitert, der Aortenumfang 6,7 cm. Im Anfangstheil der Aorta wenige gelbe Plaques, die Aortenklappen selbst zart. Der vordere Zipfel der Mitralis ist geschrumpft, die Papillarmuskeln stark hypertrophisch, drehrund. In der Muskulatur des linken Herzens finden sich myocarditische Schwielen, auch im rechten Ventrikel. Pulmonalumfang 7 cm. Ventrikelhöhe 7,5 cm. Die Pulmonalklappe, sowie der Anfangstheil der Arteria pulmonalis ist zart. Koronararterien stark geschlängelt, die Querschnitte der Gefässe klaffen stark. Auf ihrer Intima reichliche gelbe dicke Plaques; an einer Stelle ein atheromatöses Geschwür. Die gesammten Gefässwandungen sind starr. Die Atheromatose reicht bis in die feinen Verzweigungen. Milz nicht vergrössert, derb, dunkelbraun. Die Därme sind im wesentlichen auf das Becken zusammengedrängt, da der ganze Bauch, besonders die Oberbauchgegend bis zu dem nach oben gedrängten Zwerchfell von 2 in der Mittellinie sich berührenden Tumoren ausgefüllt ist. Magen stark nach oben gedrängt. Das Colon descendens verläuft senkrecht am lateralen Rande des linken Nierentumors nach unten. Das Colon ascendens verläuft unten lateral am Tumor, dann schräg über seine Vorderfläche hinweg nach innen, um an seinem oberen medianen Rande in das Colon transversum überzugehen. Der linke Nierentumor 31 cm lang, am Hilus 10 cm breit, 10 dick. Der Ureter nicht erweitert, ohne sonstige Anomalien. Die Nierenarterien weit, stark arteriosklerotisch. Der Tumor hat noch ganz die Form einer Niere und besteht nach Abziehen der Kapsel ausschliesslich aus stecknadelkopf- bis kleinapfelgrossen Cysten, deren Inhalt meistens dunkelbläulich bis braun durchschimmert. Andere Cysten enthalten goldgelben Inhalt und sind durchscheinend, noch andere sind von einer eiterähnlichen Masse angefüllt und völlig undurchscheinend. Die linke, vollkommen normale Nebenniere sitzt der vorderen Wand des oberen Pols auf. Der rechte Ureter 4 Finger breit oberhalb der Linea innominata leicht cylindrisch erweitert, sonst ohne Besonderheiten. Die rechte Niere etwas kleiner als die linke, Höhe 28 cm, Breite und Dicke 10, sonst von gleicher Beschaffenheit wie links. Die Leber nicht vergrössert, von glatter Oberfläche. In der Nähe des Ligamentum suspensorium finden sich 2 stecknadelkopfgrosse Cysten. Die Wandungen der Aorta in ihrer ganzen Ausdehnung verdickt, mit theils diffusen, theils knopfförmigen Prominenzen versehen; weder Geschwürsbildung, noch Verkalkung. An Prostata, Hoden und Pankreas keine Veränderungen. Die Arteria pancreatica atheromatös verändert. In den hämorrhagischen Cysten der Niere finden sich mikroskopische Kügelchen, welche mitunter eine concentrische Anordnung erkennen lassen.

Epikrise. In hohem Maasse auffallend sind die starken Veränderungen des Gefässsystems. Die Atherose, die Hypertrophie des Herzens, die myocarditischen Schwielen hatten hier einen Grad erreicht, der bei dem Alter des Patienten durchaus ungewöhnlich ist. Bei dem häufigen Zusammentreffen dieser Gefässerkrankung mit der polycystischen Nierendegeneration unterliegt es keinem Zweifel, dass hier nicht zwei unabhängig von einander einhergehende Processe vorliegen, sondern Gefäss- und Nierenerkrankung in einem ähnlichen Abhängigkeitsverhältnisse zu einander stehen, wie bei den Schrumpfnieren, deren klinisches Bild in vielen Beziehungen den Erscheinungen der polycystischen Degeneration ähnelt.

Capitel XVI.

Krankheiten des Ureters.

I. Verletzungen des Ureters und Ureterfisteln.

Ursachen. Die grösste Zahl der Continuitätstrennungen des Ureters ist auf unbeabsichtigte Nebenverletzungen bei gynäkologischen Operationen zurückzuführen. Aus dieser Quelle entstammen 6 unserer Beobachtungen. Der Aufschwung der operativen Gynäkologie hat zweifellos die Ureterchirurgie gefördert, indem er als Nebenproduct eine Anzahl Operationsmethoden gezeitigt hat, um den an dem Harnleiter angerichteten Schaden wieder gut zu machen. Unter den übrigen Ursachen der Ureterverletzungen spielt nur der prolongirte Geburtsact eine bemerkenswerthe Rolle, bei welchem das Organ durch den gegen die knöcherne Beckenwand gepressten Kindskopf eine Quetschung erleidet; dieser Vorgang war die ergiebigste Quelle für die Harnleitergebärmutter- und Harnleiterscheidenfisteln vor der operativen Aera der Gynäkologie. Verletzungen des Harnleiters durch Stich- und Schusswaffen sind begreiflicher Weise recht seltene Vorkommnisse, noch seltener die durch stumpfe Gewalten, insbesondere Ueberfahren erzeugten. Sie führen meistens zu einer Abreissung des Ureters von dem Nierenbecken und sind gewöhnlich mit schweren Verletzungen anderer Organe complicirt. Ich selbst habe eine isolirte Quetschung des Ureters beobachtet, die dadurch entstanden war, dass der Patient durch die Ecke eines fallenden Schranks einen ganz umschriebenen Stoss gegen den Unterleib in der Höhe der Linea arcuata pelvis erhielt. Danach folgte eine mässige Hämaturie, an welche sich leichte Trübung des Harns mit spannenden Empfindungen in der Nierengegend anschloss. Es trat eine unvollständige Heilung ein, insofern eine geringe Trübung des Harns andauerte.

Verletzungen des Ureters bei gynäkologischen Operationen. Die nach gynäkologischen Operationen entstehenden Ureterfisteln münden entweder in die Scheide, wenn die Operation eine vaginale, oder in die Bauchnarbe, wenn sie eine abdominale war. Diese unerwünschten Nebenverletzungen ereignen sich vorzugsweise bei vaginalen Uterusexstirpationen, bei der abdominalen Entfernung von intraligamentär gelegenen Myomen und grossen Tubensäcken mit vielfachen Verwachsungen, sowie der vaginalen Eröffnung von hochgelegenen Eiteransammlungen im Becken. Der Vorgang, der zu einer Continuitätstrennung führt, kann ein zweifacher sein: entweder wird der Ureter unerkannt bei der Operation durchschnitten, sei es ganz oder theilweise, oder er wird bis zur Mortification gequetscht

und lässt in diesem Falle den Urin erst nach Tagen mit der Abstossung des nekrotischen Gewebsstückes austreten. Diese Quetschungen entstehen bei der Hämostase; und zwar seltener durch eine Massenligatur, welche den Ureter in sich schliesst, als durch Klemmzangen, welche zum Zwecke der Blutstillung liegen bleiben. Erst seit der Einführung dieses Verfahrens datirt die zunehmende Häufigkeit der Ureterverletzungen. Je grösser die Zangen sind, je mehr Gewebe sie packen, desto grösser ist diese Gefahr. Quetschungen, welche nur eine Wand betreffen, kommen durch Klemmzangen leichter zu Stande als durch Ligaturen. Denn sollte durch diese nur eine Wand lädirt werden, so müsste eine mit scharfer Nadel angelegte Umstechung gerade zufällig das Lumen des Ureters durchdringen.

Eigene Beobachtungen. Unter den uns zur Behandlung überwiesenen Ureterverletzungen verdankten 4 einer vaginalen Operation, 2 einer abdominalen ihre Entstehung. Unter den 4 vaginalen Operationen hatte es sich 3mal um Exstirpation des Uterus gehandelt, nämlich 1mal wegen Myome, 1 mal wegen adenomatöser Entartung der Schleimhaut, 1mal wegen Sepsis und Perforation nach arteficiellem Abort. Die 4. vaginale Ureterverletzung war auf eine etwas ungewöhnliche Weise zu Stande gekommen. Der Operateur hatte die Absicht, einen rechtsseitigen Tubensack von der Vagina aus zu incidiren. Er war durch eine Verziehung der Blase gezwungen die Scheide in einer vom Collum uteri schräg nach aussen und abwärts verlaufenden Richtung zu spalten und arbeitete mit dem Finger stumpf in die Tiefe, um die Cystenwand freizulegen. Dabei kam es dicht an der knöchernen Wand des Beckens aus grosser Tiefe zu einer starken arteriellen Blutung, welche durch wiederholtes Anlegen von Klemmzangen vergeblich zu stillen versucht wurde; endlich kam sie nach Entfernung sämmtlicher Zangen durch Tamponade zum Stehen. 3 Wochen nach der Operation wurde von der Pat. zum ersten Male Urinabfluss aus der Scheide bemerkt. Unter diesen 4 Fällen muss es sich wenigsten in zweien um eine auf eine Wand des Ureters beschränkte Quetschungsnekrose gehandelt haben. Denn in einem der Fälle trat eine spontane Heilung ein, welche bei totaler Durchtrennung schwerlich erwartet werden kann. In dem anderen betrug der aus der Scheide ausfliessende Urin nur den 6.—8. Theil der gesammten Urinmenge, woraus zu schliessen ist, dass noch eine Quantität durch den verletzten Ureter in die Blase geflossen sein muss. Bei den abdominalen Verletzungen des Ureters gaben beide Male Tuboovarialcysten die Veranlassung zur Schädigung des Ureters. Von diesen 6 Verletzungen kam 1 Fall mit vaginaler Ureterfistel zur Spontanheilung; ein Fall mit schwerer Pyelonephritis konnte nicht operirt werden, weil gleichzeitig eine acute, hoch fieberhafte Lungentuberculose sich entwickelt hatte. 4 mussten nephrectomirt werden, und zwar 3 wegen pyelonephritischer Processe mit Abscessbildung, einer wegen zu hoher Durchtrennung des Ureters, um eine Einpflanzung in die Blase zu gestatten, und zu grosser Entfernung zwischen den nicht mehr dehnbaren Ureterstümpfen, um eine directe Nahtvereinigung ausführen zu können.

Fall **268**.1. Verletzung des linken Ureters bei abdominaler Exstirpation einer Tuboovarialcyste. Ureterbauchdeckenfistel. Pyelonephritis. Vergebliche plastische Versuche. Nephrectomie. Heilung.

Frau M., 27 Jahre. Aufgenommen 21. 9. 99.

Gesund bis zur Entbindung vor 8 Jahren. Danach 9wöchentliche Blutungen wegen Verhaltung eines Theils der Nachgeburt. Seitdem bestand ein Blasenkatarrh, der bis jetzt angedauert hat. Vor

4 Jahren wurde eine Nierenentzündung auf Grund von Schmerzen in der linken Nierengegend diagnosticirt. Ende Juli 99 wurde der Pat. eine linksseitige Tuboovarialcyste durch Laparotomie entfernt. 5 Tage nach der Operation öffnete sich die Wunde. Seitdem besteht Ausfluss grosser Flüssigkeitsmengen. Allmählich traten Fieberbewegungen ein, zeitweise mit Schüttelfrösten und Schmerzgefühl in der linken Nierengegend. Die austretende Flüssigkeit wird eitrig getrübt. Nach Spaltung der Narbe hört das Fieber auf. Am 21. 9. wird mir Pat. zur Behandlung überwiesen.

22. 9. Schnitt zur extraperitonealen Freilegung des Ureters parallel dem Ligamentum Poupartii. Muskulatur verdickt, sulzig, ebenso das gesammte submuskuläre Gewebe theils narbig, theils ödematös. Bei der Lösung und Verschiebung des Peritoneums nach oben entsteht ein kleiner Einriss, dessen Naht wegen Ausreissens der Suturen nicht gelingt, sodass er mit einem Gazestreifen tamponirt werden muss. Das mediane Ende des Bauchschnittes wird durch eine Querincision mit der in der Linea alba befindlichen Fistel in Verbindung gebracht. Dieser Schnitt eröffnet eine mit Granulationen ausgekleidete Höhle, in der man nach Abschabung der Wände das periphere Ende des Ureters findet, welches nach oben in einen derben Strang endet; das centrale Ende ist nicht auffindbar. Nun wird das periphere durch Einführung einer Sonde markirt und an der Haut befestigt. Am 26. 9. wird am oberen Rande der durch Tamponade offen gehaltenen Wundhöhle das centrale Ureterende entdeckt, da jetzt das Ausspritzen des Urinstrahls beobachtet werden kann. Es wird ein vorn offener Katheter bis ins Nierenbecken eingeführt, aus dem sich sofort ein Eiterstrom entleert. Nach täglicher Ausspülung des Nierenbeckens mit Borwasser und Argentumlösung 1:2000 bis zur Klärung des aus dem Katheter fliessenden Harns wird eine Metallsonde von der Wunde aus durch den vesicalen Ureterstumpf in die Blase geführt und soweit vorgeschoben, dass ihr Ende vor der Harnröhre erscheint. Ueber diese Metallsonde wird ein vorn offener Katheter geschoben, dessen Ende nach seinem Erscheinen in der Wundhöhle in den renalen Abschnitt des Ureters geleitet wird. Beide Ureterenden können nach ausgiebiger Mobilisirung des untern Stücks knapp bis zur Berührung genähert werden. Der Versuch, die granulirenden verdickten Stümpfe aneinander zu nähen, scheitert an der brüchigen Beschaffenheit des Gewebes; nur eine einzige Sutur hält. Trotzdem der Harnabfluss aus dem durch die Urethra geleiteten Harnröhrenkatheter 1100 ccm pro die beträgt, fliesst noch ein erheblicher Theil durch die Wunde.

26. 10. Es wird versucht, den Ureterkatheter durch einen stärkeren zu ersetzen. Dazu wird ein Stahlmandrin durch die ganze Länge der Katheterlichtung eingeführt, der Katheter entfernt und nun versucht, einen neuen stärkeren über den Mandrin zu schieben. Das gelingt aber nur ein kurzes Stück weit; das Instrument dringt offenbar nicht in das centrale Ende. Sämmtlicher Urin der linken Niere fliesst aus der Fistel.

1. 11. wird nochmals der Versuch gemacht, das centrale Ureterende höher oben frei zu legen und so ausgiebig zu mobilisiren, dass es entweder mit dem peripheren Stück vernäht oder in die Blase eingepflanzt werden kann. Der cystoskopisch eingeführte Ureterkatheter dringt nur 8 cm weit vor. Durch einen Schnitt parallel dem Ligamentum Poupartii bis nahe an den Darmbeinstachel, der in seinem medianen Abschnitt die von der vorigen Operation herrührende Quernarbe wieder spaltet, wird der Retroperitonealraum freigelegt. Die centrale Ureterfistel ist weder zu finden noch zu sondiren. In dem fast obliterirten Ende des in Narbengewebe vergrabenen peripheren Stückes erscheint die Spitze der von der Blase aus eingeführten Sonde. Im lateralen Theile des Retroperitonealraums wird das renale Stück des auf Kleinfingerstärke verdickten Ureters mit Mühe gefunden. Es ist durchweg schwielig, mit dem Peritoneum verwachsen, so dass dieses bei dem Versuche der Präparation des Ureters an verschiedenen Stellen in grosser Ausdehnung einreisst. Da die Nähte an dem spinnwebendünnen Bauchfell immer wieder ausreissen, werden die Rissöffnungen tamponirt. Nun wird bei peripherer Verfolgung des freigelegten Ureterabschnitts sein fistulöses Ende gefunden und ein Katheter in das Nierenbecken eingeführt, aus welchem sich eine grosse Menge eitrigen Urins entleert. Es zeigt sich jetzt, dass der auf ca. 7 cm mobilisirte Ureter so starr und völlig unausdehnbar ist, dass an eine Einpflanzung in die Blase nicht gedacht werden kann, selbst wenn diese aus dem umgebenden Narbengewebe gelöst und lateralwärts verzogen würde. Ebensowenig sind die beiden Endstücke des Ureters genügend zu nähern, um eine Nahtvereinigung, noch viel weniger, um eine laterale Anastomose zu ermöglichen. Es wird daher die Niere exstirpirt.

Epikrise. Der Fall lehrt, dass man mit der Herstellung der Continuität des Harntractus nicht zu lange nach der Verletzung warten darf. Denn abgesehen von der

Gefahr aufsteigender Pyelonephritis erleiden die durchtrennten Ureterstücke Veränderungen, welche sie ungeeignet für plastische Operationen machen, gleichviel, ob sich ihre Wand im Zustande der Granulation oder narbiger Starrheit befindet.

Die Gefahr der nach totaler Ureterdurchtrennung entstehenden Fisteln besteht wesentlich in der Möglichkeit einer aufsteigenden Niereninfection, welche ganz besonders begünstigt wird, wenn durch narbige Verengung der Fistelöffnung eine Erschwerung des Abflusses entsteht.

Spontanheilung von Ureterfisteln. Mit der Spontanheilung wandständiger Ureterfisteln ist die Gefahr einer Stricturirung des Lumens oder einer Knickung des Rohres verbunden. Auf Grund derartiger Abflusshindernisse kann sich eine Pyelonephritis oder Retentionsgeschwulst sowohl während des Bestehens, wie noch nach erfolgter Heilung der Fistel entwickeln. Während die Spontanheilung seitlicher Ureterfisteln wiederholt beobachtet worden ist, dürfte eine spontane Erweiterung der aus der Vernarbung hervorgehenden Strictur mit Verschwinden der renalen Retentions- und Infections-Erscheinungen eine grosse Seltenheit sein. Ich lasse deshalb eine einschlägige Beobachtung hier folgen.

Fall **269.** 2. Frau Helene J., 46 Jahr. Am 7. 12. 95 wurde wegen starker Blutung die Totalexstirpation des Uterus und der Adnexe durch einen Gynäkologen ausgeführt. Die Blutstillung war durch bleibende Klemmzangen bewirkt worden. Vom 3. Tage p. op. ab floss Urin aus der Scheide. Am 8. 1. 96 traten heftige Schmerzen in der Blase und der rechten Unterbauchgegend unter Fieber bis 40° ein, bei gleichzeitiger starker Trübung des Urins. Nachdem das Fieber abgefallen war, begab sich die Pat. Ende Januar 96 zum Zwecke des Schlusses ihrer Ureterfistel in die gynäkologische Klinik, in welcher sie operirt worden war. Als sie aber aus dem Wagen ausstieg, hatte plötzlich der Urinabfluss aus der Scheide aufgehört, um nur noch nach ca. 3 oder 4 Tagen ein einziges Mal auf 3—4 Stunden wiederzukehren. Seitdem blieb Pat. dauernd trocken. Die Blasenschmerzen blieben unverändert; aber nun trat ein Druckgefühl in der rechten oberen Leibeshälfte auf, zu dem sich seit dem März heftigste Anfälle von Nierenkoliken gesellten. Der Urin war stets trübe, katarrhalisch. Die zu 2 verschiedenen Malen durch Herrn Dr. Casper versuchte Einführung des Ureterkatheters gelang nur auf eine Strecke von 4—5 cm, dann wurde ein Hinderniss gefunden, welches das Instrument nicht zu überwinden vermochte. Ende April steigerten sich die Schmerzen zu bedeutender Heftigkeit, und plötzlich wurde zwischen einzelnen während des Anfalls aufgefangenen mässig trüben Urinproben eine Portion mit ausserordentlich starkem Eitergehalt entleert. Seit der Zeit konnte festgestellt werden, dass vor jedem Schmerzanfall der Urin klarer wurde, auch 6—7 Stunden während des Anfalls relativ klar blieb, bis ein dickeitriger Urin erschien, nach dessen ein- oder mehrmaliger Entleerung die Schmerzen bald aufhörten. Diese hatten ihren Sitz in der rechten Lumbalgegend und strahlten in das rechte Bein und den Arm aus. Im Beginn des Anfalls bestand heftigster Harndrang mit tropfenweiser Entleerung. Die Intervalle zwischen den schweren Anfällen betrugen ca. 8 Tage. Dazwischen traten gewöhnlich noch mehrere leichte auf.

Status. 2. 7. 96. Ausserhalb der Koliken ist die Niere nicht zu fühlen. Die Scheide endet blind in der von der Uterus-Exstirpation herrührenden Narbe. Das tastbare Endstück des rechten Ureters ist etwas verdickt. Während der Anfälle tritt eine nachweisbare Schwellung der rechten Niere auf, die dann um 2 Querfinger breit den Rippenbogen überragt. Der stärkste dieser Anfälle trat am 20. 8. 96 auf, dauerte 5 Tage lang, war 2 Tage lang fieberhaft, mit Uebelkeit und Erbrechen verbunden, und endete mit reichlicher Eiterentleerung. Ich ordnete eine regelmässige tägliche bimanuelle Massage der Niere an, welche mehrere Wochen hindurch fortgesetzt wurde. Seitdem verringerten sich die Intensität und die Heftigkeit der Anfälle, bis sie nach einigen Wochen ganz verschwanden und in den seitdem verflossenen 3 Jahren nicht wiedergekehrt sind. Der Urin ist ganz klar geworden und geblieben.

Epikrise. Der Fall ist ein interessantes Beispiel für die spontane Heilbarkeit von Ureterfisteln. Es ist sehr wahrscheinlich, dass es sich nur um eine wandständige Läsion gehandelt hat, hervorgebracht durch Zerquetschung mittelst einer Klemmzange. Der weitere Verlauf ist wohl so zu verstehen, dass es durch die Vernarbung zu einer

Verengerung oder Knickung des Ureters an der Verletzungsstelle gekommen ist. Die Spontanheilung ist vermuthlich dadurch zu Stande gekommen, dass sich unter dem Einfluss des Flüssigkeitsdrucks entweder die der Narbe gegenüberliegende intacte Wand des Ureters gedehnt hat, oder eine spornartig einspringende Narbe an der concaven Seite der Knickung abgeflacht worden ist. Wie weit die Massage der Niere einen Einfluss auf die Heilung ausgeübt hat, lässt sich nicht mit Sicherheit sagen, jedenfalls fällt die Besserung zeitlich mit dem Beginn dieser Therapie zusammen.

Da der Harnleiter am häufigsten verletzt wird, wenn er durch intraligamentäre Entwickelung von Myomen oder Cysten soweit aus seiner normalen Lage verdrängt ist, dass die Orientirung über seinen Verlauf erschwert, bisweilen unmöglich ist, verdient der Vorschlag grosse Beachtung, vor der Operation auf cystoskopischem Wege eine Uretersonde einzuführen, an deren Resistenz das Organ leichter erkannt werden kann.

Behandlung der Ureterverletzungen und Fisteln. Hinsichtlich der Behandlung der Ureterverletzungen hat man die frischen, während der Operation entdeckten, von den alten zu unterscheiden, bei welchen sich die beiden Ureterenden im Falle völliger Durchtrennung meistens weit von einander durch elastische Retraction entfernt haben und in dieser Lage in Narben- oder Granulationsgewebe eingebettet sind. Bei den frischen Verletzungen hängt das Verhalten davon ab, ob die Durchtrennung nur eine Wand oder die ganze Circumferenz des Ureters betroffen hat. Im ersteren Falle besteht das einfachste Verfahren darin, einen Ureterkatheter von der Blase aus bis über die Verletzungsstelle hinaufzuführen, die verletzte Wand mit einigen nicht gänzlich durchdringenden Seidensuturen zu vernähen und den Katheter bis zur Heilung liegen zu lassen. Dasselbe Verfahren kann auch bei circulärer Durchtrennung frischer Fälle versucht werden. Immerhin ist eine nachträgliche Stenose an der Vereinigungsstelle nicht mit Sicherheit auszuschliessen. Jedenfalls ist die circuläre Naht ohne Verweilkatheter zu widerrathen, wie eine Beobachtung von Schopf lehrt[1]), der 7 Wochen nach der Operation bei der Autopsie der an Tuberculose verstorbenen Patientin eine Strictur und narbige Einbettung der Nahtstelle fand. Sicherer ist van Hook's ingeniöses Verfahren der Einpflanzung des oberen Endes in einen seitlichen Schlitz des unteren. Die Ausführung geschieht in folgender Weise: Der vesicale Abschnitt wird durch einen 5—6 mm unterhalb seines freien Randes angelegten Ligaturfaden verschlossen. 5 mm unterhalb der Ligatur macht man eine Längsincision durch die Wand von der doppelten Länge des Ureterdurchmessers. Dann wird das obere Endstück in ca. 6 mm Länge vom freien Rande her aufgeschlitzt, um einer späteren Verengung vorzubeugen. Durch die gegenüberliegende nicht geschlitzte Wand wird jetzt ein mit 2 Nadeln armirter Catgutfaden derart geführt, dass die Nadeln, 2—3 mm von einander entfernt, 3 mm oberhalb des freien Randes von innen nach aussen durchgestochen werden. Dann führt man sie durch den Schlitz des unteren Ureterendes, sticht sie an der gegenüberliegenden Wand etwa 12 mm unterhalb des oberen Schlitzendes aus. Nun werden die Nadeln entfernt und die Fäden mit einander verknüpft. Anders liegen die Verhältnisse bei den alten Ureterverletzungen nach intraabdominalen Operationen. Hier haben die in Narben eingebetteten Endstücke des durchtrennten Rohrs ihre Elasticität verloren. Ihre Wand ist entweder granulirend oder sclerotisch, so dass eine directe Vereinigung selten möglich sein wird. Aus den granulirenden Ge-

1) Centralblatt f. Gynäkologie. 1887. No. 30.

websstümpfen reissen die Nähte aus, selbst wenn man sie nach Ablösung weit genug nähern kann, um sie ohne Spannung circulär zu vereinigen. Andererseits sind für die van Hook'sche Operation, welche eine Dehnbarkeit des Ureters beansprucht, die Stümpfe zu starr und unelastisch. In diesen alten Fällen ebenso wie in denjenigen, in welchen ein grösseres Stück des Ureters wegen Strictur oder Verwachsung mit einer Unterleibsgeschwulst resecirt werden musste, ist der Versuch am Platze, das obere Ende in eine neue Oeffnung der Blase zu implantiren. Diese Einpflanzung kann entweder gänzlich auf extraperitonealem Wege geschehen oder gemäss den Angaben Witzel's, welcher eine intraperitoneale Aufsuchung und Auslösung des Ureters mit extraperitonealer Einnähung in die Blase verbindet. Die genaue Beschreibung der von mir ausgeführten extraperitonealen Methode findet der Leser in dem Berichte über Resection einer Ureterstrictur (Fall **273.6**). Witzel sucht den Ureter nach Laparotomie in der Mittellinie an der Theilungsstelle der Iliaca communis auf, legt ihn hier durch einen kleinen Einschnitt des Peritoneums frei, spannt ihn durch Emporheben, um seinen peripheren Abschnitt kenntlich zu machen, durchtrennt und unterbindet ihn in der Höhe des Ligamentum latum transperitoneal und zieht ihn unter seinem Peritonealüberzug aus der zuerst angelegten Oeffnung des Peritoneums an der Theilungsstelle der Arteria iliaca heraus. Nun wird der jetzt intraperitoneal befindliche Ureter dadurch extraperitoneal gelagert, dass eine schmale Zange von der seitlichen extraperitonealen Blasenwand retroperitoneal bis an die Theilungsstelle der Iliaca geführt, der Ureter an seinem unterbundenen Ende gefasst und an die Blase herangezogen wird. Dann werden alle Bauchfellincisionen verschlossen, die Blase in der Richtung nach der Darmbeinschaufel verzogen, dort durch einige Nähte fixirt und der Harnleiter an ihrer Vorderfläche unterhalb der oberen Kuppe und unter Bildung eines Schrägkanals eingepflanzt, indem die Blasenschleimhaut mit Ureterschleimhaut und die parallel zu beiden Seiten des Ureters erhobenen Längsfalten der Blasenwand mit einander vernäht werden.

Die Ureterocystoneostomie dürfte in vielen Fällen von Ureterscheiden- und Utercervixfisteln berufen sein, die älteren, zum Theil sehr sinnreichen und manchmal auch erfolgreichen Methoden zu verdrängen. Es liegt ausserhalb des Rahmens dieser Arbeit, auf diese Methoden näher einzugehen, unter welchen namentlich die von Mackenroth und Dührssen eine besondere Berücksichtigung verdienen. Würde der Defect am Ureter zu gross sein, oder die Trennungsstelle des Ureters zu weit renalwärts liegen, um eine genügende Annäherung an die Blase zu gestatten, so bliebe entweder nur die Einpflanzung in den Darm oder in den Ureter der anderen Seite übrig. Trotz der Ausbildung dieser vielfachen conservativen Verfahren wird es sich immer noch hin und wieder ereignen, dass nach ihrem Scheitern die Entfernung der Niere das letzte Auskunftsmittel bleibt; insbesondere wird man sich leichteren Herzens zu dieser Verstümmelung entschliessen, wenn das Organ durch aufsteigende Processe bereits pyelonephritisch erkrankt ist.

Ureterfisteln nach Nephrectomie. Die nach der Nephrectomie bisweilen zurückbleibenden Ureterfisteln entleeren gewöhnlich nur eitriges Secret. Sie verdanken ihre Entstehung krankhaften, infectiös entzündlichen oder tuberculösen Zuständen des Ureters, welche sich nach der Nephrectomie nicht zurückbilden. Eine viel seltenere Erscheinung ist es, dass ein rückläufiger Urinstrom sich aus der Blase durch die Fistel entleert. Ein solches Vorkommniss setzt natürlich eine Insufficienz des Ventil-

mechanismus voraus, der durch den schrägen Durchtritt des Ureters durch die Blasenwand zu Stande kommt. Die Bedingungen für solche Insufficienz liegen theils in habitueller Dehnung der Blase durch Prostatahypertrophie, Atrophie der Blasenmusculatur oder centrale Innervationsstörungen, theils handelt es sich um ulceröse Zerstörung der Ureterpapille oder eine Erweiterung der Harnleitermündung durch frühere Steineinklemmung. Da die Ureterfistel sich leicht narbig verengt oder temporär schliesst, findet der Abfluss nicht regelmässig und vollständig statt, sondern der rückstauende Urin stagnirt im Ureter, zersetzt sich daselbst unter dem Einfluss des Schleimhautkatarrhs und erzeugt wiederum durch den Reiz seiner Zersetzungsproducte eine stärkere Eiterabsonderung. So kommt es zeitweise zu eruptiven Entleerungen eines eitrig urinösen Ureterinhalts nach aussen. In solchen Fällen ist die Exstirpation des Harnleiters bis dicht an die Blase mit sorgfältigem Verschluss des Stumpfes geboten. Dessen Versorgung richtet sich nach seiner Beschaffenheit; ist er weit und dünnwandig, so besteht das beste Verfahren in Einstülpung seiner Ränder und Vernähung. Ist er starrwandig, so wird am zweckmässigsten seine Mucosa mit spitzem Thermokauter ausgebrannt, dann eine Ligatur möglichst nahe der Blasenmündung um ihn gelegt und seine Schnittränder vernäht. War er sehr kurz, so drängt man ihn gegen die Blase und vernäht über ihm die Falten der Blasenwand, so dass er in ihr ganz begraben liegt. Einer dieser seltenen Fälle von Ureter-Harnfistel nach Nierenexstirpation sei in Folgendem kurz geschildert.

Fall **270**.3. Ureterfistel nach Nephrektomie mit rückläufigem Harnausfluss. Totalexstirpation des Ureters. Heilung.

Herr H., 65 Jahre alt. Aufgenommen 31. 10. 99.

Nachdem Pat. 24 Jahre lang an krampfhaften Schmerzanfällen der rechten Nierengegend und an zunehmender eitriger Trübung des Urins ohne Steinabgang gelitten hatte, wurde ihm vor 12 Jahren eine rechtsseitige calculöse Pyonephrose exstirpirt. Die Exstirpationswunde heilte gut bis auf eine Fistel, die sich innerhalb der letzten 12 Jahre in keiner Weise veränderte. Unmittelbar vor seiner Entlassung aus der Behandlung soll sich schon aus der Fistel eine hellgelbe Flüssigkeit entleert haben, welche bereits damals im Verdachte stand, Urin zu sein. Später bekam die entleerte Flüssigkeit eine eiterige Beschaffenheit. Vor 6 Wochen begann sich eine grosse Menge stinkender wässriger Flüssigkeit von exquisit urinösem Geruche aus der Fistel zu entleeren. Der Pat. schätzt die Menge auf mindestens $^1/_4$ Liter in 24 Stunden. Ostern des Jahres hatte er im Anschluss an eine grössere Körperanstrengung eine 3tägige Hämaturie, 14 Tage später kam die zweite 2 Tage dauernde, vor jetzt 14 Tagen die dritte, welche bis zu seiner jetzigen Aufnahme andauerte. Die Umgebung der Fistel soll manchmal geschwollen und schmerzhaft gewesen sein. Es wird Fehlen der Patellarreflexe und reflectorische Pupillenstarre, aber keine Ataxie constatirt. Der untere Pol der linken Niere deutlich fühlbar, nicht vergrössert, nicht empfindlich. In der rechten Lumbalgegend, lateral vom äusseren Rande des Sacrolumbalis eine ca. 20 cm lange senkrechte Narbe, von deren Mittelpunkt eine strahlige horizontal nach hinten zieht. In der Mitte der letztgenannten befindet sich eine feine Oeffnung, deren Sondirung weder mit weichem noch mit starrem Instrument möglich ist. Der Urin, sauer und trübe, wird unvollständig aus der Blase entleert, so dass ein Residualharn von 250—350 ccm vorhanden ist. Im Liegen träufelt der Urin ab; nur im Stehen ist spontane Entleerung möglich. Cystoskopie ist unausführbar, da die Blase auch nach stundenlangem Spülen nicht rein wird. Bei Druck auf die Ureterbauchgegend lässt sich der Urin aus der Harnröhre exprimiren.

10. 11. Exstirpation des Ureters. Hautschnitt beginnt 2 cm unterhalb und lateral von der Fistel und zieht ab- und einwärts bis zur Mitte des Poupart'schen Bandes. Nach Eröffnung des retroperitonealen Raumes und Verschiebung des Peritoneums nach vorne tritt der Ureter als ein daumendicker geschlängelter schlaffer darmähnlicher Schlauch zu Tage; er wird zunächst nach oben ausgiebig isolirt. Dabei löst sich sein oberes Ende vom Narbengewebe los und es entleert sich aus seinem Lumen eine Quantität trüber urinöser Flüssigkeit. Eine eingeführte Sonde dringt ohne Hinderniss in die Blase.

Er wird weiterhin nach abwärts leicht aus seinen Verbindungen frei gemacht, dicht an der Blase unterbunden, in ca. $1^1/_2$ cm Länge oberhalb der Ligatur mit dem Thermocauter durchbrannt, seine Schleimhaut mit dem Spitzbrenner verkohlt und seine Wandungen an der Durchtrennungsstelle mit einander vernäht. Auf diese wird ein Jodoformsindon geführt, ebenso im obersten Wundwinkel auf die Stelle, wo das obere Ureterende vom Narbengewebe abgerissen ist; im Uebrigen die Wunde verschlossen. Heilung prima intentione.

In diesem Falle dürfte der Rückfluss des Urins in dem tabisch-paralytischen Zustande der Blase seine Ursache gehabt haben, welche durch constante Ueberdehnung zu einer Schlussunfähigkeit des intraparietalen Ventils geführt hat. Dieselbe Ursache ist vielleicht bereits für die Entstehung der Pyonephrose verantwortlich gewesen.

II. Ureteritis.

Die entzündlichen Affectionen des Ureters sind in der überwiegenden Mehrheit nur eine Theilerscheinung aufsteigender oder absteigender Nierenerkrankungen, so dass diesen gegenüber ihre klinischen Symptome in den Hintergrund treten. Ihre Besprechung hat daher im Zusammenhange mit den Hydro-, Pyonephrosen und Pyelonephriten ihre Stelle gefunden. Hier möge nur darauf hingewiesen werden, dass von dem Zustande der Harnleiter der Erfolg jeder conservativen Behandlung renaler Retentionsprocesse mit und ohne Infection abhängt, möge es sich um Nephrotomie oder Ausspülung des Nierenbeckens mittelst cystoskopischen Ureterkatheterismus handeln. Eine durch Nephrotomie angelegte Nierenfistel kann sich nicht schliessen, wenn nicht der Zustand des Ureters einen freien Abfluss in die Blase zulässt. Die Hindernisse, welche durch entzündliche Erkrankungen des Harnleiters hervorgebracht werden, können mechanisch oder dynamisch wirken. In die erste Kategorie gehören alle Processe, welche die Lichtung verengen, mag es sich nun um diffuse concentrische Wandverdickung, oder Stricturen, vorspringende Schleimhautklappen, Windungen, Knickungen und Torsionen handeln, welche durch periureteritische Processe fixirt sind. Abflusshemmend wirkt ferner das Wachsen des Reibungswiderstandes durch ulceröse Zerstörung der glatten Schleimhautfläche oder netzartig narbig-bindegewebige Veränderungen, wie wir solche im Falle **81**.16 kennen gelernt haben.

Dynamische Abflusshindernisse entstehen durch Verminderung der muskulären Contractilität und der Elasticität des Rohrs. Denn auf diesen Factoren ist die ungestörte Harnbeförderung basirt. Der Ureter ist kein einfaches Abflussrohr, welches passiv den Urin aus der Blase leitet, vielmehr spielt er eine ähnlich active Rolle bei diesem Vorgange, wie der Oesophagus bei dem Schlingact, indem er durch durch regelmässige peristaltische mit Verengung, Abplattung, Verkürzung und Erblassung des Rohres einhergehende Contractionen seinen Inhalt in die Blase befördert. Demnach rieselt der Urin nicht aus der Niere in die Blase hinab, sondern wird periodisch mit grosser Kraft in letztere hineingespritzt. Wird diese motorische Function des Ureters beeinträchtigt, so muss mit Nothwendigkeit eine erhebliche Verlangsamung der Harnableitung resultiren, weil dann als die einzig bewegenden Kräfte der geringe secretorische Druck der Niere, sowie die muskuläre Contractilität und Elasticität des Nierenbeckens übrig bleiben. Ein solches Verhalten muss mit Nothwendigkeit zur Stauung in der Niere führen. Die Elasticität des Ureters leidet in mehr minder hohem Grade durch seine Umwandlung in ein starres Rohr in Folge von Bindegewebswucherung und zelliger Infiltration der Wände, — in noch verstärktem Maasse, wenn

sich dazu eine derbe fibrös-lipomatöse Periureteritis gesellt. Derartige Zustände bedingen auch ohne jede Beeinträchtigung des Lumens eine Erschwerung der Harnableitung aus der Niere. Dieselben anatomischen Veränderungen, welche in diesen Fällen den Elasticitätsverlust herbeiführen, bedingen gewöhnlich gleichzeitig eine Beeinträchtigung der muskulären Contractilität, indem die Muskelbündel durch das neugebildete Bindegewebe und die zellige Infiltration soweit auseinandergedrängt werden, dass sie keine zusammenhängende Schicht mehr bilden.

Erklären die bisherigen Ausführungen das Zustandekommen von Stauungen in der Niere durch entzündliche Verdickung der Ureterwand mit oder ohne Verengung der Lichtung, so bedarf es noch der Untersuchung, weshalb erweiterte Ureteren mit dünnen zarten Wandungen als Abflusshindernisse wirken können. Thatsächlich finden wir Fälle von enorm erweiterten, anstandslos für die dickste Sonde, ja für den Finger durchgängigen Harnleitern, bei welchen es zu einer zunehmenden Retention im Nierenbecken kommt, die durch beträchtliche Spannungszunahme sogar Koliken hervorzurufen vermag. Diese Thatsache erscheint auf den ersten Blick um so weniger verständlich, als in solchen Fällen nicht nur nicht im Ureter, sondern ebenso wenig weiter abwärts in der Prostata oder der Harnröhre irgend ein Abflusshinderniss gefunden zu werden braucht. In solchen Fällen ist es die constant zunehmende Dehnung der muskulären Kreisfaserschicht und die Auseinanderdrängung der muskulären Längsbündel, welche zu einer motorischen Insufficienz geführt hat. Die Leistungsfähigkeit des Ureters als Hohlmuskel leidet unter der Dehnung ebenso wie das Herz unter einer Erweiterung ohne compensatorische Hypertrophie. Thatsächlich kann man bei Operationen solchen dünndarmähnlichen dünnwandigen schlaffen Ureteren begegnen, welche weder nach Betasten noch Drücken irgend eine merkbare Contraction erkennen lassen, während eine solche an ebenso ausgeweiteten Ureteren augenfällig in die Erscheinung tritt, wenn es zu einer compensatorischen Hypertrophie der Muscularis gekommen ist. Die Factoren, welche zu derartigen Erweiterungen des Ureters mit Dehnung und Verdünnung seiner Wandungen führen, sind bei fehlendem peripheren Hinderniss, wie z. B. Prostatahypertrophie, Blasentumoren, Harnröhrenstricturen nicht immer leicht zu erkennen. Ich habe 3 mal den Grund in functionellen Störungen der Blasenthätigkeit finden können, welche bei diametral entgegengesetzter Natur zu denselben Resultaten führten. Einmal war es ein paralytischer Zustand der Blase mit Harnträufeln bei einem wegen mangelnder Kniephänomene und verlorener Potenz auf Tabes verdächtigen 35jährigen Manne. Die dauernde Füllung der Blase setzte dem Ausfluss des Urins aus dem Ureter ein stetes Hinderniss entgegen und führte zu seiner schlaffen Erweiterung. In zwei anderen Fällen bei jungen Frauen waren es entzündliche Processe in der Blase, einmal puerperaler, einmal gonorrhoischer Entstehung, welche zu schweren Störungen der Blasenentleerung führten. Es bestanden bei pernanentem Harndrange die heftigsten Blasenkrämpfe, welche es unmöglich machten, den Harn anders als tropfenweise zu entleeren. Nach Jahre langem Bestand dieser qualvollen Zustände gesellten sich Nierenschmerzen und Nierenkoliken hinzu. In diesen Fällen wirkten die ausserordentlich häufigen Contractionen der Blase bei krampfhaft verschlossenem Sphincter durch die damit verbundenen intravesicalen Drucksteigerungen als Hinderniss für die Entleerung des Ureters. Die dadurch hervorgerufene Erweiterung und Dehnung des Rohrs wird noch durch den Umstand vermehrt, dass allmählich der ureterovesicale Klappenverschluss unter dem Einfluss des starken Drängens bei geschlossenem Schliessmuskel insufficient wird und

einen Rückfluss des Harns aus der Blase in den Ureter gestattet. In solchen Fällen schlaffer Uretererweiterung ist man im Stande, von dem eröffneten Nierenbecken aus einen Flüssigkeitsstrahl direct in die Blase zu spritzen. Das Gelingen dieses Experiments, welches bei normaler Contractilität niemals gelingt, ist ein pathognomonisches Kennzeichen für eine erhebliche Insufficienz der Uretermuskulatur. Während nun diese verschiedenen Arten der Ureteritis sowohl in Beziehung auf ihre Krankheitsäusserungen als auch auf ihre Behandlung den gleichzeitig vorhandenen Krankheitszuständen der Niere subordinirt sind, kommen in seltenen Fällen Entzündungsprocesse des Harnleiters vor, welche durch ihre Selbstständigkeit das ganze Krankheitsbild und die einzuschlagende Therapie beherrschen. Ich war in der Lage, 2 derartige Beobachtungen zu machen, in welchen der schwere Zustand des Ureters die Entfernung der Niere erforderte, deren relativ leichte Secundärerkrankung an sich einen operativen Eingriff nicht erfordert hätte. In beiden Fällen waren die Krankheitserscheinungen von den Veränderungen des Ureters, nicht von denen der Niere abhängig.

Die erste meiner Beobachtungen von Ureteritis als selbstständigem Kranheitsbild ist von besonderem Interesse, weil sie als erste in evidenter Weise die Möglichkeit des Prädominirens einer Ureteraffection über eine verhältnissmässig geringfügige Erkrankung der Blase und der Niere erwiesen hat, weil sie ferner zeigt, wie lange Zeit nach Elimination der Niere die durch die Ureteritis hervorgebrachten krankhaften Veränderungen des Urins fortbestehen können, und weil der Fall endlich der erste war, in welchem der Ureter in ganzer Ausdehnung freigelegt wurde, um die Ursache von Koliken ohne Steinbefund zu ergründen.

Fall **271.4.** Ureteritis gravis. Hydronephrosis levis sine augmentatione voluminis renis. Exstirpatio renis et ureteris. Sanatio.

Israel B., 28 Jahr. Aufgenommen 6. 2. 93, geheit entlassen 8. 6. 93.

Die Beobachtung betraf einen 28jährigen Mann, der sein Leiden seit 8 Jahren datirt. Ob eine Gonorrhoe vorhanden war, ist nicht mit Sicherheit zu eruiren. Die Anfangserscheinungen sollen in vermehrter Häufigkeit der Miction bestanden haben. Es gesellten sich dazu Blasenschmerzen und sehr bald ganz ausserordentlich heftige linksseitige Nierenkoliken, welche den Kranken schliesslich zum Morphium getrieben haben, weil sie so schmerzhaft waren, dass er bei jedem Anfalle, nach seinem eignen Ausdruck, rasend wie ein wildes Thier auf die Strasse stürzen musste. Diese Koliken wiederholten sich Anfangs ca. 3 mal in der Woche. In der Zwischenzeit war Pat. aber auch nicht frei von continuirlichem Schmerz. Er ist dann in verschiedenen Kliniken behandelt worden und kam endlich abgezehrt, elend, morphinistisch, mit entsetzlichen, mehrmals täglich wiederkehrenden Schmerzen behaftet, zu mir ins Krankenhaus. Der objective Befund in Verbindung mit den Angaben des Kranken, schien kaum einen Zweifel zu gestatten, dass es sich um Nierenstein handelte; sehr häufige, makroskopisch wahrnehmbare Hämaturien, mikroskopisch immer Blut im Urin, abwechselnd katarrhalische Beimischungen, nie Tuberkelbacillen, zeitweise fast klarer Urin, excessive Schmerzen, sowohl spontan, als auch ungemeine Empfindlichkeit der linken Niere bei der leisesten Berührung. Insbesondere folgte jeder Palpation des Ureters längs seines Verlaufs bis in das kleine Becken ein Schmerzanfall. Wenn irgend wann und wo, glaubte ich in diesem Fall berechtigt zu sein, den supponirten Stein durch die Operation zu entfernen. Zu meinem Erstaunen war aber die Voraussetzung irrthümlich. Ich legte am 10. Februar die Niere frei und fand sie gar nicht vergrössert, ja für einen 28jährigen Mann verhältnissmässig klein und weicher als bei einer Steinniere erwartet werden konnte. Nichtsdestoweniger spaltete ich sie von der Convexität bis in das Nierenbecken unter Compression der Art. renalis, fühlte nur eine sehr geringe Erweiterung der Nierenkelche und des Beckens, aber keinen Stein. Infolgedessen verschloss ich die Nierenwunde mit 5 Catgutnähten. Es trat prima intentio, aber keinerlei Besserung des Zustandes, eher eine Verschlimmerung ein, indem die Koliken noch schwerer wurden. Nun war klar, dass, wenn kein Stein in der Niere war, zum mindesten ein Abflusshinderniss im Ureter vorhanden sein musste. Ich beschloss daher, ihn nach Heilung der Nephrotomie frei zu legen und das Hinder-

niss zu suchen. Die cystoskopische Untersuchung ergab zunächst, dass das Ostium vesicale des Ureters frei war. Ich habe dann am 17. April noch einmal die Niere freigelegt, das Nierenbecken in der Längsrichtung gespalten, nichts darin gefunden und dann den Ureter mittelst der von mir angegebenen Schnittführung bis in das kleine Becken freigelegt. Jetzt konnte man constatiren, dass der Harnleiter ausserordentlich hart, auf das Dreifache seines Durchmessers verdickt war, an verschiedenen Stellen seines Verlaufs knorpelharte Anschwellungen zeigte und an der Seitenwand des kleinen Beckens fest der Unterlage adhärirte. Es war klar, dass es sich hier um eine Ureteritis handelte, eine Affection, welche in Frankreich seit langem besser gewürdigt worden ist, als bei uns in Deutschland. Um die Durchgängigkeit zu prüfen, führte ich durch die Nierenbeckenwunde eine elastische Sonde, Charrière No. 10 mit stärkerem Metallknopf, in den Ureter und vermochte sie bis in die Blase ohne Hinderniss vorzuschieben. Eine Strictur des Ureters in dem landläufigen Sinne lag also nicht vor; ein Stein war nicht vorhanden. Beim Zurückziehen des Instrumentes fühlte man an drei Stellen kleine Hindernisse, welche wohl Faltungen der Schleimhaut entsprachen, über welche aber die Bougie so leicht hinwegging, dass sie kein mechanisches Abflusshinderniss bilden konnten. Ich liess zunächst die Nierenbeckenwunde offen, um durch Ableitung des Urins nach aussen die Qualen zu verringern. Nachdem sich aber alsbald herausgestellt hatte, dass nicht der allergeringste Einfluss auf Linderung der Schmerzen daraus hervorging, exstirpirte ich 2 Tage später die Niere, welche trotz ihres normalen Volumens bereits hydronephrotische Retentionsveränderungen zeigte. Das Fehlen der Volumsvergrösserung trotz der im Innern nachweisbaren Druckfolgen der Harnstauung ist von grosser Bedeutung für die Erklärung der ungewöhnlichen Schmerzhaftigkeit des Leidens. Denn wenn eine Niere dem gesteigerten intrarenalen Drucke durch Dehnung des Parenchyms und der fibrösen Kapsel nachgiebt, sinkt dieser und vermindert sich die Schmerzhaftigkeit; bei Ausdehnung bis zu einem grossen Sack verschwinden die Koliken häufig gänzlich.

Mit der Nierenexstirpation hörten sofort die Koliken auf. Etwa 8 Tage lang bestand noch eine geringe continuirliche Empfindlichkeit im Verlaufe des Ureters, wohl unterscheidbar von den periodischen Kolikanfällen. Auch diese verschwand nach 8 Tagen vollständig. Viel länger dauerte es aber, ehe das Verhalten des Urins normal wurde. Noch 4 Tage nach der Operation wurde ein stark blutiger Harn entleert und noch nach Monatsfrist konnten wir mikroskopisch rothe Blutkörper darin nachweisen. Alle diese Anomalien sind geschwunden; der Harn ist vollkommen normal geworden. Auch die Zahl der Mictionen, welche früher viertelstündlich erfolgten, ist auf die Norm zurückgekehrt. Der Pat. konnte geheilt aus dem Hospital entlassen werden.

Von besonderem Interesse musste nun das Studium der mikroskopischen Veränderungen des mit der Niere exstirpirten Ureterstücks sein, weil hier der Schlüssel zur Erklärung der scheinbar paradoxen Erscheinung von Nierenkoliken trotz vollkommener Durchgängigkeit des Canals für die Sonde gesucht werden musste. Die mikroskopische Untersuchung des veränderten Ureters hat die bei der Operation gestellte Diagnose einer schweren Ureteritis bestätigt. Das erste, was in die Augen springt, ist die ausserordentliche Dickenzunahme der Wand des kranken Harnleiters, welche die normale an vielen Stellen um mehr als das 4fache überschreitet, und zwar betheiligen sich hieran die verschiedenen Schichten der Wand in verschiedenem Maasse. Den stärksten Beitrag dazu liefert die Schleimhaut, welche auf der Höhe der Längswülste stellenweise den 8fachen Durchmesser der normalen hat. Dann kommt die 3—4fach verdickte Muscularis. Am wenigsten betheiligt sich die Adventitia an der Verdickung, abgesehen von den adhärenten Stellen.

Was nun die Einzelheiten der Veränderung betrifft, so war die Schleimhaut vollständig von Epithel entblösst, erodirt, in grobe Längswülste gefaltet und durchweg so reichlich mit Rundzellen infiltrirt, dass ein Zwischengewebe fast gar nicht mehr zu erkennen war. Eine sehr reichliche Vascularisirung erstreckte sich bis unmittelbar unter die Oberfläche der erodirten Schleimhaut. Die Muskelbündel, sowohl die circulären wie die longitudinalen, waren gleichfalls erheblich verdickt. Indessen war der Hauptfactor der Dickenzunahme der Muskelschicht in der Auseinanderdrängung der Muskelbündel durch neugebildetes Bindegewebe und Rundzelleninfiltration zu finden, welche bewirkte, dass die Muskulatur am pathologisch veränderten Ureter keine zusammenhängende Schicht mehr bildete, wie am normalen, sondern aus einzelnen von einander getrennten Bündeln bestand. An der Grenze der Mucosa und Muscularis fanden sich hier und da ausgedehnte blutige Infiltrationen, welche die Längsbündel der Muscularis auseinander drängten. Die Adventitia, welche in der Norm ein ganz lockeres zelliges Gewebe darstellt, war durchweg in derb-fibröses Gewebe verwandelt.

Der zweite Fall, in welchem das ganze Krankheitsbild von der Ureteritis beherrscht war, betrifft eine bis jetzt in ihrer Art einzig dastehende Erkrankung des Ureters, welche ich mit dem Namen Ureteritis bacterica membranacea bezeichnen will.

Fall 272.5. Ureteritis bacterica membranacea. Nephritis interstitialis granularis. Nephrectomia, Ureterectomia partialis. Sanatio.

Frau J., 22 Jahre, Aufgenommen 14. 10. 95. Entlassen 5. 12. 95.

Pat. hat als Kind an Bettnässen gelitten; auch soll ihr Urin stets übel gerochen haben. Dagegen ist nicht bekannt, ob er getrübt war.

1890 fiel sie nachmittags von der Treppe, ohne dass unmittelbare Folgen eintraten. Erst in der Nacht stellten sich heftige Schmerzen in der rechten Lumbalgegend mit starkem Fieber ein. Nach 3 Tagen waren diese Erscheinungen verschwunden. Die nächsten derartigen Anfälle traten in Intervallen von $^1/_2$—$^3/_4$ Jahren auf. Jedesmal entstanden ohne Vorboten, ohne bekannte Veranlassung, auch des Nachts, Schmerzen in der rechten Nierengegend, Fieber, Erbrechen, in das rechte Bein ausstrahlende Schmerzen. Zwischen den Anfällen war Pat. gesund. Anfang 1893 Heirath. In der Schwangerschaft waren die Anfälle häufiger, die freien Intervalle kleiner. Der Arzt glaubte mit einer rechtsseitigen Wanderniere zu thun zu haben. Bei einem sehr heftigen Anfall im August 1894 fiel ein eigenthümlich starker fäulnissartiger Geruch des Urins auf, ohne dass ein Grund zu einer Harninfection bekannt geworden wäre, da weder jemals ein Instrument in die Blase eingeführt worden war noch Genitalerkrankungen bestanden hatten. Vor den Schmerzanfällen soll der Urin immer besonders klar gewesen sein; mit den Schmerzen stellte sich starke Trübung ein. Im November 1894 beginnt die zweite Schwangerschaft, während welcher die Anfälle fortdauern. Seit Mai 1895 werden im Urin häufig membranöse Gebilde und kalkige Concretionen beobachtet. Auch nach der Entbindung bleibt der Zustand derselbe. Vermehrte Mictionshäufigkeit, Harndrang oder Schmerz bei der Entleerung haben niemals bestanden.

Status. Rechte Niere in Rückenlage eben fühlbar, lässt sich in Seitenlage herabholen; sie ist auffallend klein. Der rechte Ureter ist bei der Schlaffheit der Bauchdecken in ganzer Ausdehnung als ein gänsekieldicker Strang palpirbar, in seiner unteren Hälfte, namentlich an der Kreuzungsstelle mit der Linea arcuata pelvis auf Druck empfindlich. Von der Vagina aus fühlt man ihn als harten stark contrahirten Strang.

Urin. Pat. hat seit Tagen eine grosse Menge mit dem Urin entleerter fester Bestandtheile gesammelt, welche in Wasser aufgeschwemmt eine 100 g Flasche füllen. Diese Massen bestehen aus weisslich grauen und gelbbraunen membranösen Gebilden von verschiedener Dicke bis zu $1^1/_2$—2 cm Länge, 1 cm Breite; ihre Consistenz ist die von festem Fibrin. Einige sehen wie abgestossene Croupmembranen aus, andere wie grosse Bandwurmglieder. Die grösseren sind zusammengerollt, wie unvollständige Ausgüsse eines cylindrischen Hohlraumes; sie sinken in Wasser sofort zu Boden. Die grau gefärbten schweren sind sämmtlich mit phosphor- und kohlensaurem Kalk incrustirt, manche so stark, dass sie vollständig den Eindruck fester Concremente machen. Die Urinproben sind meistens sauer und eiweissfrei, neigen aber sehr schnell zur ammoniakalischen Zersetzung. Nur ein einziger Urin war alsbald bei der Entleerung alkalisch und übelriechend. Am 2. Tage, an welchem Pat. leichte Schmerzen empfindet, sind die Urine bedeutend klarer, farbstoffärmer und wässriger, die meisten enthalten theils Membranen, theils bröckelige, zum Theil concrementartig incrustirte Beimischungen. Alle frischen Urine sind sehr reich an Stäbchenbacterien, welche die Eiterkörper zum Theil mit dichtem Rasen umspinnen; niemals finden sich Blutkörper. Hin und wieder werden wurmförmige Gebilde wie dicke Tripperfäden ausgeschieden.

Die mikroskopische Untersuchung dieser Membranen, Bröckel und wurmförmigen Gebilde, ebenso die der Concretionen nach Auflösung der Salze ergiebt im wesentliche dicke Rasen von Stäbchenbacterien, welche in den älteren Stücken zu baumförmig verästelten Gebilden gruppirt sind. Hie und da finden sich kugelige gelbbraune, bei auffallendem Lichte intensiv glänzende körnige Massen eingelagert, welche den schon für das blosse Auge wahrnehmbaren gelbbraunen Farbenton erzeugen. Neben den Zooglöen findet sich noch eine structurlose organische Grundlage von vielleicht fibrinöser Beschaffenheit. Abweichend von diesen membranösen und bröckeligen Gebilden, welche neben den Rasen noch eine organische Grundsubstanz und häufig Durchsetzung mit Kalksalzen zeigten, be-

standen die wurmförmigen tripperfädenähnlichen Gebilde theils ausschliesslich aus bandförmig angeordneten, theils in einen Mantel von Eiterkörpern eingehüllten Stäbchenrasen. Bei ihrer schwachen Vergrösserung sieht man von einem dicken Stamme unregelmässig angeordnete feinere Seitenäste abgehen. (S. Tafel XV, Fig. 2 u. 3.) Die entleerten Kalkconcremente sind linsengross und grösser. Die Mictionshäufigkeit ist ungefähr normal, die Harnentleerung schmerzlos.

22. 10. Operation. Freilegung der sehr kleinen fest mit der Fettkapsel verwachsenen Niere. Am unterem Pol löst sich trotz zartesten Vorgehens sofort in Verbindung mit der Adiposa die Capsula propria ab. An der Oberfläche der verkleinerten Niere finden sich zahlreiche ausgedehnte unregelmässig landkartenähnlich begrenzte Depressionen von dunkelrother Farbe und feinst granulirter Oberfläche, manche von steil abfallenden Rändern begrenzt, daneben ältere, weniger ausgedehnte Veränderungen in Gestalt strahliger Narben. Diese Beschaffenheit nimmt etwa $^1/_3$ der gesammten Nierenoberfläche ein. In den am tiefsten deprimirten Stellen ist die Nierensubstanz bis auf wenige Millimeter verdünnt. Nach Compression des Gefässstieles wird die Niere durch den Sectionsschnitt gespalten. Das Nierenbecken zeigt eine mässige Erweiterung, seine Schleimhaut ist blass, grau, ohne Auflagerungen; nirgends finden sich Concremente oder sonst abnormer Inhalt. Bei der vorsichtigen Sondirung eines unteren Kelches mit weicher Sonde dringt diese sofort im Bereiche einer tiefen Oberflächendepression durch die ganze widerstandslose Nierensubstanz. Darauf wird die Niere mit einem 8 cm langen Stück des Ureters exstirpirt, der besonders im mittleren Theil stark verdickt und dilatirt ist.

Präparat (Tafel XV, Fig. 1). Die Niere im ganzen verkleinert, Länge 9, Breite 5, Dicke 2,2 cm. Die Propria ist leicht abziehbar und nicht verdickt; die Oberfläche zeigt eine grosse Anzahl von theils strahlig deprimirten Partien, theils sind ausgedehnte feinst granulirte Bezirke der Rinde tief unter das Niveau der Oberfläche eingesunken, zum Theil von steil abfallenden Rändern begrenzt. Die deprimirten Stellen haben eine dunkelrothe Farbe und eine unregelmässige landkartenartige Begrenzung. Die so veränderten Bezirke nehmen ungefähr $^1/_3$ der Nierenoberfläche ein. Auf dem Durchschnitt findet man eine mässige Erweiterung des Nierenbeckens, mit grauer, geschwollener Schleimhaut; ebenso sind die Nierenkelche mässig erweitert, die Papillen stellenweise abgeplattet, zum Theil geröthet, zum Theil hart anzufühlen. An der Niere hängt ein 8 cm langes Stück vom Ureter, welcher sehr erweitert ist. 6 cm unterhalb seines Abgangs zeigt er eine engere Stelle, unterhalb dieser eine erhebliche Erweiterung, sodass sein Umfang an der Durchtrennungsstelle 3 cm misst. Seine Schleimhaut ist auffallend stark geschwollen, in grobe Längsfalten gelegt mit ausgedehnter Entwicklung der feinen Venen. Auf dem Durchschnitt der Niere zeigt sich die Rinde an den nicht deprimirten Stellen vielfach gelblich gefleckt, insbesondere an dem Uebergang zum Mark; an anderen Stellen ist die ganze Rindenschicht von wachsgelber Farbe. Die Papillen zeigen zum grössten Theil normale Zeichnung und Farbe, sind meistentheils abgeplattet; an anderen findet man statt der normalen streifigen Zeichnung eine gleichmässige gelbweiss glänzende Schnittfläche. Die stärksten Veränderungen zeigen die deprimirten Partien; hier ist die Rinde auf 2—3 mm verschmälert, stark geröthet, mit auffallend deutlich hervortretenden Glomeruli. In einer Papille befindet sich ein schlitzförmiger, mit Eiter gefüllter Hohlraum. Die Gefässe springen vielfach über das Niveau der Schnittfläche hervor.

Mikroskopische Untersuchung (Prof. Hansemann). In den narbigen Partien sind zahlreiche Harncanälchen zu Grunde gegangen, wodurch die Glomeruli dicht aneinander gedrängt zusammenliegen. Sie und ihre Kapseln sind zum grössten Theil verkalkt. Die Kerne in den nicht verkalkten Glomerulis und den noch vorhandenen Harncanälchen deutlich. Das Stroma in dem Narbengewebe stark gewuchert und sehr zellreich; nirgends finden sich Bacterienherde. Die Gefässwandungen innerhalb der Narben sind verdickt. Die graden Harncanäle zeigen keine Veränderung, nur an der Spitze der Papillen bestand Katarrh sowie eine Imbibition mit Blutfarbstoff.

Verlauf. Heilung der Nierenexstirpationswunde ohne Zwischenfall. Von besonderem Interesse sind die Verhältnisse des Urins nach der Operation. Er ist dauernd sauer, aber es werden nach der Operation ebenso wie vorher Zooglöamassen in wurmförmiger Gestalt oder als Membranen oder in Form von Bandwurmgliedern ausgeschieden, wenn auch nicht immer in solcher Grösse und Massenhaftigkeit wie zuvor; ebenso dauert die Ausscheidung von Kalkbröckeln fort. Das Verhalten bei der Blasenspülung ähnelt dem bei Divertikeln. Die Blase reinigt sich sehr schnell, wenn jedesmal nur eine kleine Quantität Flüssigkeit injicirt wird. Spritzt man dann aber eine ganze 200 ccm haltende Spritze ein, dann kommt auf einmal ein Schuss ganz trüber Flüssigkeit mit eitrigen Massen, welche sich bei genauerer Betrachtung aus wurm- und fadenförmigen, Tripperfäden ähnelnden Gebilden zusammengesetzt erweisen; vielfach finden sich Eiterpfröpfe mit Verkalkung im

Centrum. Nach Auflösung des Kalks bleibt ein Pilzrasen übrig. Der Urin ist seit der Operation entschieden eiterhaltiger als zuvor, enthält auch etwas mehr Albumen. Der Morgenurin ist gewöhnlich am trübsten. Die Tags über im Umhergehen entleerten Urine sind klarer. Es werden Blasenausspülungen mit Borsäure und Argentum dauernd fortgesetzt.

Cystoskopische Untersuchung 38 Tage p. op. ergiebt eine gänzlich normale Blasenschleimhaut. Bei längerer Beobachtung sieht man aus der etwas dilatirten und leicht prolabirten rechten Ureterpapille eine wurstförmige Eitermasse hervorquellen. Bei der Vaginaluntersuchung fühlt man deutlich die peristaltischen Contractionen des noch sehr erweiterten Ureters. Im Laufe der Zeit ist der Process spontan bis auf leichte Trübung des Urins zur Ausheilung gelangt; alle Beschwerden sind geschwunden.

Epikrise. Dieser merkwürdige Fall weicht in zweierlei Richtungen von allen bisher bekannten ab. Die erste ungewöhnliche Thatsache ist die Beschränkung des specifischen Processes auf den Harnleiter, während die Blase völlig frei von jeder Anomalie war und das Nierenbecken nur eine mässige Ausweitung durch Stauung zeigte, ohne dass auf seiner Schleimhaut auch nur eine Andeutung des specifischen, am Ureter haftenden Processes zu finden gewesen wäre. Dieser specifische Charakter der Uretererkrankung stellt die zweite Besonderheit des Falles dar. Es handelt sich um eine membranöse Entzündung, welche ich als Ureteritis bacterica membranacea bezeichnen will. Ihre Eigenthümlichkeit besteht in der Production ausgedehnter Membranen von Bacterienrasen in spärlicher organischer amorpher Grundlage, mit grosser Neigung zur Verkalkung, bis zur Bildung ausgesprochener Concremente. Bei ihrem flächenhaften Wachsthum bilden sie einen mehrminder vollständigen Abguss des erweiterten Ureters, sodass sie nach ihrer Ausstossung ähnlich den croupösen Ausgüssen der Luftwege, theils in cylindrisch zusammengerollten Membranen, theils in bandwurmgliedartigen Stücken, theils auch in kleineren Partikeln ohne definirbare Form im Urin erscheinen. Mit dieser Bacterienwucherung geht Hand in Hand eine katarrhalische Eiterproduction. Die frühesten Entwickelungsstufen dieser membranösen Gebilde, welche bisweilen 1,5—2 cm Länge, 1 cm Breite und 5 mm Dicke erreichen, gewöhnlich aber kleiner sind, findet man bei der mikroskopischen Untersuchung des Eiters. Hier sieht man zu Häufchen gruppirte Eiterkörper, ähnlich den Papillenpfröpfen, deren Centrum ein mit Kalksalzen incrustirter Rasen einnimmt. Häufig erkennt man kurze, wurmförmige Eiterfäden, deren Längsachse durch eine dunkle sepiabraune Stäbchenzooglöa eingenommen wird, welche die Gestalt eines dicken Baumstammes mit unregelmässig abgehenden feineren Seitenästen hat. An manchen dieser pilzigen Gebilde tritt eine so starke Verkalkung auf, dass sie ausgesprochene Concremente darstellen, welche aber sämmtlich mehr in die Fläche, als in die Dicke entwickelt sind und dadurch ihren Ursprung aus membranösen Ablagerungen erkennen lassen. Ebenso ungewöhnlich wie das Zusammentreffen einer völlig gesunden Harnblase mit einer schweren Ureteritis ist die Combination einer solchen mit der hier gefundenen Krankheitsform der Niere. Man hätte eine aus Stauung und ascendirender Entzündung hervorgehende Pyelonephritis erwarten sollen, statt dessen fanden wir in der Niere zwei scharf von einander getrennte Processe. Erstens besteht nur ein sehr geringer Grad von Pyelonephritis in Form von Erweiterung des Nierenbeckens, Schwellung seiner Schleimhaut und katarrhalischer Affection der Papillenspitzen, zweitens sehr ausgedehnte disseminirte interstitielle narbige Processe der Rinde, welche ein Dritttheil der Oberfläche einnehmen und in grossen unregelmässig landkartenartig begrenzten Bezirken zu einer Verdünnung der Rinde bis auf 2,3 mm ge-

führt haben. Zwischen den leichten katarrhalischen Veränderungen der Papillenspitzen und den schweren Veränderungen der Rinde besteht keine Continuität, denn die graden Harncanäle jenseits der Papillenspitzen zeigen ein normales Verhalten. Nirgend findet sich eine Bacterieninvasion. Somit ist die Beziehung der Rindenaffection zu dem aufsteigenden Process nicht aufgeklärt. Das anatomische Bild der Rindenveränderung ähnelt völlig dem bei Syphilis vorkommenden, und doch ist keine Rede davon bei dieser 20jährigen Frau aus bester, durchaus gesunder Familie, welche zwei gesunde Kinder geboren hat und ausser einer Lungenentzündung weder Krankheiten überstanden hat, noch zur Zeit irgendwelche andere Krankheitserscheinungen als ihr Harnleiden erkennen lässt. So unklar wie der anatomische Befund der Niere, ist die Aetiologie der Ureteritis. Niemals hat ein Blasenkatarrh bestanden, ebenso wenig bestehen Beziehungen zu einem Wochenbett, da die Krankheitserscheinungen bereits 5 Jahre vor der Verheirathung, im 17. Lebensjahre der Patientin, auftraten. Die einzige anamnestische Angabe, welche vielleicht einiges Licht auf die Pathogenese zu werfen vermag, besteht darin, dass sie als Kind lange Zeit an Enuresis gelitten hat und dass der Urin stets einen auffallend üblen Geruch gehabt hat. Eine bacterielle Infection der Harnwege durch die kurze weibliche Harnröhre ist bei Enuresis denkbar. Bei dieser Annahme aber begreift man nicht, warum die Blase frei geblieben ist, während die Affection im Ureter gehaftet hat. Andererseits wäre daran zu denken, dass der constante üble Geruch des Urins seine Entstehung einer renalen Bacteriurie verdankt hätte, welche zur Infection des Ureters geführt hat. Zu allen diesen Unklarheiten kommt noch die Beziehung des ersten renalen Schmerzanfalls zu einem erlittenen Sturze von der Treppe. Es wäre möglich, dass sich durch die Erschütterung ein membranöser Belag von der Ureterwand abgelöst und den Abfluss gehemmt hätte, Leider ist aber auf die Beschaffenheit des Urins erst in späteren Jahren geachtet worden.

Endlich haben wir über die Therapie noch einige Worte zu sagen. Dass mit der Entfernung der Niere die Nierenkoliken aufhören mussten, ist klar, dass aber damit auch die specifischen Producte der Ureteritis, wenn auch erst nach längerer Zeit, verschwunden sind, kann nur dadurch erklärt werden, dass mit dem Abschneiden der Harnzufuhr den Bacterien ihr wesentlicher Nährboden entzogen wurde. Von grossem practischen Interesse ist es, dass die Ausstossung der Eitermassen aus dem Ureter befördert wurde durch Einspritzung grosser Flüssigkeitsmengen in die Blase; während 100 ccm eingespritzter Spülflüssigkeit stets klar zurückkam, förderte die Einspritzung von 2—300 ccm und darüber sofort grössere Eitermengen, die aus wurmförmigen Abgüssen des Ureters bestanden. Daraus geht hervor, dass durch eine stärkere Dehnung der Blase der Ureter entweder zur Contraction angeregt wurde oder sein Blasenostium sich öffnete. Man würde vermuthlich die Heilungsdauer nach der Nephrectomie durch desinficirende Einspritzungen in den Ureter mittelst cystoskopischen Katheterismus abgekürzt haben, doch verbot das psychisch deprimirte Verhalten der Pat. diese Behandlung. Ob durch ein derartiges Verfahren die Nephrectomie überhaupt hätte vermieden werden können, muss dahingestellt bleiben, da einerseits die Concretionen und die grossen Membranen sich nicht durch den Katheter hätten entleeren lassen, andererseits die Derbheit der zu dicken Häuten vereinigten, zum Theil incrustirten Pilzrasen ihre Durchdringbarkeit mit desinficirenden Flüssigkeiten ausschloss.

III. Stricturen des Ureters.

Die Stricturen des Ureters sind entweder Theil- oder Folgeerscheinungen einer diffusen meistens aufsteigenden Ureteritis, oder Product einer umschriebenen entzündlichen Irritation der Harnleiterwand an der Stelle einer langdauernden Steineinklemmung, oder endlich eine Folge von Verletzungen, welche die ganze Circumferenz oder nur eine Wand des Harnleiters betroffen haben. Ausser diesen bisher bekannten Typen habe ich noch eine Form ganz circumscripter obliterirender Strictur des Ureters beobachtet, welche ihrer histologischen Beschaffenheit nach einigen Verdacht einer tuberculösen Aetiologie erweckte. Die Erkenntniss der Stricturen ist nur möglich durch die Harnleitersondirung, sei es auf cystoskopischem Wege oder in retrograder Richtung nach Eröffnung des Nierenbeckens. Ihre Behandlung ist ganz analog derjenigen der Harnröhrenstricturen; sie wird je nach der Lage des Falles in häufig wiederholter oder permanenter Sondirung vom Nierenbecken oder der Blase aus bestehen, oder, wo diese Verfahren nicht ausführbar oder erfolglos sind, in der äusseren longitudinalen Ureterotomie mit nachfolgender Quervereinigung der Längswunde. Erlaubt eine gänzliche Undurchgängigkeit der Strictur keines dieser Verfahren anzuwenden, so richtet sich unser Vorgehen nach der Lage der Verengerung. Liegt die Strictur dicht unterhalb der Niere, so wird der Ureter unter ihr durchschnitten und in das Nierenbecken eingepflanzt (Ureteropyeloneostomie Küster), liegt die Verengerung nahe der Blase, so wird der oberhalb der Strictur durchtrennte Ureter in die Blase implantirt (Ureterocystoneostomie). Auch kann nach dem Vorgange von Albaran bei Stricturen dicht am Nierenbecken eine seitliche Anastomose zwischen Ureter und Nierenbecken angelegt werden, analog der Gastroenterostomie bei Pylorusstenose (Ureteropyeloanastomosis). Bei undurchgängigen Stricturen aller übrigen Abschnitte des Harnleiters wird die Resection des verengten Abschnittes mit Wiedervereinigung des centralen und peripheren Stückes erforderlich. Scheitert dieser Plan an der Grösse des Defects oder der Starrheit und mangelnden Dehnbarkeit des Ureters, so kommt entweder die Einpflanzung des renalen Ureterabschnittes in den absteigenden Dickdarm oder den Ureter der anderen Seite oder endlich seine Herausleitung an die Körperoberfläche mit Annähung an die Haut in Frage, falls eine Contraindication für die Nephrectomie vorliegt.

Zu Beginne dieses Abschnitts wurde eines Falles von obliterirender Strictur des Ureters Erwähnung gethan, deren Entstehung auf die bisher bekannten Ursachen nicht zurückzuführen war, da weder eine Steineinklemmung, noch die Fortleitung eines entzündlichen Processes von der Blase oder der Niere dafür verantwortlich gemacht werden konnte. Es fehlte bei dem bis dahin ganz gesunden virginellen Mädchen mit ganz normalem Genitalapparat, sowohl jedes ätiologische Moment für Entstehung einer Cystitis, als auch konnte die Intactheit der Blasenschleimhaut durch cystoskopische Untersuchung nachgewiesen werden. Ebenso erwiesen sich die oberhalb der Strictur gefundenen Veränderungen des Harnleiters und der Niere als secundäre, durch den gehinderten Harnabfluss bedingte Stauungserscheinungen. Einige histologische Eigenschaften der Ureterwand in dem verengten Bezirke lassen die Möglichkeit zu, die Affection als eine circumscripte primäre tuberculöse Ureteritis aufzufassen. Ich lasse hier die ebenso für das Krankheitsbild wie für die operative Therapie interessante Krankengeschichte folgen.

Fall 273.6. Strictura obliterans ureteris sinistri. Nephrotomie. Resectio stricturae. Ureterocystoneostomia extraperitonealis. Sanatio completa.

Henriette W. Aufgenommen 9. 8. 97, geheilt entlassen 26. 12. 98.

Das damals 20jährige virginelle Mädchen, bei welchem weder Vorkrankheiten noch erbliche Belastung bekannt sind, erkrankte im Beginne des Jahres 1897 an schmerzhafter sehr häufiger Harnentleerung mit starkem Drängen und Schmerzen in der Richtung vom Kreuz nach dem Schoosse bei jeder Miction. Auf Grund geringer Trübung des Harns nahm der behandelnde Arzt einen Blasenkatarrh an, und versuchte Blasenspülungen, welche gar nicht vertragen wurden. Bei der Aufnahme am 8. Juli 1897 fanden wir ein höchst elendes, bis zu 44 kg abgemagertes Mädchen. Sie entleerte ca. 30 mal in 24 Stunden unter grossen Schmerzen einen nur wenig trüben Urin, in dem sich ausser Eiterkörpern vereinzelte rothe Blutkörper fanden. Betastung des Blasengrundes von der Vagina aus war ungemein schmerzhaft; eine cystoskopische Untersuchung war wegen zu geringer Capacität unmöglich. Krankheitserscheinungen an anderen Organen insbesondere den Lungen und den Nieren waren nicht zu finden. Es lag nahe, bei der enormen Reizbarkeit der Blase, welche ausser jedem Verhältniss zur Urinbeschaffenheit stand, bei dem jammervoll herabgekommenen Allgemeinzustande der Patientin an eine Tuberculose des Harnapparates zu denken; aber ungezählte Untersuchungen auf Tuberkelbacillen blieben resultatlos. Nach 3 Monaten konnte eine Schwellung des linken Ureters von der Scheide aus gefühlt werden. Die Untersuchung der Blase mit dem Kelly'schen Endoskop konnte keine Erkrankung der Blasenschleimhaut nachweisen. Nach 5 Monaten traten unregelmässige Fieberanfälle auf, zugleich mit Empfindlichkeit, später auch mit Vergrösserung der linken Niere während der Dauer des einzelnen Anfalls. Es war jetzt klar, dass sich eine Pyelonephritis mit intermittirender Retention entwickelt hatte. Als nach siebenmonatlicher Behandlung die Capacität der Blase soweit gewachsen war, um mit Hilfe von Cocain und Chloroformnarkose eine Cystoskopie zu gestatten, zeigte sich, dass die Blasenschleimhaut ganz zart, nur etwas stärker injicirt war, frei von Exsudatbelägen, Ulcerationen und Tuberkeln, und dass sich aus der linken etwas prominenteren Ureterpapille trüber, aus der rechten klarer Urin entleerte. Nach diesem Befunde musste der primäre Sitz der Krankheit in einem oberhalb der Blase gelegenen Abschnitte des linksseitigen Harnapparats gesucht werden, entweder in der Niere oder dem Ureter. Inzwischen war eine constante Volumsvergrösserung der Niere auch zwischen den Anfällen tastbar geworden.

Zunächst wurde am 18. Februar 1898 die linke Niere freigelegt. Man fand ein sehr vergrössertes, stark gespanntes, fluctuirendes Organ mit einem hühnereigrossen Nierenbecken. Der Ureter liess sich als ein dicker prall gefüllter, vielfach gewundener, geschlängelter und gedrehter Schlauch von 12 mm Durchmesser bis in das kleine Becken verfolgen. Alsbald nach seinem Ursprung verlief er zuerst in 6 cm Ausdehnung gerade nach aufwärts, dem Nierenbecken adhärent, um erst dann mit einer Krümmung in den normalen abwärts gerichteten Verlauf überzugehen. Nun wird die Niere am convexen Rand breit gespalten und viel trübe Flüssigkeit mit Eiterflocken entleert. Nach dem dilatirten Zustande des Ureters war es klar, dass ein Abflusshinderniss in seinem peripheren Abschnitt vorhanden sein musste, und thatsächlich fand sich bei seiner Sondirung vom Nierenbecken aus eine gänzlich impermeable Strictur 3 cm oberhalb der Blasenmündung. Bei dieser Sachlage vernähte ich die Wundränder der gespalteten Niere mit denen der durchtrennten Buchmuskeln, um einerseits eine freie Drainage, andererseits einen stets offenen Zugang zum Ureter behufs Bougirung der Strictur zu erhalten.

Doch alle dahin gehenden Versuche waren erfolglos, es drang auch nicht das feinste Instrument in die Strictur. Ebensowenig gelang die Passage durch cystoskopische Sondirung des Ureters. Die Nephrotomie heilte bis auf eine Fistel, aus der sich der gesammte Urin der linken Niere entleerte. Acht Monate nach dieser ersten Operation, am 14. October 1898, nachdem der aus der linken Niere secernirte Urin klar geworden war, führte ich zur Beseitigung des Abflusshindernisses die extraperitoneale Resection des stricturirten Ureterabschnittes aus, und implantirte den oberhalb der Strictur durchschnittenen Harnleiter in eine neue Oeffnung der Blase. Nach Einführung einer Bougie von der Nierenfistel bis zur Strictur erfolgte die Freilegung des Ureters mittelst eines Schnittes, der 3 cm oberhalb und median vom Darmbeinstachel beginnend, in leicht abwärts convexem Bogen parallel zum Ligamentum Poupartii bis zur Mittellinie verlaufend, die Bauchmuskeln incl. des linken Musculus rectus trennte. Nach Freilegung des retroperitonealen Raumes wird die Umschlagsstelle des Parietalperitoneums im ganzen Bereiche der Wunde in der Richtung nach der Bauchhöhle zu verschoben, und

nun entdeckt man in der Tiefe, dem Bauchfelle anklebend, den durch die eingeführte Sonde markirten Ureter. Er wird abwärts bis zu seinem Eintritt in die Blase freigelegt, ebenso auch der retroperitoneale Abschnitt der linken Blasenwand. Beim Verfolgen des Ureters nach abwärts sieht man ca. 3 mm oberhalb seiner Blasenmündung das bis dahin stark bleistiftdicke Rohr sich ganz unvermittelt auf 3 mm Durchmesser verjüngen; diesen verschmälerten Zustand behält es bis zu seinem Eintritt in die Blase. Nun wird der Harnleiter etwas oberhalb der Strictur zwischen zwei Klemmzangen quer durchschnitten, dann der distale stricturirte Abschnitt dicht oberhalb der Blase unterbunden und abgetragen.

Es folgt jetzt die Implantation des Ureters in eine neu zu bildende Oeffnung der extraperitonealen Hinterwand der Blase, welche durch einen von der Harnröhre aus eingeführten Katheter hervorgestülpt und incidirt wird. Mit den Rändern dieser Oeffnung soll der Ureter vernäht werden. Um eine Stenosirung der Vereinigungsstelle durch eine nachträgliche Narbencontraction zu verhüten, wird eine längere Vereinigungslinie durch Längsschlitzung des Rohrs in 1 cm Länge erzielt, und dann Ureterschleimhaut mit Blasenschleimhaut, Uretermuskularis und Adventitia mit den entsprechenden Schichten der Blasenwand durch feinste Seidenfäden vernäht. Schliesslich wird der retroperitoneale Raum tamponirt, der Nahtverschluss der Bauchdecken bis auf den medianen Abschnitt sofort, letzterer nach einigen Tagen secundär ausgeführt. Die Heilung erfolgte ohne Störung.

Meine Hoffnung aber, dass sich nun die Nierenfistel spontan schliessen würde, nachdem die Ureterpassage frei gemacht war, erfüllte sich nicht. Vielmehr floss noch der weitaus grösste Theil des Urins aus der Nierenfistel. Nach dreiwöchentlichem Abwarten sah ich die Nothwendigkeit eines operativen Schlusses der Fistel ein. Bevor ich aber diesen wagte, stellte ich erst experimentell die Durchgängigkeit des Ureters fest, indem ich die Nierenfistel temporär durch ein hermetisch schliessendes Bougiestück zustöpselte, zuerst für eine Stunde, allmählich steigend bis 45 Stunden. Nachdem sich gezeigt hatte, dass aller Urin ohne Störung in die Blase abfloss, schritt ich am 16. November 1898 zum Schlusse der Fistel, indem ich sie mit der alten Nephrectomienarbe umschnitt und excidirte, die Niere von den Bauchdecken ablöste, die Nierenöffnung vernähte, und die Bauchdeckenwunde darüber schloss. Damit war ein vollkommenes Resultat erreicht worden, denn die Verhältnisse entsprechen jetzt gänzlich der Norm.

Es muss sich sogar ein dem normalen Verhalten ähnlicher Ventilmechanismus an der Uretermündung gebildet haben, der einen rückläufigen Strom des Urins aus der Blase hinderte, wie folgende Beobachtung ergiebt. Führte ich durch die Nierenfistel einen an beiden Enden offenen Katheter genau bis zu dem Punkte, wo der Ureter in die Blasenhöhle mündete, so floss der Urin rückläufig durch den Katheter aus dem in der Nierenfistel befindlichen Ende aus. Zog ich den Katheter nur einige Millimeter zurück, so konnte man selbst bei Druck auf die gefüllte Blase keinen Tropfen Urin aus dem Katheter zum Austritt bringen.

Die Patientin hat 10 Pfund an Körpergewicht zugenommen.

Die Untersuchung des excidirten stricturirten Stücks liess für das blosse Auge kein Lumen erkennen. Auf mikroskopischen Querschnitten zeigt sich, dass die Mucosa gänzlich zu Grunde gegangen ist. Im Centrum sieht man an Stelle eines Lumens ein Granulationsgewebe, welches aus mononucleären Rundzellen besteht. Sämmtliche noch vorhandene Schichten des Ureters sind von Granulationszellen durchsetzt, die sich stellenweise zu grösseren Häufchen sammeln. Im perivasculären Gewebe zweier Venen der Adventitia findet sich je ein aus runden epitheloiden Zellen zusammengesetztes Knötchen, ohne Verkäsung und ohne Riesenzellen. Dieses histologische Verhalten kann vielleicht den Verdacht auf eine tuberkulöse Aetiologie erwecken, ohne ihn zu beweisen. Andere Vermuthungen über die Ursache dieser ganz circumscripten ulcerösen obliterirenden Ureteritis fehlen.

IV. Uretersteine.

Die wesentlichsten Erfahrungen, welche wir über Uretersteine in diagnostischer und operativer Beziehung gemacht haben, findet der Leser im Capitel XI. Hier sollen nur noch einige Bemerkungen nachgetragen werden, welche dort keinen Platz gefunden haben.

Die ganz überwiegende Zahl aller Uretersteine sind hinab gestiegene Nierensteine, welche im Ureter stecken geblieben sind. Die Stelle, wo sie aufgehalten werden, ist

theils abhängig von anatomischen Verhältnissen des normalen Ureters, theils von dessen pathologischen Veränderungen. Nach den Angaben der Autoren liegen sie am häufigsten im Ursprung und Endstück des Ureters, nämlich 1—3 cm unterhalb des Abgangs vom Nierenbecken, wo sich physiologisch eine leichte Verengerung des Ureters findet, sodann unmittelbar vor seinem Eintritt in die Blase und in seinem engen, schrägen Verlaufe durch deren Wand. Die dritte Prädilectionsstelle sitzt an dem Uebergang des Lumbaltheils in den Beckentheil, also in der Höhe der Linea arcuata pelvis, woselbst der Harnleiter eine Biegung macht und etwas enger wird als in dem unmittelbar höher gelegenen ein wenig ausgeweiteten Abschnitte. Ausser diesen physiologischen Prädilectionsstellen können entzündliche Veränderungen, welche zu Stricturen, Schlängelungen, Ausbuchtungen führen, einen Stein an jeder beliebigen Stelle aufhalten. Steine, welche aus der Niere hinabgleiten und in dem Ureter einen dauernden Aufenthalt gefunden haben, können daselbst durch Apposition von Salzen wachsen, insbesondere wenn eine Ureteropyelitis mit alkalischer Harnzersetzung besteht. In seltenen Fällen kann der Ureter selbst die Bildungsstätte von Concrementen sein, analog der Entstehung secundärer Steine im Nierenbecken und den Kelchen. Eine bis jetzt einzig dastehende Ursache von Concrementbildung im Ureter haben wir in dem unter dem Abschnitte „Ureteritis“ ausführlich beschriebenen Falle **272**.5. kennen gelernt, in welchem eine continuirliche Neubildung von Concrementen durch Verkalkung von Bacterienrasen stattfand.

Die Folgezustände, welche sich an das Zurückbleiben eines Steines im Ureter knüpfen, hängen in erster Linie davon ab, ob das Lumen gänzlich verlegt, oder die Passage des Urins noch gestattet ist. In ersterem Falle wird die vollständige Verstopfung des Ureters meistens durch einen Kolikanfall eingeleitet; sie kann sich aber auch ohne jede Schmerzempfindung vollziehen (s. Fall **179**.59 und **274**.7). In einer Zahl von Fällen führt die brüske vollständige Verstopfung des Ureters zu einer reflectorischen totalen Anurie, auch wenn auf der anderen Seite weder ein Abflusshinderniss besteht, noch die andere Niere fehlt, oder durch vorhergehende Erkrankung functionsunfähig geworden war. Den Beweis für diese in letzter Zeit mehrfach bestrittene Thatsache liefern unwiderleglich die Fälle **190**.70 und **192**.72, welche unter der Casuistik der Anurien zu finden sind. Bei plötzlicher totaler Verstopfung des Harnleiters hört die gleichseitige Niere alsbald auf zu secerniren, wir finden daher bei ihrer Incision das Nierenbecken gar nicht oder in ganz geringem Maasse ausgedehnt. Anders verhält es sich bei Uretersteinen, welche das Lumen nur unvollkommen verlegen; hier fährt die Niere fort zu functioniren, und es kommt unter dem Einfluss des erschwerten Abflusses zur Harnstauung im Nierenbecken und in den Kelchen, welche ohne Zutritt von Mikroorganismen zur Hydronephrose, beim Hinzutreten einer aufsteigenden oder hämatogenen Infection zur chronischen Hydro-Pyonephrose oder zur acuten Pyelonephritis führt. Eine aseptische Stauung besteht selten sehr lange, bevor infectiöse Trübung des Inhalts eintritt. Für das Auftreten einer acuten Pyelonephritis finden wir ein Beispiel im Falle **179**.59. Hier hatte ein Stein in der Pars juxtavesicalis den Abfluss vollkommen verlegt, ohne dass andere Störungen als zweimalige Hämaturie auf eine vorangegangene Nephrolithiasis gedeutet hätten. Erst im Anschluss an eine offenbar infectiöse Cystoskopie entwickelte sich eine acute Pyelonephritis, welche mit Frösten und Fieberungen einherging, und zum Tode führte. Dieser Fall liefert zugleich ein Beispiel dafür, dass ein Nierenstein in den Ureter gelangen und Monate lang in demselben verweilen kann, ohne jemals eine Kolik oder sonst eine Schmerzempfindung

zu erzeugen. Die Möglichkeit eines solchen Vorkommnisses ist geeignet, in manchen Fällen von Anurie die Diagnose einer zu Grunde liegenden Steinverstopfung beträchtlich zu erschweren. Aber selbst wenn man aus anderen Gründen zu dem Schlusse berechtigt ist, dass es sich um eine calculöse Anurie handelt, so fehlt doch beim Mangel von Schmerzen der werthvollste Anhaltspunkt für die Erkennung der Seite der Occlusion. Ist nun gar gleichzeitig eine alte Steinverstopfung des anderen Ureters vorhanden, hinter welcher eine schon lange functionsunfähige Niere liegt, dann ist auch die Sondirung des Ureters nicht im Stande nachzuweisen, auf welcher Seite sich die frische Erkrankung befindet, welche operativer Hülfe bedarf. Eine ausführliche Besprechung dieser Verhältnisse giebt Cap. XII.

Sitz und Zahl der Uretersteine. Die Erfahrungen, die wir an unserem Material über Prädilectionsstellen der Uretersteine machen konnten, weichen etwas von den üblichen Angaben der Lehrbücher ab. Wir verfügen im Ganzen über 19 Fälle von Uretersteinen, von denen 16 zu operativen Eingriffen Veranlassung gaben. Bei 5 bestand totale Verstopfung des Ureters mit Anurie, welche einmal durch congenitale Aplasie, einmal durch völlige Destruction der anderen Niere bedingt war, einmal auf reflectorischer Functionseinstellung der zweiten Niere, 2 mal auf Doppelseitigkeit der Erkrankung beruhte. Während unter den 5 gänzlich occludirenden, zu totaler Anurie führenden Verstopfungen der Stein 2 mal in dem juxtavesicalen Abschnitt des Ureters, 2 mal im ersten Drittel, 1 mal in der Höhe der Linea arcuata pelvis steckte, sassen sämmtliche 14 nicht obturirende Steine in dem Beckentheil des Ureters, zwischen seiner Kreuzung mit der Linea arcuata pelvis und seiner Blasenmündung. Unter diesen 14 konnte der Stein 9 mal vor der Operation gefühlt werden. Von den 5 nicht gefühlten gehörten 3 Männern an, bei welchen die sehr kleinen Concremente der Palpation entgingen, obwohl sie theils nahe dem Eintritt des Harnleiters in die Blase, theils in seinem die Blasenwand durchsetzenden Abschnitte lagen. In den beiden übrigen Fällen war die Palpation überhaupt unterblieben, einmal in Rücksicht auf die Virginalität der Patientin, einmal weil wegen der Eigenthümlichkeit der Erscheinungen ein Ureterstein überhaupt nicht vermuthet worden war. Somit war das Concrement unter unseren 19 Gesammtfällen 16 mal so gelegen, dass es bei genügend sorgfältiger und oft genug wiederholter bimanueller Untersuchung event. mit Zuhülfenahme der Narkose von der Vagina oder dem Mastdarm aus palpabel gewesen wäre, also in 84,2 %. Unter diesen 19 Fällen wurden 7 mal multiple Concretionen im Harnleiter gefunden und zwar 4 mal in unmittelbarem Contact mit einander, 1 mal an ganz getrennten Abschnitten des Harnleiters, 2 mal endlich waren zahlreiche Concretionen über die ganze Länge des Ureters verstreut. In einem dieser Fälle hatte sich der enorme Stein fast durch die ganze Länge des Harnleiters erstreckt.

Veränderungen am Ureter durch Stein. Die Veränderungen, welche im Ureter durch ein Concrement hervorgebracht werden, sind theils abhängig von dem behinderten Harnabflnss, theils von der Reizung, welche an der Stelle der Einkeilung auf die Wände ausgeübt wird. Der erstgenannten Ursache ist die stets vorhandene Erweiterung, Verlängerung und Schlängelung oberhalb des Hindernisses zu verdanken. Je nach dem Fehlen oder Vorhandensein einer accessorischen Infection ist die im Harnleiter gestaute Urinsäule entweder klar, getrübt oder sogar rein eitrig. Unter den von uns operirten Fällen bestand der Inhalt des Ureters nur 2 mal aus ganz klarem, nicht inficirten Urin, in 3 Fällen stagnirte reiner Eiter unter hohem

Druck oberhalb des Steins in dem darmähnlich erweiterten Schlauch, sodass man die Berechtigung hatte, von einem Empyem des Ureters zu sprechen. (S. Fall **188.68.**)

Die Veränderungen, welche der Stein an der Stelle seines Contactes mit der Ureterwand hervorruft, können dreifache sein. Am häufigsten findet man den Schleimhautring, der sich in Berührung mit dem vesicalen Ende des Steines befindet, gewulstet und geschwollen, wodurch das mechanische Hinderniss für die spontane Austreibung des Urins gesteigert wird. Bei grösseren und rauhen Steinen treten dazu periureteritische Processe, welche durch bindegewebige Schwielenbildung den Ureter fest mit der Umgebung, besonders dem Bauchfell verlöthen. Dieses Verhalten vermag in hohem Grade die Isolirung des Ureters zum Zwecke der Ureterotomie oder der Ureterectomie zu erschweren. Nicht selten kommt es dabei zu Nebenverletzungen, sei es des Bauchfells oder der Vasa spermatica. Besondere Rücksicht erheischen derartige Verwachsungen an der Kreuzungsstelle des Ureters mit den Vasa iliaca, soll die Venenwand nicht Gefahr laufen, durch unsanftes Vorgehen zerrissen zu werden. Ein dritter sehr seltener Folgezustand ist die Perforation des Ureters durch den Stein. Dieses geschieht entweder mechanisch durch allmähliche ulceröse Usur der Harnleiterwand (s. Fall **174.54**), oder die durch den Druck des Steins geschädigte Schleimhaut wird durchlässig für Infectionserreger, sodass sich ein Abscess in der Ureterwand bildet, der von dem Concrement zunächst noch durch die unperforirte Schleimhaut getrennt ist (s. Fall **176.56**). Bei weiterer Entwickelung bricht der Abscess nach aussen und innen durch und erzeugt eine periureterale Eiterung mit Urininfiltration. Der Vorgang ist also vollkommen analog dem an der Harnröhre bei Bildung periurethraler Phlegmonen.

Rückwirkungen auf die Niere. Unter den Rückwirkungen, welche Uretersteine auf die Niere hervorbringen, sind die häufigsten die Retentionszustände, selten in Gestalt aseptischer Hydronephrosen, häufiger von Hydro-Pyonephrosen, zu welchen sich weiterhin kleine Parenchymabscesse und perinephritische Eiterungen gesellen können. Recht selten findet eine typische intermittirende Hydronephrose ihren Grund in der Anwesenheit eines zeitweilig occludirenden Uretersteins, wie wir im Falle No. **185.65** beobachtet haben. Von besonderer Bösartigkeit und Gefahr sind bisweilen peracut hinzutretende Pyelonephriten mit unregelmässigen Schüttelfrösten und schwerer Einwirkung auf das Allgemeinbefinden. Hier handelt es sich um Fälle, in welchen zu einer erst seit kurzem bestehenden unvollständigen Steinverstopfung des Ureters eine Infection hinzugetreten ist, Fälle, in welchen die Niere noch nicht durch chronische Stauung dasjenige Maass interstitieller sklerosirender Veränderungen erlitten hat, welche sie widerstandsfähiger gegen das acute Eindringen infectiöser Schädlichkeiten macht. Kommt in solchem Falle die operative Hilfe nicht rechtzeitig, so nützt sie nichts mehr, weil sich sehr bald eine toxische parenchymatöse Nephritis der anderen Seite oder septische Allgemeinerscheinungen hinzugesellen können. Vergl. Fall **179.59.**

Allgemeininfection. Einer der seltensten Folgezustände der Steinocclusion ist die metastasirende Septico-Pyämie, von der wir einen Fall beobachtet haben, der gleichzeitig als ein Beitrag zur kryptogenetischen Pyämie von Interesse ist.

Fall **274.7.** Calculus vesicae. Sectio alta. Sanatio p. prim. int. Pyämie in Folge unerkannter Steinocclusion des rechten Ureters.

Der 56jähr. Dr. O. hatte seit 4 Jahren Harnbeschwerden, die in heftigem Urindrang, Schmerzen in der Eichel beim Harnlassen, im vorderen Theil der Harnröhre nach der Miction und blutiger Bei-

mischung zum trüben Urin bestanden. Vor $^5/_4$ Jahren und vor 7 Monaten war ohne Schmerzempfindung je ein Nierenstein abgegangen.

Am 5. 3. 91 entfernte ich durch Sectio alta 2 kastaniengrosse Blasensteine. Die vernähte Blasenwunde war p. pr. geheilt. Nachdem Pat. schon ausser Bett war, stellten sich am 7. 4. häufige Anfälle von Unruhe mit kaltem Schweiss und Gliederzittern ein, von 10 Minuten Dauer, ohne Schmerz und zunächst ohne Fieber. Derartige Anfälle wiederholten sich sehr häufig. Am 14. 4. trat ein starker Schüttelfrost mit 39,5 ein. Jetzt hielten constante Temperatursteigerungen an; daneben wiederholten sich die Schüttelfröste. Die Urinmenge war nur an 2 Tagen auf 600 und 400 ccm herabgesetzt, an anderen Tagen erreichte sie 2500. In den herabgesetzten Urinmengen fanden sich hyaline Cylinder und Eiweiss; die reichlichen Urine waren frei davon. Es trat Uebelkeit und Erbrechen hinzu, sowie Regurgitiren aller Nahrung sofort nach der Ingestion. Am 25. 4. wird Schwellung der rechten Parotis mit tiefer Fluctuation gefühlt. Die Temperaturen halten sich jetzt continuirlich zwischen 39,5 und 40,8. Am 26. 4. deutliche Fluctuation der Parotis. 27. 4. Tod.

Niemals hatten Nierenschmerzen, niemals Koliken bestanden. Die 24stündigen Harnmengen seit Beginn der Steinocclusion bis zum Tode waren folgende: 1800, 800, 1200, 1400, 1700, 1700, 1500, 600, 600, 750, 1800 1600, 400, 2500, 2200, 1000, 600, 1400, 1200, 550.

Section. Rechte Niere Länge 13,2, Breite 6, Höhe 3,5 cm. Die Fettkapsel adhärirt der Propria fester als normal; diese selbst ist leicht abziehbar. Die Consistenz der Niere ist ziemlich schlaff. An der Oberfläche eine Anzahl älterer und frischer narbiger Einziehungen; das Nierenbecken stark erweitert, die Schleimhaut schiefrig gefärbt. Die Rindensubstanz stellenweise verschmälert, trüb, graugelb; stellenweise ist die Zeichnung völlig verwaschen, die Glomeruli deutlich als blutgefüllte Pünktchen erkennbar. Die Papillen sind blass und trübe. Beim Durchschneiden entleert sich aus den Sammelröhren der Papillen trübe Flüssigkeit. Der Ureter erweitert, prall mit Eiter gefüllt. 8 cm unterhalb seines Abgangs vom Nierenbecken befindet sich eine klappenförmige Strictur. Zwischen dieser und dem Nierenbecken ist die Schleimhaut des Ureters schiefrig verfärbt, während sie unterhalb bis zur Mündung weiss ist. Unmittelbar vor dem Eintritt in die Blasenwand verschliessen 2 erbsengrosse hintereinander gelegene harnsaure Steine den Ureter. Linke Niere 14 cm lang, 8,5 breit, 3,5 hoch, von derberer Consistenz als rechts. Rindensubstanz getrübt; in der Papillarsubstanz deutlich interstitielle Bindegewebsentwickelung. Das Nierenbecken wenig erweitert, seine Schleimhaut verdickt und getrübt. Die Leber zeigt eine ausserordentlich starke parenchymatöse Trübung, ihre Schnittfläche sieht wie gekocht aus. Das Herz auffallend blass und schlaff; Sclerose der Aortenklappen, Retraction an den Rändern der Mitralklappen. Die rechte Parotis in grösster Ausdehnung phlegmonös vereitert.

Epikrise. Man ersieht aus der Krankengeschichte, dass weder eine Herabsetzung der Urinausscheidung, noch Schmerzempfindungen in der Niere oder dem Ureter, noch Harndrang vorhanden waren, die zu der Vermuthung einer Steinocclusion des Ureters berechtigt hätten. Es hat sich offenbar um Steine gehandelt, welche oberhalb der Strictur lange Zeit gelegen, aber den Harnabfluss noch gestattet hatten, bis sie nach abwärts rückend zur völligen Occlusion am Eintritt in die Blase geführt haben.

Combination von Ureter- und Nierensteinen. Nicht selten findet man ausser den Steinen im Ureter noch solche in der Niere. Unter 16 operirten und 2 nicht operirten Fällen konnte dieses gleichzeitige Vorkommen 6 mal, also in 33,3 % constatirt werden und zwar 1 mal durch die Section, 3 mal durch die Nephrotomie, 1 mal durch den Befund von Facettenbildung an einem operativ entfernten Uretersteine, während vordem niemals Concremente abgegangen waren, ein letztes Mal endlich durch die fast unmittelbar nach der vaginalen Ureterolithotomie erfolgende Wiederkehr der Steinkoliken. Diese Erfahrungen haben mich zu der Ueberzeugung geführt, dass es in den meisten Fällen wünschenswerth ist, sich nicht allein auf die Ureterolithotomie zu beschränken, sondern gleichzeitig die Niere operativ zu exploriren.

Symptome der Uretersteine. Die Symptome der nicht völlig den Ureter verschliessenden Steine fallen zum grössten Theile mit denen der Nierensteine zusammen und sind bei diesen abgehandelt worden. Es giebt wohl einige Zeichen,

welche besonders geeignet sind, uns zu einer besonders genauen Untersuchung des Ureters aufzufordern, doch ist keines für sich pathognomonisch. Am charakteristischsten scheint mir eine ungewöhnlich stark ausgesprochene Irradiation auf die Blase und die Harnröhre zu sein, welche in der bei manchen Uretersteinen beobachteten Intensität nicht häufig bei Nierensteinen vorkommen dürfte. Solche Irradiationen können sich auf die sensible wieauf die motorische Sphäre beziehen. Die Patienten klagen über dauernde oder nur am Ende der Miction auftretende Blasen-, Harnröhren- oder Scheidenschmerzen, bisweilen sehr heftiger Natur. Manchmal wird mit grosser Genauigkeit von den Pat. angegeben, dass der Schmerz in Blase oder Harnröhre streng halbseitig begrenzt ist und mit der Mittellinie abschneidet. Bisweilen habe ich die Klage gehört, dass beim Sitzen oder Gehen Schmerzen an der dem erkrankten Ureter entsprechenden Seite der Scheide, im Labium minus oder der einen Seite des Vestibulum entstehen. Die motorischen Irradiationen auf die Blase bestehen in häufigem, bisweilen permanentem Harndrängen mit häufigen Blasenentleerungen oder normalen Mictionspausen. Sind die geschilderten Erscheinungen vorhanden und ist aus anderen Gründen ein Steinleiden wahrscheinlich, so muss sich der Verdacht in erster Linie auf einen Ureterstein lenken. Immerhin sind so prägnante Krankheitsäusserungen selten. Es giebt viele Uretersteine, welche gar keine anderen Symptome machen als Nierensteine. Treten zu diesen geschilderten sensiblen und motorischen Erscheinungen noch die einer intermittirenden Retention, so verstärkt sich der Verdacht auf einen Ureterstein. Es ist klar, dass durch einen in einem engen Rohr sitzenden Stein eine temporäre vollständige Verlegung des Lumens leichter und häufiger zu Stande kommen kann als bei einem Nierenstein, der sich nicht gerade mit einem Fortsatz in den Ureter hinein entwickelt hat. Ich habe intermittirende Pyurie und intermittirende Albuminurie bei Uretersteinen beobachtet, derart, dass der Wechsel der verschiedenen Urinqualitäten mehrmals an einem Tage auftrat, sodass es sich immer nur um kurzdauernde, aber häufig wiederkehrende Verlegung des Harnleiterlumens handeln musste. Mit dieser Eigenschaft der Uretersteine hängt ein drittes Symptom zusammen, welches bei ihnen entschieden häufiger als bei Nierensteinen beobachtet wird, nämlich die Neigung zu Fieberbewegungen und Frostanfällen. Ihre Entstehung ist aus vorübergehenden Abflussbehinderungen abzuleiten, welche zu pyelitischen oder oder leicht pyelonephritischen Zuständen Veranlassung geben. Es ist aber wichtig, noch einmal zu betonen, dass die Abwesenheit aller dieser Zeichen nichts gegen das Vorhandensein von Uretersteinen beweist, ja dass sie ohne jedes für den Patienten wahrnehmbare Symptom lange an Ort und Stelle liegen können.

Diagnose der Uretersteine. Eine sichere Diagnose kann nur gestellt werden entweder durch die Palpation eines Steins selbst, welche abgesehen von verschwindenden Ausnahmen nur für den vom Mastdarm oder der Vagina zugänglichen Abschnitt des Harnleiters möglich ist, oder mit Hülfe der Röntgenstrahlen. Die auf diesem Wege schon jetzt erreichten Resultate sind vielversprechend. Ich selbst besitze ein durch Dr. Albers-Schöneberg (Hamburg) hergestelltes Röntgogramm von 4 ca. linsengrossen Steinen, welche in dem von der Vagina aus fühlbaren Abschnitte des Ureters gelegen sind. Ueber ihre chemische Constitution ist nichts auszusagen, da die Pat. noch nicht operirt ist.

Die Palpation vom Bauche aus dürfte nur in ganz ausnahmsweise vorkommenden Fällen, bei sehr mageren Leuten, schlaffen Bauchdecken und besonders grossen Steinen

möglich sein. Der blosse Nachweis eines ausgesprochenen Druckschmerzpunktes im Verlaufe des Ureters ist ein ganz unsicheres Zeichen, welches auch bei Nierensteinen gefunden werden kann, ohne dass ein Concrement im Ureter steckt. Aber auch bei der Deutung palpirbarer Härten, welche durch Vaginal- oder Rectaluntersuchung am Harnleiter wahrnehmbar sind, muss man recht vorsichtig sein. Zunächst können umschriebene periureteritische Knoten oder Schwielen, wie solche namentlich bei Tuberculose vorkommen, einen Stein vortäuschen. Sodann habe ich in 2 Fällen bei der Vaginaluntersuchung im Verlaufe des Ureters eine umschriebene, ca. kaffeebohnengrosse Härte wahrnehmen können, welche sich zunächst ununterscheidbar ähnlich den umschriebenen harten Anschwellungen anfühlte, die bei Steinen gefunden werden. Beide Male zeigte indessen die mehrfach wiederholte Untersuchung, dass die Härten bald vorhanden, bald verschwunden waren, und schliesslich gelang es wahrzunehmen, dass die harte und verdickte Stelle unter dem palpirenden Finger weich und dünn wurde. Es hatte sich beide Male um eine spastisch umschriebene Contraction des Ureters, sowohl in der Längs- wie in der Querrichtung gehandelt. In dem einen dieser Fälle (**131.**11) bestanden Nierensteine, in dem anderen Ureteritis mit hydronephrotischer Veränderung der Nere ohne Stein.

Die cystoskopische Sondirung des Harnleiters kann unzweifelhaft ein Unterstützungsmittel der Diagnose sein, aber für sich allein ist sie nicht genügend zuverlässig. Es können auchandere Hindernisse die Sonde an ihrem Vordringen hindern, wie Schleimhautfalten, Schlängelungen, Verziehungen, Stenosen u. dergl. m., so dass ein pathognomonischer Befund durch die Sondirung erst erreicht werden wird, wenn man ein elastisches Instrument besitzt, welches die Berührung mit dem Stein dem Gefühl oder dem Gehür übermittelt. Dass es auch bei ganz normaler Weite des Ureters ohne irgend ein bei der Section nachweisbares Hinderniss unmöglich sein kann, mit der Sonde bis zum Nierenbecken vorzudringen, beweist ein Fall meiner Beobachtung, in welchem von allergeübtester specialistischer Hand ein zu 5 oder 6 verschiedenen Malen eingeführtes Instrument niemals weiter als einige cm in den Ureter vorzudringen vermochte. Die Section ergab tuberculöse Ulcerationen der Ureterschleimhaut mit völlig normaler Weite des Lumens ohne Abknickung und Verziehungen, so dass die Sondirung an der Leiche mit dicken Instrumenten anstandslos von Statten ging (Fall **112.**26). Offenbar war es der Reibungswiderstand der ulcerirten Schleimhaut, welcher intra vitam die Sondirung vereitelt hatte. Ebenso habe ich mich bei dem retrograden Katheterismus nach Eröffnung der Niere nicht selten überzeugt, dass bei völliger Durchgängigkeit des Ureters für den Urin die Sonde nicht in die Blase vorzudringen vermochte, insbesondere wenn der Harnleiter infolge der Combination von Entzündung und Retention geschlängelt, gedreht und an verschiedenen Stellen unregelmässig erweitert oder seitlich ausgebuchtet war.

Ein anderer Umstand, der die cystoskopische Uretersondirung unzuverlässig macht, ist die Möglichkeit, dass das Instrument einen beweglichen Stein vor sich herschiebt, ohne dass der Contact wahrnehmbar ist. So ging es uns in dem Falle **186.**66, bei welchem der der Sondirung entgangene Stein kurz darauf der vaginalen Palpation zugängig wurde und sich als so beweglich erwies, dass er bei vielen wiederholten Untersuchungen nur einige Male gefühlt werden konnte.

Die Beschreibung der Technik der bei Uretersteinen in Frage kommenden Operationen findet der Leser pag. 357—362; die tabellarische Uebersicht über die von mir wegen Ureterstein ausgeführten Operationen pag. 311, 312.

V. Ureterklappen.

An der Grenze vom Nierenbecken und Ureter findet man bisweilen eine klappenförmige Schleimhautduplicatur, welche das Ureterostium ganz oder theilweise verlegend als bedeutendes Abflusshinderniss wirkt. Diese Klappen sind je nach dem Verhalten der Schleimhaut entweder scharf sichelförmig oder wulstig, in extremen Graden einer Prostataklappe in verkleinertem Maassstabe ähnlich. Sie können am oberen oder unteren Umfange des Harnleiterostium sitzen. Ihre Pathogenese ist sicher keine einheitliche. Zweifellos giebt es angeborene derartige Zustände, wie ihr Vorkommen bei ganz jungen Kindern beweist. Hier bilden sie die Ursache mancher in früher Jugend entwickelten Hydronephrosen. Der grössere Theil aber ist sicher erworben. Diese Entstehungsweise ist am durchsichtigsten bei manchen durch Nierensenkung entstandenen Hydronephrosen. Hier ist die Klappenbildung das Product einer ungleichmässigen Dehnung des Nierenbeckens. Durch eine stärkere blindsackartige Ausweitung seiner Wand unterhalb des Ureterursprungs verschiebt sich dieser immer weiter nach oben; so entsteht allmählich eine spitzwinklige Insertion des Harnleiters, infolge deren der Uebergang seiner unteren Wand in die des Nierenbeckens spornartig einspringt und sich unter dem Einfluss des intrapelvicalen Flüssigkeitsdruckes als ein Klappenventil mehrminder vollständig absperrend vor die Abflussöffnung legt. Eine solche secundäre Klappenbildung durch ungleichmässige Ausdehnung des Nierenbeckens kann bei allen Hydronephrosen verschiedenster Entstehung beobachtet werden; und selbst in denjenigen Fällen, in welchen die Natur des zur Retention führenden Abflusshindernisses nicht erkannt werden kann, liegt keine Berechtigung vor, eine vorgefundene Ureterklappe als Ursache und nicht als Folge der Nierenbeckenerweiterung anzusehen. Die Thatsache, dass ausser der Klappe keine Ursache für eine Hydronephrose gefunden werden kann, ist jedenfalls kein Beweis für eine primäre Klappenbildung; finden wir doch eine ganze Anzahl von Hydronephrosen ohne Klappen, bei denen wir ebensowenig bis jetzt im Stande sind, eine anatomische Grundlage der Stauung aufzudecken. Die Theorie von Küster, nach welcher die Klappen dadurch entstehen, dass die pyelitisch geschwollene und ihrer Unterlage locker anhaftende Schleimhaut durch den ausgetriebenen Harn nach der Ureteröffnung hin verschoben wird, und dort abflusshemmende Falten bildet, ist nicht acceptabel. Denn zunächst würde sie, wenn überhaupt, nur auf Pyonephrosen mit entzündlich gewulsteter Schleimhaut anwendbar sein, während bei den Hydronephrosen keine derartige Schwellung gefunden wird, vielmehr eher eine atrophische Glätte und Spannung der Schleimhaut. Es wäre ferner kein Grund ersichtlich, weshalb die Ureterklappe nur die Hälfte des Ureterumfangs einnimmt, wenn Herrn Küster's Vorstellung richtig wäre, da doch nicht abzusehen ist, weshalb gelockerte und geschwollene Schleimhautfalten nicht von allen Seiten her gegen das Ureterostium getrieben werden sollten. So sehr nun auch die Erklärung für das Zustandekommen dieser wichtigen Affection schwankt, ist es doch der operativen Therapie gelungen, unabhängig von jeder Theorie in einer Anzahl von Fällen practische Hülfe zu schaffen. Denn gleichviel wie die Bildung entstanden ist, haben wir es mit einem stabilen pathologischen Producte zu thun, welches nicht mehr rückgängig zu machen ist, auch wenn wir die Bedingungen seiner Entstehung fortzuschaffen vermöchten. Ist z. B. seine Entstehung auf eine Nierensenkung mit consecutiver Hydronephrose

zurückzuführen, so würde uns weder die Nephropexie allein, noch mit Drainage der Niere nützen, weil in jeder Lage der Niere und bei jedem Füllungszustande des Nierenbeckens ein stabiles Abflusshinderniss bestehen bliebe. Die Unterscheidung dieser Veränderung von ähnlich wirkenden Abflusshindernissen, z. B. Verziehung oder Abknickung des Ureters oder Nierenstein u. s. w., ist erst nach operativer Freilegung der Niere, event. nach Spaltung der Niere oder des Beckens möglich. Die Operationsmethode, welche ich für die beste halte, ist die Spaltung der Klappe senkrecht zu ihrem freien Rande, und die Ueberkleidung der beiden Wundflächen des Spaltes durch Vernähung der Schleimhauträuder jeder Klappenhälfte. Die genaue Beschreibung der Operation findet der Leser im Falle 41.16. S. 93, 94.

Von dem genannten Verfahren unterscheidet sich das von Fenger in Chicago dadurch, dass dieser nur eine einzige Sutur im Winkel des Schnittes anlegt und dann einen Verweilkatheter im Ureter belässt, um die frischen Schnittränder vor Wiederverwachsung zu bewahren. Da eine solche bei meiner Naht nicht zu befürchten ist, kann auch der lästige Dauerkatheter fortfallen.

VI. Knickungen, Verziehungen und Adhäsionen des Ureters.

Die häufigste Veranlassung zur Deviation des Ureters geben die Senkungen der Niere. Durch ihr Hinabsinken zerrt sie den relativ beweglichen Halstheil des Ureters nach abwärts, während sein folgender besser gegen die hintere Bauchwand fixirter Abschnitt in seiner Lage bleibt. Hierdurch entstehen zwei abnorme Krümmungen des Rohres, die erste zwischen dem Nierenbecken und dem hinabgezerrten Ureterhalse, die zweite zwischen diesem und dem fixirten Ureterabschnitt. Während die letztgenannte gewöhnlich einen Bogen bildet, kann jene in extremen Fällen eine scharfwinklige Knickung darstellen, so dass der betreffende Harnleiterabschnitt senkrecht oder schräg aufwärts an der vorderen, hinteren oder medianen Wand des Nierenbeckens in die Höhe steigt, nicht selten an ihr durch Adhäsionen befestigt, von deren Länge und Dehnbarkeit das Maass der daraus resultirenden Abflusshemmung abhängt. Während meistentheils eine Trennung dieser Adhäsionen zugleich mit der Hebung und Annähung der Niere an normaler Stelle genügt, die Knickung auszugleichen, giebt es Fälle, in welchen der frei gemachte Ureter trotz dieser Massnahmen sofort wieder in die alte fehlerhafte Stellung zurückfedert, demnach das Abflusshinderniss bestehen bleibt. In einem derartigen Falle habe ich den an seinem Ursprung scharfwinklig abgeknickten senkrecht aufsteigenden Ureter durch ein auf S. 89 beschriebenes Verfahren in eine gradlinig absteigende Richtung gezwungen. Eine mit feinem Seidenfaden armirte krumme Nadel wurde 1 cm oberhalb des Knickungswinkels in die Nierenbeckenwand eingestochen, verlief zwischen Schleimhaut und Muscularis 5 mm weit, drang zum zweiten Male unmittelbar unterhalb des Knickungswinkels in die untere Ureterwand ein, verlief in ihr einige Millimeter weit, um dann ausgestochen zu werden. Bei der Knüpfung wurden die beiden Fadenenden angezogen, bis der Knickungswinkel gestreckt war und der Ureter grade nach abwärts verlief. Adhäsionen, welche operativer Abhilfe bedürfen, finden sich am häufigsten zwischen dem Ureter und dem Nierenbecken als Folge chronisch entzündlicher Processe. Ausdehnung, Lage und Form dieser Adhäsionen sind verschieden nach der Natur des Grundleidens. Bei manchen Retentionsgeschwülsten mit starker blindsackartiger Ausdehnung des unteren

Nierenbeckenabschnitts ist die Abflussöffnung so weit nach oben verschoben, dass der Ureter hart an dem Sack nach abwärts zieht und mit ihm durch so feste Bindegewebslamellen verlöthet ist, dass man den Eindruck erhält, als verlaufe er innerhalb der Wand des dilatirten Nierenbeckens. Dass diese Configuration ein Abflusshinderniss schafft, ist leicht ersichtlich. Je stärker der Flüssigkeitsdruck im Sacke ist, desto mehr drückt er die Ureterwände auf einander. In solchen Fällen würde jede Therapie, welcher es nicht gelingt, den Abfluss an den tiefsten Punkt des Reservoirs zu verlegen, von unvollständigem Erfolge sein. Eine einfache Nephrotomie vermag dies nicht, weil der unterhalb des Ureterostiums gelegene Blindsack nicht schrumpfen kann, so lange er in seiner ganzen Länge mit dem Harnleiter verwachsen ist. Ebenso wenig würde durch einfache Trennung der Verwachsung zwischen Ureter und Nierenbecken geleistet werden, da alsbald eine Wiederverwachsung eintreten würde. Es sind zwei Wege denkbar, dauernd Hilfe zu schaffen; entweder sorgt man nach Trennung der Adhäsionen dafür, dass Ureter und Nierenbecken dauernd ausser Contact gebracht werden, sodass sie nicht wieder verwachsen können, oder man kümmert sich nicht um die Verwachsung, sondern legt am tiefsten Punkte des Sackes eine neue Verbindung zwischen Nierenbecken und Ureter an, deren Methoden gelegentlich der Besprechung der Stricturen des Harnleiters genannt worden sind. Das erstgenannte Ziel habe ich mit Erfolg auf zwei verschiedene Weisen zu erreichen versucht. Beseitigt man nach Trennung der Adhäsionen den Blindsack durch die Pyeloplikatio (siehe Beschreibung bei den Fällen **38**.13, S. 88, 89, **30**.5,**31**.6), so wird der Abgang des Ureters wieder an die tiefste Stelle des Nierenbeckens verlegt und gleichzeitig jeder Wiederverwachsung vorgebeugt, da der Contact zwischen Ureter und Nierenbecken aufgehoben ist.

Einen anderen Weg habe ich in einem Falle von enormer Hydronephrose (s. Fall **52**.27) eingeschlagen, bei dem ich den in grosser Ausdehnung in der Sackwand verlaufenden Ureter abgelöst, dann tief in das parietale Peritonealblatt hineingedrängt und letzteres über ihm vernäht habe, so dass er wie ein Darm mit Bauchfell umkleidet und mit einem Mesenterium versehen war. Die Operation hatte relativ guten Erfolg. Denn während vorher aus dem eröffneten Hydronephrosensack bei temporärer Zustöpselung der Fistel kein Tropfen Urin in die Blase abfloss, konnte jetzt der plastische Fistelverschluss ohne erneut auftretende Spannung im Sacke ausgeführt werden, weil die Passage frei geworden war. Bei Retentionsgeschwülsten gesenkter Nieren, insbesondere den unter dem klinischen Bilde intermittirender Hydronephrosen verlaufenden finden sich häufig mehr minder kurze bindegewebig-lamellöse Adhäsionen zwischen dem nach oben verlaufenden Halstheil des Ureters und der Wand des erweiterten Nierenbeckens, durch welche die Abknickung fixirt wird. Hier genügt meistens die Trennung der Adhäsionen, und die Hebung der Niere mittels Nephropexie; federt trotzdem der Ureter in die fehlerhafte Richtung zurück, ist die Hinzufügung der oben beschriebenen Längsnaht zwischen Nierenbecken und Ureter erforderlich. Eine dritte Art der Adhäsion findet man bei den Formen des Ureteritis, welche mit erheblicher Verlängerung des Rohres einhergehen. Hier legen sich bisweilen die obersten Schlängelungen und Windungen des Ureters auf das Nierenbecken und verwachsen mit diesem. Solchen Zuständen bin ich bei Nieren- und Uretersteinen mehrfach begegnet. Deshalb sollte man bei der Nephrolithomie auf sie achten. Uebersieht man sie, so kann durch das Fortbestehen des relativen Abflusshindernisses eine Fistel zurückbleiben.

VII. Geschwülste des Ureters.

Unter den Geschwülsten des Ureters haben wir bereits die häufigste Form gelegentlich der Besprechung der Geschwülste des Nierenbeckens kennen gelernt, nämlich die papillären, welche bisweilen über die ganze Länge des Rohrs bis zu seinem Eintritt in die Blase verstreut sind. Von allen Geschwulstbildungen des Ureters beanspruchen diese das grösste praktische Interesse. In ganz vereinzelten Fällen sind andere Tumoren beobachtet worden, so ein alveoläres Sarcom von Lichtheim, ein polypöses Myxosarcom von Ribbert, ein primäres Carcinom von Rundle. Unter den nicht bösartigen Neubildungen sind die häufigsten die Cystenbildungen, welche sich nicht ganz selten in Gestalt hirse- bis senfkorngrosser Bläschen durch die ganze Länge des Ureters erstrecken. Klinisch wahrnehmbare Erscheinungen sind aus diesem Befunde noch nicht hervorgegangen.

Capitel XVII.

Die Entzündungen der Nierenfettkapsel (Perinephritis sive Paranephritis sive Epinephritis).

Nomenclatur. Die Entzündungen der Nierenfettkapsel sind von Rayer mit dem Namen der Perinephritis bezeichnet worden. Da sich indessen an diesem Process häufig verschiedene Gewebe ausser der Capsula adiposa selbst betheiligen, nämlich die fibröse Kapsel und das retroperitoneale Fettgewebe, die „Massa adiposa retroperitonealis" (Gerota), hat sich das Bedürfniss ergeben, Rayer's Nomenclatur zu modificiren, um durch specielle Bezeichnungen den Antheil der einzelnen, am Gesammtprocesse theilnehmenden Gewebserkrankungen auszudrücken. In diesem Sinne hat Küster den Namen der Perinephritis für die Entzündung des vorderen Bauchfellüberzugs der Niere in Anspruch genommen, während er diejenige der Fettkapsel als Paranephritis bezeichnet hat. Ich halte diese Neuerung aus verschiedenen Gründen für keine glückliche. Denn zunächst entspricht Küster's neue Begriffsbestimmung für den alten Ausdruck „Perinephritis" weder einem klinischen noch einem anatomischen Bedürfnisse, da eine auf den peritonealen Ueberzug der Niere beschränkte Entzündung als selbstständige Krankheit überhaupt nicht vorkommt, sondern nur als Theilerscheinung einer Vereiterung der Fettkapsel, und auch dann nur in verschwindend seltenen Fällen. Aber auch der medicinische Sprachgebrauch, auf den sich Küster beruft, giebt dieser Namens- und Begriffsänderung keine starke Stütze. Denn mit dem Vorworte „peri" bezeichnen wir in herkömmlicher Weise die mit einem Organe in unmittelbarem Contact befindliche membranöse Gewebsschicht, z. B. als Periosteum die den Knochen bekleidende Membran, als Periorbita die Auskleidung der knöchernen Angenhöhle, während wir mit dem Vorworte „para" diejenigen lockeren Bindegewebsschichten kennzeichnen, welche als zweite, entferntere Zone der erstgenannten folgen. So ist das parosteale Bindegewebe von dem Knochen durch das periosteale getrennt. Diesem Sprachgebrauch folgend verstehen wir demnach unter „Perinephritis" abweichend von den ihr durch Rayer und Küster beigelegten Bedeutungen die Entzündung der die Niere unmittelbar bekleidenden membranösen fibrösen Kapsel. Dann aber müssen sowohl für die Entzündung der Fettkapsel wie die der Massa adiposa retroperitonealis neue Benennungen geschaffen werden. Beide Processe unter dem Namen der Paranephritis zusammenzuwerfen, ist nicht angängig. Denn erstens brauchen wir zwei verschiedene Bezeichnungen für zwei

Processe, welche getrennt von einander vorkommen können, zweitens ist die Fettkapsel anatomisch und physiologisch ein integrirender Bestandtheil der Niere; ihre Entzündungen können daher nicht durch das Vorwort „para“ sinnentsprechend ausgedrückt werden, da dieses nur auf Gewebe angewendet wird, welche ausser der Nachbarschaft keine wesentlichen Beziehungen zu dem Organe haben. Bilden aber Niere und Fettkapsel ein Organ, dann folgt als selbstverständlich, dass man als paranephritisch nur die Processe bezeichnen darf, welche ausserhalb der die Fettkapsel begrenzenden Fascia retrorenalis im eigentlichen retroperitonealen Fettgewebe, der Massa adiposa retroperitonealis, vor sich gehen. Sind damit die Namen der Perinephritis und der Paranephritis schon vergeben, so bedarf die vor allem wichtige Entzündung der Fettkapsel einer neuen Bezeichnung, und als solche schlage ich Epinephritis vor. Mit diesem Worte verletzen wir nicht die Pietät gegen frühere Nomenclaturen, da sein Stammbaum viel weiter als alle übrigen zurückreicht. Denn kein Geringerer als Homer ist sein Schöpfer. Im XXI. Gesang der Ilias V. 203, 4 wird vom *δημὸς ἐπινεφρίδιος*, als der auf der Niere befindlichen Fetthaut gesprochen:

„Τὸν μὲν ἄρ' ἐγχέλυες τε καὶ ἰχθύες ἀμφεπένοντο
δημὸν ἐρεπτόμενοι ἐπινεφρίδιον κείροντες.“

Um ihn waren die Aale und die anderen Fische bemüht, ihm das Nierenfett abzureissen und zu verschlingen.

Mit diesen 3 Namen der Perinephritis, der Epinephritis, der Paranephritis sind wir im Stande, mit Deutlichkeit alle Componenten der in der Umgebung der Niere ablaufenden Processe zu bezeichnen, ohne dem Sprachgebrauch Gewalt anzuthun, und den Respect vor der Tradition ausser Acht zu lassen.

Anatomische Formen der Epinephritis. Wenn wir die specifischen Entzündungen des Nierenfetts, nämlich die tuberculösen, syphilitischen, aktinomykotischen, die in den Capiteln VIII, IX, X ihre Stelle gefunden haben, von dieser Betrachtung ausschliessen, so können wir drei verschiedene Formen von einander trennen, nämlich 1. die fibrös-sklerotische, 2. die lipomatöse, 3. die phlegmonöse Epinephritis.

Obwohl die ersten beiden Formen gelegentlich ein grosses practisches Interesse bieten können, stehen sie an Häufigkeit und Wichtigkeit erheblich hinter der dritten zurück, und sind stets nur Theilerscheinungen einer Nierenkrankheit, welche im Vordergrunde unserer Aufmerksamkeit steht.

Fibrös-sklerotische Epinephritis. Am seltensten nimmt die fibrös-sklerotische Epinephritis eine so grosse Ausdehnung an, dass sie zu einem beherrschenden, chirurgische Abhülfe erheischenden Krankheitsbilde wird, gegen dessen Bedeutung die zu Grunde liegende Nierenkrankheit in den Hintergrund tritt. In der überwiegenden Mehrzahl der Fälle beschränken sich die Veränderungen auf die Umwandelung der Fettkapsel in eine fibröse dicke Schwarte von bald faserknorpelähnlichem homogenem Gefüge, bald noch erkennbarer schaligfaseriger Anordnung, welche in untrennbarer Verschmelzung mit der Caps. propria die Niere umhüllt und sie ihrer normalen respiratorischen Verschieblichkeit beraubt. Bisweilen findet man noch zwischen den Lagern des neugebildeten fibrösen Gewebes kleine Inseln von hartem Fettgewebe eingeschlossen. Unter unseren Beobachtungen pyelonephritischer, pyonephrotischer und calculöser Nieren ist der Leser häufig dieser gewöhnlichen Form begegnet, und hat ein Bild von den Schwierigkeiten und Gefahren gewonnen, welche sie dem operativen Vorgehen bereiten können. Liegt in solchen Fällen die Nothwendigkeit einer Nephrectomie vor, so kann

es dem wenig Erfahrenen leicht begegnen, den gesammten vorliegenden harten, schwieligen Körper für die Niere zu halten und die Exstirpation der gesammten Masse zu versuchen. Er sieht sich dann nicht selten im Laufe der Operation unüberwindlichen Schwierigkeiten gegenüber stehen, da begreiflicherweise die Auslösung an keinem Punkte stumpf zu bewerkstelligen ist, wodurch leicht Nebenverletzungen erzeugt werden. An dem oberen, im Brustkorb versteckten dem Auge unzugänglichen Abschnitt kann man nicht wagen, mit schneidenden Instrumenten vorzugehen, will man nicht Gefahr laufen, Zwerchfell und Pleura zu durchschneiden; an dem medianen Umfang ist die Gefahr noch grösser, weil, abgesehen von der Bauchfellverletzung, dort nicht selten die Vena cava durch den retrahirenden Zug des neugebildeten Gewebes fest und untrennbar adhärirt, ja sogar in die Schwarte eingeschlossen ist. Ebenso können Eröffnungen des Colon die unliebsame Folge solcher extracapsulären Operationen sein. Der Geübtere wird daher statt dieser bei Erkenntniss der Sachlage alsbald die subcapsuläre Enucleation ins Auge fassen, indem er furchtlos die dicke Schwiele immer tiefer spaltet, bis er auf das Nierenparenchym gelangt. Aber dann bereitet wieder die Stielversorgung eine grössere Schwierigkeit, weil die Gefässe oft unerkennbar, schwer oder gar nicht isolirbar in der von der Niere abgestreiften Schwarte eingemauert liegen. — Ist somit die fibröse Epinephritis stets von Wichtigkeit für die operative Technik, so gewinnt sie doch nur sehr selten den Charakter eines selbstständigen Kranheitsbildes. Dann aber erreicht sie geschwulstartige Dimensionen, und zieht in die fibröse Umwandelung die hintere und seitliche Bauchmuskulatur hinein, so dass deren Schichten zu einer homogenen, unter dem Messer knirschenden Masse verschmelzen. Dann können Spontanschmerzen und Fieberwegungen eintreten, dann kann jede Berührung der Bauch- und Lendengegend äusserst empfindlich, die Bewegungsfähigkeit des Kranken wegen der Schmerzen vermindert oder aufgehoben sein. Geht man in solchen Fällen operativ vor, so ist man enttäuscht, nirgends einen Eiterherd zu finden, indem man bald unter der Rückenfascie auf ein schwielig entartetes Muskelgewebe stösst, welches continuirlich in eine unförmig geschwulstartig dicke Kapselschwarte übergeht, in der als Kern eine kleine geschrumpfte oder nicht vergrösserte Niere liegt.

Der einzige Fall, der auf meiner Abtheilung wegen der aus der Kapselerkrankung hervorgehenden Leiden operirt worden ist, kam in meiner Abwesenheit zur Beobachtung.

Fall **275**.1. Perinephritis fibrosa. Incision. Nephrotomie. Tod.

Frau S., 62 Jahr. Aufgenommen 19. 8. 1900, † 28. 8. 1900.

Pat. hat 35 Jahre lang an rechtsseitigen Nierenkoliken gelitten, als deren Ursache vor 10 Jahren eine Wanderniere erkannt wurde. In den letzten 4 Jahren sind die Anfälle nicht wiedergekehrt. Anfang Juni d. J. bekam sie Reissen im Rücken und Schmerzen in der rechten Flanke. Dann trat eine Geschwulst in der rechten Nierengegend unter Fieber und heftigen Schmerzen auf, welche Pat. bettlägerig machten. Kurz vorher ist ihr ein sehr übler Geruch und trübes Aussehen des Urins aufgefallen.

Status. (Dr. Karewski). Grosse Fettleibigkeit erschwert die Palpation. Ueber dem rechten Lig. Poupartii fühlt man in der Höhe des Beckeneingangs eine von Därmen überlagerte derb schwielige Resistenz, die sich mit abnehmender Deutlichkeit bis zum Rippenrande fortsetzt, und einige gröbere Unebenheiten erkennen lässt. Die geringste Berührung der Lenden- oder Bauchgegend ist ungemein schmerzhaft. Urin wird 6—9 mal pro die entleert, ziemlich klar mit Spur von Albumen, Leukocyten, rothen, vorwiegend ausgelaugten Blutkörpern, frei von Cylindern. Temperatur am Abend der Aufnahme 38,9, dann normal. Ueber dem Herzen, besonders der Mitralklappe ein rauhes systolisches Geräusch.

Operation. 24. 8. 1900. (Dr. Karewski). Lumboabdominaler Querschnitt unterhalb der C. XII vom Process. transversus bis zur vorderen Axillarlinie. Während im vorderen Abschnitt der

Incision die Bauchmuskulatur keine Veränderung zeigt, kommt man hinten insbesondere in der Gegend der langen Rückenmuskeln in ein derb schwieliges, schwer schneidbares Gewebe. Bei dem Versuche die Umschlagsstelle des angelötheten Bauchfelles nach vorn zu verschieben, reisst es ein, und man kann durch die Lücke eine Verwachsung zwischen der Hinterfläche der Leber und der epinephritischen Schwiele, sowie zwischen deren Vorderfläche und den Därmen feststellen. Die Niere steht so tief, dass ihr oberer Pol unterhalb des Leberrandes liegt. Sie liegt der ganzen Beckenschaufel auf; ihr unterer Pol berührt den Eingang zum kleinen Becken. Nun wird die mehrere Centimenter dicke aus einer Anzahl fibröser Schalen bestehende Kapselschwarte gespalten, in der sich noch hier und da Inseln von hartem Fettgewebe befinden. Die grösste Mächtigkeit erreicht die Schwiele in der Hilusgegend, wo man zur Freilegung des Gefässstieles ausschliesslich auf Präparation mit dem Messer angewiesen ist. Die von der Kapsel befreite Niere zeigt an der Oberfläche viele strahlige Depressionen; sie wird am Convexrand incidirt und eine ziemlich starke Erweiterung des Nierenbeckens, aber kein Stein gefunden. Darauf wird der Nierenschnitt wieder durch Catgutnähte geschlossen und das Organ nach Exstirpation der Kapselschwarte an der 12. Rippe aufgehängt. Nachdem man sich noch von der Abwesenheit von Gallensteinen überzeugt hat, wird die Bauchwunde bis auf eine Lücke zur Drainage geschlossen.

Verlauf. Collaps. Unter stetig zunehmender Herzschwäche, leichten sensorischen und aphasischen Störungen trat am 27. 8. der Tod ein. Die Urinmenge war nach der Operation von 300 auf 1200 ccm gestiegen.

Epikrise. Den Ausgangspunkt der ganzen Erkrankung bildet offenbar die abnorme Mobilität der Niere, welche während 35 Jahren zu häufigen Kolikanfällen geführt hatte. Schliesslich war es zu einem fixirten Tiefstand gekommen, und damit hatten die Occlusionsanfälle seit den letzten 4 Jahren aufgehört. Unter dem Einfluss der häufigen Stielabknickungen war es zu einer hydronephrotischen Veränderung mit einem geringen Maasse von Infection gekommen, welche zu interstitiellen Processen mit Schrumpfung geführt hatte. Dieser chronisch verlaufende sklerosirende Enzündungsprocess hatte sich auf die Kapseln fortgesetzt und über diese hinaus auf die Fascien und Muskeln der Bauchwand. Die letzte acute Erkrankung mit Fieber dürfte wohl auf einen erneuten Anfall von Verhaltung in der Niere zu beziehen sein. Es ist wahrscheinlicher, dass die recrudescirenden Beschwerden von diesem Zustande der Niere ausgegangen sind als von den fibrösen Veränderungen der circumrenalen Gewebe. Wenn demnach eine operative Therapie angezeigt war, so hätte diese in einer Nephrotomie zum Zwecke der Drainage bestehen müssen, nicht aber in einem sofortigen Wiederverschluss der Niere.

Lipomatöse Epinephritis. Eine noch geringere practische Bedeutung als die fibröse hat die lipomatöse Form der Epinephritis zu beanspruchen. Sie kann für sich nie Gegenstand eines Eingriffes werden, und könnte zu einem solchen nur auf Grund von Verwechselung mit Anschwellungen der Niere selbst führen. Die lipomatöse Epinephritis besteht in einer mächtigen Zunahme des Fettgewebes der Capsula adiposa, welche bisweilen völlig geschwulstartige Dimensionen annimmt. Diese irritative Hyperplasie des Fettgewebes umhüllt entweder in gleichmässiger Weise die ganze Niere, oder wenn sie sich auf gewisse Bezirke beschränkt, befällt sie vorzugsweise die Hilusgegend und die beiden Pole. Solche umschriebenen Fettanhäufungen können noch mehr als die diffuse Form den Eindruck wirklicher Lipome hervorrufen. Das gilt besonders von den den Hilus ausfüllenden, das Nierenbecken umhüllenden kugelig geformten Fettgeschwülsten (Vergl. Fall **134.14**). Bisweilen setzen sich diese als eine mehrere Finger dicke den Ureter umhüllende Fettschicht in das kleine Becken fort; — ich habe eine solche periureterale Fettgeschwulst beobachtet, welche Strausseneigrösse erreichte. Diesen eigenthümlichen irritativen Fetthyperplasien liegen immer chronische entzündliche Nieren-

processe zu Grunde. Am häufigsten ist es die Nephrolithiasis, bei der besonders die Hiluslipome ihre grösste Mächtigkeit erreichen, aber auch eine diffuse harte Hyperplasie des gesammten epinephritischen Fetts vorkommt. Ausserdem kann jede Art entzündlicher Nierenerkrankung diesem Processe zu Grunde liegen. Am häufigsten trifft man ihn aber da, wo die ursächliche Nierenkrankheit zum Schwund des Parenchyms mit schrumpfender interstitieller Gewebsneubildung geführt hat. Denn weitaus am häufigsten findet man als Kern der gewaltigen Fettschicht ein destruirtes Organ, in welches die Fettwucherung vom Hilus her eingedrungen und sich an Stelle des schwindenden Parenchyms gesetzt hat. So kann es in vorgeschrittenen Fällen zu einer Substitution der ganzen Niere durch einen Fettklumpen kommen, in dessen Centrum sich nur noch eine spaltförmige Höhle als Rest des Nierenbeckens befindet. (Siehe Fall **175.55**, Tafel X Fig. 1). Ein solcher Vorgang kommt am häufigsten bei Steinnieren vor, doch habe ich ihn in gleicher Weise auch bei Pyonephrosen gesehen, welche nach Nephrotomie zur Schrumpfung gekommen waren (Fall **74.9** Tafel IV Fig. 1).

Die practische Bedeutung der epinephritischen Lipomatose ist eine zweifache. Zunächst kann sie eine Nierengeschwulst vortäuschen und dadurch zu ungerechtfertigten Operationen Veranlassung geben. Wie leicht ein solcher Irrthum sich ereignen kann, wurde mir zuerst bei der Obduction eines jungen Mannes klar, der nach langjähriger Tuberculose der rechten Niere an amyloider Degeneration der linken gestorben war. Intra vitam hatte man bei ihm einen rechtsseitigen mehr als kindskopfgrossen Tumor palpirt, welcher sich bei der Section als eine Fettwucherung erwies, in der als Kern eine Eierpflaumengrosse ganz verödete tuberculöse Niere lag.

Noch leichter als bei den diffusen Formen kann eine Verwechselung mit Nierengeschwülsten bei ausgesprochen circumscripten Hiluslipomen entstehen, welche bisweilen als Apfel- bis Apfelsinengrosse harte von der übrigen Niere sich scharf absetzende Knollen gefühlt werden. Veranlasst der zu Grunde liegende Stein gleichzeitig Hämaturien, dann kann die Combination von Blutungen und Geschwulst zu der verhängnissvollen Annahme einer bösartigen Neubildung und zu einer ungerechtfertigten Nephrectomie führen.

In operativer Beziehung erwächst aus der lipomatösen Epinephritis gewöhnlich nur die Schwierigkeit, dass die Niere um so mühseliger zugänglich wird, je dicker die zu durchdringenden Fettschichten sind — ein Umstand, der besonders bei der Nephrolithotomie ins Gewicht fällt. Die Fettwucherungen im Hilus, welche das Nierenbecken völlig begraben und unfühlbar machen, können selbst grosse Steine völlig der Wahrnehmung entziehen. Es ist mir vorgekommen, dass ich trotz Einführung des Fingers durch den Sectionsschnitt und gleichzeitiger Tastung der Nierenbeckengegend vom Hilus her den Stein nicht fühlen konnte, und an eine falsche Diagnose geglaubt hätte, wenn mich nicht die Erfahrung gelehrt hätte, dass ein nur auf den Hilus beschränktes Lipom fast immer einen Stein umschliesst. Deshalb präparirte ich die dicken Fettmassen sorgfältig von dem Becken ab und konnte nun das erwartete Concrement am Abgange des Ureters wahrnehmen.

Phegmonöse Epinephritis. Aetiologie und Pathogenese. Die epinephritischen Phlegmonen entstehen entweder in der Fettkapsel selbst, oder sie sind von anderen erkrankten Organen und Geweben fortgeleitet. Für die erste Kategorie sind die Eingangspforten der zur Eiterung führenden Infection zum Theil bekannt, zum Theile hypothetisch. Am klarsten liegt die Pathogenese bei perforirenden Traumen, welche sowohl von der Körperoberfläche wie vom Darm aus den Infectionträgern einen

Weg zum Nierenfett bahnen. So wirken Messer-, Dolch- und Bajonetstiche von aussen, Fremdkörper wie Nadeln, Gräten, Nägel, welche sich nach Durchbohrung der Darmwand in die Fettkapsel einspiessen, von der inneren Körperoberfläche aus. Auch stumpfe Gewalten, Ueberfahren, Verschüttung, Fall von grosser Höhe etc., können ohne Trennung der Haut zu Eiterungen des Fettkapsel führen. Man hat gemeint, dass die durch solche Quetschungen entstehenden Blutergüsse vereitern, weil sie einen günstigen Boden für die Ansiedlung von Mikroorganismen bilden, die von irgend einer Körperstelle aus z. B. den Tonsillen, der Darmhöhle etc. in die Circulation gerathen. Dass ein solcher Vorgang möglich ist, lässt sich nach gleichen Erfahrungen an Hämotomen anderer Körpergegenden nicht bezweifeln. Doch liegt es näher für die Erklärung der hier auftretenden Eiterungen die so häufig nach stumpfer Gewalteinwirkung entstehenden geringfügigen Rupturen der Nierenrinde als Mittelglied in Anspruch zu nehmen. Denn dann begreift es sich leichter, dass die als Filter für die Mikroorganismen dienende Niere aus den verletzten Stellen Infectionsträger mit dem Urin austreten lässt, die zur Phlegmone der gequetschten und suggillirten Fettkapsel führen (vergl. Fall **14.1**). Wenn somit grobe Gewalteinwirkungen unbedenklich als Ursachen eitriger Epinephritis zuzugeben sind, so gilt nicht dasselbe mit gleichem Rechte von den häufig beschuldigten unbedeutenden Traumen wie einem Schlage, einem Stosse, einer Zerrung durch Heben, einer Körperanstrengung etc. Solche Ereignisse, die alltäglich vorkommen, und oft lange zurückliegen, werden von den Kranken, die geneigt sind, für jedes Leiden eine äussere Einwirkung verantwortlich zu machen, aus der Erinnerung hervorgekramt, oder von Aerzten, welche ihr Causalitätsbedürfniss befriedigen wollen, aus ihnen herausexaminirt. Mancher Chirurg stützt sich auch auf eine hämorrhagische Beschaffenheit des Eiters, um aus ihr einen traumatischen Ursprung des Processes herzuleiten. Doch sind Blutbeimischungen nur dann als Producte einer Gewalteinwirkung anzusprechen, wenn es sich um grobe Hämatome handelt. Denn geringe Blutungen in epinephritischen Abscesshöhlen sind eine sehr gewöhnliche Erscheinung, die deshalb ätiologisch gar nicht zu verwerthen ist.

Alles in Allem bilden die traumatischen Epinephriten die verschwindende Minderzahl. Die überwiegende Mehrzahl der scheinbar in der Fettkapsel selbt entstandenen Eiterungen gilt bisher in den Arbeiten über diesen Gegenstand als ätiologisch unaufgeklärt. Man hat versucht, diese Lücken durch Hypothesen zu füllen, unter denen die einer metastatischen Entstehung von unbedeutenden Eiterungen aus, z. B. Furunkeln, Eczemen, Panaritien die grösste Beachtung verdient. Zur Erklärung der besonderen Disposition der Fettkapsel für metastatische Processe hat man ihre engen Beziehungen zu den Nierengefässen in Anspruch genommen. Der venöse Gefässbogen der Fettkapsel mündet theils in die V. suprarenalis, theils in das den Ureter umspinnende Venengeflecht, welche sich beide in die V. renalis ergiessen, theils steht er durch die Stellulae Verheinii mit dem Gefässsystem der Niere in Verbindung. Ist nun auch die Thatsache der metastatischen Epinephritis richtig, so ist doch sicher, dass sie zu einem Theile, und zwar wahrscheinlich dem grösseren, auf eine andere Weise zu Stande kommt, als durch einen directen hämatogenen Import der Infectionsträger in das Fettgewebe. Denn die metastatischen Epinephriten erweisen sich bei besserer Beobachtung immer häufiger als fortgeleitete Entzündungen kleiner metastatischer Processe der Nieren. (S. Fälle **15.1**, **16.2**, **276.2**, **277.3**.) Ausser der Metastasirung von Eiterherden aus hat man auch Phlegmonen der Fettkapsel im Gefolge von all-

gemeinen Infectionskrankheiten, wie Masern, Variola, Typhus gesehen: ob auch für diese Fälle die Niere als Vermittler der Uebertragung auf die Fettkapsel dient, weiss man noch nicht. Dagegen ist es sicher, dass es sich in einem Theil der als Typhus angesprochenen Fälle um nichts anderes als das unerkannte Entwickelungsstadium der Epinephritis gehandelt hat.

Unter allen Ursachen der phlegmonösen Epinephritis ist die Fortleitung entzündlicher Processe von anderen Organen oder Gewebssystemen die häufigste; unter allen Organen wiederum, welche den Ausgangspunkt bilden können, steht weitaus die Niere obenan. Dann folgen die Entzündungen der Harnwege, nach denen sowohl direct wie durch Vermittelung einer Retroperitonealphlegmone eine Eiterung der Fettkapsel entstehen kann, während die Entzündungen der weiblichen Geschlechtsorgane und des Wurmfortsatzes stets zunächst zu einer Phlegmone des retroperitonealen Fett- und Bindegewebes führen, ehe der Process nach Zerstörung der Fascia retrorenalis auf die Fettkapsel übergreift. Darum ist durchaus nicht jede retroperitoneale Eiterung in der Lendengegend, welche nach Parametriten, Gonorrhoen, Prostatitis, Appendicitis auftritt, eine Epinephritis, sondern oft genug eine lumbale Retroperitonealphlegmone, nach deren Incision man die eigentliche Fettkapsel ganz intact finden kann (s. Fall **288.14**). Die durch Nierenerkrankungen entstandenen epinephritischen Phlegmonen sind nicht nur die häufigsten unter allen fortgeleiteten, sondern unter allen Epinephriten überhaupt. Sie erobern sich mit zunehmender Genauigkeit der Beobachtung eine immer grössere Geltung auf Kosten der Epinephriten ohne bekannte Aetiologie, die in den bisher vorliegenden Bearbeitungen dieser Krankheit noch einen unverhältnissmässig grossen Raum einnehmen. So finden sich in den von Küster gesammelten 230 Fällen 67 = 29,1 %, deren Ursache unbekannt ist. Es ist mir nicht zweifelhaft, dass diese Gruppe der Epinephriten unbekannten Ursprungs immer mehr zusammenschrumpfen wird. Schon jetzt hat dieses unbekannte Terrain durch die mit dem Aufschwung der Nierenchirurgie ermöglichte Biopsie, die durch die Centrifuge erleichterte mikroskopische Untersuchung des Harns und unsere Erfahrungen über Nephriten ohne Albuminurie (s. Cap. XIII) erheblich an Ausdehnung verloren. Sind doch unter meinen 43 Beobachtungen nur 3 = 6,9 %, über deren Entstehung nichts zu eruiren war. Aber auch diese Ziffer halte ich noch für zu hoch, nachdem ich gelernt habe, wie häufiger und sorgfältiger Untersuchungen es bedarf, um die geringen Harnveränderungen zu entdecken, die von manchen Nierenkrankheiten, insbesondere von kleinen miliaren metastatischen Herden erzeugt werden. Und grade diese sind es, welche sicher zu einem grossen Theile den gesuchten Ausgangspunkt der epinephritischen Phlegmonen „unbekannten Ursprungs“ bilden. Befinden sich doch 6 derartige Fälle unter unserem Material und 7 andere, bei welchen eine latente Nierenaffection theils nur durch die operative Autopsie, theils durch sehr häufig wiederholte minutiöse Untersuchungen des centrifugirten Harns nachgewiesen werden konnte. Es ist ferner unzweifelhaft, dass vor Anwendung der Centrifuge und vor der Kenntniss der Nephriten ohne Albuminurie viele der Epinephritis zu Grunde liegende Herderkrankungen der Niere der Wahrnehmung entgangen sind. Die meisten Untersucher in früherer Zeit und noch heute die meisten Chirurgen begnügen sich mit der makroskopischen Klarheit und dem Fehlen von Eiweiss, um im Protocolle zu notiren „im Harn nichts Abnormes zu finden“ und daraus den Schluss auf Gesundheit der Niere zu ziehen. Aber die epinephritischen Phlegmonen schliessen sich nicht nur an solche Nierenkrankheiten an, welche sich durch grobe und allbekannte Symptome er-

kennbar machen, sondern auch an kleinste Herderkrankungen vermuthlich meistens metastatischer Natur, die man nicht findet, wenn man sie nicht sorgfältig sucht, deren Entstehung dem Auftreten der Epinephritis zu kurze Zeit voraufgeht, um immer scharf von den dieser zukommenden Erscheinungen getrennt werden zu können und welche zur Ausheilung gelangen, wenn der epinephritische Abscess frei geöffnet ist. Ueber den Ausgangpunkt der von mir operirten epinephritischen Phlegmonen giebt die folgende Tabelle Auskunft. Im Ganzen habe ich seit 1873 45 Fälle operirt; 2 von diesen können wegen Fehlens der Krankenjournale hier nicht verwerthet werden.

Operirte eitrig phlegmonöse Epinephriten				**43**
A. Im Gefolge von Nierenkrankheiten			34	
1. Fälle mit prädominirender Nierenaffection		21		
a) Calculose	9			
b) Pyonephrose	5			
c) Pyelonephritis	4			
d) Tuberculöse Pyonephrose mit eitriger, nicht tuberculöser Epinephritis	3			
2. Fälle mit latenter, durch die operative Autopsie aufgedeckter Nierenaffection		5		
a) metastatische Herderkrankungen (nach Carbunkel, Furunculose)	2			
b) metastatische diffuse entzündliche Anschwellung (nach Prostataabscess mit multiplen Metastasen)	1			
c) Herderkrankung unbekannter Entstehung	1			
d) diffuse entzündliche Anschwellung unbekannter Entstehung	1			
3. Aus Harnveränderungen erkennbare Nephriten		6		
a) metastatisch (nach Armphlegmone)	1			
b) aus unbekannter Ursache	5			
4. Wahrscheinliche Nierenmetastasen		2		
a) bei Furunculose	1			
b) bei gleichzeitigem Vorhandensein anderer Metastasen	1			
B. Im Gefolge gonorrhoischer Erkrankungen der Harnwege			6	
a) ohne nachweisbare Betheiligung der Niere	3			
b) mit pyelitischer resp. pyelonephritischer Erkrankung der Niere	3			
C. Ohne bekannten Ausgangspunkt			3	

Die Beziehungen des primären Eiterherdes zur fortgeleiteten Epinephritis sind dreifache.

1. Der primäre Herd bricht direct durch Continuitätspropagation in die Fettkapsel ein. Das geschieht an der Niere durch Perforation eines Rindenabscesses in das Nierenfett nach zunehmender Einschmelzung seiner Wand und der bedeckenden fibrösen Kapsel, oder nach traumatischer Ruptur der Abscesswand (s. Fall **197.**77) oder durch fortschreitende Ulceration einer Kelchhöhle oder Steinperforation des Nierenparenchyms (Fälle **169.**69, **195.**75) oder des Nierenbeckens (Fall **176.**56).

Ganz ähnlich sind die Vorgänge, wenn ausnahmsweise eine Perforation von Gallensteinen, eine fortschreitende Ulceration der Gallenblasenwand bei eitriger Cholecystitis oder eine perforirende Verschwärung des Colon zur epinephritischen Phlegmone führt. Ein solches Vorkommniss setzt bei der Gallenblase stets eine vorherige Peritonealverwachsung voraus.

2. Der primäre Herd übermittelt auf dem Wege einer Retroperitonealphlegmone die Eiterung auf die Fettkapsel. Dieses ist die einzige Art, wie fortgeleitete Epinephriten nach Adnexerkrankungen des Uterus, Parametriten, Affectionen des Wurmfortsatzes entstehen und einer der beiden Wege, auf dem Entzündungen der Prostata und Urethra Epinephriten erzeugen, während der andere durch die Lymphbahnen ohne entzündliche Betheiligung des Retroperitonealgewebes direct zur Fettkapsel führt.

3. Die Infection wird von dem primären Herde nicht in der Continuität, sondern durch Vermittelung der Lymphgefässe auf die Fettkapsel übertragen. So entstehen eitrige Epinephriten, welche von dem primären Nierenherd durch nicht vereitertes Parenchym, durch die intacte fibröse Kapsel oder gar eine dicke knorpelige Schwiele getrennt sind. Das instructivste Beispiel dieser Art liefert Fall **67**.2. Aber auch auf grössere Entfernung kann die Uebertragung auf dem Wege des Lymphstromes geschehen; denn nur so lassen sich die Fälle erklären, in denen nach Entzündungen der unteren Harnwege und nach Prostatiten Vereiterungen der Fettkapsel entstehen, ohne dass eine continuirliche Fortleitung durch das Retroperitonealgewebe gefunden wird oder irgend welche Erscheinungen vorliegen, welche für eine Betheiligung der Niere durch aufsteigende oder metastatische Processe sprechen. Immerhin ist es möglich, dass ein Theil dieser Fälle von unerkennbaren metastatischen Nierenherden seinen Ausgang nimmt.

Pathologische Anatomie. Unter den infectiösen Entzündungen in der Umgebung der Niere haben wir 3 Localisationen zu unterscheiden, nämlich erstens die seltene subcapsuläre, bei welcher Eiter oder Granulationsgewebe sich flächenhaft zwischen der Capsula fibrosa und der Niere ausbreitet, zweitens die phlegmonöse Vereiterung der Fettkapsel, drittens die Phlegmone des retroperitonealen Fettgewebes, die Paranephritis. Die subcapsuläre Form kann nur zu Stande kommen, wenn eine fibrös-sklerotische Verschmelzung der beiden Kapseln bereits ausgebildet ist, bevor der Entzündungsherd der Niere die Oberfläche erreicht, so dass der Widerstand der umgebenden Schwarte die Eiterung und Granulationsbildung zwingt, sich auf der Oberfläche der Niere auszubreiten, anstatt, wie gewöhnlich, in die Fettkapsel einzubrechen. Doch kommt es auch in solchen Fällen bisweilen zu einer Verbreitung auf das retroperitoneale Fettgewebe, indem die sklerotische Kapselschwarte von ungeregelt verlaufenden Granulationsgängen durchfressen wird, wie Holz vom Bohrwurm; sobald die Granulationen und mit ihnen die Infectionsträger in die Massa adiposa retroperitonealis gelangen, vereitert diese, und wir treffen dann zwei von einander durch eine schwartige aus der Verschmelzung beider Kapseln hervorgegangene Scheidewand getrennte Abscesse (s. Fall **84**.19).

Wenden wir uns der Phlegmone der Fettkapsel zu, so ist zuerst zu betonen, dass diese durchaus nicht immer in ihrer ganzen Ausdehnung von der Eiterung ergriffen ist. Weitaus am häufigsten ist ihr lumbaler, retrorenaler Bezirk Sitz des Processes, seltener ausschliesslich einer der beiden Pole, am seltensten das prärenale Fettgewebe. Häufig breitet sich die Eiterung von einem Bezirk auf den anderen aus, insbesondere von der Lumbal- in die subphrenische oder die subrenale Gegend. Dagegen habe ich den Uebergang einer lumbalen in eine prärenale Eiterung nicht beobachtet. Diese entsteht wahrscheinlich nur durch Propagation eines Herdes oder Durchbruch eines Steines an der Vorderfläche der Niere, des Nierenbeckens (s. Fall **176**.56 und Tafel X, Fig. 2) oder des Ureterhalses, oder als ganz ausnahmsweise vorkommendes Ereigniss durch Uebergreifen von Gallenblasen- oder Darmerkrankungen auf die Fettkapsel. — Weitaus am häufigsten liegt die Eiteransammlung zwischen der lumbalen Bauchwand und der Niere, und drängt diese nach vorn resp. vorn und oben, so dass sie oft schwer durch das Gefühl zu erkennen, noch schwerer zu sehen ist. Bald beschränkt sich die Eiterung nicht mehr auf die Fettkapsel, sondern verbreitet sich paranephritisch, d. h. auf das retroperitoneale Fettgewebe, indem sie entweder

dorsalwärts fortschreitend die Fascia retrorenalis zerstört, oder abwärts in das dort mit der Fettkapsel continuirlich zusammenhängende Retroperitonealgewebe der Fossa iliaca und des Beckens vorschreitet. Hat sich einmal eine paranephritische Phlegmone entwickelt, so kann sie in den subphrenischen Raum emporsteigen. Bei weiterer Propagation überschreitet die Eiterung die Grenzen des Retroperitonealraumes, in dem sie mit Vorliebe durch präformirte Stellen des geringsten Widerstandes an die Oberfläche gelangt. So folgt sie dem M. iliopsoas in die Schenkelbeuge, oder kriecht durch das Foramen ischiadicum unter die Glutäalmuskulatur, ja in seltenen Fällen durch das Foramen obturatorium unter die Adductoren des Oberschenkels. Nach aufwärts gelangt sie durch die Lücken zwischen den Zwerchfellsschenkeln in das peripleurale Gewebe, und kann hier zu grossen Abscessen zwischen oberer Zwerchfellsfläche, Pleura und Rippen führen, einem wahren peripleuralen Empyem, welches leicht ein intrapleurales vortäuscht (s. Fall **106.**20). Am häufigsten bahnt sich der Eiter den Weg zur Oberfläche in der Flanke, indem er entweder daselbst die Bauchwand an irgend einer Stelle zum Schwund bringt, oder die präformirten beiden schwachen Stellen zum Durchbruch benutzt, nämlich das Trigonum lumbale (Petiti) dicht über dem Darmbeinkamm, oder den unmittelbar unter der XII. Rippe gelegenen Rhombus lumbalis. Hat der Abscess auf einem oder dem anderen Wege die Bauchmuskulatur durchbrochen, so breitet er sich gern flächenhaft am Rücken aus, so dass jetzt die retroperitoneale Eiterhöhle mit der oberflächlichen durch eine enge Oeffnung communicirt. Bei dieser Wanderung nach aussen kann die Eiterung und Granulationsbildung in ausgedehntester Weise in die Muskelinterstitien der Bauchwand eindringen, die den Ileopsoas und den Quadratus lumborum bedeckenden Fascien, ja das Periost des Darmbeinkammes zerstören. Hat der paranephritische Abscess noch nicht die Bauchmuskulatur durchbrochen, so findet man sie häufig in eine blasse, mit Gewebssaft durchtränkte homogene Schwarte umgewandelt, in der die einzelnen Schichten der Bauchwand nicht mehr wahrnehmbar sind. Bisweilen besteht dann auch bereits ein leichtes Oedem des Unterhautgewebes, während eine schwache rosige Röthung der Haut erst kurz vor dem Durchbruch auftritt. War der Abscessinhalt hämorrhagisch, dann kann in dem Maasse, wie er sich der Oberfläche nähert, die Haut mit Blutfarbstoff imbibirt werden, und gelbe, bräunliche, bläuliche Farbentöne annehmen.

Ausser dem bisher geschilderten Vordringen gegen die äussere Körperoberfläche entleert sich der Eiter nicht selten mittels Durchbruchs in die Hohlorgane des Bauches und der Brusthöhle. Am häufigsten findet eine Entleerung in den Darm hinein statt, und zwar besonders gern in das auf- und absteigende Colon, da diese der vorderen Wand derjenigen retroperitonealen Abscesse aufliegen, welche in das kleine Becken hinabsteigen. Dabei kann der Durchbruch entweder an dem vom Peritoneum unbedeckten Streifen der Hinterwand des Darmes erfolgen (s. Fall **189.**69) oder transperitoneal nach vorheriger Verwachsung des parietalen mit dem intestinalen Bauchfellblatt (s. Fall **67.**2). Der Durchbruch in andere Unterleibsorgane, wie Blase oder Scheide, ist selten, dagegen gehört eine Perforation in die Lunge resp. in die Bronchien durchaus nicht zu den ungewöhnlichen Vorkommnissen (s. Fall **106.**20 und **195.**75). Der Weg zur Lunge ist nicht immer derselbe. Entweder verwächst die Lungenbasis mit dem Zwerchfell, sodass der durch die Zwerchfellslücken vorrückende Eiter die Lunge direct erreicht. Oder es kommt zunächst zu einer Fortsetzung der retroperitonealen Eiterung auf das peripleurale Gewebe zwischen oberer Zwerchfellsfläche, Rippen und

Pleura, also zu einem peripleuralen Empyem, welches sich nach Verwachsung seiner pleuralen Decke mit der Visceralpleura in die Lunge eröffnet. Diese Vorgänge können zur Heilung führen, sie können aber auch durch Zustandekommen bronchitischer und bronchopneumonischer Processe zum Tode führen (s. Fall **195.75**). Recht häufig wird bei epi- und paranephritischen Phlegmonen die Pleura in Mitleidenschaft gezogen; doch sind seröse Exsudationen oder auch trockene Formen häufiger als eitrige. Nicht selten ist eine entzündliche Affection der Pleura früher wahrnehmbar, als die ihr zu Grunde liegende epinephritische Eiterung.

Diagnostische Bemerkungen. Die Schwierigkeit der Diagnose einer Epinephritis hängt wesentlich davon ab, ob man die durch den entzündlichen Process erzeugte Geschwulst wahrzunehmen vermag oder nicht. In erstem Falle können nur Zweifel darüber entstehen, ob die gefühlte Resistenz einer Vergrösserung der Niere oder einer Schwellung der extrarenalen Gewebe entspricht, und wenn letzteres der Fall ist, wo der Ausgangspunkt des Processes zu suchen ist.

Der Ausschluss einer renalen Schwellung ergiebt sich aus dem Mangel der scharfbegrenzten, sphärisch-ovoiden Form, welche vergrösserten Nieren ohne Kapselerkrankung zukommt, dem allmählichen Verstreichen in die Umgebung, sowie dem völligen Mangel respiratorischer Verschieblichkeit, drei Eigenschaften, welche für die Epi- wie die Paranephriten charakteristisch sind. Insbesondere ist ein allmähliches Auslaufen der Resistenz in der Richtung des M. Ileopsoas ein Zug, der den Nierengeschwülsten fehlt. Ein pathognomonisches Zeichen ist eine umschriebene Verbreiterung und Vorwölbung der Lumbalgegend, ohne dass gleichzeitig ein grosser Tumor im Leibe gefunden wird; denn Nierengeschwülste bauchen die Lende erst vor, wenn sie eine sehr bedeutende Grösse erreicht, und sich vorher ausgiebig in der Richtung des geringsten Widerstandes nach der Bauchhöhle hin entwickelt haben. Desgleichen ist eine besonders oberflächliche Lage der Resistenz ein Kennzeichen retroperitonealer Entzündungen, die bereits die tieferen Schichten der Bauchwand in Mitleidenschaft gezogen haben. Besteht gar schon eine Infiltration der Lumbalgegend, oder ein Oedem, oder eine rosige Röthe, so kann über die Diagnose kein Zweifel obwalten. Ebenso klärt eine im Laufe der Beobachtung entstehende Imbibition der Bauchwand mit Blutfarbstoff die Diagnose. — Schliesslich sei noch einer wichtigen Erscheinung gedacht, welche besonders bei paranephritischer Phlegmone zur Beobachtung kommt, nämlich einer Flexionsstellung des Oberschenkels, welche von eben wahrnehmbarem Maasse bis zur starken Winkelstellung gehen kann. Das Glied lässt sich weder activ noch passiv ohne Mitbewegung des Beckens völlig strecken. Die Freiheit der übrigen passiven Bewegungen unterscheidet das Bild von einer coxitischen Contractur. Bisweilen erkennt man im Stehen eine reflectorische Fixation der Lendenwirbelsäule in Skoliosenstellung, derart, dass ihre Concavität der kranken Seite zugewendet und der ganze Rumpf gegen die der gesunden entsprechende Beckenhälfte verschoben ist.

Ein auffallend grosses Maass von Empfindlichkeit gegen oberflächliche Berührung und ganz leisen Druck spricht zu Gunsten einer Epi- oder Paranephritis, da bei entzündlichen Nierengeschwülsten gewöhnlich erst ein tieferer Druck schmerzhaft empfunden wird und fast nie so intensiv wie bei Eiterung in den retroperitonealen Geweben. Dagegen ist ein Mangel oder eine geringe Heftigkeit des Druckschmerzes nicht gegen die Diagnose der Epi- oder Paranephritis zu verwerthen, da diese Processe auch

höchst indolent verlaufen können. Auch der Ort des Druckschmerzes erlaubt einige Schlussfolgerungen. Bei Epi- und Paranephriten ist es gewöhnlich die Lendengegend, in welcher ein Druck das grösste Maass von Schmerz erzeugt, insbesondere dicht unter der zwölften Rippe und dicht über dem Darmbeinkamm in der Gegend des Trigonum Petiti, während bei entzündlichen Nierenschwellungen häufiger der grösste Druckschmerz vom Abdomen aus hervorzurufen ist.

Ungleich grössere Schwierigkeit als die Constatirung des Vorhandenseins einer retroperitonealen oder epinephritischen Phlegmone bereitet die Erkennung ihres Ausgangspunkts. — Bei der überwiegenden Häufigkeit ihres Ursprungs von der Niere wird man in erster Linie durch sorgfältige Anamnese, mikroskopische und chemische Harnuntersuchung, event. durch die Cystokopie sich Klarheit darüber zu verschaffen suchen, ob eine Nierenkrankheit besteht. Auch bei negativem Harnbefund hat man an die Möglichkeit einer durch völligen Ureterverschluss abgesperrten Niere zu denken.

Bei der Erforschung einer ursächlichen Nierenaffection darf man sich nicht damit begnügen, an die gröberen, der Wahrnehmung leicht zugänglichen Zustände, wie Pyonephrosen, Pyelonephriten, Steine zu denken, sondern muss mit besonderer Sorgfalt auf das Vorhandensein von Herderkrankungen fahnden, welche in Gestalt kleiner metastatischer Abscesse eine wesentliche Rolle in der Entwickelung der Epinephriten spielen. Hier genügt nicht die Constatirung makroskopischer Klarheit des Harns oder des Fehlens von Eiweiss. Denn wenn schon die Albuminurie kein nothwendiges Symptom mancher selbst ausgedehnter Nephriten ist, so noch weniger derjenigen Processe, welche sich auf wenige kleine Rindenherde beschränken. Hier ist nur mit einer täglich wiederholten, sehr genauen mikroskopischen Untersuchung des Urins ein Resultat zu erlangen, indem man den klaren Urin 12 Stunden lang im Spitzglase sedimentiren lässt und die sich am Boden des Gefässes bildende Nubekula centrifugirt. Dann kann man nicht selten einige rothe Blutkörper, Schatten, Leukocyten und Cylinder verschiedenster Gattung finden, die man bei dem unverdächtigen Aussehen des Urins nicht erwartet hatte. Bei solchen Befunden wird man mit besonderer Aufmerksamkeit anamnestische Erhebungen darüber anzustellen haben, ob Affectionen vorangegangen sind, welche den Ausgangspunkt einer metastatischen Nierenerkrankung bilden können. In dieser Hinsicht kommen nicht bloss grössere Eiterungen in Betracht, welche sich der Erinnerung des Patienten so weit eingeprägt haben, dass er sie spontan berichtet, sondern auch unbedeutende, wie Furunkel, Carbunkel, Anginen, Eczeme etc., denen er so wenig Werth beilegt, dass er ihre Erwähnung für unnöthig hält, während die Erfahrung lehrt, dass sie die gesuchte Ursache der Nierenerkrankung bilden können.

So fehlerhaft es demnach wäre, auch die geringfügigsten Harnveränderungen zu übersehen, so ungerechtfertigt wäre es, ihnen in jedem Falle eine ätiologische Bedeutung beizumessen, denn nicht selten kommt es unter dem Einflusse von Eiterverhaltungen an irgend einer beliebigen Körperstelle zu leichten toxischen Nierenaffectionen, welche sich in der Ausscheidung geringer Eiweissspuren und vereinzelter hyaliner Cylinder darthun; demnach könnten solche Veränderungen sehr wohl erst die Folge einer aus irgend einer andern Ursache entstandenen epinephritischen Phlegmone sein. Findet man aber rothe Blutkörper, Schatten, granulirte und epitheliale Cylinder, so ist der Verdacht auf eine der Epinephritis ätiologisch zu Grunde liegende Herderkrankung gerechtfertigt. Eine völlige Sicherheit darüber aber wird häufig erst durch einen posi-

tiven Operationsbefund erlangt, oder eine lange Fortdauer der pathologischen Harnveränderungen trotz freier Eröffnung oder Ausheilung der Phlegmone. Dagegen beweist eine allmähliche Rückkehr des Harns zur Norm nach Beseitigung der retroperitonealen Eiterverhaltung nichts gegen das Vorhandensein metastatischer Nierenherde der Rinde, da diese nach Eröffnung der Epinephritis zur spontanen Ausheilung gelangen können. — In jedem Falle hat man alle Organe, von denen erfahrungsgemäss retroperitoneale Eiterungen ausgehen können, einer genauen Untersuchung zu unterziehen, insbesondere den weiblichen Geschlechtsapparat, die Harnwege des Mannes, die Prostata, den Wurmfortsatz, die Leber, den Darm, die Wirbelsäule.

Haben wir bisher nur die Diagnose derjenigen Processe ins Auge gefasst, bei welchen eine fühlbare Geschwulst oder Resistenz vorhanden ist, so bedarf die ungleich schwierigere Aufgabe einer besonderen Erörterung, die Natur des Processes zu erkennen, wenn diese Voraussetzung fehlt. Einer solchen Sachlage stehen wir entweder in den Anfangsstadien der Krankheit oder bei subphrenischer Entwickelung der Eiterung gegenüber. Da es dann keine pathognomonischen Kennzeichnen giebt, ist die Diagnose auf die Zurückführung einer Summe mehrdeutiger Erscheinungen auf einen einzigen gemeinsamen Ausgangspunkt angewiesen, wobei man immer an eine Epinephritis denken soll, da gerade sie häufig einer Anzahl scheinbar schwer mit einander vereinbarer Krankheitserscheinungen zu Grunde liegt, ohne sich selbst durch einen örtlichen Befund zu verrathen.

Die vor dem Auftreten einer palpablen Geschwulst, einer Resistenz, oder eines örtlichen Oedems wahrnehmbaren Erscheinungen lassen sich in folgende Gruppen zusammenfassen:

1. Allgemeine toxische Krankheitsäusserungen wie Fieber, Schüttelfröste, schweres Krankheitsgefühl, Mattigkeit, Schweisse.

2. Nähere Krankheitsäusserungen der epinephritischen oder paranephritischen Phlegmonen: Schmerz in der Lumbalgegend oder der erkrankten Abdominalhälfte. Costale Athmung; geringere Athmungsexcursionen des Rippenbogens der erkrankten Seite, Meteorismus, stärkere Vorwölbung des Rippenbogens.

3. Erscheinungen durch Fortleitung auf Nachbargebilde

a) auf die Pleura: seröser oder serös eitriger Erguss, trockene fibrinöse Entzündung;

b) auf das retroperitoneale Gewebe: Beugestellung des Oberschenkels, Ischiasartige Schmerzen; Feststellung der Lendenwirbelsäule mit oder ohne Skoliose. Reflectorische Spannung der Bauchmuskulatur der erkrankten Seite, Druckschmerz.

4. Erscheinungen, welche von einer zu Grunde liegenden acuten (metastatischen) Erkrankung der Niere ausgelöst werden: Erbrechen, Zunahme der Miktionshäufigkeit, Schmerzen, die von der Niere zur Hüfte ausstrahlen, Druckschmerz an der Kreuzungsstelle des Ureters mit der Linea innominata pelvis; Harnveränderungen.

Diesen Symptomgruppen kommt naturgemäss ein sehr verschiedener diagnostischer Werth zu. Je weniger die gleichzeitig oder nach einander beobachteten Krankheitsäusserungen im Zusammenhange zu stehen scheinen, je weiter sie auseinander liegen, desto näher bringen sie uns der Diagnose, weil sie uns zwingen nach einem gemeinsamen Ausgangspunkt zu suchen. Am wenigsten lässt sich erkennen, wenn die Anfangssymptome sich zunächst auf Allgemeinerscheinungen wie Schüttelfröste, Fieber,

Krankheitsgefühl beschränken. Hält dieses unklare Stadium lange an, dann wird es nicht gar so selten als Typhus, Miliartuberkulose, Malaria aufgefasst, bis Erscheinungen eintreten, welche gestatten, klarer zu sehen. Aber selbst in einem frühen Zeitpunkt giebt zuweilen die sorgfältige, häufig wiederholte mikroskopische Untersuchung des centrifugirten Urins trotz völliger makroskopischer Klarheit unserer Aufmerksamkeit eine bestimmte Richtung; denn nicht selten findet man nephritische Elemente, die bei normalem Aussehen des Urins und dem Fehlen von Eiweiss einem flüchtigen Untersucher bestimmt entgehen würden. — Combinirt sich das Fieber mit einer trockenen oder serösen Pleuritis, welche oft die erste objectiv greifbare Krankheitsäusserung bildet, dann weist uns nicht selten das Missverhältniss zwischen der langen Dauer hoher Fiebertemperaturen und der leichten pleuritischen Affection darauf hin, dass in dieser nicht das Wesen der Krankheit, sondern nur ein Folgezustand eines nicht erkannten Grundleidens zu suchen sei. Vermögen wir dann auf Grund des Fehlens von katarrhalischen Erscheinungen und von Auswurf eine Lungenaffection auszuschliessen, dann müssen wir stets an epinephritische oder subphrenische Eiterungen als Ausgangspunkt denken. Zeigt sich daneben eine Druckempfindlichkeit in der Lendengegend oder dem Hypochondrium, finden sich auch nur spärliche anomale morphotische Elemente im Urin, dann sind wir der Diagnose schon um einen wichtigen Schritt näher. Besonders muss unser Verdacht auf die Niere als Ausgangspunkt des Processes gelenkt werden, wenn die Krankheit mit Erbrechen begonnen, oder dieses, mit Frösten verbunden, sich sogar in den ersten Tagen mehrmals wiederholt hat. Dann werden wir auf Grund der Erfahrung, dass acute Entzündungszustände der Niere häufig mit diesem Symptome einsetzen, einer fortgesetzten mikroskopischen Harnuntersuchung und dem anamnestischen Nachforschen voraufgegangener, zu metastatischen Nierenprocessen führender Krankheiten unsere ganz besondere Aufmerksamkeit widmen. Der Verdacht auf eine renale Erkrankung wird noch verstärkt, wenn der Pat. angiebt, zugleich mit den ersten Fiebererscheinungen vorübergehende Schmerzempfindungen gespürt zu haben, welche sich von der Niere nach der Leistengegend oder der Vorderfläche des Oberschenkels zogen. In andern Fällen wieder sind es scheinbar geringfügige, aber doch diagnostisch bedeutsame objective Kennzeichen, die uns auf die Spur eines subphrenischen Abscesses führen: Dahin gehören bei Ausschluss einer Pleuritis eine costale Athmung, eine geringere respiratorische Excursion des Rippenbogens auf der kranken Seite, eine reflectorische Spannung der Bauchmusculatur in der hypochondrischen Gegend, nicht selten verbunden mit meteoristischer Auftreibung. Ganz besonders fällt für die Diagnose eine einseitige Auftreibung mit stärkerer Wölbung und Prominenz des Rippenbogens der erkrankten Seite ins Gewicht. Es braucht noch keinerlei Druckempfindlichkeit zu bestehen, um beim Vorhandensein dieser Zeichen den gegründeten Verdacht auf einen unterhalb des Zwerchfells verlaufenden Process zu hegen. Kommt dann noch Druckschmerz an der Kreuzungsstelle des Ureters mit der Linea arcuata pelvis oder ein positiver Harnbefund hinzu, dann ist eine von einer Nierenaffection ausgehende Epinephritis fast sicher, unter der Voraussetzung, dass kein Zeichen für eine Erkrankung des Blinddarms vorliegt. Denn dessen Druckempfindlichkeit am Mc Burney'schen Punkt deckt sich fast völlig mit der Ureterkreuzungsstelle; aber ein Fehlen jeder Resistenz und Spannung in der Blinddarmgegend schliesst diesen als Ausgangspunkt einer Retroperitonealphlegmone aus.

Manchmal entwickelt sich dazu noch eine Schwerbeweglichkeit oder fixirte Sko-

liosenstellung der Lendenwirbelsäule, um die Kette der Beweise für einen retroperitonealen Entzündungsprocess zu schliessen. Nur muss man dann eine Spondylitis oder eine acute Osteomyelitis der Wirbelkörper ausschliessen können. Spondyliten entwickeln sich nicht acut mit hohem Fieber und plötzlich auftretender hexenschussartig auftretender Schwerbeweglichkeit; bei der überaus seltenen acuten Osteomyelitis sind die Wirbel auf Druck und Percussion schmerzhaft, eine Erscheinung, die der Epinephritis fehlt. Tritt eine Flexionscontractur des Oberschenkels ein, so ist bei dem leicht zu erringenden Ausschlusse einer Coxitis eine retroperitoneale Entzündung im Bereiche des M. Ileopsas sicher. Für einen geübten Untersucher ist es bisweilen möglich, bei subphrenischer Entwickelung des Processes eine Hinabdrängung der Niere durch Palpation zu constatiren, bevor man von der durch den Abscess erzeugten Geschwulst etwas wahrnehmen kann. Findet man dann, dass die Niere trotz fehlender Vergrösserung gänzlich immobil ist und der Respiration nicht folgt, dann lässt sich schliessen, dass die Hinabdrängung und Fixation des Organs durch einen oberhalb gelegenen entzündlichen Process bewirkt wird.

In letzter Instanz entscheidet in dem Frühstadium vor nachweisbarer Geschwulst oder bei subphrenischer Lage des Abscesses die Probepunction. Erhält man beim Einstich in die untersten Intercostalräume seröse Flüssigkeit, so darf man sich dadurch nicht beirren lassen. Nimmt man eine erheblich längere Nadel, dann gelingt die Aspiration von Eiter, sei es, dass die Nadel den Complementärraum der Pleura durchdringt, sei es, dass sie, unterhalb der XII. Rippe nahe der Wirbelsäule eingestochen, direct in den Abscess gelangt.

In diesen Darlegungen findet die Eingangs gemachte Angabe ihre Bestätigung, dass die Diagnose im Frühstadium, bevor eine Geschwulst palpabel ist, nur durch eine speculative Combination zu stellen ist, indem man für die Vielfältigkeit der Erscheinungen nach einem einzigen Alles erklärenden Ausgangspunkte sucht. Man hat dabei im Auge zu halten, dass die zu einer Epinephritis hinzutretenden Folgezustände wie Pleuritis, Abweichung und Fixation der Wirbelsäule, Contractur in der Hüftbeuge etc. viel eher zur Wahrnehmung gelangen können, als die auf das Grundleiden direct hinweisenden Erscheinungen der Resistenz, der Geschwulstbildung, des Druckschmerzes, der Veränderungen der Bauchdecken. Auf der anderen Seite darf man nicht vergessen, dass im Gegensatz zu den frühzeitig auf die Nachbarorgane und Gewebe übergreifenden Formen auch solche vorkommen, welche Monate lang in örtlich latenter Weise verlaufen, ohne andere als die Allgemeinerscheinungen des Krankheitsgefühls, der Mattigkeit, des Fiebers zu erzeugen, ja dass sogar die Temperaturerhöhung bisweilen fehlen kann.

Behandlung: Der oberste Grundsatz der Behandlung ist die frühzeitigste Eröffnung, sobald ein gegründeter Verdacht auf Eiterung vorliegt. Am zweckentsprechendsten ist ein lumboabdominaler Schnitt zwischen XII. Rippe und Darmbeinkamm, der je nach der Ausbreitung des Processes sich medianwärts erstreckt, oder schräg abwärts laufend sich dem Lig. Poupartii nähert. Manchmal wird man ausserdem zur besonderen Eröffnung von Senkungsabscessen zu greifen haben, sei es in der Inguinal- oder Glutaealgegend oder im Bereich der Adductoren des Oberschenkels. Man darf sich bei zwerchsackartiger Anordnung der Abscesshöhle nicht damit begnügen, die oberflächliche Kammer zu eröffnen, sondern hat nach der zu dem tiefen, retroperitonealen Abschnitte des Abscesses führenden Communicationsöffnung zu suchen

und in dessen Bereiche die Bauchwand ausgiebig zu spalten. Die Bauchschnitte können nicht reichlich genug bemessen werden, wenn es sich nicht gerade um eine einheitliche Abscesshöhle mit glatten Wandungen, sondern um die viel häufiger vorkommende diffuse necrotisirende Erkrankung der Gewebe mit vielen eitererfüllten Kammern und Gängen handelt. Dann ist eine möglichste Vereinfachung des complicirten Höhlensystems durch ausgiebige Entfernung der nekrotischen Gewebe geboten. Man hat ferner auf das Hineinkriechen des Processes zwischen die Muskelinterstitien zu achten, und ihn in alle seine Schlupfwinkel zu verfolgen. Im Allgemeinen darf unsere Aufgabe erst als beendet betrachtet werden, wenn wir die Niere oder ihre Capseln im Grunde der Höhle soweit freigelegt haben, um sie der Abtastung, event. der Besichtigung unterziehen zu können. Findet man dann eine Stelle, welche durch ein missfarbiges Aussehen, eine deutliche Hervorwölbung oder eine Depression, oder gar den Austritt von eitriger Flüssigkeit den Verdacht oder die Gewissheit erzeugt, dass hier ein Nierenherd vorliegt, so muss man je nach der Sachlage mit oder ohne vorherige Probepunction eine feine Kornzange gegen die verdächtige Stelle andrängen und, wenn sie mit nur geringem Widerstande eindringt, die Branchen spreizen. Anderemale hat man es nöthig, an der verdächtigen Stelle die Capsel in kleiner Ausdehnung zu spalten und abzulösen, um sich Klarheit über den Zustand der Niere zu verschaffen. Wo aber keine solchen auf einen bestimmten Punkt hinleitenden Indicien vorliegen, sollte man sich hüten, die Niere zu Untersuchungszwecken weiter freizulegen und von ihren Capseln zu entblössen, da einerseits ihr nacktes Parenchym leicht durch den Contact mit dem plegmonösen Eiter geschädigt werden kann, andererseits das Organ durch die Verdrängung nach oben und innen doch gewöhnlich nicht leicht in schonender und ausreichender Weise der Inspection und allseitigen Betastung zugängig zu machen ist. — Anders liegt es, wenn nach Eröffnung der Bauchdecken kein Eiter gefunden wird, obwohl die klinischen Erscheinungen mit Sicherheit oder ganz überwiegender Wahrscheinlichkeit auf eine epinephritische Eiterung hingewiesen hatten. Dann ist der Schluss gerechtfertigt, dass der Eiter entweder oberhalb der Niere oder an ihrer dem Peritoneum zugewandten Vorderfläche zu suchen ist; demzufolge haben wir zunächst an der Aussenseite der Fettkapsel nach oben, dann nach der Vorderfläche vorzudringen, um den Eiterherd zu suchen, und wenn auch dieses Vorgehen resultatlos war, die Capselschwarte zu spalten und zwischen ihr und der Niere vorsichtig mit dem Finger einzugehen, da wir auch mit der Möglichkeit eines subcapsulären epinephritischen Abscesses rechnen müssen. Bisweilen kommt eine subcapsuläre Eiteransammlung auch combinirt mit der gewöhnlichen paranephritischen Phlegmone der Lumbalgegend vor. Dann finden wir den oberen Theil der medianen Wand des eröffneten Lumbalabscesses durch eine derbe fibröse Schwarte gebildet, welche den verschmolzenen Capseln entspricht. Lässt diese Fluctuation erkennen, so punctiren wir sie zuerst mit einem spitzen Scalpel in kleiner Ausdehnung, um sie bei Hervorquellen von Eiter ausgiebig über dem Abscess zu spalten.

Findet man die Niere in einem solchen Zustande eitriger Destruction, dass ihre Entfernung unabweisbar ist, so steht nichts im Wege bei genügendem Kräftezustand des Patienten die subcapsuläre Nephrectomie sofort anzuschliessen; besonders leicht wird man sich zu diesem Eingriff entschliessen, wenn ohne ihn kein freier Abfluss einer oberhalb oder median von der kranken Niere befindlichen epinephritischen Eiteransammlung zu erreichen ist. Dagegen ist es im Allgemeinen nicht rathsam, grössere

conservative Eingriffe, wie Nephrotomie, Nephrolithotomie zugleich mit der Eröffnung einer epinephritischen Phlegmone vorzunehmen, weil eine Verwundung der Niere im Bereich der inficirten Umgebung nicht ohne Gefahr ist. Solche Eingriffe werden daher mit grösserer Sicherheit erst nach Reinigung der Abscesshöhle ausgeführt. Dagegen kleine Manipulationen, wie die Eröffnung eines oberflächlichen Rindenabscesses oder die Extraction eines die Oberfläche perforirenden Steins, können der Incision der Epinephritis sofort ohne Gefahr angeschlossen werden.

Krankengeschichten.

A. Metastatische Epinephriten.

Fall **276.2**. Epinephritische Phlegmone nach fieberhafter Entzündung des Zellgewebes am Vorderarm. Nephritische Harnveränderungen. Incision. Heilung.

Herr B., 21 Jahre. Aufgenommen 9. 12. 1900. Entlassen 20. 1. 1901.

Nie Gonorrhoe. Am 20. 10. 1900 Phlegmone des linken Vorderarms mit Entzündung der Achseldrüsen. Trotz Heilung nach Incision erholt sich Patient nicht, bleibt appetitlos und sieht schlecht aus. Am 18. 11. Schmerzen an der Vorderseite des linken Oberschenkels, die bald in die Gegend des Hüftbeinkamms zogen. Flexionsstellung des Oberschenkels. Fieber zwischen 38,0 und 39,5. Seit 8 Tagen Vorwölbung der Flanke. Am Abend der Aufnahme Schüttelfrost.

Status. Blasses, elendes Aussehen, trockene Zunge, Puls 110—120. Links zwischen Darmbeinkamm und Rippe, Wirbelsäule und hinterer Axillarlinie eine druckempfindliche Schwellung mit tiefer Fluctuation. Der linke Oberschenkel steht in unüberwindlicher Flexion. Urin sauer, fast klar, mit einer Spur Albumen; im centrifugirten Sediment spärliche Leukocyten, mässige Menge rother Blutkörper, viel hyaline und mit Körnchen besetzte, sowie epitheliale Cylinder.

10. 12. Querschnitt zwischen Rippenrand und Crista ilei. Nach Durchtrennung der sulzigen, zum Theil schwieligen Muskulatur entleert sich ca. $^3/_4$ Liter blanden Eiters aus einer retrorenalen Höhle, die sich hoch hinauf in den Thoraxraum erstreckt; im Grunde liegt der seiner Fascie beraubte Ileopsoas. An der Hinterfläche der frei liegenden Niere nichts Krankhaftes zu erkennen.

Verlauf. Heilung. Bis zur Entlassung zeigt der Urin noch einen Hauch Eiweiss, einzelne Schatten, einige Leukocyten, spärliche blasse, mit Körnchen besetzte Cylinder, einen Blutcylinder, aus Schatten zusammengesetzten. Nach späterem Berichte ist der Harn gänzlich zur Norm zurückgekehrt.

Epikrise. Die epinephritische Eiterung kann hier mit einer an Sicherheit grenzenden Wahrscheinlichkeit auf eine metastatische Nierenaffection in Folge einer unmittelbar vorangegangenen Vorderarmphlegmone zurückgeführt werden. Die Betheiligung der Niere ging unzweifelhaft aus dem vor der Incision und lange nach Heilung der epinephritischen Phlegmone erhobenen Harnbefunde hervor. Der mangelnde Nachweis eines Nierenherdes bei der operativen Autopsie hat bei der tiefen Lage der Niere und dem kleinen der Untersuchung zugängigen Bezirke keine beweisende Kraft gegenüber dem positiven Harnbefunde.

Vergl. die Fälle **15.1** und **16.2**, betreffend eitrige Epinephriten im Anschluss an nachweisbare metastatische Nierenherde.

Fall **277.3**. Prostataabscess. Metastatische rechtsseitige Nephritis, Epinephritis apostematosa, multiple metastatische Abscesse der Oberschenkelmuskulatur, metastatische Osteomyelitis des rechten Femur, der linken Ulna. Heilung bis auf eine Knochenfistel am Oberschenkel. Tod nach 2 Jahren 3 Monaten an (amyloider) Nephritis.

Jacob N., 37 Jahre. Aufgenommen 24. 9. 1894. Entlassen 15. 5. 1895.

Nach langjährigen Gonorrhoen entsteht im April ein Prostataabscess, der im Mai neben dem After incidirt wird und sich nicht schliesst. Ende Juli Schüttelfrost mit Erbrechen, ebenso 3mal im August. Seit 6 Wochen Schmerzen in der rechten Lendengegend, seit 3 Wochen multiple Abscesse am rechten Oberschenkel.

Status. Grosse Blässe. Abendtemperatur 38°. Links neben dem Anus eine Fistel. Inguinaldrüsen beiderseits geschwollen. Am rechten Oberschenkel im Verlauf des Sartorius und des Tensor fasciae latae je eine tiefe harte, schmerzhafte Infiltration. In der rechten Oberbauchgegend eine diffuse verstreichende Geschwulst, die median von der Parasternallinie, unten von der Nabelhorizontalen begrenzt wird, nach hinten die Lumbalgegend ausfüllt. Lebhafter Druckschmerz an der Kreuzungsstelle des Ureters mit der Linea arcuata pelvis. Urin klar, sauer, mit starkem Albumengehalt und Sediment von Eiterkörpern.

3. 10. Querschnitt unterhalb der zwölften Rippe entleert $^1/_2$ Liter jauchigen Eiter. Der Zustand der Niere nicht erkennbar, die Betastung ihrer vorliegenden Fläche ergiebt nichts Auffälliges. Incision der beiden Abscesse der Oberschenkelmuskulatur. Genauere Urinuntersuchung in den folgenden beiden Wochen ergiebt 1‰ Albumen, granulirte Cylinder, Blutcylinder, spärliche Leukocyten.

27. 11. Die Epinephritis geheilt.

10. 12. Schmerzen im rechten Femur dicht über dem Knie. Die Temperatur steigt, am 20. 12. wird rings um den unteren Femurabschnitt und im Knie Fluctuation gefühlt. Nach Spaltung der Abscesse kommt man auf freiliegenden rauhen Knochen des Planum poplitaeum und entfernt zwei kleine Sequester.

23. 12. Eiweissgehalt des Urins auf 1,7‰ Essb. gestiegen, mit reichlich hyalinen, granulirten und mit Eiterkörpern besetzten Cylindern, einzelnen rothen Blutkörpern.

29. 12. Seit einigen Tagen Polyurie 4000 ccm. Ein unbeweglicher Corticalsequester am Oberschenkel. Temperatur 38°.

22. 2. 1895. Aufmeisselung des Oberschenkels, Entfernung eines Sequesters und eitriger Granulationen des Knochenmarks.

15. 5. 1895. Entlassen mit Fistel an dem stark aufgetriebenen Oberschenkel. Im Urin 0,9‰ Albumen, spärliche granulirte und hyaline, einzelne mit Fetttröpfchen besetzte Cylinder, spärliche Fettkörnchenkugeln, Schatten, Leukocyten.

Juli 1896. Osteoperiostitis der linken Ulna, mit Abscedirung in der Ellenbeuge. Incision. Heilung nach mehrmonatlicher Eiterung.

1. 2. 1897 kehrt Patient zurück mit Oedemen am Scrotum und den Beinen, mässigem Ascites, starker Dyspnoe. Herz nach links verbreitert, 1 Querfinger breit ausserhalb der Mammillarlinie; Töne dumpf, 2. Pulmonalton verstärkt. Im Urin 3‰ Albumen. Viel Erbrechen, heftige Kopfschmerzen, Durchfall. 11. 2. Lungenödem, doppelseitiges Pleuraexsudat, Tod.

Epikrise. Wir haben es hier mit einer chronischen Pyämie zu thun, die ihren Ausgangspunkt von einem gonorrhoischen Prostataabscess genommen hat. Ein Glied in der Kette der pyämischen Erkrankungen bildete die Epinephritis. Die ersten Erscheinungen, mit denen die Allgemeininfection eintrat, waren Schüttelfröste mit Erbrechen. Erst 14 Tage später traten Schmerzen in der Lendengegend als erstes Zeichen der Epinephritis auf. Nach dieser Entwickelung ist es mehr als wahrscheinlich, dass die Niere der erste Ort der metastatischen Localisation gewesen ist; denn gerade das Auftreten von initialem Erbrechen mit den ersten Schüttelfrösten ist charakteristisch für eine acute entzündliche Spannungszunahme in der Niere. Von der Niere hat der Process auf die Fettkapsel übergegriffen und dann folgten die übrigen Metastasen. Der schliessliche tödtliche Ausgang ist wohl auf eine Amyloiddegeneration beider Nieren in Folge der nie heilenden Knocheneiterung am Oberschenkel zu beziehen.

Fall 278.4. Metastatische Epinephritis nach Furunkulose. Incision. Heilung.

Herr J., 17 Jahre. Aufgenommen 31. 7. 1893. Entlassen 27. 10. 1893.

Nie geschlechtskrank. Seit vielen Wochen Furunkulose am Halse. Seit 3 Wochen Mattigkeit, Appetitlosigkeit, schmerzhafte Diarrhoen, abwechselnd mit Verstopfung.

Status. (Innere Abtheilung.) Temperatur 39°. Am Halse ein Furunkel. Leib hart gespannt. Urin ohne Anomalien. Zuerst hohes continuirliches, dann hektisches Fieber.

14. 8. Zum ersten Male Schmerzhaftigkeit der linken Nierengegend.

4. 9. Verlegung auf die chirurgische Station. Hohes abendliches Fieber. Starke Schmerzen in der linken Seite. Druckschmerz am Aussenrande des Musculus sacrolumbalis. Die linke Flanke gewölbter. Athmung rein costal, bei tiefer Inspiration Stiche in der Nierengegend. Probepunction unter der zwölften Rippe entleert Eiter mit Fettkörnchenkugeln.

Operation. Lumbaler Schrägschnitt eröffnet eine grosse, mit schlaffen Granulationen ausgekleidete Höhle, die von der Zwerchfellkuppe bis in das kleine Becken reicht. Eiter stark hämorrhagisch, nicht übelriechend. Niere nach vorn verdrängt. Heilung.

Fall 279.4. Epinephritis mit Empyem und eitriger Parotitis. Incis. d. Perinephritis, Rippenresection und Thoracotomie. Heilung.

Herr M., 50 J. Aufnahme 21. 12. 1895. Entl. Febr. 1896.

Nie Störungen seitens des Harnapparats. Vor 4 Wochen Seitenstiche und Hustenreiz ohne Auswurf, abendliches Fieber, zugleich entwickelt sich eine eitrige Parotitis. Schnell steigende Dämpfung der linken Brusthälfte. 1. Punction fördert 2 Liter serös eitrigen Exsudats, 2. eben so viel rein eitriges.

Status. Grosse Blässe, trockene epithellose Zunge, starkes Oedem beider Unterschenkel, subfebrile Temperatur, keine Klagen. Die linke Thoraxseite gedämpft, retrahirt, hintere Lumbalgegend vorgewölbt, undeutlich fluctuirend, unempfindlich. Probepunction ergiebt Eiter und Fettkörnchenzellen. Urin normal.

24. December. Incision der Lende mit Schrägschnitt unter der 12. Rippe. Unterhautzellgewebe und Muskeln sulzig infiltrirt. Eiter blande, an der freigelegten Niere nichts erkennbar. Nach der Operation ist ein Pyo-Pneumothorax eingetreten.

2. Januar 1896. Rippenresection, Thoracotomie. — Heilung.

Epikrise. Der Ausgangspunkt der Infection ist unbekannt. Dass es sich um metastatische Erkrankung gehandelt hat, wird durch die gleichzeitig auftretende eitrige Parotitis mehr als wahrscheinlich gemacht. Hier begegnen wir einer bei Epinephritis häufigen Erscheinung, nämlich einer consecutiven Pleuritis, welche eher zur klinischen Wahrnehmung gelangt, als die Eiterung der Fettkapsel. Dieses Krankheitsbild kann nur dann entstehen, wenn die Epinephritis, wie nicht selten im Beginne, sich schmerzlos entwickelt, während die consecutive Affection der Pleura mit subjectiven Reizerscheinungen einhergeht. Der Eintritt von Luft in die Pleurahöhle nach Eröffnung der epinephritischen Höhle ist etwas ganz ungewöhnliches und nur erklärbar durch eine freiere gröbere Communication zwischen beiden, als in den meisten Fällen beobachtet wird, in denen die Propagation auf dem Wege der Lymphbahnen erfolgt.

B. Epinephriten nach latenten, durch die operative Autopsie aufgedeckten Nierenaffectionen unbekannten Ursprungs.

Fall 280.6. Epinephritis nach latentem Nierenabscess. Incision. Heilung.

Herr W., 59 J. Aufgegommen 28. 6. 1895. Entl. 16. 9. 1895.

Litt an Prostatahypertrophie mit etwas erschwertem Harnlassen. Nie katheterisirt.

Am 25.5. Schmerzen in der rechten Lumbal- und Inguinalgegend mit gastrischen Erscheinungen. Seit dem 1. Juni Fieber, Morgens 38°, Abends 39°. 11. Juni Schüttelfrost. 18. Juni ergiebt Probepunction seröses Exsudat in d. r. Pleurahöhle. 22. Juni 2. Schüttelfrost; erneute Pleurapunction mit demselben Resultat. Bald darauf concentrirt sich der Schmerz unterhalb der Rippen zwischen Mammillar- und Axillarlinie, besonders beim Athmen. Urin normal, ausser Spur Zucker.

Status. Leib sehr stark aufgetrieben und so gespannt, dass die Palpation resultatlos ist. Der

rechte Rippenbogen macht geringere respiratorische Excursionen als der linke. Die Haut über den abhängigsten Theilen der Lumbalgegend hart infiltrirt, nicht ödematös. Dicht über dem Darmbeinkamm in der Gegend des Petit'schen Dreiecks eine leichte Röthung. Druck und Lageveränderung erzeugen Schmerzen.

29. 6. Operation. v. Bergmann'scher Schnitt. Im retroperitonealen Fett nichts Abnormes. Im oberen Theile des Schnittes fühlt man den unteren Nierenpol, von der etwas trüb aussehenden Fettkapsel bedeckt. Nach ihrer Spaltung und Loslösung von der Niere findet man in der unteren Hälfte keinen Eiter; als aber der Finger zwischen Caps. fibros. und adiposa an der Vorderfläche in die Höhe geht, fällt er am oberen Pol in eine suprarenale Höhle, aus der massenhaft stinkender Eiter hervorstürzt. Die Wandungen der zwischen Zwerchfell und oberem Nierenpol gelegenen Abscesshöhle sind uneben, fetzig. An der Vorderfläche der Niere nahe der Hilusgegend ist eine tiefe weiche Depression fühlbar, die sich wie ein entleerter Abscess anfühlt. Der Eiter von schmutzig grauer Farbe enthielt unzählige weiche Körnchen von Hirse- bis zu Stecknadelknopfgrosse, die beim Ausgiessen des Eiters an der Wand des Glases hängen bleiben. Sie bestanden aus Bacterienrasen mit einem dicken Eitermantel. Ausserdem viel Fettsäurenadeln und schlanke Bacillen.

Verlauf. Trotz völlig freier Entleerung des Abscesses hält das Fieber an. Es entwickelt sich Oedem beider Beine, das bis zum Ende der Krankheit andauert. Ebenso blieb der septische Allgemeinzustand mit Ikterus, trockener Zunge und Störung des Sensoriums. Exacerbation der Pleuritis mit Dyspnoe erfordert am 11. 7. Pleurapunction, welche serös eitriges Exsudat fördert. 14. 7. Parese beider Beine, Thrombose der linken V. femoralis. Delirien. 29. 7. Am unteren Pol der immer noch nicht granulirenden Niere erkennt man eine nekrotische Stelle. Hier dringt eine Kornzange 5cm tief in die Nierensubstanz ein und entleert 2 Esslöffel voll Eiter. Nun erst tritt allmählich Entfieberung ein. Die Secretion versiegt. Völlige Heilung October 1895.

Epikrise. Es ist in diesem Falle sicher, dass die Niere den Ausgangspunkt der Epinephritis gebildet hat, und zwar durch Fortleitung klinisch latent gebliebener Nierenabscesse, deren einer bereits entleert als tiefe Depression an der Vorderfläche nahe dem Hilus gefühlt, deren 2. im Laufe der Behandlung mittelst der Kornzange entleert wurde. Die dem oberen Herde entsprechende subphrenische Lage des epinephritischen Abscesses hat zu einem frühen Erguss in die Pleura geführt, der diagnostisch eher zur Wahrnehmung gelangte, als das Grundleiden. Dennoch bestand die erste subjective Erscheinung der Erkrankung in Schmerzen, welche sich von der Nieren- zur Inguinalgegend zogen. Sie sind vermuthlich der Ausdruck des Beginns der Nierenerkrankung. Der Ausgangspunkt der höchst wahrscheinlich metastatischen Nierenabscesse und des gesammten schwer septischen Zustandes ist nicht aufgeklärt worden; keinesfalls ist sie in einem von der Blase aufsteigenden Process zu suchen, da nie ein Blasencatarrh bestanden hatte.

Fall **281.7.** Epinephritis, entzündliche Schwellung der Niere, nephritische Harnveränderungen. Incision. Heilung.

Ad. F., 40 J. Aufg. 30. 7. 1895. Entl. 21. 9. 1895.

Gonorrhoe vor dem Jahre 1875. Seit 1893 chronische Stuhlverstopfung. Am 4. Juni 1895 Schüttelfrost mit hohem Fieber. Delirium. Nach einigen Tagen Schmerzen in der linken Oberbauchgegend. Nach 12 Tagen war das Fieber geschwunden, Schmerz nur noch ganz gering. Ende Juni konnte er auf das Land zur Erholung gehen; am 2. Juli aber stellten sich mit Frösteln wieder Fieber von 40^0 und erneute Schmerzen ein.

Status. Herzspitzenstoss in VI. I. C. R. nach innen von der Mammillarlinie; keine Verstärkung des II. Tons. Puls 96. Arterien eng, von geringer Spannung. In der linken Leibeshälfte eine harte, gänzlich immobile Geschwulst, die nach vorn bis zur Parasternallinie reicht, sich nach oben in den Thoraxraum verliert, nach unten die Spina-Nabellinie berührt, hinten die ganze Lumbalgegend ausfüllt. Druck daselbst schmerzhaft. Das Colon überzieht die Vorderfläche der Geschwulst. Urin meistens klar, enthält einzelne Schatten, frische rothe Blutkörperchen, ver-

einzelte Leukocyten, Cylinder theils mit intacten, theils zerfallenen Epithelien besetzt, einige blasse wenig granulirte Cylinder.

31. 7. Lumbol-abdominaler Querschnitt. Nach Durchschneidung der infiltrirten Musculatur werden nur 100—150 Ccm rahmigen nicht riechenden Eiters entleert untermischt mit nekrotischen Fetzen. Die Abscesswand besteht aus derbschwieligen von Granulationsgängen durchsetzten Schwarten. Da der Process dem Ureter nach unten folgt, muss ein senkrechter Schenkel auf den abdominalen Querschnitt aufgesetzt werden.

Nach ausgiebiger Excision der Schwarten findet man in der oberen vorderen Wand die von einer Schwiele umgebene Niere. Nach Incision der schwartigen Fettkapsel quillt zwischen ihr und der gleichfalls stark verdickten Capsula fibrosa Eiter hervor. Die nun durch Excision der Hüllen freigelegte Niere zeigt sich auf das Doppelte in allen Durchmessern vergrössert, doch lässt sich eine Herderkrankung nicht sehen. Tamponade, partieller Schluss der Bauchdecken. Heilung. Bei der Entlassung noch Cylinder im Harn.

Epikrise. Dass die eitrige Epi- und Paranephritis ihren Ausgangspunkt von einer Erkrankung der Niere genommen hat, geht erstens aus der Vergrösserung des Organs auf das Doppelte hervor, zweitens aus der Eiteransammlung zwischen Capsula fibrosa und der schwartig verdickten Adiposa, drittens aus dem Befund reichlicher Cylinder im Harn und deren dauerndem Erscheinen bis zur Entlassung. Man geht gewiss nicht fehl, als Grundlage der Erkrankung einen Nierenabscess anzunehmen, ohne dass man über seine Entstehung etwas zu sagen im Stande wäre. Leider hat man in damaliger Zeit noch nicht auf unbedeutende Ausgangspunkte metastatischer Nierenabscesse gefahndet, wie Furunkel, Parasiten, Tonsillarabcesse etc.

C. Epinephriten mit entzündlicher, nur durch die Harnveränderungen erkennbarer Nierenaffection.

Fall **282.**8. Nekrotisirende Phlegmone der Nierenfettkapsel und des Retroperitonealgewebes; hämorrhagischer Abscess am Oberschenkel. Bronchitis. Incision. Tod durch Bronchopneumonie.

Herr O., 62 J. Aufg. 8. 5. 1898. † 24. 5. 1898.

Hat häufig Kolikanfälle im Leibe gehabt, die er nicht genau lokalisiren kann. Am 13. April erkrankt er unter Schmerzen im linken Bein und acuter Bronchitis. Am 17. April wird hohes Fieber, heftige Bronchitis und trockene Pleuritis links constatirt. Nach einer Woche verschwand das Fieber, die Bronchitis blieb. Dann bildete sich an der Innenseite des linken Oberschenkels eine 10 cm lange harte Infiltration, bald darauf wird Härte und Geschwulst in der Fossa iliaca und der linken Leibeshälfte wahrgenommen. Temp. Morgens 37,4, Abends 39,0.

Status. Volum pulm. auctum. Diffuser Bronchialcatarrh. Urin trüb, sauer, 0,5—1 ‰ Albumen, enthält Schatten rother Blutkörper, viel Leukocyten, einzelne Papillarpfröpfchen, sehr viel hyaline, gekörnte und epitheliale Cylinder. Linke Inguinalfalte verstrichen. In der linken Leibeshälfte eine von Därmen bedeckte Geschwulst, die bis zum Rippenrande reicht. In rechter Seitenlage erkennt man, dass sie sich abwärts in der ganzen Länge des M. ileopsoas erstreckt, und bei Druck von vorn Fluctuationsgefühl in der Lumbalgegend giebt. In der Adductorengegend des linken Oberschenkels eine längliche oberflächlich fluctuirende Geschwulst. Alternirende Fluctuation zwischen dieser und dem Bauchtumor nicht nachweisbar. Der Oberschenkel leicht flectirt.

9. 5. Incision vom Kreuzungspunkt der XII. Rippe mit dem Aussenrande des Sacrolumbalis bis zum Lig. Poupartii. Es entleeren sich $^3/_4$ Liter geruchlosen Eiters. Man gelangt in keine einheitliche Höhle sondern in immer neue Recessus und Kammern. Das Gewebe ist in grösster Ausdehnung nekrotisch. Gefässe durchziehen frei die Hohlräume. Der Process entwickelt sich bis zum Zwerchfell hinauf; nach abwärts scheint er durch das Lig. Poupartii begrenzt, hinten zerstört er die Bindegewebsscheiden der Rückenmusculatur, vorn ist sein Ende nicht zu erreichen. Es wird möglichst viel nekrotisches Gewebe entfernt, dann der Abscess am Oberschenkel incidirt, der einen hämorrhagi-

schen Inhalt hat. Er liegt vor der Oberschenkelfascie und hat keine nachweisbare gröbere Communication mit der Paranephritis.

Verlauf. 20. 5. ist die Höhle völlig gereinigt, die Secretion minimal. Dann tritt Fieber unter Exacerbation der Bronchitis auf, das Rasseln wird diffus, am 25. 5. Exitus.

Epikrise. Dass dem Processe eine Erkrankung der Niere zu Grunde lag, geht aus dem Harnbefund hervor, der auch nach der Abscessentleerung mit vortrefflichem Wundverlauf keine Aenderung erlitt, so dass er nicht als toxischer Folgezustand der Eiterung betrachtet werden kann. Nimmt man dazu die häufig voraufgehenden Koliken, so liegt die Wahrscheinlichkeit einer Nephrolithiasis vor. Auch hier zeigten sich, wie in vielen Fällen Erscheinungen der fortgeleiteten Pleuritis eher als solche der Epinephritis selbst. Die Beziehungen des Oberschenkelabscesses zu der retroperitonealen Eiterung sind nicht ganz klar, da dieser wegen seiner Lage vor der Fascie nicht als Senkung aufgefasst werden kann, auch seine Inhaltsbeschaffenheit eine abweichende war. Vielleicht handelte es sich um eine Ferninfection auf dem Wege der Lymphbahnen.

Fall 283.9. Subphrenische rechtsseitige Epinephritis. Pleuritis. Nephritis. Incision. Heilung.

Herr K. Aufgenommen 19. 10. 1900, entlassen 14. 12. 1900.

Bis vor 8 Wochen nie krank gewesen. Dann traten Schmerzen in der rechten Rückenseite und hohes Fieber ein. Es wurde nach anfänglicher Diagnose eines Typhus durch Probepunction eine r. seröse Pleuritis festgestellt. Mitte October wurde der Urin plötzlich sehr trübe, enthielt 6 ‰ Albumen und sehr reichlich Eiter. Bald danach verschwand die Trübung und der Eiweissgehalt. Das Fieber war continuirlich zwischen 39—40°; es entwickelte sich eine leichte skoliotische Verbiegung der Wirbelsäule.

Status. Blasser, abgemagerter Mann. Urin eiweissfrei, reich an hyalinen und Körnchencylindern. Hinten rechts unten seröse Pleuritis bis zur Spitze der Scapula. In der Nierengegend nichts Pathologisches fühlbar. 1. 11. Leichtes Oedem in der hinteren Axillarlinie unterhalb der letzten Rippe. 2. 11. Mehrfache Punctionen im letzen Intercostalraum ergeben seröse Flüssigkeit. Erst nach Einstechen einer sehr langen Nadel im 12. Intercostalraum nahe der Wirbelsäule wird Eiter aspirirt.

2. 12. Querincision unterhalb der 12. Rippe eröffnet einen sehr tief gelegenen subphrenischen Abscess, dessen Wandungen mit gelbverfetteten Granulationen bekleidet sind. Heilung.

Epikrise. Die Entwickelung des Falles lässt keinen Zweifel darüber zu, dass die Epinephritis ihren Ausgang von einem Nierenabscess genommen hat. Der plötzlich auftretende und schnell verschwindende Eiter- und Albumengehalt des Urins ist durch einen Durchbruch des Abscesses in einen Kelch oder das Nierenbecken zu erklären. Mikroskopisch nachweisbare nephritische Elemente im Harn, nämlich Cylinder aller Gattungen überdauerten noch Monate lang dieses Ereigniss. Auch hier trat zuerst die seröse Pleuritis in den Vordergrund der Erscheinungen; aber diagnostisch dienten zur Unterscheidung von einer einfachen serösen Pleuritis das hohe continuirliche Fieber zwischen 39 und 40°, sowie eine bald auftretende skoliotische Krümmung der Lendenwirbelsäule, welche geeignet waren, die Aufmerksamkeit auf eine Epinephritis, resp. Retroperitonitis zu lenken. Die Wahrnehmung der Harnveränderungen konnte dann keinen Zweifel mehr an der Diagnose der Epinephritis aufkommen lassen.

Fall 284.10. Gashaltige eitrige Epinephritis. Incision. Heilung.

Frau Marie Sch., 78 Jahr. Aufgenommen 19. 3, geheilt entlassen.

Die ungenauen Angaben ergeben, dass seit einem halben Jahre der Urin eiterhaltig sei. Seit Weihnachten vorigen Jahres ist Pat. nach einer Influenza so schwach und elend, dass sie dauernd liegen muss. In der linken Bauchseite bestehen dauernde Schmerzen; Urinentleerung schmerzlos.

Status. In der linken Bauchhälfte ein grosser Tumor, der vom Rippenbogen bis zum Darm-

beinkamm reicht, medianwärts bis zum Nabel, von Därmen bedeckt; nach hinten erstreckt sich eine ödematöse Schwellung bis zur Wirbelsäule. Einen Tag nach der Aufnahme hat sich hinten oben eine faustgrosse lufthaltige Schwellung unter 2maligem Schüttelfrost gebildet. Temperatur Abends 39,4°. Urin enthält Albumen, Eiter, rothe Blutkörper und Detritus.

20. 3. Incision fördert reichliche Mengen fäcalriechenden Eiters mit Luftblasen. Die Höhle heilt schnell. Der Urin bleibt blutig und eitrig. Nach völliger Vernarbung bleibt eine nicht schmerzhafte Resistenz in der linken Nierengegend zurück. Die cystoskopische Untersuchung lässt den Austritt eines dicken Eiterstroms aus dem linken Ureter erkennen.

Epikrise. Hier hat es sich um eine von einer Pyonephrose fortgeleitete Epinephritis gehandelt. Sicheres über die Entstehung des Gasgehalts ist nicht bekannt; am Wahrscheinlichsten ist eine Communication mit dem Colon descendens. Da indessen niemals Eiter im Stuhle nachgewiesen werden konnte, und die meisten Durchbrüche wohl Eiter in den Darm, aber nicht Darminhalt in den Abscess übertreten lassen, so ist mit der Möglichkeit einer spontanen Gasentwickelung zu rechnen, die auch in seltenen Fällen in Pyonephrosen beobachtet ist.

Fall 285.11. Epinephritis purulenta. Nephritis. Incision. Heilung.

Herr R., 28 Jahr. Aufgenommen 14. 12. 1897, entlassen 20. 1. 1898.

1894 $^3/_4$ Jahr lang Gonorrhoe. 1896 Erkältung und Durchnässung bei einer militärischen Uebung mit Schmerz in der Brust und Athembeschwerden. 1897 Wiederkehr der Athembeschwerden ohne Schmerzen, Krankheitsgefühl, Mattigkeit. Seit dem 30.12. Fieber, Schüttelfrost und Erbrechen, Schmerzen in der rechten Nierengegend, die nach der Schenkelbeuge ausstrahlen. Schüttelfröste und Erbrechen wiederholen sich seitdem mehrmals. Seit der Erkrankung vermehrte Mictionshäufigkeit, nachts 3malige Entleerung.

Status. Starke Spannung der Bauchdecken in der rechten Nierengegend. Daselbst eine tief liegende sehr empfindliche kugelige, nicht scharf umschriebene, unbewegliche Resistenz fühlbar, die sich nach oben unter den Rippenbogen erstreckt, nach unten die Blinddarmgegend frei lässt. Tempeperatur Abends 39,5°, Morgens 38—39°. Urin etwas eiweisshaltig mit spärlichen Cylindern. Auffallend geringe Pulsfrequenz von 68.

Operation 20. 12. 97. Schnitt parallel der 12. Rippe in der Mitte zwischen ihr und dem Darmbeinkamm. Das retroperitoneale Fett intact. Nach Verschiebung des Peritoneums nach vorn entleert sich aus der incidirten Fettkapsel Eiter. Heilung.

Epikrise. Der Ausgang des Processes von der Niere geht hervor 1. aus dem Befunde von Eiweiss und Cylindern, 2. dem Einsetzen der Krankheit mit wiederholtem Erbrechen, einem bei Nephriten häufigen Initialsymptom, 3. der Ausstrahlung der Schmerzen von der Niere auf die Leistenbeuge, obwohl das retroperitoneale Gewebe völlig intact war.

D. Epinephritis nach Erkrankung eines unbekannten Abschnitts des Harnapparats.

Fall 286.12. Epinephritis dextra. Incision. Heilung.

Herr H., 41 Jahr. Aufgenommen 3. 1. 96, entlassen 21. 3. 96.

Vor 14 Jahren schnell heilende Gonorrhoe. Anfang November 1895 starke anhaltende Kopfschmerzen und dünnflüssige Stühle, die längere Zeit anhielten. Ende December trat plötzlich häufiger Harndrang ein, so dass Pat. alle paar Minuten mit Schmerz uriniren musste. Damals wurde auch einmal etwas Blut im Urin bemerkt. Ende October fand der Arzt eine diffuse Trübung des Harns. Nach 4 Wochen waren alle Erscheinungen am Harnapparat verschwunden. Aber ein starkes Schwächegefühl war eingetreten, welches seit dem Beginne der Krankheit zur dauernden Bettlage zwang. Vor 4 Wochen traten geringe, bald zur Heftigkeit gesteigerte Schmerzen in der rechten Flanke ein, zu denen sich seit 4 Tagen Schwellung gesellte.

Status. Temperatur 39,2°, Zunge trocken, Sprache heiser, grosse Blässe. Abdomen aufgetrieben, rechte Flanke prominent, die Haut daselbst dunkelgelb und blau verfärbt; etwas ödematös, druckempfindlich. Tiefe Fluctuation in der rechten Bauchhälfte und der Lumbalgegend. Per anum

fühlt man rechts hinten oben eine fluctuirende Resistenz am Beckenboden. Miction schmerzlos 5mal in 24 Stunden. Urin klar, Hauch Albumen. Mikroskopische Untersuchung fehlt.

6. 1. Operation. Querschnitt unter der 12. Rippe vom äusseren Rande des M. sacrolumbalis bis zum Nabel. Die Muskulatur hart infiltrirt, ödematös durchtränkt. Nach Trennung der Facia transversa entleeren sich grosse Mengen grau gelblicher dünnflüssiger mit vielen dunklen Blutgerinnseln gemischter Eitermengen. Die Abscesshöhle erstreckt sich hinter der Niere hinauf und abwärts in das kleine Becken. Der M. iliacus ist durch die Eiterung vollkommen frei präparirt. Heilung.

Epikrise. Dass die Epinephritis sich in diesem Falle an eine Erkrankung des Harnapparats angeschlossen hat, geht mit Sicherheit aus der Anamnese hervor. Doch ist mangels mikroskopischer Untersuchung nicht festzustellen, ob es sich um eine nephritische oder cystitische Affection gehandelt hat. Bemerkenswerth ist die hämorrhagische Beschaffenheit des Eiters, ohne dass ein Trauma eingewirkt hat, ein Befund der ebenso wie im Falle **277**.3 beweist, dass aus der Blutbeimischung kein Schluss auf traumatische Entstehung zu ziehen ist.

E. Epi- und Paranephriten nach Erkrankung der Harnwege.

Fall **287**.13. Strictura urethrae. Paranephritis. Incision. Heilung.

Rudolph F., 47 Jahre. Aufgenommen 2. 8. 1900. Entlassen 15. 9. 1900.

1892 Gonorrhoe. 2 Jahre später erste Harnverhaltung; Anfang 1899 die 2. von 2tägiger Dauer. Allmählich zunehmende Mictionsbeschwerden, dünner Strahl unter starkem Pressen. Dauernde Behandlung mit Bougies und Katheter. Vor 6 Wochen Schmerz in der rechten Nierengegend. Appetitlosigkeit, leichtes Fieber.

Status. Die rechte Lendengegend vorgewölbt. Diffuse vom Darm überlagerte Resistenz im rechten Hypchondrium, welche sich abwärts bis an das Ligament. Poupartii erstreckt. Urin stark eitrig, alkalisch, wird in dünnem Strahle entleert. Harnröhre nur für eine filiforme Sonde durchgängig.

3. 7. Querincision zwischen 12. Rippe und Darmbeinkamm. Dabei zeigt sich die Fettkapsel wenig verändert, nicht vereitert. Beim Vordringen nach abwärts bis in die Nähe des Poupart'schen Bandes kommt man auf eine harte Schwiele, deren stumpfe Perforation mit der Kornzange Eiter fördert. Die Oeffnung wird breit dilatirt, die Höhle tamponirt.

Verlauf. Schnelle Heilung. Nach Erweiterung der Strictur ist der Urin bei der Entlassung nur noch wenig getrübt.

Epikrise. Der Process verlief im retroperitonealen Gewebe, dem Ureter folgend und hatte noch nicht zur Eiterung der Fettkapsel selbst geführt. Ein ähnliches Verhalten finden wir in dem folgenden Falle.

Fall **288**.14. Paranephritis nach Prostataabscess. Incision. Heilung.

Moritz A., 30 Jahre. I. Aufnahme 23. 4. 92 — 18. 6. 92. II. Aufnahme 21. 8. 94 — 15. 9. 94. III. Aufnahme 6. 1. 95 — 21. 2. 95.

Vor 10 Jahren Gonorrhoe, welche nie zur Heilung gekommen ist. Dann Epididymitis, Cystitis, Strictura urethrae. Wurde von September 91 bis Februar 22 an Prostataabscess behandelt, später an Arthritis gonorrhoica, deren Anfälle sich seitdem wiederholt haben.

Am 23. 4. 92 wurde er wieder aufgenommen, weil er seit 8 Tagen einen krampfartigen Schmerz empfand, der vom Rücken in das Abdomen ausstrahlte. Er fühlte sich matt und abgeschlagen, hatte 2 Schüttelfröste gehabt. Die linke Lumbalgegend war sehr empfindlich, die Lendenwirbelsäule nach rechts convex fixirt. Unter Derivantien, Bädern, Umschlägen, trat Heilung ein. Am 21. 8. 94 kehrte er wieder, weil er seit 6 Wochen Schmerzen in der linken Flanke spürt und seit 8 Tagen daselbst eine Anschwellung bemerkt hat.

Status. Deutliche Anschwellung der linken Lumbalgegend. Bei horizontaler Lage steht die linke Spina ilei ant. einen Querfinger breit höher als die rechte; um ebenso viel erscheint das linke Bein verkürzt. Active Elevation des linken Beins ohne Mitbewegung des Beckens bis 40° möglich, passive frei. Druck in der lateralen linken Leibeshälfte schmerzhaft. Die Schwellung der Lenden-

gegend erstreckt sich von der 11. Rippe bis zum Darmbeinkamm; sie ist in ihrem oberen Theil hart, kugelig, sehr schmerzhaft, tief fluctuirend. Vom Abdomen aus ist ausser einer Ausfüllung der Fossa iliaca keine Resistenz fühlbar. Im Stehen besteht eine rechtsconvexe Lendenwirbelskoliose, linksconvexe Brustwirbelabweichung. Der gesammte Rumpf erscheint nach rechts gegen das Becken verschoben.

12. 8. Operation. Präparatorisches Vorgehen mit dem Simon'schen Längsschnitt. Am Aussenrande des M. sacrolumbalis liegt ein kirschengrosser Abscess. Nach Trennung der Fascia transversa quillt reichlicher Eiter hervor. Der Grund der Höhle wird durch die hintere Wand der schwielig veränderten, aber nicht vereiterten Fettkapsel gebildet. Die Niere nach vorn und oben gedrängt. Die Höhle erstreckt sich längs des M. ileopsoas nach unten. Es entleeren sich mit dem Eiter grosse Granulationsfetzen, die wie Stücke von Abscessmembranen aussehen. Dieselben leicht entfernbaren Massen bedecken die Hinterwand der Fettkapsel.

Verlauf. Pat. wird mit einer Fistel entlassen. Die Skoliose ist verschwunden. 6. 1. 95 kehrt er wieder wegen starker Secretion und Fieber. Nach erneuter Spaltung wird die Nierenfettkapsel normal gefunden. Heilung nach Tamponade.

Epikrise. Wir haben hier eine retroperitoneale, paranephritische Phlegmone, nicht aber eine Epinephritis vor uns, denn bei zweimaliger Freilegung wurde jedesmal die Fettkapsel nur von Eiter umspült, aber selbst nicht vereitert gefunden. Dass der Process seinen Ausgangspuukt von gonorrhoischen Veränderungen der Harn- und Geschlechtsorgane genommen hat, ist die wahrscheinlichste Annahme, insbesondere dürfte die Prostata, die zur Abscedirung mit ausgedehnter Eitersenkung früher Veranlassung gegeben hatte, verantwortlich zu machen sein. Bei der Intactheit der Fettkapsel ist die Niere als Ausgangspunkt auszuschliessen.

Ein ganz besonderes Interesse beansprucht die Erkrankung, deren wegen Pat. am 23. 4. 92 aufgenommen worden war. Ihre Symptome glichen mit Ausnahme des Fehlens eines fühlbaren Exsudats gänzlich denen der letzten retroperitonealen Entzündung; denn sie setzte mit Schüttelfrost ein, ging mit demselben schweren Krankheitsgefühl einher, führte zu derselben skoliotischen Feststellung der Wirbelsäule. Aber die Erkrankung kam ohne chirurgischen Eingriff zur Rückbildung. Demnach halte ich es nicht für unwahrscheinlich, dass es sich hier um einen jener seltenen Fälle von spontaner Rückbildung einer Entzündung des Retroperitonealgewebes gehandelt hat, die man sich etwa als eine Lymphangioitis retroperitonealis vorzustellen hätte.

Fall **289.**15. Epinephritis et Paranephritis dextra. Strictura urethrae, Abscessus prostatae. Incision. Heilung.

Herr R., 38 Jahre. Aufgenommen 20. April 1884. Entlassen 12. Aug. 1884.

Vor 12 Jahren Gonorrhoe, Epididymitis, dann Strictura urethrae, Prostataabscess, nach dessen Spaltung Harnträufeln aus dem Mastdarm zurückblieb. Vor $1^1/_2$ Jahren Schmerz in der rechten Seite und im Kreuz; nach einigen Wochen Fieber und Unfähigkeit den rechten Oberschenkel zu strecken. Hin und wieder Remissionen. Ein Jahr nach Beginn des Leidens Abscess in der rechten Leistenbeuge, nach dessen Incision das Bein wieder gestreckt werden konnte, aber die Schmerzen in der rechten Lumbalgegend und Fieber blieben.

Status. Temperatur subfebril. Oberhalb des rechten Lig. Poupartii eine stark eiternde Fistel. Rechte Lumbalgegend druckempfindlich ohne objectiven Befuud. Urin trüb, stark eitrig, entleert sich z. Th. aus dem Mastdarm. Narbe am Perinäum. Beide Nebenhoden knollig, rechts mit der Haut verwachsen.

25. 4. Erweiterung der Fistelöffnung oberhalb Lig. Poup. eröffnet einen Gang, der sich nach der rechten Nierengegend verfolgen und bei Druck auf diese viel Eiter austreten lässt. Das hektische Fieber dauert an.

26. 5. Schräger Lumbalschnitt eröffnet eine grosse mit derber Abscessmembran ausgekleidete Höhle, aus der sich grosse Mengen übelriechenden Eiters entleeren. An der freiliegenden Niere selbst nichts Abnormes nachweisbar. Heilung.

Epikrise. Die bemerkenswertheste Thatsache dieser Beobachtung ist die 1 Jahr währende Dauer des entzündlichen Retroperitonealprocesses, ehe es zur oberflächlichen Abscedirung kam. Auch hier wie in den beiden vorigen Fällen hat es sich um eine vom unteren Harn- und Geschlechtsapparat fortgeleitete Retroperitonitis gehandelt, welche erst secundär zur Zerstörung der Fettkapsel geführt hat.

Fall **290**.16. Epinephritis. Paranephritis dextra post gonorrhoeam. Incision. (Nierenabscess?) Heilung.

Berthold H., 21 Jahre. Aufgenommen 27. 9. 91. Entlassen 18. 12. 91.

Vor 10 Jahren Perityphlitis. Vor kurzer Zeit Gonorrhoe, welche noch nicht geheilt war als das jetzige Leiden vor 19 Tagen mit heftigem Fieber und Schmerz in der rechten Leibeshälfte begann. Probepunction in der Blinddarmgegend ergab vor 2 Tagen Eiter.

Status. Temp. 38,7. Trockene Zunge. Chronische Gonorrhoe, Urin leicht trübe durch Eiterkörper. Reichlich Tripperfäden; Spur Albumen. Prostata ohne Anomalien. Die rechte Lumbalgegend verbreitert, Hypogastrium etwas vorgetrieben. Pralle Resistenz, welche vom Lig. Poupartii bis oberhalb der Nabelhorizontalen, von dem Aussenrande des M. sacrolumbalis bis zur Mittellinie reicht. Probepunction ergiebt Eiter.

27. 9. Operation. In der Vorstellung eines perityphlitischen Abscesses werden die Bauchdecken parallel dem Lig. Poupartii bis auf das Peritoneum gespalten. Nach nochmaliger positiver Probepunction wird an dieser Stelle incidirt und $1^1/_2$ Liter stinkenden Eiters entleert. Erst dann wird erkannt, dass die enorme Abscesshöhle retroperitoneal gelegen war, und das hintere Peritonealblatt bis zur Berührung mit dem vorderen nach vorn gedrängt hatte. Deshalb werden die entsprechenden Incisionsränder der beiden Peritonealblätter mit einander vernäht, somit die Peritonealhöhle abgeschlossen und der Abscess nochmals von der Lumbalgegend aus incidirt. Die epinephritische Eiterung lag an der Hinterseite und dem unteren Pol der Niere.

Verlauf. Am 21. 10. ist die Höhle soweit verheilt, dass das lumbale Drainrohr entfernt wird. Zwei Tage später Retention von 50 ccm einer Flüssigkeit, welche leicht getrübtem Urin ähnelt. Dasselbe wiederholt sich, so oft das Drainrohr fortgelassen wird. Es wird dann nöthig alle 2—3 Tage mit der Sonde durch die geschlossene Fistel einzugehen, wobei sich jedesmal 60 ccm harnähnlicher Flüssigkeit entleert von 1016 Sp., neutraler Reaction mit Gehalt an Harnstoff und Harnsäure. Nach Sedimentirung von 5 Minuten wird die Flüssigkeit klar wie Urin. Allmählich nimmt die Secretion der stets die gleichen Eigenschaften zeigenden Flüssigkeit ab, bis definitive Heilung erfolgt.

Epikrise. Abweichend von den vorigen Fällen liegt hier die Wahrscheinlichkeit vor, dass der phlegmonöse Process von einem kleinen, vermuthlich pyelonephritischen Nierenabscess seinen Ausgangspunkt genommen hat, wofür die die Vernarbung der Höhle lange überdauernde Secretion einer Flüssigkeit spricht, welche alle Charaktere des Urins zeigte.

Fall **291**.17. Epinephritis nach Strictura urethrae und Cystopyelitis. Incision. Heilung.

Herr W. Aufgenommen 8. 10. 89. Entlassen 6. 11. 89.

Seit 20 Jahren enge Strictura urethrae, welche vor 3 Jahren die Urethrotom. ext. erforderte, die eine Harnfistel zurückliess. Tägliche Bougirung seit Jahren. Vor 4 Wochen 2stündiger Schüttelfrost, heftiger Schmerz in der Prostata und Blutung aus der Harnröhre. Bei täglicher Wiederholung der Fröste trat vor 14 Tagen heftiger Schmerz in der linken Nierengegend auf.

Status. Tiefer epinephritischer Abscess links. Urin ammoniakalisch, zähschleimig, seit 14 Tagen blutig.

Incision. Heilung.

Fall **292**.18. Epinephritis dextra post gonorrhoeam.

Herr Fr., 19 Jahre. Krankengeschichte fehlt.

Incision. Heilung.

F. Epi- und Paranephriten aus unbekannter Ursache.

Fall 293.19. Paranephritis dextra. Incision. Heilung.

Ulrike R., 12 Jahre.

Die Krankheit wurde zunächst als Typhus abdom. auf der inneren Abtheilung des Krankenhauses behandelt. Dann stellte sich Stechen im rechten Hypochondrium beim Athmen ein, grünes Erbrechen, Resistenz unter dem rechten Rippenrand. In der rechten Lumbalgegend Schwellung, tiefe Fluctuation, Unfähigkeit den Oberschenkel zu strecken. Urin normal, Trauma nicht vorangegangen. Incision. Heilung.

Fall 294.20. Paranephritis dextra. Incision. Heilung.

Herr A., 31 Jahre. Aufgenommen 15. 3. 96.

Anfang Januar Fall auf den rechten Trochanter. Seit Anfang Februar Schmerzen in der rechten Bauchhälfte und im Kreuz, die ihn bettlägerig machten. Seit Februar sollen anfallsweise Schmerzen im rechten Hoden aufgetreten sein. Weder Urinbeschwerden noch Fieber. Im Beginne der Krankheit mehrmals Erbrechen.

Status. Rechte Flanke prominent. Vom Abdomen aus eine starke kugelige Resistenz mit knollig unebener Oberfläche fühlbar, die gänzlich immobil ist. Grösster Druckschmerz in der Gegend des Trigonum Petiti. Vom Rectum aus fühlt man rechts oben eine fluctuirende Vorwölbung. Urin enthält eine Spur Albumen und einige Leukocyten.

16. 3. 96. Incision entleert 3 Liter dünnen, geruchlosen, wenig hämorrhagischen Eiters ohne Coagula aus einer Höhle, die den Bereich der ganzen Hinterfläche der Niere einnimmt, und sich bis in das kleine Becken erstreckt. Die Capsula adiposa ist intact. Im Eiter Staphylokokken.

Fall 295.21. Paranephritis sinistra, pleuritische Schrumpfung der linken Thoraxhälfte. Incision. Heilung[1]).

Herr A., 52 Jahre. Aufgenommen 15. 4. 93. Entlassen 27. 5. 93.

Anamnese. Keine hereditäre Belastung, früher stets gesund. 4 gesunde Kinder. Vor 9 Wochen erkrankte Pat. plötzlich inmitten bester Gesundheit mit Schüttelfrost und hohem Fieber, das sich in den nächsten Wochen regelmässig in 1—2tägigen Intervallen wiederholte (mit abendlichen Temperaturen — 40°). Ausserdem bestanden Schmerzen in der Milzgegend. Der hinzugezogene Arzt fand hier eine Geschwulst und hielt das Leiden für Malaria. Nach Darreichung von Antifebrilia trat vorübergehende Besserung ein und das Fieber liess nach; 14 Tage später wieder Verschlimmerung. Stuhl- und Urinbeschwerden waren niemals vorhanden.

Status. Grosser, kräftig gebauter Mann. Sehr hochgradige Kachexie, excessiver Pallor der Haut und Schleimhäute. Zunge trocken, vollkommen epithellos. Temp. subfebril. Abdomen aufgetrieben.

In der linken Leibeshälfte fühlt man eine harte Geschwulst, die sich nach vorn bis zur verlängerten Mammillarlinie verfolgen lässt. Die Haut über der Geschwulst ist ödematös, geröthet und hart infiltrirt. In dem Bezirk zwischen 12. Rippe und Darmbeinkamm hinter der Axillarlinie deutliche Fluctuation. Die Lymphdrüsen der ganzen linken Rumpfhälfte (Inguinaldrüsen, Thoracaldrüsen, Axillardrüsen) stark geschwollen. Bei Luftaufblähung des Dickdarms ergiebt sich, dass derselbe vor der Geschwulst liegt. Die linke Thoraxhälfte ist in ihrem unteren Abschnitt sehr auffallend retrahirt und betheiligt sich bei der Athmung fast gar nicht. Dämpfung beim Sitzen vorn bis zum unteren Rand der 2. Rippe, hinten bis 7. Proc. spinos., seitlich bis zur 5. Rippe. Oberhalb der Dämpfung tiefer tympanitischer Schall, Lungenrand verschieblich. In Rückenlage reicht die Dämpfung vorn nur bis zur 5. Rippe. Stimmfremitus abgeschwächt. (Probepunction im Journal nicht notirt.)

Urin ganz klar, ohne abnorme Bestandtheile.

Geringer Hustenreiz, spärliches schleimiges Sputum.

Punction in der Lumbalgend ergiebt gelben geruchlosen, zähflüssigen Eiter mit sehr vielen Fettkörnchenzellen und Fettkörnchenkugeln. Keine Tuberkelbacillen, aber reichlich Streptokokken und Staphylococcus aureus.

---

1) Abgedruckt aus Hugo Maass „Die eitrigen Entzündungen der Nierenfettkapsel.“ Sammlung klinischer Vorträge. (Richard v. Volkmann.) Neue Folge. No. 170.

Operation. 21. April. Schrägschnitt über die linke Lumbalgegend; Haut, Unterhautbindegewebe und Muskeln sind weithin zu einem festen schwartigen sehnig glänzenden, knorpelharten Gewebe degenerirt, dessen einzelne Gewebsbestandtheile nicht mehr unterscheidbar sind. In diesem Gewebe finden sich weiche schwammige über die Schnittfläche prominirende Massen eingelagert von theils grau-rother, theils gelber Farbe. An dem Aussenrand des M. sacro-lumbalis findet sich die ziemlich kleine, in den Retroperitonealraum führende Perforationsöffnung, aus der sich dicker hämorrhagischer, nicht übelriechender Eiter entleert. Nach Erweiterung der Oeffnung gelangt man in eine grosse Abscesshöhle, die nach allen Seiten von enormen Schwarten ausgekleidet ist; in den Schwarten sieht man Fistelgänge in allen Richtungen verlaufen. Von der Niere ist nichts zu fühlen. Reinigung der Höhle, Curettement der Fistelgänge, Exstirpation eines grossen Theiles der Schwarten. Tamponade.

In den excidirten Gewebsstücken sind keine mykotischen Herde nachweisbar.

Nach der Operation erholt sich Pat. schnell und kann am 27. Mai geheilt entlassen werden. Die Retraction der linken Thoraxseite ist noch stärker als vorher, aber es bestehen keinerlei Beschwerden. Kein Sputum. Schenkelschall über den retrahirten Partien, kein Athemgeräusch. Weiter aufwärts normales Vesikulärathmen.

G. Epinephritis nach Pyelonephritis.

Fall **296**.22. Cystopyelonephritis mit geborstenem Nierenabscess. Epinephritis dextra. Incision. Tod.

Herr L., 69 Jahr. Aufg. 17. 1. 1894. † 23. 1. 1894.

Seit mehr als 10 Jahren Blasencatarrh, Urintrübung und vermehrte Mictionshäufigkeit. Seit $^1/_2$ Jahre häufige Fröste, dickeitriger Urin, der alle 10 bis 30 Minuten entleert wird. Seit 1893 täglich mehrere Fröste, Schmerzen in der rechten Hüfte und der Vorderfläche des Oberschenkels, mit aufgehobener Bewegungsfähigkeit der Beins.

Status. Aeusserste Kachexie. Harnröhre gut durchgängig. Blindsackblase mit bedeutender Verhaltung von eitrigem Magma. Der rechte Oberschenkel flectirt. In der rechten Flanke eine fluctuirende Vorwölbung. Die Geschwulst füllt den Raum zwischen Rippen und Darmbein aus, reicht nach vorn bis zur Mammillarlinie, nach abwärts mit einem Fortsatz längst des M. ileopsoas bis zum Lig. Poupartii.

19. 1. Operation. Die Durchtrennung der Bauchmuskeln mit schrägem Lumboabdominalschnitt entleert 1 Liter Eiter. Die Höhlenwandung fast glatt, ohne Granulation. An der oberen vorderen Wand, völlig im Bereiche des Brustkorbs, liegt die nicht vergrösserte Niere, aus der durch eine Stecknadelkopfgrosse Oeffnung ein continuirlicher Strom blutig urinöser Flüssigkeit in die epinephritische Höhle rieselt. Nach Dilatation der Oeffnung mit der Kornzange dringt der Finger durch einen Kelch in ein nur wenig erweitertes Nierenbecken, von dem aus die übrigen Kelcheingänge abgetastet werden können.

Verlauf. Pat. bleibt fieberlos, Urinmenge 1350—1595. Die Höhle secernirt fast gar nichts. Am 3. Tage p. op. Schüttelfrost mit 39,3°, an den sich unmittelbar Somnolenz anschliesst, in der Pat. nach weiteren 24 Stunden stirbt Zuckungen oder Erbrechen nicht vorhanden.

Siehe fernere Fälle von Epinephritis nach Pyelonephritis unter No. **18.4. 19.5.**

H. Epinephriten bei Nephrolithiasis.

Fall **297**.23. Doppelseitige Nephrolithiasis. Epinephritis sinistra. Incision. Tod.

Herr L., 56 Jahre. Aufg. 26. 7. † 5. 8. 1909.

1891 Entleerung von Nierensteinen unter heftigen rechtsseitigen Nierenkoliken. Seitdem sind bis vor 2 Jahren gegen 100 Steine bis Erbsengrösse entleert worden; fast immer mit rechtsseitigen Nierenkoliken. Urin seit langem trübe, ist seit dem Aufhören der Koliken viel stärker eitrig geworden.

Seit 2 Jahren Abmagerung und Kräfterverfall. Seit Anfang Juli häufige Uebelkeiten, Schmerzen im Leibe und häufige wässrige Stuhlentleerungen mit Tenesmus.

Seit 10 Tagen wird höchstens $^1/_2$ Liter fast rein eitriger Flüssigkeit pro die urinirt; seit ebenso lange Schmerzen und Geschwulst in der linken Flanke.

27. 7. Schräge lumboabdominale Incision unter Infiltrationsanästhesie eröffnet einen Abscess mit fetzigen nekrotischen Wandungen, der 600—700 ccm stinkenden Eiters enthält.

Verlauf. Pat. macht einen etwas urämischen Eindruck. Urinmenge sehr gering. 4. 8. Höhle ganz gereinigt, bis auf eine missfarbene Stelle der vorderen Wand, welche vermuthlich der Durchbruchsstelle der Niere entspricht. Am 5. 8. versiegt die Urinsecretion völlig; Tod im Coma.

Siehe fernere Fälle von Epinephritis bei Nephrolithiasis unter No. **162.42, 165.45, 169.49, 176.56, 189.69, 195.75, 196.76, 197.77.**

I. Epinephriten bei Pyonephrose.

Siehe die Fälle **67.2, 80.15, 81.16, 83.18, 84.19.**

K. Epinephritische nicht tuberkulöse Abscesse bei tuberkulösen Pyonephrosen.

Siehe die Fälle **88.3, 109.23, 110.24.**

L. Epinephriten nach traumatischer Nierenruptur.

Siehe Fall **14.1.**

Erklärung der Abbildungen.

Tafel I.

Figur 1. 2. (Natürliche Grösse.) Rechtsseitige congenitale Beckenniere. (Fall **3**.3. S. 3). Die Niere ist ein unregelmässiger kuchenförmig abgeplatteter Körper. An der Vorderfläche (Fig. 1) befinden sich 2 mit Fett ausgefüllte parallele Hilusfurchen, in welche sich die Aeste UA und UA_1 des früh getheilten Ureters U einsenken. Die hintere glatte Fläche zeigt am untern Rande eine tiefe von vorn nach hinten verlaufende Incisur, an deren vordern Endpunkte die sehr engen Vasa renalia $V.r$ eintreten.

Figur 3. (Natürliche Grösse.) Metastatischer Carbunkel der Niere. (Fall **15**.1. S. 34.) An der obern Hälfte der Hinterfläche der linken Niere prominirt ein Tumor C, der da, wo er in die Nierensubstanz übergeht, eine unregelmässig rosettenförmige Contour zeigt. In seine speckige Grundsubstanz sind ausserordentlich zahlreiche miliare bis stecknadelkopfgrosse Eiterherdchen eingelagert. S Schnittfläche der Geschwulst.

Figur 4. ($^1/_2$ der natürlichen Grösse.) Paranephritische Cyste. (Fall **85**.1. S. 176.) N Niere durch Sectionsschnitt am Convexrande gespalten. P erweitertes Nierenbecken. S Sonde durch eine feine Oeffnung des Nierenbeckens in die oberste, unterhalb des Nierenbeckens gelegene, in der Zeichnung unsichtbare Cyste eingeführt. Der Sondenknopf S_1 erscheint in der mittleren Cyste C_2, die durch eine scharfrandig begrenzte Oeffnung O mit der untersten Cyste C_3 communicirt. U erweiterter Ureter, in seinem oberen Abschnitt verdeckt von der Cyste C_3.

Tafel II.

Figur 1. (Natürliche Grösse.) Acute Pyelonephritis mit Bildung zahlreicher miliarer Abscesse. (Fall **22**.8. S. 44. 45.) Niere fast auf das Doppelte vergrössert. Längsmesser 13,5, Quermesser 9, Dickendurchmesser 4 cm. Auf der Oberfläche findet man zahlreiche ausgedehnte plateauartige Erhebungen P von unregelmässiger landkartenartiger Begrenzung, welche aus gruppirten miliaren gelben Herdchen auf düsterrothem Grunde bestehen.

Tafel III.

Figur 1 u. 2. ($^1/_2$ der natürlichen Grösse.) Partielle Hydronephrose einer Niere mit zwei Nierenbecken und zwei Ureteren. (Fall **54**.29. S. 116.) Fig. 1 Oberflächenansicht, Fig. 2. Niere mit Sectionsschnitt gespalten und aufgeklappt. Fig. 1* Grenze zwischen dem kleineren unveränderten Abschnitt der Niere NN und dem hydronephrotischen H. U_1 dünner Ureter, welcher den unveränderten Abschnitt NN versorgt, und aus einem gesonderten kleinen Nierenbecken Fig. 2 P_1 bei U_1O entspringt. P_2 erweitertes zu dem hydronephrotischen Nierenabschnitte H gehörendes Nierenbecken, aus dem der erweiterte Ureter U_2 entspringt. Fig. 2 zeigt bei H das hydronephrotische Höhlensystem, bei NN das Parenchym des unveränderten Nierenabschnittes.

Figur 3. ($^2/_3$ natürlicher Grösse.) Rechtsseitige Hydronephrose mit adhäsiv fixirter Verlaufsanomalie des Ureters in Folge von Senkung und Drehung der Niere um ihre Längsachse. Ansicht der Hinterfläche. (Fall **28.3.** S. 74. 75.) An der exstirpirten Niere findet man eine verdünnte und verschmälerte Nierensubstanz *H* von 24 cm Länge. Den grössten Antheil an der Geschwulst hat das enorm dilatirte Nierenbecken *P* von herzförmiger Gestalt. Seine Spitze ist gegen den unteren Pol gerichtet. Von dieser, *UU*, ausgehend, verläuft der Harnleiter *U* nicht wie in der Norm nach abwärts, sondern nach aufwärts und hinten; er liegt in einer Länge von 3 cm spitzwinklig gegen das Nierenbecken geknickt, dicht dessen hinterer Wand an, überbrückt durch lamellöse Bindegewebsbögen *A*, welche ihn mit ihren Fusspunkten an das Becken heften, und geht erst dann nach Bildung einer zweiten Knickung in die normale, absteigende Richtung über.

Tafel IV.

Figur 1. (Natürliche Grösse). Umwandlung einer nephrotomirten Pyonephrose in einen homogenen Fettklumpen. (Fall **74.9.** S. 161 ff.) Durch Sectionsschnitt gespalten und beide Hälften auseinandergeklappt. Die Niere ist zum grössten Theile in einen von bindegewebigen Septis durchzogenen, sonst fast homogenen Fettklumpen verwandelt. Nur ein schmaler Spalt im unteren Drittheil des Gebildes (in der Zeichnung nicht mit Buchstaben bezeichnet) ist als Rest des Nierenbeckens übrig geblieben. An der Oberfläche in der Nähe des obern Poles *OP* findet sich noch eine wenige Millimeter breite Zone eines derberen, als Rest von Nierenparenchym aufzufassenden Gewebes, in welchem auf dem Durchschnitt hier und da Abscesse *a a* von Stecknadelkopf- bis Erbsengrösse erkannt werden. *H* ein Theil des Hilusfettes, welches den Anfangstheil des Ureters umscheidet. *UP* unterer Pol.

Figur 2. ($^1/_2$ der natürlichen Grösse.) Polycystische Leberdegeneration bei polycystischer Nierendegeneration. (Fall **266.3.** S. 549.) *C* blasige Cysten im subphrenischen Abschnitte des rechten Lappens, welche die Oberfläche überragen. *S* Durchschnittsfläche mit vielen kleinen spaltförmigen neben grossen Cysten.

Tafel V.

Figur 1 u. 2. ($^3/_4$ der natürlichen Grösse.) Tuberculöse Niere mit fungös tuberculöser Perinephritis. (Fall **89.4.** S. 222). Fig. 1. Von den Kapseln entblösste Niere (der obere Pol *OP* ist in der Zeichnung irrthümlich nach unten gerichtet); nahe dem untern Pol *UP* wird die Nierenoberfläche von einer Caverne durchbrochen, aus welcher eine fungös tuberculöse Masse *PT* herauswuchert und sich flächenhaft zwischen Nierenoberfläche und den schwartig verschmolzenen Kapseln ausbreitet. Fig. 2 zeigt ein Stück der aus Verwachsung der Kapseln hervorgegangenen Schwarte mit tuberculös fungösen Massen *PT* auf ihrer renalen Fläche.

Figur 3. (Natürliche Grösse.) Primär tuberculöse Niere mit rauhen, unregelmässig zerfressenen Cavernenwandungen. (Fall **107.** 21. S. 245). *TC* tuberculöse Cavernen. — Auf der Oberfläche rechts stecknadelkopf- bis erbsengrosse Tuberkel.

Figur 4. ($^1/_2$ der natürlichen Grösse.) Primär tuberculöse Niere mit theilweise ganz glattwandigen Höhlen. (Fall **98.13.** S. 232.) *GH* glattwandige Höhlen. *RH* rauhwandige Höhlen. Links *GH* eine z. Th. glatte, z. Th. rauhwandige Höhle.

Figur 5. ($^3/_4$ der natürlichen Grösse.) Verdickter tuberculöser Ureter bei absteigender Nierentuberculose. (Fall **99.14.** S. 233).

Tafel VI.

Figur 1. (Natürliche Grösse.) Nierentuberculose (chronische Knotenform). (Fall **93.8.** S. 226 ff.) Oberflächenansicht. Die Form der Niere ist vollständig erhalten; nur ist ihr Längsdurchmesser erheblich vergrössert. Nach Abziehen der Kapsel prominiren über der blassen Oberfläche unzählige Knötchen von gelber Farbe mit rothem Hof. Sie stehen theils

vereinzelt, theils zu ausgedehnten Gruppen vereinigt, welche vielfach plateauartige Erhabenheiten *T T* bilden, in deren Bereiche die gelben Knötchen dicht gedrängt auf düsterrothem Grunde stehen. Dazwischen gelegene grosse Abschnitte der Nierenoberfläche völlig frei von Eruptionen. Dieses Bild ähnelt frappant der von den Engländern als Surgical kidney bezeichneten Durchsetzung der Niere mit pyelonephritischen Miliarabscessen vergl. Tafel II. Der Durchschnitt derselben Niere ist Tafel VII abgebildet.

Figur 2. (Natürliche Grösse.) Kirschengrosser Zottenkrebs des Nierenbeckens. (Fall **258**. 1. S. 532). *P* Nierenbecken, etwas erweitert. *T* kirschengrosser warzig papillärer Tumor.

Tafel VII.

Figur 1. (Natürliche Grösse.) Schnittflächen der auf Tafel VII Fig. 1 dargestellten tuberculösen Niere nach Spaltung mit dem Sectionsschnitt. Das Nierenbecken ist minimal erweitert. Seine zarte Schleimhaut ebenso wie die der Kelche lassen einige wenige Eruptionen miliarer Tuberkel erkennen. Durch die Mark- und Rindensubstanz verbreiten sich, von den Papillenspitzen nach der Oberfläche zu fächerförmig divergirend, strahlige Reihen gelber Tuberkel von meistens länglicher Form; sie sind bald in der Papillarsubstanz ebenso stark entwickelt wie in der Rinde, bald in dieser stärker. An 4 Stellen haben die von besonders dichten Tuberkelreihen durchsetzten Gewebsabschnitte völlig die Form von keilförmigen Infarcten *T T*, deren Basis an der Oberfläche liegt, deren Spitze sich mehr minder weit in die Papillarsubstanz hineinerstreckt. Aus der Betrachtung der Oberflächenbeschaffenheit ergiebt sich, dass die Rinde erheblich stärker betroffen ist als die Marksubstanz. An 3 Stellen von Erbsen- bis Mandelgrösse ist es zu völliger Nekrose, aber nirgend zur Erweichung gekommen. Auch an den grössten Herden, welche die Gestalt eines keilförmigen mit der Basis nach der Oberfläche gerichteten Infarcts haben, ist die Entstehung aus fächerförmig divergenten Reihen verkäster Tuberkel deutlich zu erkennen.

Tafel VIII.

Figur 1. (Natürliche Grösse). Primäre Nierentuberculose. (Fall **97**. 12. S. 230/31). Im obern Pol der unvergrösserten Niere ein kirschengrosser Tuberkel *T*, daneben einige kleine Cavernen *C*. Das übrige Nierenparenchym und das Becken *P* frei von Tuberkeln, ausser einigen kleinsten Knötchen im Schnürlappen *SL* am unteren Pol.

Figur 2. ($^1/_2$ der natürlichen Grösse.) Harnblase mit linksseitiger absteigender Miliartuberculose bei primärer Tuberkulose der linken Niere (Leichenpräparat). Die Blase vorn aufgeschnitten. *T* Trigonum Lieutaudi. *PP* pars prostatica urethrae. *UO* linke erweiterte Ureteröffnung. Auf den linken Ureterwulst *UW* beschränkte Eruption von Miliartuberkeln; die übrige Blasenschleimhaut völlig frei von Tuberkulose.

Figur 3. (Natürliche Grösse.) Syphilitische von Gummiknoten durchsetzte Niere. (Fall **119**. 2. S. 262 ff.) Die am Convexrande aufgeschnittene und aufgeklappte Niere entspricht höchstens der Hälfte einer unvergrösserten Niere. Der fehlende Rest war theils durch Zerfall zu Grunde gegangen, theils als gummöse Trümmer herausbefördert worden. Auf dem Durchschnitte sieht man zahlreiche, theils runde, rosettenartig begrenzte, theils durch Confluenz mit benachbarten zu unregelmässig landkartenartigen Figuren gruppirte, sehr consistente, trockene, nirgends erweichte gelbe gummöse Herde *g*, welche durchweg über das Niveau des dazwischen gelegenen nichtverkästen Gewebes *nn* prominiren. Dieses, dessen Ausdehnung erheblich hinter den gelben Herden zurücksteht, ist gleichmässig grau, etwas durchscheinend, ohne erkennbare Nierenstructur. Der Ureter *u* hängt in 4 cm Ausdehnung an dem Stücke. *p* Pelvis.

Tafel IX.

Figur 1. (Natürliche Grösse.) Primäre Aktinomykose der Niere (Fall **120**. 1. S. 266 ff.) Die Niere mitsammt ihren Kapseln ist ungefähr um die Hälfte in allen ihren Dimensionen vergrössert. Der untere Pol ist verhältnissmässig am wenigsten verändert und von der Tunica

propria bedeckt. Die oberen zwei Dritttheile der Niere sind zum grossen Theil von adipo-sklerotischen aus der Verschmelzung der Caps. fibrosa *CF* und der Caps. adiposa *CA* gebildeten Schwarten bedeckt, welche eine Mächtigkeit von 2 cm erreichen. Am convexen Rand der Niere, an der Grenze ihres 3. und 4. untern Viertheils, sitzt ein oval umschnittenes Hautstück auf, welches in seiner Mitte eine Längsnarbe zeigt. Auf einem durch die Convexität gelegten Durchschnitt, welcher die anhängende Hautnarbe in zwei Theile spaltet, findet man in der unteren Hälfte des Organs noch erkennbares, wenn auch verändertes Nierenparenchym, vielfach durchzogen von weissen, narbigen Zügen. In dem durch denselben Schnitt geöffneten Nierenbecken *P* befindet sich ein grosser korallenartiger Stein *St*. Die obere Hälfte der Niere wird von einer über die Schnittfläche hervorspringenden kleinapfelgrossen Geschwulst *AT* eingenommen, welche in einer grauen, speckig glänzenden, derben, homogenen Grundlage eine grosse Anzahl schwefelgelber, vielfach über die Schnittfläche hervorspringender Einsprengungen von verschiedener Form und Grösse erkennen lässt. Der ganze apfelgrosse Tumor ist am oberen und seitlichen Umfang von einer knorpelweissen über 1 cm dicken Kapsel *CF* bekleidet, wogegen er ohne sichtbare Bindegewebsgrenze nach unten in das restirende Nierenparenchym übergeht. Zwischen der milchweissen Kapsel am oberen Pol und dem Tumor befinden sich kaffeebohnengrosse gelbe, weiche, prominirende Herde *PA*.

Tafel X.

Figur 1. (Natürliche Grösse.) Totale lipomatöse Degeneration einer Steinniere (Fall **175**. 55. S. 354/55). Am mittleren Theile des Convexrandes bis an das Nierenbecken incidirt. *F* Hartes körniges Fettgewebe, welches gänzlich das Nierenparenchym ersetzt. *P* Centraler, dem Nierenbecken entsprechender Hohlraum. Die darin befindlichen Steine sind entfernt. *U* Stark verdickter Ureter.

Figur 2. (Natürliche Grösse.) Niere mit ulcerativer Perforation des Nierenbeckens durch Stein (Fall **176**. 56. S. 355 ff.). Niere am Convexrande aufgeschnitten und aufgeklappt. Das mässig erweiterte Nierenbecken *P* zeigt in der Mitte seiner vorderen Wand eine 5 pfennigstückgrosse perforirende Ulceration *U*, welche die benachbarte Papille und den Kelch zerstört hat. In dem sehr verdickten Harnleiter *H* liegt ein obturirender Stein, dessen Spitze *C* aus dem durchnittenen Ende hervorragt.

Tafel XI.

Figur 1. (Natürliche Grösse.) Circumscripte Form der malignen Nierentumoren (Hypernephrom Fall **238**. 23. S. 507/8.). Durch Sectionsschnitt gespalten und aufgeklappt. Die Geschwulst ist in der unteren Hälfte der Niere entwickelt, der obere Nierenabschnitt bis zum Hilus frei, von der Geschwulst durch eine seichte Furche getrennt. Auf dem Durchschnitt zeigt sich die obere Hälfte der Niere *N* gut erhalten mit Erweiterung des Beckens *P* und der Kelche. Der Ureterabgang gehört dem gesunden Abschnitt der Niere an. Die Nierensubstanz geht unter allmählicher Verschmälerung in die fibröse Kapsel der etwas mehr als apfelsinengrossen Geschwulst *T* über. Letztere ist aus mehreren durch dünne Septa von einander getrennten Knoten zusammengesetzt.

Figur 2. ($^4/_5$ der natürlichen Grösse). Infiltrirende Form des Nierenkrebses (Fall **222**. 7. S. 488/89). Am Convexrande aufgeschnitten und aufgeklappt. Der Tumor nimmt überwiegend die Vorderfläche der Niere ein, so dass der übliche Sectionsschnitt weit vor dem Nierenbecken liegt. Der Tumor entspringt aus der Hilusgegend und hat sich gegen die Nierensubstanz zu entwickelt, in welche er diffuse ohne scharfe Grenze mit unregelmässigen Zacken und Ausläufern eindringt. Die Rinde und ein grosser Theil der Marksubstanz sind noch intact.

Tafel XII.

Figur 1. (Natürliche Grösse.) Maligner epithelialer Tumor, der durch die grosse Zahl und halbkugelige Form seiner Prominenzen palpatorisch grosse Aehnlich-

keit mit einer polycystisch entarteten Niere hatte (Fall **252**.37. S. 522/523). Die oberen $^2/_3$ der Niere N gut erhalten, während die ganze Hilusgegend und das untere Drittheil in eine $1^1/_2$ mannsfaustgrosse mit vielen halbkugeligen elastischen Prominenzen besetzte Geschwulst umgewandelt ist.

Figur 2. ($^1/_2$ natürliche Grösse.) Kleiner, der Palpation zugänglicher maligner Tumor an der Vorderfläche einer unvergrösserten nicht hinabgesunkenen Niere (Fall **251**.36. S. 521/522). Die Niere ist im Allgemeinen von normaler Form. Der untere Pol breiter als der obere. Eine von der Mitte des Hilus quer nach dem convexen Rande verlaufende Linie begrenzt tangential den oberen Contur eines über die Vorderfläche prominirenden halbkugeligen Tumors T von der Grösse einer halbdurchschnittenen Reineclaudepflaume, welcher median den Hilusrand berührt, mit seinem tiefsten Umfange 3,7 cm vom unteren Nierenpol und mit seinem äusseren Umfang 2,4 cm vom Convexrande der Niere entfernt bleibt. Seine Oberfläche ist von weisslicher Farbe. An 3 Stellen prominiren bläuliche Knoten, von denen 2 während der Operation geplatzt sind. P das durch einen polypösen Geschwulstfortsatz ausgefüllte Nierenbecken.

Figur 3 u. 4. Mikroskopische Schnitte aus dem auf Tafel XI Fig. 2 abgebildeten infiltrirenden Nierencarcinom. Fig. 3. Zeiss Obj. AA. Ocular 2. Fig. 4. Zeiss Obj. DD. Ocul. 2. Der Tumor setzt sich im mikroskopischen Bilde aus zweierlei Gewebselementen zusammen. Kleine epitheliale Zellen mit hyperchromatischem Kern, der im Vergleich zum Zellprotoplasma gross genannt werden muss und häufig bläschenförmigen Charakter hat, bilden solide Zellschläuche und grössere Nester C. Die Zellen erscheinen nicht selten comprimirt und sind dann verschmälert. Diese Zellstränge sind oft nur zweireihig, manchmal sind sogar nur einreihige Gruppen von Epithelzellen als Zapfen vorgeschoben. Das bindegewebige Stroma überwiegt im Tumor. Es ist zellreich, an manchen Stellen auch fibrös und dann kernärmer. Dazwischen kleinzellige Infiltrationen. Zwischen dem Tumorgewebe sind noch Reste gerader Harnkanälchen H (Sammelröhren und die Schenkel der Henle'schen Schleifen) erkennbar. Ihr Epithel erscheint etwas niedriger, auf Tangentialschnitten haben die Harnkanälchen ausserordentlich grosse Aehnlichkeit mit den Zellschläuchen des Tumors, nur ihre geradlinige Gestaltung lässt sie von ihnen differenziren.

Tafel XIII.

Figur 1. Mikroskopischer Schnitt durch eine teratoide Nierengeschwulst eines 7jährigen Mädchens (Fall **250**.35. S. 520, 521). Zeiss. Obj. AA. Ocul. 2. Der Tumor, welcher von der nur geringe Veränderungen aufweisenden Niere durch eine breite fibröse Kapsel scharf getrennt ist, setzt sich aus ganz verschiedenartigen Zellelementen zusammen. Bei schwacher Vergrösserung sieht man follikelähnliche rundliche Zellhaufen F, seltener bandartige Zellstränge, welche an ihrer Peripherie ohne scharfe Grenze in das zellreiche Zwischengewebe übergehen. In letzterem finden sich bei schwacher Vergrösserung noch deutlich erkennbare Querschnitte, seltener Längsschnitte von Drüsenschläuchen Dr, die mit cubischen Epithelzellen ausgekleidet sind und manchmal ein deutliches Lumen erkennen lassen. Eben diese Drüsendurchschnitte finden sich häufig im Centrum der Pseudofollikel Dr_1. In der Nähe der Kapsel des Tumors findet sich ein ovales Knorpelstückchen K, makroskoskopisch erkennbar von Stecknadelkopfgrösse. Stärkere Vergrösserung s. auf Tafel XIV, Fig. 11.

Figur 2. Mikroskopischer Schnitt durch ein Rundzellensarkom der Niere eines 15jährigen Mädchens (Fall **227**.12. S. 493). Zeiss. Obj. DD. Ocul. 4. Der Tumor setzt sich ausschliesslich aus Rundzellen zusammen, welche die Grösse von Leukocyten, und einen runden Kern haben, deren Protoplasmatheil auch bei starker Vergrösserung kaum sichtbar ist. Feinste Bindegewebsfibrillen, welche die Träger der Ernährungsbahnen darstellen, bilden ein reticuläres Netzwerk. (Roth gefärbt.) Das Tumorgewebe dringt ohne scharfe Grenze in das durch Schrumpfung stark veränderte Nierengewebe ein. An einer circumscripten Stelle gruppiren sich die Zellen, ohne einen Epithelcharakter anzunehmen, zu schlauchähnlichen Gebilden. Keine Kerntheilungsfiguren.

Figur 3. Mikroskopischer Schnitt aus einem Zottenkrebs des Nierenbeckens (Fall **258**. 1. S. 532). Zeiss. Objectiv AA. Ocular 4. Auf einem sehr soliden breiten gefässführenden dendritisch verzweigten bindegewebigen Grundstock ruhen Epithelschichten von verschiedener Höhe. Meistens sind die Papillen *P* bekleidet von einer dem Epithelbelag der Nierenbeckenschleimhaut an Dicke entsprechenden Epithelschicht. Innerhalb der Bindegewebspapillen finden sich Epithelnester und solide Alveolen *A* ohne scharfe Grenzen gegen das Bindegewebe.

Figur 4. Mikroskopischer Schnitt aus einem Cylinderzellenkrebs der Niere (Fall **218**. 3. S. 483). Zeiss. Object DD. Oc. 1. Spärliches fibrilläres Bindegewebe bildet verschieden grosse Alveolen. In ihnen liegen Epithelzellen, die zum Theil Drüsenschläuche bilden, zum Theil die Hohlräume vollkommen ausfüllen. Die Zellen sind meistens cylindrisch, besonders da, wo die Zelllage einschichtig ist. Ihr Protoplasma ist fein granulirt; nur um den grossen bläschenförmigen Kern ist eine hellere Zone erkennbar. Der Kern ist chromatinarm, mit meistens zwei deutlichen Kernkörpern ausgestattet. Die Cylinderzellen nehmen an den Stellen, an welchen sie mehrschichtig sind oder die ganze Alveole ausfüllen, auch andere, zum Theil recht bizarre Formen an. Es finden sich ähnlich wie beim sogenannten Uebergangsepithel halbmondförmige Zellen, welche schalenartig andere Zellen umschliessen, dann solche mit einem bis an die Basalzellen reichenden Fortsatz. Auch bei diesen hat der Kern den Charakter der epitheloiden Zellen.

Figur 5. Mikroskopischer Schnitt aus einem Hypernephrom der Niere (Fall **235**. 20. S. 502ff.). Zeiss. Obj. AA. Ocul. 4. Auf einem Capillarnetz sitzen regelmässig angeordnete cubische bis cylindrische Zellen mit starker Fettinfiltration *F* und stark färbbaren Kernen, welche theils vollkommen ausgefüllte Alveolen *A* bilden, theils Hohlräume *Dr* umschliessen, die mit Zelltrümmern oder Blut gefüllt sind. Die Zellen sind ganz hell, das Protoplasma auf die äusserste Randzone zusammengedrängt, so dass eine Zellmembran vortäuscht wird. Die Kerne ähnlich denen der Lymphocyten.

Figur 6. Papilläres Cystom der Niere (Fall **247**.32). Zeiss. Obj. DD. Ocul. 1. Die Geschwulst wird von cystisch erweiterten Drüsenschläuchen in einem derben bindegewebigen Grundstock gebildet. Die Cysten sind verschieden gross, manche bereits mit blossem Auge erkennbar. Das Epithel der Drüsen ist cubisch bis cylindrisch, manchmal mehrschichtig und bekleidet in das Lumen ragende bindegewebige Papillen *P*. Da wo das Bindegewebe an Masse prävalirt, sind die Epithelzellen klein, cubisch, einschichtig und das Protoplasma färbt sich intensiv. An anderen Stellen tritt der Antheil des Bindegewebes sehr zurück und hier sitzen den zarten Papillen polygonale Zellen auf, die das Lumen manchmal ganz ausfüllen. Diese Zellen sind viel grösser, besitzen einen scharfen Contur. Ihr Leib ist sehr protoplasmaarm, sodass er ganz durchsichtig erscheint. Die Kerne sind ebenfalls klein, wie bei den cubischen Epithelzellen, jedoch weniger chromatinreich.

Tafel XIV.

Figur 7 u. 8. Mikroskopischer Schnitt aus einem Adenosarkom eines 5jährigen Mädchens (Fall **249**.34. S. 519/20). Fig. 7 Zeiss. Obj. DD. Ocular 1. Fig. 8 Zeiss. Obj. AA. Ocul. 2. Die Geschwulst setzt sich aus zwei histologisch verschiedenen Bildern zusammen. An der einen Stelle sind in einem lockeren myxomähnlichen Gewebe vielfach gewundene Drüsenschläuche *Dr* eingebettet, die auf dem Querschnitt mit meistens einschichtigen schönen Epithelzellen ausgekleidet sind. Die Schläuche sind hier durch ganz zartes fibrilläres Bindegewebe geschieden, und liegen fast immer in grösseren Alveolen zusammen. Zahlreiche Karyokinesen. An anderen Stellen wird durch fibrilläres Bindegewebe gleichfalls eine Felderung des Tumors in grössere meistens runde follikelähnliche Bezirke *F* erzielt. Die Felder sind mit epithelioiden Zellen angefüllt, deren Zellgrenzen nicht scharf sind. Es treten nur die bläschenförmigen Kerne markant hervor, ohne eine Stellung aufzuweisen, die für die drüsige Natur ihrer Zellen spricht. Mitten in diesen Zellcomplexen findet man manchmal den Querschnitt eines Drüsenschlauches, der mit gleichmässigen Epithelzellen ausgekleidet

ist. Stellenweise rufen diese Querschnitte den Eindruck von Papillen hervor, indem an Stelle des Lumens ein bindegewebiger Grundstock vorhanden ist.

Figur 9. Mikroskopischer Schnitt aus einem Spindelzellensarkom der Niere (Fall **226**.11 S. 492). Zeiss $^1/_{12}$ Immersion. Ocul. 1. Die Geschwulstzellen sind gross, meistens spindelig mit einem bläschenförmigen, manchmal stark hyperchromatischen Kerne ausgestattet. Sie sind bald zu kleinen, bald grösseren Alveolen, bald zu soliden Zellsträngen gruppirt. Zwischen den Zellen finden sich verschieden gestaltete Lücken, die manchmal deutlich mit Zwischensubstanz ausgefüllt sind. Ein grosser Theil der Geschwulst ist nekrotisch. Karyokinesen spärlich. *I* Intercellularsubstanz, *FI* Fibrilläre Intercellularsubstanz, *FS* Fibrilläre Septa.

Figur 10. Mikroskopischer Schnitt durch ein Hypernephrom (oder Endotheliom?) der Niere (Fall **243**.28. S. 513/514). Grosse helle (protoplasmaarme) Zellen mit scharfem Contur bilden die Geschwulstelemente. Ihr Kern ist klein, rund, chromatinreich. Sie gruppiren sich zu meist mehrreihigen Drüsenschläuchen und Hohlräumen, deren Inhalt aus rothen Blutkörperchen besteht. Ein Theil der Bluträume B_1 ist von Endothelien begrenzt, in andern *B* bilden die Geschwulstzellen selbst die Wände. Die bindegewebigen Septa sind schmal und treten an Masse ganz zurück.

Figur 11. Das auf Taf. XIII Fig. 1 dargestellte Teratom bei stärkerer Vergrösserung. Zeiss. Obj. DD. Ocul. 2. Bezeichnungen wie dort.

Figur 12. Mikroskopischer Schnitt durch ein papilläres Adenom der Niere (Fall **246**.31. S. 516, 517). Zeiss. Obj. DD. Ocul. 2. Der Tumor ist durch eine Bindegewebskapsel (an der linken Grenze der Zeichnung) von dem Nierenparenchym scharf getrennt. Der Kapsel sitzt ein einreihiger Zellbelag von kubischen Epithelzellen auf mit ziemlich chromatinreichen Kernen. Von der Zellwand erheben sich zahlreiche papilläre Excrescenzen *P*, welche sich dendritisch nach allen Seiten ausbreiten. *PD* Querschnitte durch das Papillenepithel.

Tafel XV.

Figur 1. (Natürliche Grösse.) Schrumpfniere bei Ureteritis bacterica membranacea. (Fall **272**.5. S. 563, 565). Ausgedehnte feinst granulirte Rindenbezirke *D* von unregelmässig landkartenartiger Begrenzung mit steil abfallenden Rändern sind tief unter das Niveau der Oberfläche eingesunken. *U* erweiterter Ureter, dessen geschwollene Schleimhaut in Längsfalten gelegt ist.

Figur 2 u. 3. Baumförmig verästelte Bakterienrasen und Zoogloeen bei Ureteritis bacterica membranacea (Fall **272**.5). Leitz. Obj. 3. Oc. 1. Fig. 3 Rasen ohne Eiterkörper, Fig. 4 Zoogloen mit Mantel von Eiterkörpern.

Druck von L. Schumacher in Berlin.

Fig. 3.

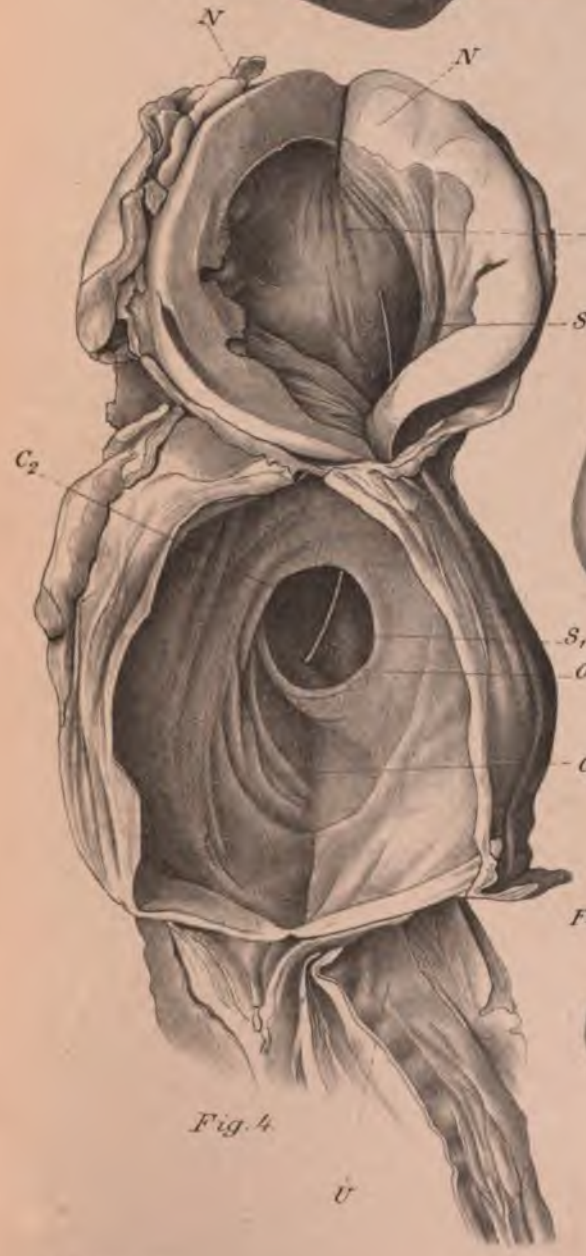

Fig. 4.

Fig. 2.

Fig. 1.

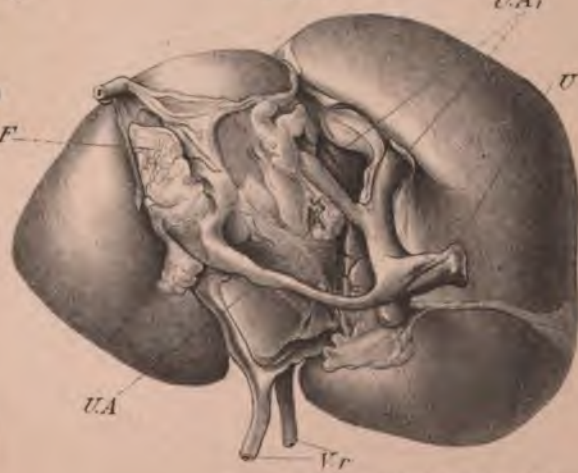

G. Helbig del.

L.J. Thomas, Lith. Inst., Berlin S.53.

V. Uvtra. del. L. J. Thomas, Lith. Inst., Berlin S. 53.

J. Israel, Klinik der chirurgischen Nierenkrankheiten.

Fig. 1.

Fig. 2.

Fig. 3.

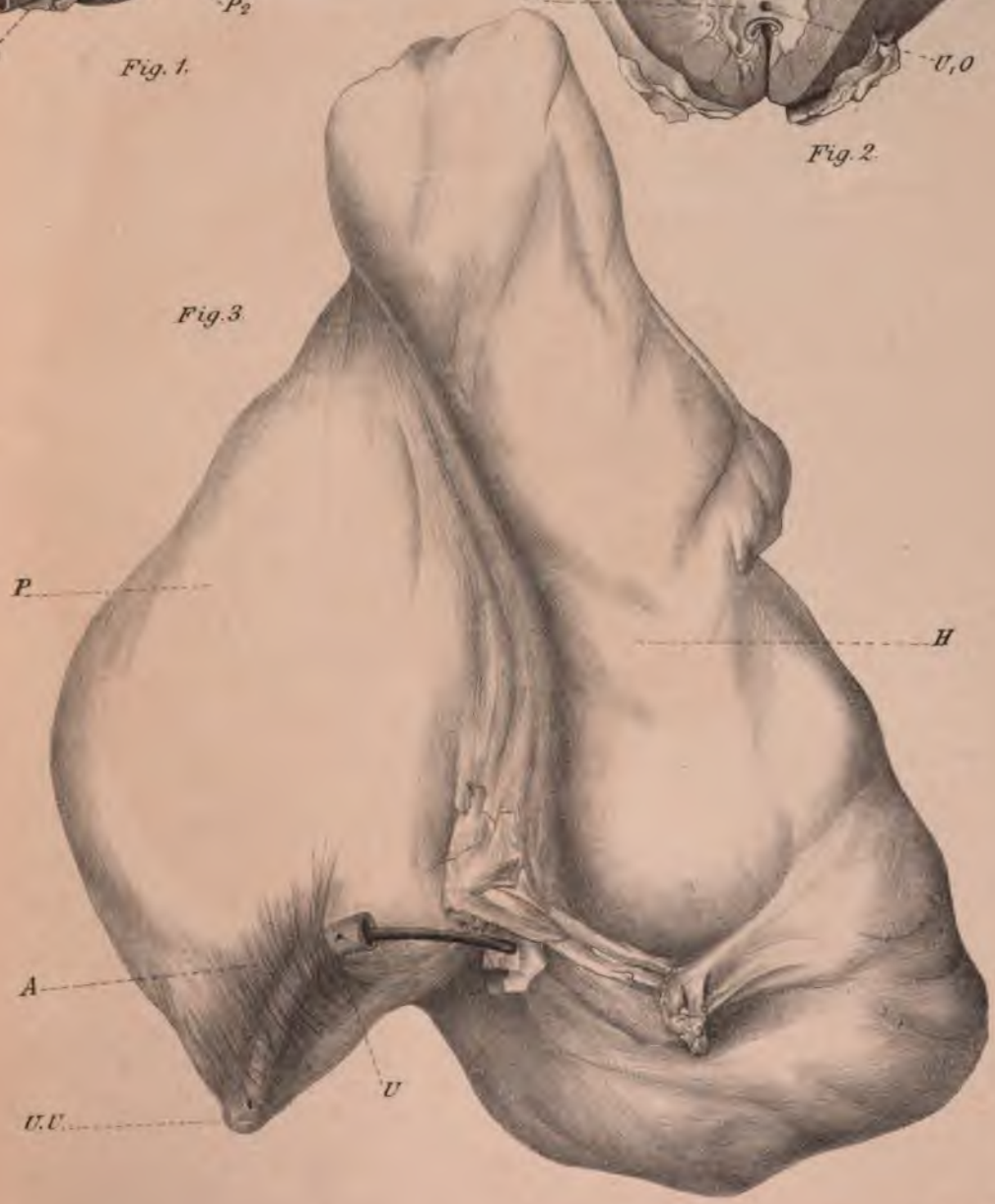

L. J. Thomas. Lith. Inst., Berlin S. 53

G. Helbig del.

J. Israel, Klinik der chirurgischen Nierenkrankheiten. Taf. IV.

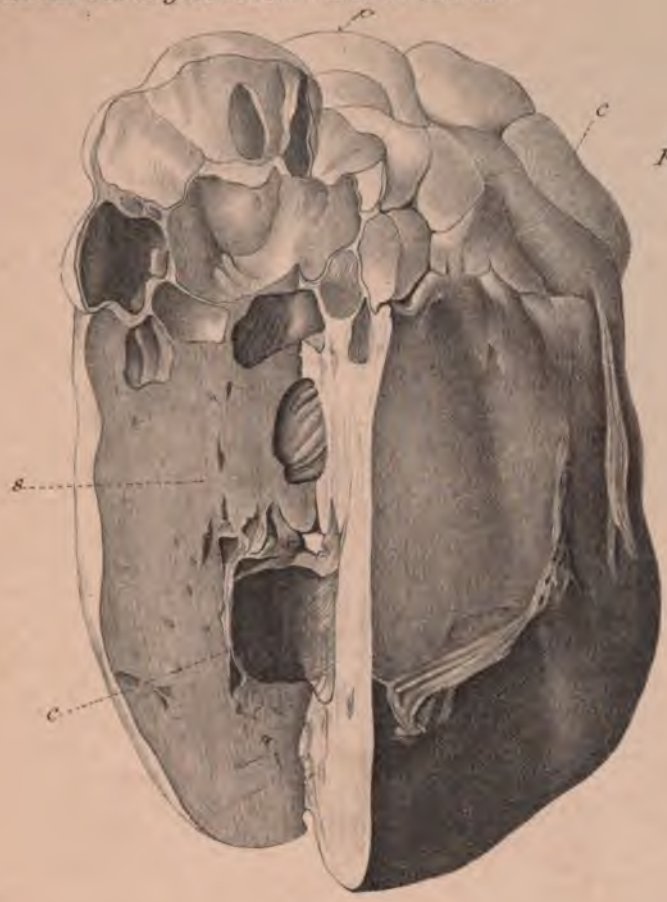

Fig. 2

Fig. 1.

G. Helbig del. L. I. Thomas lith. Inst., Berlin S. 53.

J. Israel, Klinik der chirurgischen Nierenkrankheiten.

Taf. V.

Fig. 1.

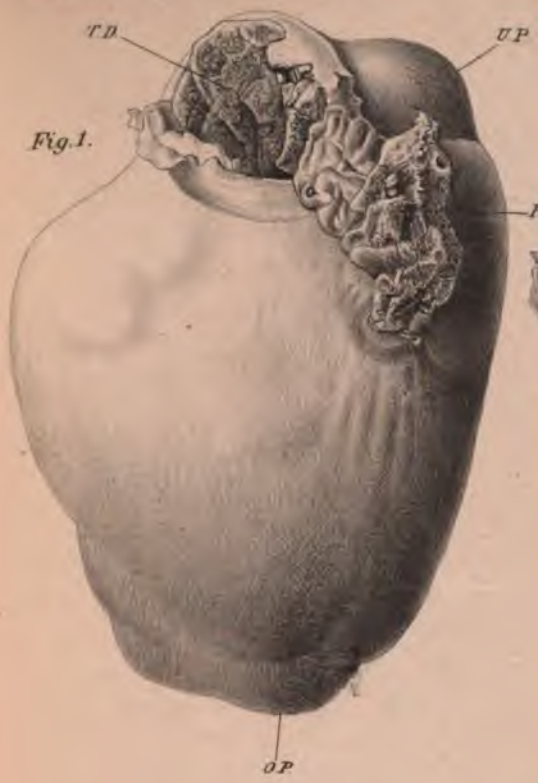

Fig. 2.

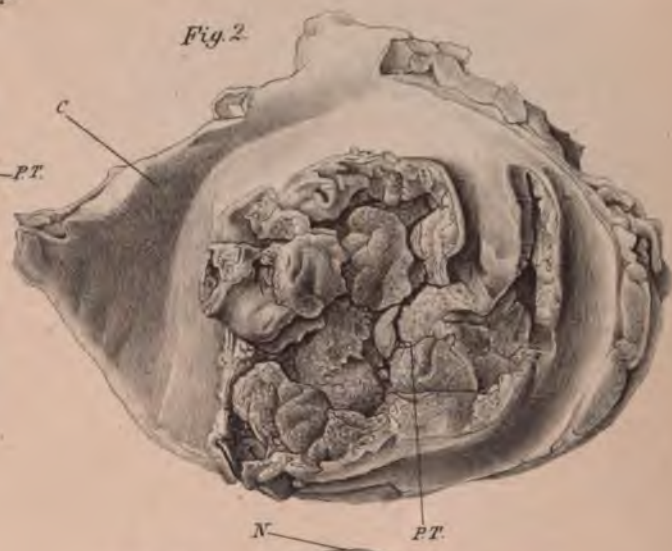

Fig. 5.

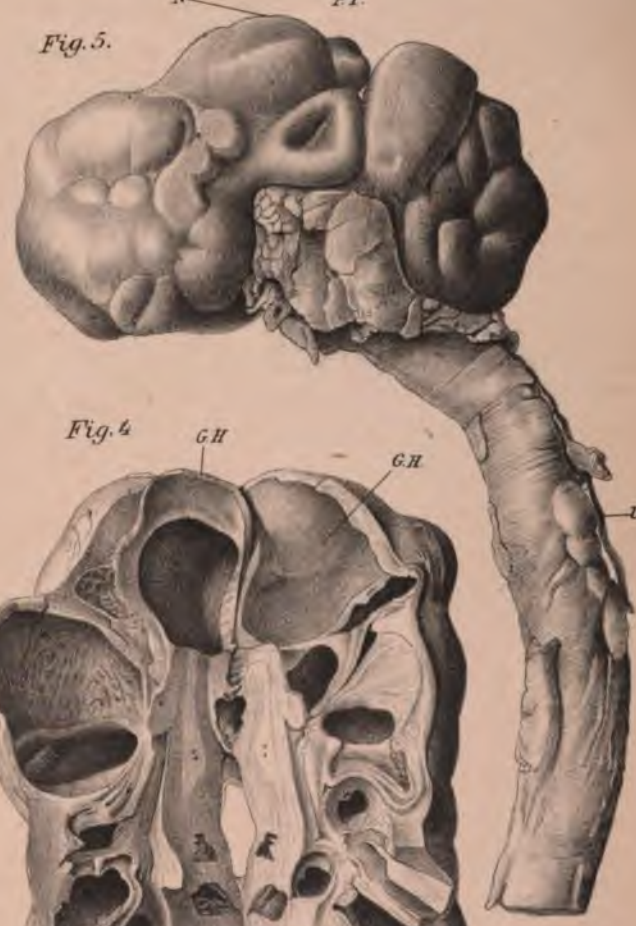

Fig. 3.

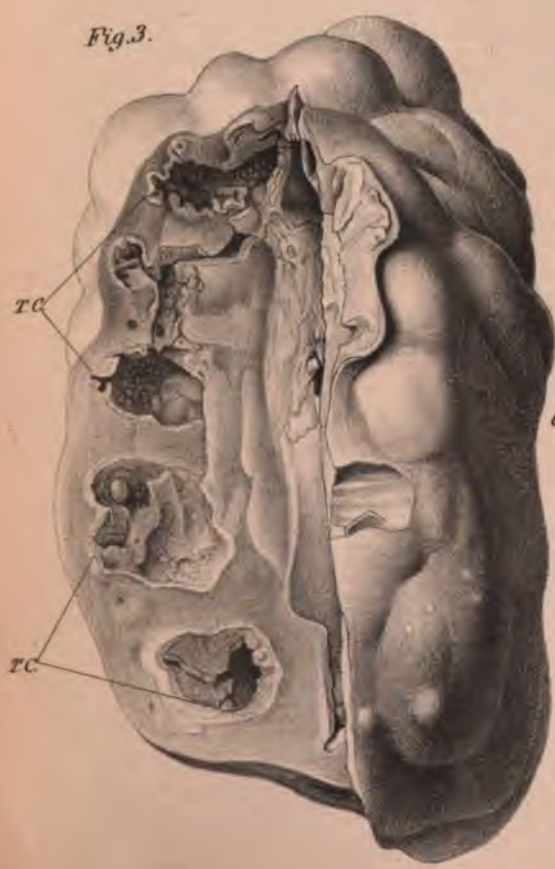

Fig. 4

G. Helbig del.

L. J. Thomas, Lith. Inst., Berlin S. 53.

Fig. 1.

Fig. 2.

Fuchers del.

L. J. Thomas, Lith. Inst., Berlin S. 53.

Zuchorn del.

L. J. Thomas, Lith. Inst, Berlin S 63

Druck von L. Schumacher in Berlin.

Fig. 3.

Fig. 4.

Fig. 2.

Fig. 1.

G. Helbig del.

L.J. Thomas, Lith. Inst., Berlin S.59

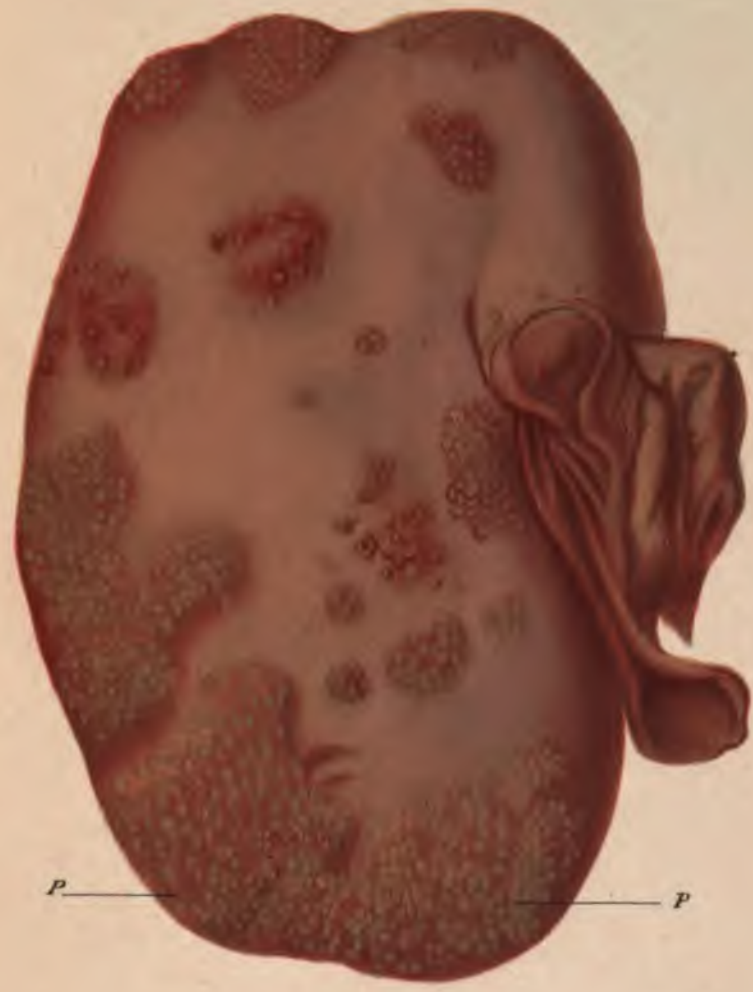

V. Uvtra. del. L. J. Thomas, Lith. Inst. Berlin S. 53.

Fig. 1.

Fig. 2.

Fig. 3.

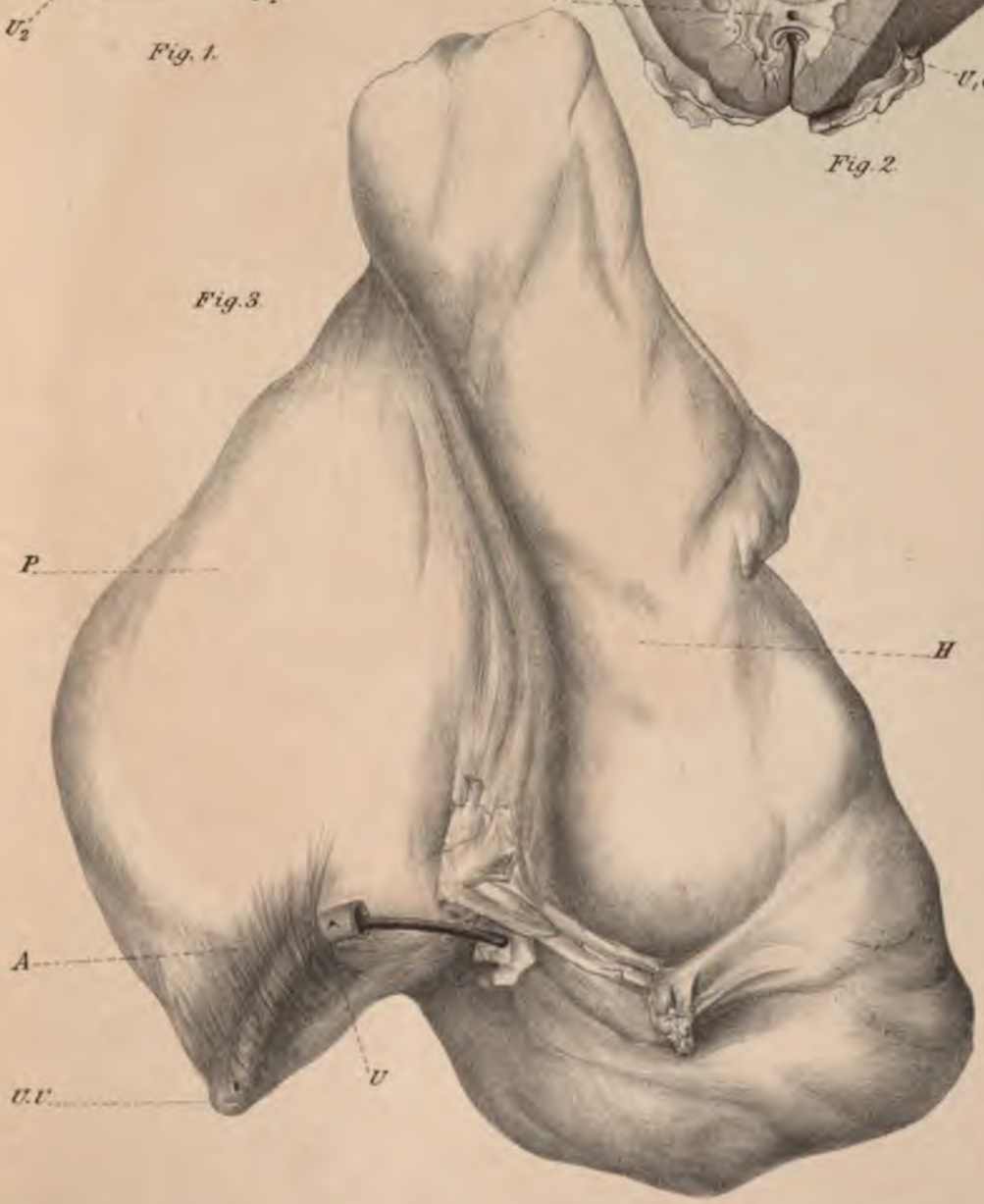

G. Helbig del. L.J. Thomas, Lith. Inst., Berlin S. 53.

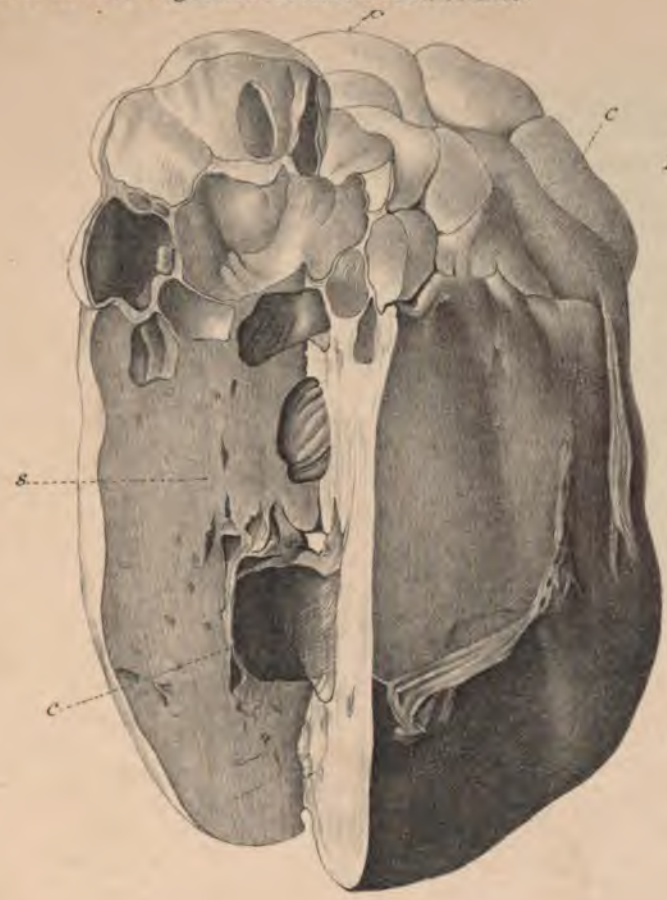

Fig. 2

Fig. 1.

G. Hilbig del. L. J. Thomas Lith. Inst., Berlin S.53.

Fig. 1.

Fig. 2.

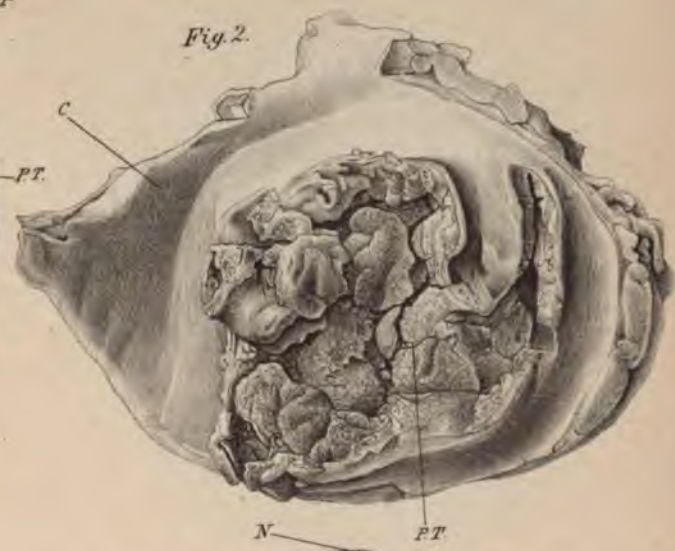

Fig. 5.

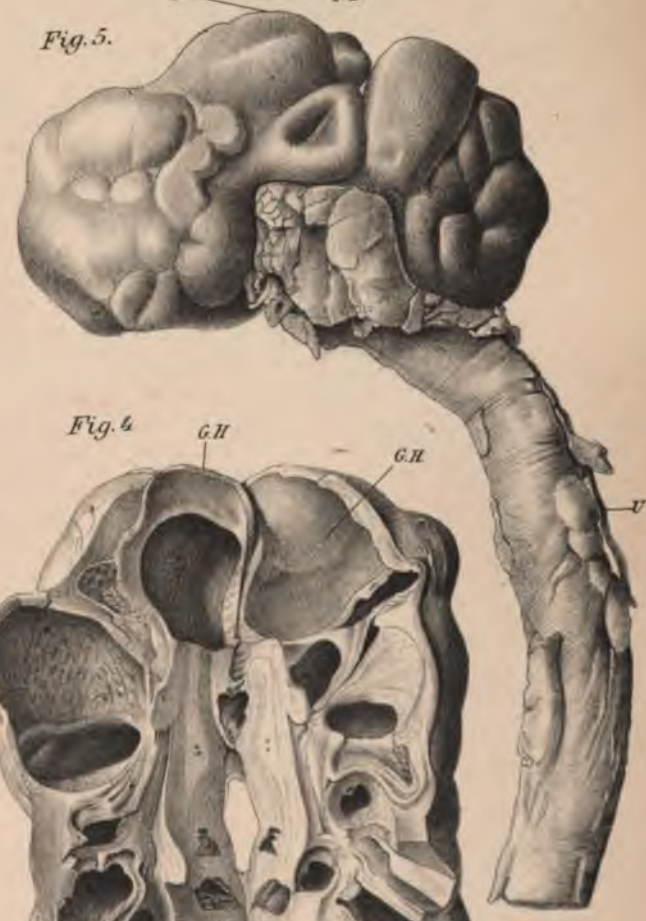

Fig. 3.

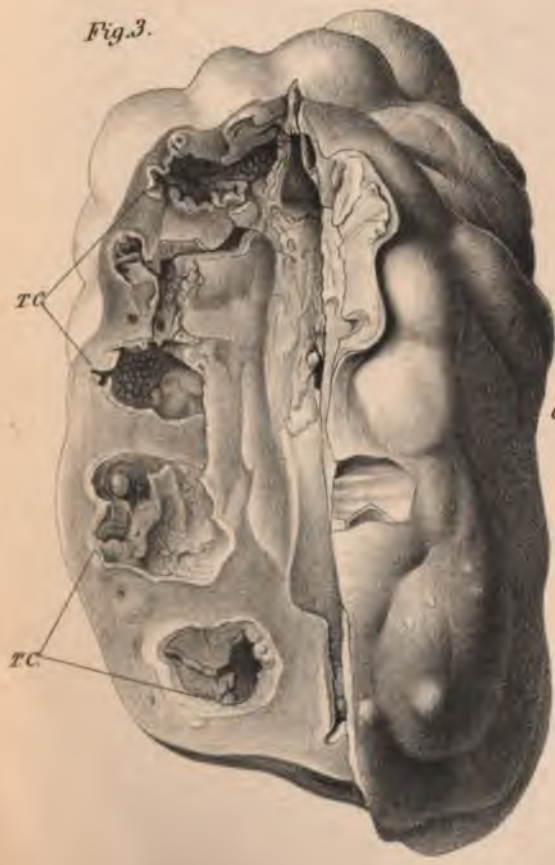

Fig. 4.

C. Helbig del.

L. J. Thomas, Lith. Inst. Berlin, S. 53.

Fig. 1.

Fig. 2.

Tuchers del. L.J. Thomas, Lith. Inst, Berlin S. 53.

Zuchorn del.

L. J. Thomas, Lith. Inst., Berlin S 53.

Fig. 3.

Fig. 2

Fig. 1.

G. Helbig del.

L. J. Thomas, Lith. Inst., Berlin S. 59

J. Israel, Klinik der chirurgischen Nierenkrankheiten. Tafel IX.

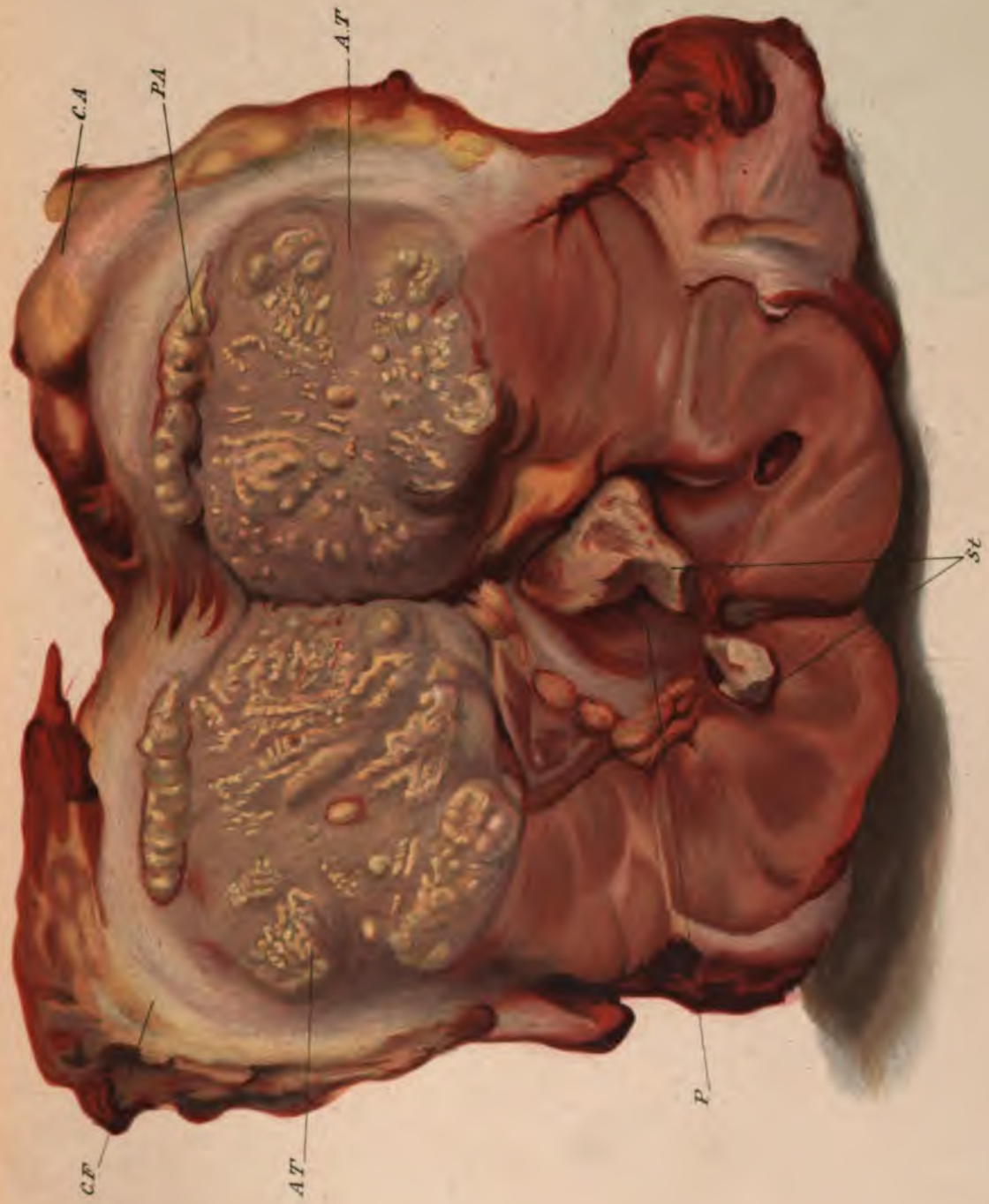

Zuchors del. L. J. Thomas, Lith. Inst. Berlin S. 53.

Fig. 1.

Fig. 2.

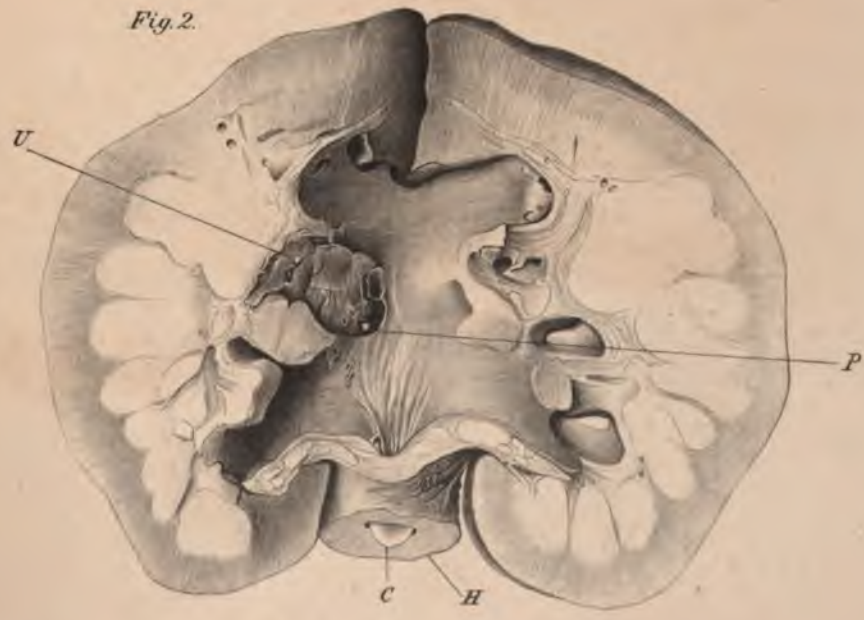

J. J. Thomas, Lith. Inst. Berlin S. 53